This is a digital copy of a book that was preserved for generations on library shelves before it was carefully scanned by Google as part of a project to make the world's books discoverable online.

It has survived long enough for the copyright to expire and the book to enter the public domain. A public domain book is one that was never subject to copyright or whose legal copyright term has expired. Whether a book is in the public domain may vary country to country. Public domain books are our gateways to the past, representing a wealth of history, culture and knowledge that's often difficult to discover.

Marks, notations and other marginalia present in the original volume will appear in this file - a reminder of this book's long journey from the publisher to a library and finally to you.

Usage guidelines

Google is proud to partner with libraries to digitize public domain materials and make them widely accessible. Public domain books belong to the public and we are merely their custodians. Nevertheless, this work is expensive, so in order to keep providing this resource, we have taken steps to prevent abuse by commercial parties, including placing technical restrictions on automated querying.

We also ask that you:

+ *Make non-commercial use of the files* We designed Google Book Search for use by individuals, and we request that you use these files for personal, non-commercial purposes.

+ *Refrain from automated querying* Do not send automated queries of any sort to Google's system: If you are conducting research on machine translation, optical character recognition or other areas where access to a large amount of text is helpful, please contact us. We encourage the use of public domain materials for these purposes and may be able to help.

+ *Maintain attribution* The Google "watermark" you see on each file is essential for informing people about this project and helping them find additional materials through Google Book Search. Please do not remove it.

+ *Keep it legal* Whatever your use, remember that you are responsible for ensuring that what you are doing is legal. Do not assume that just because we believe a book is in the public domain for users in the United States, that the work is also in the public domain for users in other countries. Whether a book is still in copyright varies from country to country, and we can't offer guidance on whether any specific use of any specific book is allowed. Please do not assume that a book's appearance in Google Book Search means it can be used in any manner anywhere in the world. Copyright infringement liability can be quite severe.

About Google Book Search

Google's mission is to organize the world's information and to make it universally accessible and useful. Google Book Search helps readers discover the world's books while helping authors and publishers reach new audiences. You can search through the full text of this book on the web at `http://books.google.com/`

UC-NRLF
B 3 732 646

UNIVERSITY OF CALIFORNIA
MEDICAL CENTER LIBRARY
SAN FRANCISCO



Dr. Kleinschmidt

DEUTSCHE ZEITSCHRIFT

FÜR

CHIRURGIE.

HERAUSGEGEBEN

VON

Prof. BARDENHEUER in Köln, Prof. v. BERGMANN in Berlin, Prof. BIER in Greifswald, Prof. H. BRAUN in Göttingen, Dr. v. BURCKHARDT in Stuttgart, Prof. v. EISELSBERG in Wien, Dr. G. FISCHER in Hannover, Prof. FRIEDRICH in Leipzig, Prof. GUSSENBAUER in Wien, Prof. HAHN in Berlin, Prof. HELFERICH in Kiel, Prof. HILDEBRAND in Basel, Prof. HOCHENEGG in Wien, Dr. KAPPELER in Konstanz, Prof. KOCHER in Bern, Prof. KÖNIG in Berlin, Prof. KRÖNLEIN in Zürich, Prof. KÜSTER in Marburg, Dr. C. LAUENSTEIN in Hamburg, Prof. v. LEUTHOLD in Berlin, Prof. MADELUNG in Strassburg i. E., Prof. MÜLLER in Rostock, Prof. NICOLADONI in Graz, Prof. RIEDEL in Jena, Prof. E. ROSE in Berlin, Prof. RYDYGIER in Lemberg, Prof. SCHEDE in Bonn, Prof. SCHÖNBORN in Würzburg, Prof. SONNENBURG in Berlin, Prof. TRENDELENBURG in Leipzig, Oberarzt Dr. WIESINGER in Hamburg.

REDIGIRT

VON

Prof. Dr. E. ROSE in Berlin. und Prof. Dr. H. HELFERICH in Kiel.

Sechsundsechzigster Band.

Mit 37 Abbildungen im Text und 4 Tafeln.

LEIPZIG,
VERLAG VON F. C. W. VOGEL.
1903.

Inhalt des sechsundsechzigsten Bandes.

Erstes und Zweites (Doppel-) Heft
ausgegeben November 1902.

Seite

I. Aus dem Institut für klinische Chirurgie der königl. Universität zu Rom. Director: Prof. F. Durante.
Die Influenza in chirurgischer Beziehung. (Experimenteller Beitrag zur Aetiologie und pathologischen Anatomie der Influenza.) Von Dr. G. Perez, Assistent. Zweite Mittheilung. Fortsetzung und Schluss aus Bd. XLIV Seite 47 1

II. Aus dem chirurgischen Stadtlazareth zu Danzig. (Director: Prof. Barth.)
Zur Aetiologie der Coxa vara. Von Dr. M. Haedke, ehem. I. Assistenzarzt am Stadtlazareth, z. Z. in Kolberg. (Mit Tafel I und 1 Abbildung im Text) 89

III. Ueber das Ballonsymptom bei Darmocclusion. Von J. Blumberg in Moskau 97

IV. Zur Krebsfrage. (Nach Beobachtungen an Mammatumoren.) Von Dr. W. Merkens, Specialarzt für Chirurgie in Oldenburg, ehem. Assistenzarzt der chirurgischen Abtheilung des Krankenhauses Moabit in Berlin. (Mit 1 Abbildung) 101

V. Mittheilung aus dem I. Anatomischen Institut der königl. ungar. Universität zu Budapest.
Untersuchungen über die Lymphbahnen der Wangenschleimhaut. Von Dr. A. E. Pólya, Operateur und Dr. Desider v. Navratil, Assistent am I. Anat. Institut. (Mit 4 Abbildungen) 122

VI. Aus dem pathologischen Institut der Universität Zürich. (Director: Prof. Dr. Paul Ernst.)
Ein Beitrag zur Lehre von den traumatischen Erkrankungen des Herzens. Ein Fall von subacut verlaufender traumatischer Herzruptur mit Tod am 9. Tage. Von Dr. Heinr. Ebbinghaus, Assistent. (Mit Tafel II) 176

VII.—IX. Kleinere Mittheilungen.
VII. Die Reposition einer veralteten pathologischen Hüftgelenksverrenkung. Von Dr. J. Schoemaker im Haag 204
VIII. Aus dem pathologischen Institut zu Bern.
Eine eigenthümliche Taschenbildung des Peritoneums. Von Dr. med. Funkenstein, ehemal. Assistent am Institut. (Mit 2 Abbildungen) 208

1745

Seite

IX. Zur Chemie der Sauerstoff - Chloroformnarkose. Von Dr. L. Michaelis 213

X. Bücherbesprechungen von Prof. Helferich.

1. Prof. H. Ribbert, Lehrbuch der speciellen Pathologie und der speciellen pathologischen Anatomie 218
2. Prof. Dr. E. Leser, Die specielle Chirurgie in 60 Vorlesungen 218
3. Felix Lejars, Technik dringlicher Operationen 219
4. Dr. L. Pernice, Jahresbericht des Lutherstifts und der Privatklinik zu Frankfurt a. O. für das Jahr 1900 219
5. Dr. E. Ullmann, Die Fortschritte der Chirurgie in den letzten Jahren 219
6. Drs. Hildebrand, Scholz, Wieting, Fracturen der unteren Extremität 219
7. Dr. Carl Beck, Die Röntgenstrahlen im Dienste der Chirurgie 220

Literarische Neuigkeiten 220

Drittes und Viertes (Doppel-) Heft

ausgegeben Januar 1903.

XI. Aus dem Diakonissenhospital in Alexandrien.
Erfahrungen über die chirurgische Behandlung der Cystitis und der Blasentumoren bei Bilharziakrankheit. (Sectio alta, mediana; Excochleatio partialis vesicae.) Von Dr. Carl Goebel . . 223

XII. Aus der chirurgischen Klinik zu Rostock (Prof. W. Müller).
Ueber gleichzeitige Erkrankungen an Appendicitis und Cholelithiasis resp. Cholecystitis. Von Dr. Adolf Becker, Assistenzarzt der Klinik 246

XIII. Eine verbesserte Methode zum Nachweis von Tuberkelbacillen im Harn. Von Dr. med. Olof Hson Forssell, Stockholm. (Mit 2 Abbildungen) 276

XIV. Ueber die Wirkung der Nephrotomie nach Nephrectomie. Ein weiterer Beitrag zur Frage der Wundheilung in der Niere. Von Dr. Oscar Langemak, Assistenzarzt an der chirurgischen Klinik in Rostock 287

XV. Die Arteriennaht. Von Stabsarzt Dr. Schmitz 299

XVI. Das anatomische Hinderniss der Reposition bei veralteten subcoracoidealen Schulterverrenkungen und meine Methode zur blutigen Reposition dieser Verrenkung. Von Julius Dollinger, ord. öffentl. Professor für Chirurgie in Budapest. (Vorgetragen in der chirurgischen Section der Wanderversammlung Deutscher Naturforscher und Aerzte in Karlsbad 1892.) (Mit 4 Abbildungen) 319

XVII. Der functionelle Plattfuss mit besonderer Berücksichtigung seines Entstehens durch Traumen. Von Oberstabsarzt Herhold, Altona 336

XVIII. Aus dem St. Johannishospital (Chirurgische Abtheilung, Chefarzt Herr Geheimrath Prof. Dr. Schede) zu Bonn.
Ueber Periplcuritis. Von Dr. Karl Vogel, Secundärarzt, Privatdocent für Chirurgie 344

Seite

XIX—XX. Kleinere Mittheilungen.

XIX. Aus dem chirurgischen Stadtlazareth zu Danzig. (Director: Prof. Barth.)

Blutige Reposition einer irreponiblen Hüftluxation. Von Dr. Haedke, früherem I. Assistenzarzt am Stadtlazareth, z. Z. in Schivelbein i. Pom. 359

XX. Aus der chirurgischen Abtheilung des k. k. Kaiser Franz Josefspitales in Wien. (Vorstand: Primarius Dr. Georg Lotheissen.)

Ein Fall von Atresia et Hypoplasia ilei congenita in Folge fötaler Verlagerung in eine Mesenteriallücke. Von Dr. Ernst Fuchsig, Assistenten der Abtheilung. (Mit 1 Abbildung) 364

XXI. Besprechungen. Von Dr. Baum, Kiel.

O. Vulpius, Die Sehnenüberpflanzung und ihre Verwerthung in der Behandlung der Lähmungen 370

Fünftes und Sechstes (Doppel-) Heft

ausgegeben Februar 1903.

XXII. Beitrag zur Talma'schen Operation. Von O. Hildebrand, Basel 373

XXIII. Ein weiterer Beitrag zur Cholecystogastrotomie. Von O. Hildebrand, Basel 379

XXIV. Aus der Rostocker chirurgischen Klinik. (Prof. Dr. W. Müller.)

Weitere Beiträge zur chirurgischen Behandlung der Arthritis deformans, insbesondere der kleineren Gelenke. Von Dr. J. Elter, Assistenzarzt der Klinik 387

XXV. Ankylosis mandibulae vera. Von Prof. Dr. L. W. Orlow. (Mit 9 Abbildungen) 399

XXVI. Beitrag zur Anatomie des Plexus chorioideus. Von Privatdocent Dr. Ziegler in München. (Mit Tafel III) 509

XXVII. Ueber einige seltenere Folgezustände nach Schädelbasisfractur. Von Medicinalrath Dr. Borchard, dirig. Arzt der chirurgischen Abtheilung des Diakonissenhauses in Posen 512

XXVIII. Beitrag zur Lehre von den angeborenen Kreuzsteissbeingeschwülsten. Von W. Hoppe, Assistenzarzt in Breslau. (Mit 6 Abbildungen) 529

XXIX. Aus dem pathologischen Institut der Universität Leipzig. (Prof. Marchand.

Ueber Knorpel- und Knochenbildung in den Tonsillen. Von Dr. Hans Nösske, vormals Assistenten des Instituts, z. Z. Assistenzarzt a. d. königl. chirurg. Klinik in Kiel 559

XXX—XXXIII. Kleinere Mittheilungen.

XXX. Ein Beitrag zu der Luxatio supra pubica complicirt durch Fractur des Trochanter major und eine Hernie praevascularis. Von Medicinalrath Dr. Borchard, dirig. Arzt der chirurgischen Abtheilung des Diakonissenhauses in Posen 572

Seite

XXXI. Aus dem Garnisonlazareth Brandenburg a. H.
Zur Diagnose der Blasenruptur insbesondere der intraperitonealen. Von Stabsarzt Dr. Blecher. (Nach einem Vortrag im Aerzteverein zu Brandenburg a. H.) 578

XXXII. Aus der chirurgischen Abtheilung des Professor Dr. Albert Ritter von Mosetig-Moorhof im k. k. allgemeinen Krankenhause in Wien.
Zur Technik der Plombirung von Knochenhöhlen mittels Jodoformknochenplombe. Von Dr. M. Silbermark, Secundärarzt an obiger Abtheilung. (Mit 6 Abbildungen) 589

XXXIII. Aus dem Diakonissenkrankenhause in Danzig.
Ein Fall von doppelseitiger Luxatio tibiae anterior compl. Mitgetheilt vom Oberarzt Dr. Franz Fischer. (Mit 1 Abbildung im Text und Tafel IV) 594

XXXIV. Besprechungen.
1. O. Hildebrand, Tuberculose und Scrophulose (Helferich) 597
2. E. Zuckerkandl, Atlas der topographischen Anatomie des Menschen (Helferich) 597
3. Wilms und Sick, Die Entwickelung der Knochen der Extremitäten von der Geburt bis zum vollendeten Wachsthum (Helferich) 598
4. A. Hoffa, Lehrbuch der orthopädischen Chirurgie (Helferich) 598
5. A. Socin und E. Burckhardt, Die Verletzungen und Krankheiten der Prostata (Helferich) 498
6. Aerztliche Kriegswissenschaft. 14 Vorträge. Herausgegeben vom Centralcomité für das ärztliche Fortbildungswesen in Preussen. Abdruck aus dem klinischen Jahrbuch (Oertel) . 599
7. Das Krankenhaus zu Strassburg i. E. Festschrift zur Erinnerung an die Einweihung des Hauses am 27. November 1901 (Oertel) 600
8. S. Wullstein, Die Skoliose in ihrer Behandlung und Entstehung nach klinischen und experimentellen Studien (Oertel) 601
9. B. Riedel, Die Pathogenese, Diagnose und Behandlung des Gallensteinleidens (Helferich) 602
10. Jul. Fessler, Nothhilfe bei Verletzungen. Veröffentlichungen des deutschen Vereins für Volkshygiene. III. Heft. Herausgegeben von Dr. K. Beerwald (Oertel) 602

Literarische Anzeigen 603

Verlag von **August Hirschwald** in Berlin.

1903 erscheint der XIX. Jahrgang

Internationales Centralblatt

für

Laryngologie, Rhinologie

und verwandte Wissenschaften

Unter ständiger Mitarbeiterschaft hervorragender Fachgelehrten

herausgegeben von

Prof. Sir **Felix Semon**

Monatlich 3 Bogen. Preis des Jahrgangs 15 M.

Soeben erschienen:

Die Krankheiten des Kehlkopfes

von

Dr. M. Bukofzer.

1903. gr. 8. Preis 4 M. 60 Pf.

Specielle Muskelphysiologie

oder Bewegungslehre

von

Pr.-Docent Dr. **R. du Bois-Reymond.**

1903. gr. 8. Mit 52 Abbildungen. 8 Mk.

Neuer Verlag von F. C. W. Vogel in Leipzig.

Die pathologisch-histologischen

Untersuchungs-Methoden

von

Medicinal-Rath Dr. **G. Schmorl** in Dresden.

Zweite Auflage 1901.

Preis ℳ 6.—, gebunden ℳ 7.25.

Soeben erschienen 29./31. Lieferung von

ENCYKLOPÄDIE

DER

GESAMTEN CHIRURGIE

Herausgegeben

von

Professor Dr. Theodor Kocher in Bern

in Verbindung mit

Dr. de Quervain in La Chaux-de-Fonds

AMANN, München. ALSBERG, Hamburg. ANGERER, München. ANSCHÜTZ, Breslau. ARND, Bern. BAEHR, Hannover. BARDENHEUER, Köln. BARTH, Danzig. BAYER, Prag. von BECK, Karlsruhe. BERESOWSKY, Moskau. von BERGMANN, A., Riga. BIER, Greifswald. BLIESENER, Köln. BODE, Frankfurt. BRAUN, Heinrich, Leipzig. BRAUN, Göttingen. BRENTANO, Berlin. BREUER, Köln. BRUCK, Breslau. BUCHBINDER, Leipzig. BURKHARDT, Basel. DE CÉRENVILLE, Lausanne. COURVOISIER, Basel. DOLLINGER, Budapest. DUMONT, Bern. DÜHRSSEN, Berlin. EIKENBUSCH, Hann. von EISELSBERG, Königsberg. ENDERLEN, Marburg. ENGLISCH, Wien. von FÈDOROF, Moskau. FISCHER, Fritz, Strassburg. FRAENKEL, A., Wien. FRANCKE, P., Braunschweig. FREUND, jun., Strassburg. FRIEDRICH, Leipzig. GARRÈ, Rostock. GASSMANN, Bern. GERULANOS, Kiel. GIRARD, Bern. GOCHT, Merseburg. GOTTSTEIN, Breslau. GRAFF, Bonn. GRASER, Erlangen. HABARDT, Wien. HAEGLER, Basel. HAHN, Berlin. HAHN, Tübingen. HELFERICH, Kiel. HENLE, Breslau. HERMES, Berlin. HEYMANN, Berlin. HOFFA, Würzburg. HOFMEISTER, Tübingen. HOWALD, Bern. HÜBSCHER, Basel. HUGUENIN, Zürich. JADASSOHN, Bern. JOACHIMSTHAL, Berlin. JORDAN, Heidelberg. KADER, Krakau. KAPPELER, Konstanz. KOENIG, Berlin. KOEHLER, A., Berlin. KOERTE, Berlin. KOCHER, A., Bern. KOCHER, Th., Bern. KRAMER, Glogau. KRAUSE, Altona. KRUKENBERG, Liegnitz. von KRYGER, Erlangen. KÜMMEL, Breslau. KÜMMELL, Hamburg. LARDY, Genf. LAUENSTEIN, Hamburg. LEDDERHOSE, Strassburg. LENNANDER, Upsala. LEXER, Berlin. LINDT, Bern. LOEBKER, Bochum. LOSSEN, Heidelberg. LOTHEISSEN, Innsbruck. LUDLUOFF, Königsberg. MADELUNG, Strassburg. MARTIN, Greifswald. MARWEDEL, Heidelberg. MAYDL, Prag. MESSERER, München. von MIKULICZ, Breslau. von MUTACH, Bern. NEUMANN, Berlin. NIEHAUS, Bern. PAGEL, Berlin. PAGENSTECHER, Wiesbaden. PARTSCH, Breslau. PERTHES, Leipzig. PRUTZ, Königsberg. DE QUERVAIN, La Chaux-de-Fonds. REHN, Frankfurt. REINBACH, Breslau. RIEDINGER, Würzburg. RITSCHL, Freiburg i. B. ROCKWITZ, Kassel. ROUX, Lausanne. ROUSING, Kopenhagen. RYDYGIER, Lemberg. SACHS, Willy, Mülhausen. SALZWEDEL, Berlin. SCHEDE, Bonn. SCHLATTER, Zürich. SCHLOFFER, Prag. SCHMIDT, Heidelberg. SCHNITZLER, Wien. SCHUCHARDT, Stettin. SCHULTHESS, Zürich. SCHULZ, Hamburg. SICK, Kiel. SIEBENMANN, Basel. SIEGEL, Frankfurt. SONNENBURG, Berlin. SPRENGEL, Braunschweig. STEINTHAL, Stuttgart. STERN, Breslau. STOLPER, Breslau. STOOSS, Bern. von STUBENRAUCH, München. SUDECK, Hamburg. TAVEL, Bern. THIEM, Cottbus. TILLMANN, Greifswald. TRENDELENBURG, Leipzig. VUILLET, Lausanne. VULPIUS, Heidelberg. WALTHARDT, Bern. WANACH, St. Petersburg. WANITSCHEK, Prag. WILMS, Leipzig. von WINIWARTER, Lüttich. WOLFF, S., Berlin. WÖLFLER, Prag. WOLTERS, Bonn. ZIEGLER, München. ZINSSER, Köln. ZOEGE von MANTEUFFEL, Dorpat. ZUCKERKANDL, E., Wien.

LEIPZIG
VERLAG VON F. C. W. VOGEL
1901

Gross. Lex.-8°. à Lieferung ℳ 2.—.

I.

Aus dem Institut für klinische Chirurgie der königl. Universität zu Rom. Director: Prof. F. Durante.

Die Influenza in chirurgischer Beziehung.

(Experimenteller Beitrag
zur Aetiologie und pathologischen Anatomie der Influenza.)

Von

Dr. G. Perez,
Assistent.

Zweite Mittheilung.

Fortsetzung und Schluss aus Bd. LXIV Seite 47.

VII. Kreislaufapparat.

Der Influenzavirus pflegt immer den Circulationsapparat mehr oder wenig hochgradig anzugreifen: darüber sind ja sowohl klinische, wie pathologisch-anatomische Beobachtungen vorhanden; eingehendere experimentelle Untersuchungen fehlen jedoch völlig über diesen Gegenstand.

Leichtenstern (284, 286, 287), Drasche (110), Bahrdt (15), Sansom (416—417), Roux (411) haben oft eine sehr hochgradige Tachycardie beobachtet, welche mit der Temperaturerhöhung gar nicht in Zusammenhang stand und auch im Verlaufe von afebriler und subfebriler Influenza wahrgenommen wurde. Roux beobachtete zuweilen Symptome der Basedow'schen Krankheit. Die in manchen Fällen sehr stark ausgeprägte Herzschwäche (Leichtenstern [l. c.], Pribram [383]) steht doch nicht in Verhältniss mit der überhaupt leichten Hyperthermie. Es wird häufig nebst hohem Fieber, auch Bradycardie beobachtet (Stintzing [455], Strümpell [457], Barthelémy [23], Ruhemann [412], Leichtenstern [l. c.], Warde [498]), welche absolut (48—60 Herzschläge bei dem afebrilen oder subfebrilen Verlauf) oder relativ (80—120 Herzschläge bei einer Körpertemperatur von 39°—41° C.) sein kann.

Ausserdem wurde Arythmie beobachtet (Huchard [223], Heubner [210], Leichtenstern), welche auch bei jungen Patienten sehr beträchtlich vorkommen kann. Fränkel (l. c.) konnte desgleichen eine oft hochgradige Niederliegung der Herzthätigkeit wahrnehmen.

Zahlreiche Beobachter (Duflocq [115], Huchard [223], Ruhemann [l. c.], Röhring [407], Pawinski [366], Sansom [l. c.] u. m. A.) haben eine entweder während des Influenzaanfalls oder nach demselben sich einstellende Angina pectoris beschrieben, welche im ersteren Fall vorübergehend, im letzteren aber von längerer Dauer war.

Fälle von bedeutender Herzschwäche und von oft tödtlichem Collapsus, sei es im Höhepunkt oder nach Ablauf des Influenzaanfalls, und sogar in Patienten, welche nie an einem Herzfehler gelitten hatten, sind von Péter (369), Teissier (465, 466), Drasche, Pribram, Back (13), Leichtenstern, Huchard, Pawinski, Fernet (143) und Hefforn (l. c.) beobachtet worden.

Wie aus der directen Untersuchung der einzelnen Fälle hervorgeht, stehen alle die erwähnten Circulationsstörungen nicht im Verhältniss zur Körpertemperatur und meistens ebensowenig zu der durch Erkrankungen der Lungen selbst erschwerten Lungencirculation. Höchst wahrscheinlich ist es aber, dass solche obengenannten krankhaften Erscheinungen vielmehr der toxischen, vom Influenzagift sowohl central wie peripherisch auf die Herzinnervation entfalteten Einwirkung zuzuschreiben sind. Diesbezüglich sei hier auf die Mittheilung von Hennig (205) über nach Influenza entstandene Vagusneurose hingewiesen.

Der Umstand, dass diese Störungen meist transitorisch auftreten und mit Neurasthenie, aber nicht mit Kreislaufstörungen — wie z. B. Blutstauung in den Lungen, in der Leber und in den Nieren, Anasarka u. s. w. — verbunden sind, liefert eine Bestätigung dieser Annahme.

Bei der Influenzainfection können im Herzmuskel ja organische Veränderungen entstehen, welche des öfteren mit den Zeichen von entzündlichen, seltener von Entartungsprocessen auftreten und jenen Vorgängen ähnlich sind, die bei vielen anderartigen Infectionen vorkommen: d. h. als eine überhaupt parenchymatöse Myocarditis, und zuweilen auch fettige Degeneration u. s. w. (s. Marchand [328], Wallis [497], Kuskow [269]). In einem Fall von Influenzapneumonie nebst Pleuritis fand Lenhartz (294) im Myocardium einzelne kleine, metastatische Abscesse, in deren Inhalt Streptokokken nachzuweisen waren. Sehr häufig wurde eine nach der Influenza secundär auftretende Endocarditis beobachtet. — Fiessinger (l. c.), Gerhardt (172), Huchard,

Surmont (459), Teissier, Pawinski, Neidhardt (357), Emminghaus (125), Mendizabal (333), Hefforn (l. c.) u. A. m. (s. Berichte 30—32, 104, 105, 314, 438) führen Fälle von durch Influenza primär hervorgerufener Endocarditis an, bei welchen die anatomischen Merkmale der einfachen, warzigen oder der ulcerösen Endocarditis vorhanden waren.

Oulmont und Barbier (362) haben aus dem an den Herzklappen anhaftenden Exsudat und aus den endocarditischen Wucherungen, welche im Verlaufe der Influenzaerkrankung entstanden waren, Mikroorganismen, die als Streptokokken bezeichnet wurden, sowie glänzende, aus noch nicht genau beschriebenen Diplokokken bestehende Colonien isolirt. Diese Bakterien zeigten eine gewisse Aehnlichkeit mit dem Bacillus Pfeiffer; sie wurden auch im Inhalt einer Hautekchymose gefunden.

Ferner ist eine grippale Endocarditis oft in Folge von Pleuritis und Peritonitis, und eine Pericarditis nach Influenza beobachtet worden (Marchand, Frank [l. c.], Tyson [480], Sokolowski [447], Bassi [24] u. A.). — Högerstedt (217) constatirte durch die mikroskopische Untersuchung im Eiter einer grippalen Pericarditis, welche mit Pleuritis resp. mit Peritonitis verbunden war, eine grosse Anzahl von Mikroorganismen, die mehrfach dem Bacillus Pfeiffer ähnelten.

Krannhals (l. c.) konnte nach der Influenza in mehreren Fällen hämorrhagische, serofibrinöse und eitrige, oft secundär nach Pleuritis, Pericarditis oder Peritonitis auftretende Mediastinitis beobachten.

Unter den verschiedenen Erkrankungen der Kreislauforgane sind es die der Arterien- und Venenstämme, welche besonders wichtig sind.

Aus den im Vorstehenden mitgetheilten Erörterungen ergiebt sich schon in deutlichster Weise der vom Influenzavirus auf das Gefässsystem entfaltete schädigende Einfluss; und in fast allen Influenzaveränderungen überwiegt thatsächlich insbesondere der hämorrhagische Charakter, welcher als Zeichen der Veränderungen der Gefässwände zu betrachten ist.

Die diesbetreffenden klinischen Beobachtungen sind eigentlich nicht spärlich: zahlreiche Fälle finden wir ja in der betreffenden Literatur von Phlebitis und Venenthrombosis, deren Lieblingssitz, gleich wie bei den übrigen Infectionen, die Adern der unteren Glieder und besonders die der Oberschenkel und der Waden ist. Die Erkrankung tritt oft beiderseitig und symmetrisch auf; die Venen des Armes werden

von derselben in der Grippe häufiger, als bei anderen Infectionen befallen. Cross (94), Loison (316) führen Fälle von Phebitis und Venenthrombosis durch Influenza an. Burghard (71) beobachtete 4 Fälle von Thrombose der Schenkelvenen; Ferrand (144) konnte eine Thrombose der Adern des linken Beines feststellen, welche nachträglich in dem rechten auftrat und sehr wahrscheinlich auch in die Vena cava und Leberadern zu Stande kam, wie er aus der darauf folgenden Ascites und Volumenzunahme der Leber schliessen konnte. Johansen (232) beobachtete eine Venenthrombose an der Hand und am Beine der gleichen Körperseite mit Ausgang in Gangrän, worauf die Amputation der betreffenden Glieder ausgeführt werden musste. Auch Verneuil (l. c.) beobachtete in manchen Influenzaepidemien die Neigung zur Phlebitis, Arteritis, Lymphangitis mit deren Folgen in Embolien, Thrombose und Gangrän. Troisier (476), Rendu (392), Bucquay (68) haben weitere Fälle von Phlebitis nach Influenza mitgetheilt. Cimon (88) bespricht einen Fall von Phlebitis der Vena saphena, der Venae femurales, der Venae scrotales, welche mit Hautblutungen complicirt war. Leyden (305) beobachtete die Thrombose der Oberschenkeladern, welche aller Wahrscheinlichkeit nach durch eine Phlebitis veranlasst worden war.

Ein den Influenzathrombosen eigenthümlicher Charakter, wie es Leichtenstern hervorhebt, ist ihr häufiges Auftreten nach leichten, kurz andauernden Influenzaanfällen; sie pflegen meistens am Ende derselben und ganz besonders bei der cardialen Form der Influenza aufzutreten. Leichtenstern bemerkte in 2 Fällen, wo die Thrombose die Armadern befallen hatte, einen zweiten solchen Influenzacomplicationen eigenthümlichen Charakter, nämlich dass sie in acutester Form entstand und sich weiter entwickelte, so dass nach 24 Stunden die Thrombose eine hochgradige Anschwellung und Cyanose der ganzen betreffenden Glieder mit darauf folgendem Gangrän hervorgerufen hatte.

Nach der Influenza wurde ferner eine Hirnsinusthrombose constatirt (Holst [l. c.]).

Die Thrombose der grösseren Arterienäste bei Influenza, obwohl sie seltener vorkommt, ist jedoch als eine dieser Infection in ganz besonderer Weise zukommende Eigenthümlichkeit zu betrachten. — Senator (l. c.), Gerhardt (l. c.), Leyden (303, 304), Cammerer (73), Sydenham (460), Duchesneau (112), Emminghaus (l. c.), Eichhorst (l. c.), Walker (l. c.), Teissier sowie die statistischen Mittheilungen über die hauptsächlichsten Influenzaepidemien berichten zahlreiche Fälle von durch Thromben entstandener Arterienverstopfung,

welche besonders die grösseren Arterienäste betrifft und nicht selten symmetrisch, beiderseitig vorkommt. Die Thrombose ist häufiger an der A. poplitea, seltener an der A. femoralis und Armarterie beobachtet worden; sie kann desgleichen die A. mesentericae und die lienalis, sowie die Hirnarterien in Mitleidenschaft ziehen. Emminghaus theilte einen seltenen Fall von nach dem Influenzanfall entstandener, mit Thrombose verbundener Endoarteritis der Aorta ascend. mit. In einer neueren Arbeit beschreibt Leyden 2 weitere Fälle von Arterienthrombose: in dem ersten hatte sich die Thrombose in den Armarterien gebildet, war unter stechenden Schmerzen und Blässe des Gliedes aufgetreten, es folgte darauf Cyanose der Hand und des Vorderarmes, sowie Anschwellung dieses letzteren; der Thrombus hatte nämlich seinen Sitz in den Ellenbogenfalten. In dem zweiten Falle constatirte er eine Thrombose in der Kniekehle, welche zur Amputation des Oberschenkels zwang. — Litten (l. c.) hat zahlreiche Fälle von Arterienthrombose nach Influenza beschrieben, welche in beinahe sämmtlichen Fällen die A. femoralis betraf. Andere Beobachtungen von häufig entstehender Thrombose der A. poplitea werden in den Arbeiten von Leyden und Guttmann (l. c.), Stevenson (l. c.) angegeben, welch' letzterer ausserdem noch einen Fall von vielleicht embolischer Thrombose in mehreren Arterien, und insbesondere in der rechten Armarterie und A. mesenterica media, mittheilt; in diesem Falle war die Thrombose mit Nekrose eines grossen Darmabschnittes und mit Bluterguss ins Peritoneum verbunden. Ein weiterer Beitrag zur Thrombose nach Influenza ist von Cathomas (79) und alsdann von Fränkel (l. c.) geliefert worden. Dieser fand die Thrombose der A. axillaris, der A. iliaca und der A. retinica centralis; Fränkel nimmt ferner an, dass die Influenzaerkrankung das Entstehen der Arteriosklerose begünstige. Vor kurzer Zeit wurde von Boisramé (43) ein Beitrag zur Arteritis acuta nach Influenza geliefert, indem er das häufige Auftreten derselben in der Reconvalescenz hervorhebt. Der Lieblingssitz — wie schon betont — der Arterienthrombose nach Influenza wird von den unteren Gliedern gebildet: ihr Ausgang ist fast immer die Gangräne.

Bevor ich zur Besprechung dieser Erscheinungen übergehe, will ich die von mir in Bezug auf die grippalen Herz- und Gefässveränderungen experimentell erhaltenen Resultate kurz erwähnen.

Bei meinen Versuchen entnahm ich das dazu bestimmte Material aus den verschiedenen, an acuter Toxiämie oder an verschiedenartigen Influenzalocalisationen zu Grunde gegangenen Thieren.

Bei der Section erschien der Herzmuskel blass und erweitert, die Herzhöhlen enthielten frische Gerinnsel; die Muskelschichten waren verschmälert und schlaff, das Muskelgewebe erschien an der Schnittfläche geblich, war durch Druck leicht zermalmt; zuweilen sind durch das Pericardium viscerale kleine Ekchymosen zu sehen. Das Endocardium ist gleichmässig roth, in einzelnen Stellen etwas getrübt, die Oberfläche desselben wird bisweilen durch leichte, rothfarbige Erhebungen unregelmässig, höckerig, welche im Bereiche der Klappenfalten deutlicher auftreten. Der Herzbeutel erscheint in seiner ganzen Ausdehnung mehr oder wenig stark verdickt und hyperämisch oder leicht getrübt; nicht selten treten in den Maschen des injicirten Gefässnetzwerkes der Serosa Ekchymosenherde auf. Sehr häufig und besonders bei Thieren, welche in kurzer Zeit an acuter Toxiämie starben, konnte ich ein mehr oder minder reichliches Exsudat constatiren.

Bei den Thieren, welche zur subacuten Toxiämie neigten, und nämlich bei jenen, bei welchen sich verschiedenartige, mehrfache Localisationen des Bacillus Pfeiffer bildeten (in den Knochen, Gelenken, Lungen, in den Augen u. s. w.), habe ich fast immer eine seröse Pericarditis gefunden. Nur zweimal habe ich in einer so grossen Anzahl von Thieren die Anwesenheit der eitrigen Pericarditis constatirt. Jedoch haben wir fast beständig mittelst der sonst üblichen Technikmethode die eitrige Pericarditis dadurch feststellen können, dass wir die Culturen direct in das gesunde Pericardium inoculirten oder die Inoculationen in entfernt gelegten Stellen vornahmen und durch die üblichen Mittel die Widerstandsfähigkeit der Pericardiumserosa abschwächten: die entzündlichen Erscheinungen waren dabei viel hochgradiger.

Das Exsudat nimmt häufig einen hämorrhagischen Charakter an Mikroskopisch erkennt man im Myocardium die verschiedenen Stufen der fettig-körnigen Entartung der Muskelelemente: d. h. sie enthalten Pigmentkörnchen, welche besonders in der Nähe der Kerne sehr zahlreich sind und kleine helle, stark lichtbrechende Granulationen mit hervorragenden Fetttröpfchen bilden.

In weiteren Stufen verliert die Muskelfaser ihre Querstreifung, erscheint atrophisch und mit Pigmentkörnchen besetzt, ihre Contouren treten sehr wenig hervor und bieten an manchen Stellen eine hyaline Beschaffenheit. Die Kerne erscheinen bald sehr stark gefärbt, bald sind sie blass, angeschwollen und unregelmässig abgegrenzt; an gewissen Punkten bemerkt man eine Vermehrung derselben.

Diese Erscheinungen einer parenchimatösen Degeneration sind nicht auf den ganzen Herzmuskel ausgedehnt, vielmehr kommen sie

herdweise vor. Neben den eben erwähnten Veränderungen sind noch die bereits bei den anderen Organen beobachteten entzündlichen Erscheinungen, — nämlich Blutstauung, theilweise Capillarthrombose, verschieden hochgradige Wucherung der beständigen Zellelemente und die herdweise um die Blutgefässe stärker auftretende Lymphocyteninfiltration. Bisweilen beobachtet man ausgewanderte rothe Blutkörperchen, welche zerstreut liegende Häufchen bilden.

Aus der mikroskopischen Untersuchung des Endocardiums ergiebt sich die Anwesenheit einer verbreiteten, entzündlichen, bisweilen sogar hämorrhagischen, im bindegewebigen Stroma stattfindenden Infiltration, welche in einzelnen Stellen sogar umfangreiche Herde bildet; in diesem Gebiete erscheint das Endothel etwas abgehoben, so dass dadurch die auf der Oberfläche des Endocardium mikroskopisch wahrzunehmenden Erhebungen gebildet werden; manche solcher Erhebungen entstehen jedoch auch durch Bildung von kleineren Hämorrhagieherden. Hier und da bemerkt man ferner nekrotische kernlose Stellen, welche mit einer verschieden dünnen Fibrinschicht bedeckt sind; diese Schicht schliesst in ihren Maschen gut erhaltene, sowie zerfallene rothe Blutkörperchen und Lymphocyten ein. Sämmtliche oben geschilderten Veränderungen pflegen vorzugsweise über den Herzklappen vorzukommen.

Das Pericardium zeigt bei der mikroskopischen Untersuchung die gewöhnlichen Kennzeichen der Serösenentzündung, worauf ich bei der Besprechung der Peritoneumserkrankungen näher zurückkommen werde. Ist das Exsudat serös, so finden sich in demselben spärliche Leukocyten und Erythrocyten; im eitrigen Exsudat bestehen die bereits angegebenen Bestandtheile des Influenzapus. In dem serösen Exsudat werden mikroskopisch oder culturell nur ausnahmsweise die Influenzabacillen wahrgenommen; in den eitrigen aber kommt dieser Befund sehr leicht zu Gesicht, und die mit demselben ausgeführten Einimpfungen ergeben fast immer den Bacillus Pfeiffer in Reincultur.

Obwohl in der Literatur die klinischen, in bakteriologischer Hinsicht genau beschriebenen Fälle von Herzerkrankungen nach Influenza ziemlich spärlich sind, genügt immerhin der auch experimentell gewonnene Nachweis, dass nämlich der Bacillus Pfeiffer selbst diese Veränderungen hervorrufen kann, um festzustellen, was uns die Klinik über das häufige Vorkommen der Herzgefässveränderungen bei der Influenza angezeigt hat.

Aus den verschiedenen, von anderen Forschern darüber angestellten bakteriologischen Untersuchungen ergiebt sich, in welch' einer verschiedenen Anzahl die Keime in den verschiedenen Fällen

von Peri-, Myo- und Endocarditis vorkommen: man fand zwar dabei den Bacillus Koch und den Pneumococcus, das Bacterium coli, sowie den Streptococcus pyogenes und Staphylococcus pyogenes aureus. Es wurden ausserdem von manchen Autoren Mikroorganismen beschrieben und als die specifischen Erreger der Endocarditis bezeichnet, denen nicht selten die hauptsächlichste Rolle bei der Entstehung der sogenannten rheumatischen Endocarditis zugeschrieben wurde. So haben Weichselbaum (503) in der infectiösen Endocarditis verschiedenartige Mikroorganismen — nämlich einen Bacillus endocarditis, einen Micrococcus endocarditis rigatus — und Sänger (415) seinerseits einen unbeweglichen, stinkenden Bacillus isolirt; Gilbert und Lion (173) isolirten desgleichen einen nach ihnen benannten stäbchenförmigen Mikroorganismus. Hier sei auch die Mittheilung Vaillard's (l. c.) erwähnt, welcher mittelst Inoculationen eines von Influenzakranken stammenden Streptococcus experimentell die Entzündung des Myocardiums hervorrufen konnte.

Sicher ist es, dass jeder entzündungerregende Mikroorganismus, und selbstverständlich auch der Bacillus Pfeiffer, eine Pericarditis sowie Myocarditis oder Endocarditis veranlassen können; die Influenza jedoch nimmt unter den anderen Infectionen einen besonderen Platz ein, und namentlich sowohl wegen der Häufigkeit der Herzveränderungen — deren anatomische und klinische Merkmale mit denen der Endocarditis, der Myocarditis, der sogenannten rheumatischen Pericarditis sehr ähnlich zu sein pflegen —, als weil ausserdem es gelungen ist, mittelst Injection von Reinculturen des specifischen Influenzaerregers, und, wie aus meinen Versuchsergebnissen hervorgeht, ganz verschieden, wie es bei manchen Infectionen vorkommt, bei den Versuchsthieren genau die gleichartigen Herzveränderungen hervorzurufen.

Demzufolge und mit Hinweis auf das, was ich weiter oben erörtert habe in Bezug auf den Gelenkrheumatismus, bin ich dazu geneigt, zu behaupten, dass viele der rheumatischen Herzerkrankungen, unter welchen zunächst die Endocarditis, ihre Entstehung, ebenso häufig wie beim Gelenkrheumatismus, auch bei der Influenza dem Bacillus Pfeiffer verdanken.

Hierzu möchte ich noch hervorheben, dass betreffs der Gefässveränderungen eine grosse Aehnlichkeit zwischen Rheumatismus und Influenza besteht: auch beim Rheumatismus sind thatsächlich Gefässerkrankungen, Trombosen u. s. w., sowie Gangrän an den unteren Extremitäten beobachtet worden (Zoege [519]).

Was nun die Gefässveränderungen anlangt, sind dieselben von

mir bei den verschiedenen Versuchsthieren, welche Influenzalocalisationen zeigten und nach einer gewissen Zeitfrist zu Grunde gingen, festgestellt worden; überhaupt werden solche Veränderungen in den mittelgrossen und in den kleineren Gefässen beobachtet; die grösseren Gefässe zeigten aber keine beachtenswerthen Veränderungen auf.

Makroskopisch wahrzunehmende Blutgefässerkrankungen waren nicht vorhanden; mikroskopisch hingegen wurden in den kleinen Gefässstämmen und in den Capillargefässen die Merkmale von Phlebitis und acuter Arteritis vorgefunden, welche vorzugsweise die äussere Hülle und die perivasalen Schichten interessirten, so dass in vielen Fällen besser von einer Periphlebitis und von einer Periarteritis die Rede sein kann. Bei meinen diesbezüglichen Versuchsthieren erschien die Gefässwand in ihrem ganzen Umfang verdickt; diese Anschwellung fällt fast ausschliesslich der Intima und der Adventitia zur Last. Die Intima erscheint nämlich von embryonalen Zellen infiltrirt, welche die endotheliale Schicht ungleichmässig abheben, so dass die innere Wandfläche des befallenen Gefässes beinahe eine wucherige Beschaffenheit erhält; die Endothelzellen, welche in einzelnen Punkten Häufchen bilden, zeigen die Anfangsstufen der Wucherung und der Abschuppung. In der Tunica media kommen keine besonderen Veränderungen vor, höchstens ist dabei eine leichte interstitielle kleinzellige Infiltration zu sehen.

Die Adventitia wird hingegen von der Entzündung heftig, in bedeutend höherem Grade als die Intima befallen; die Embryonalzellen-Infiltration ist sehr, aber doch nicht gleichmässig ausgedehnt, so dass oft an manchen Stellen die normale Structur der Adventitia verschwindet. In anderen Punkten treten ferner Lymphzellenhäufchen auf, welche auch in die nächstliegenden Gewebe übergreifen. Neben der entzündlichen Infiltration besteht auch eine deutliche Wucherung der Bindegewebszellen der Adventitia.

Diese Veränderungen kommen sowohl in den Gefässen, die im Gebiete des Entzündungsherdes liegen, als in jenen, welche ziemlich entfernt von diesem verlaufen, vor; es scheint somit, als ob die Gefässhüllen die Bahn zur weiteren Verbreitung der Entzündung bilden.

Aehnliche Veränderungen bemerkt man in den Venen: auch hier sind besonders die Anzeichen einer Periphlebitis vorherrschend. Sämmtliche Gefässe erscheinen stark injicirt und mit rothen Blutkörperchen gefüllt, welche letztere in einigen Gefässen gut erhalten, in anderen aber in Zerfall erscheinen, und in anderen endlich bemerkt man keine Spur mehr von den Blutkörperchen, sondern Fibrinfäserchen und Trombenbildung. Die äussere Fläche der Capillaren zeigt häufig, neben

den entzündlichen Infiltrationsherden, aus rothen Blutkörperchen bestehende Extravasate. Den Bacillus Pfeiffer habe ich weder in den Gerinnseln, noch in den Gefässwänden nachweisen können.

Diese Herz- und Gefässveränderungen werden — meiner Meinung nach — durch die phlogogene Wirkung der toxischen Zerfallsproducte der Bacillenleiber hervorgerufen, welche ihren schädlichen Einfluss besonders da entfalten, wo es sich um abgeschwächte Gewebe handelt

Die Veränderungen der Gefässwände — welche entweder durch den traumatischen Anlass oder von anderartigen mechanischen und chemischen Momenten (Inoculation mit gepulverten indifferenten Stoffen oder mit Milchsäurelösungen in die Gewebe), deren Einwirkung in einer Widerstandsfähigkeitsabnahme besteht, oder durch den auf die Gefässwände von dem physicalisch und chemisch veränderten und mit toxischen Producten überladenen Blute entfalteten Reiz hervorgerufen werden —, bilden also die initiale Läsion, aus welcher die Entzündung alsdann auf die nächstliegenden Gewebe übergreift.

Je nach dem Grade der Keimvirulenz, nach der Dauer ihres Einwirkens und je nach der Widerstandsfähigkeit der betreffenden Gewebe wird entweder eine leichte entzündliche Reaction der histologischen Elemente oder eine eitrige Entzündung derselben veranlasst.

Während jedoch einerseits der vorübergehend im Blute kreisende Influenzabacillus seine entzündungerregende Wirkung auf die Gefässwand, und zwar insbesondere in den kleinen Gefässen ausübt, wo eben die Circulation langsamer ist und somit die Mikroorganismen an den Gefässwandungen länger anhaften, anderseits, nachdem in Folge der Einnistung des Influenzabacillus in den endo- und perivasalen Geweben daselbst die Entzündung begonnen hat, tritt die Bildung eines Wucherungsherdes der Mikroorganismen und folglich die beständige continuirliche Production der betreffenden Toxine auf, welche letzteren ihren Einfluss secundär auch auf die Gefässgewebe ausüben, wodurch die sich daselbst einstellenden Veränderungen besonders hochgradig zu sein pflegen.

Ferner ist noch die oft sehr ausgeprägte Kachexie, welche der Bildung einer ziemlich ausgedehnten Wucherungsstätte der Influenzabacillen folgt, in Betracht zu ziehen, da dem kachektischen Zustande eine allzugrosse Bedeutung bei den Folgen der Gefässveränderungen zukommt, indem die Kachexie selbst die Entstehung der Thrombose und der Gangräne begünstigt. Zwar ist es bekannt, dass diesbezüglich Virchow eine besondere sogenannte marantische Thrombose be-

schrieben hat, auf welche Leyden die von ihm nach der Influenza beobachtete Thrombose zurückführt.

Begreiflich ist es nun, dass, wenn die Gefässwände in keiner Stelle eine Abnahme ihrer Widerstandsfähigkeit zeigen, die Einsiedelung der Influenza-Mikroorganismen in ihnen nicht stattfinden kann, da sie eben keine hämatophilen Keime sind und nach kurzer Zeit aus dem Kreislauf schwinden, ohne deutliche Veränderungen weder im Gefässsystem noch in den Geweben zu verursachen; trotzdem, falls ihre Anzahl eine bedeutende ist, können sie wohl eine acute Toxyämie und folglich den Tod der Versuchsthiere in wenigen Tagen hervorrufen.

Die Folgen dieser Gefässveränderungen pflegen sich sehr verschieden zu gestalten und hängen sowohl von der Heftigkeit der Entzündung, wie von dem Umfang und Leistung der befallenen Gefässe ab: sind die kleineren Gefässe verändert, so können Blutinfarcten, echte Hämatome oder auch eine entzündliche Reaction des umgebenden Bindegewebes, sowie Entartungen auftreten, unter welchen die fettige Degeneration der Parenchymzellen die häufigste ist; wenn es sich aber um Gefässe handelt, welche die Schleimhäute und die serösen Membranen besorgen, so entstehen Ekchymosen und bisweilen echte Hämorrhagien.

Schon bei den ältesten Influenzaepidemien hat man thatsächlich die Neigung dieser Infection zu Blutungen hervorgehoben. Bei den verschiedenen statistischen Berichten finden wir zahlreiche Fälle von Epistaxis, von Larynx- und Pharynxblutungen, sowie von Bronchitis haemorrhagica, von Nieren- und Darmblutungen, Meno- und Metrorrhagien angegeben. Wie bereits erörtert, überwiegt bei fast allen durch Influenza bewirkten Entzündungen, neben der eitererregenden Wirkung des Bacillus Pfeiffer, diese Neigung zu Blutungen.

Wird aber die Nährarterie eines Gliedes in Mitleidenschaft gezogen, so kann sogar die Gangräne entstehen; zwar sind in der betreffenden Literatur viele Fälle von Gangräne nach der Influenza angegeben worden, wie es aus den Mittheilungen von Senator, Holst, Gerhardt, Johannsen, Cammerer, Büngner (70), Duchesneau, Rendu und Cathomas hervorgeht.

Die Entstehung solcher gangränösen Processe, welche meistens gegen das Ende oder kurze Zeit nach dem Influenzaanfall, bisweilen sogar am 14. Tage nach Ablauf desselben (Duchesneau [l. c.]) auftreten, hat man versucht, durch verschiedene Annahmen zu erklären.

Einigen Autoren zufolge verdankt die Influenzagangräne ihre Entstehung einer Arteritis (Teissier [l. c.] und die französischen Beobachter); nach Anderen (Leyden [l. c.]) wird dieselbe durch Thrombose

hervorgerufen, welche ihren Ausgangspunkt in der Zerstörung der Leukocyten hat, welche letztere schon beim Beginn der Erkrankung auftritt und auch nach der Fieberkrisis andauert. Andere Autoren aber behaupten, dass es sich dabei um Embolie handelt. Kuskow (l. c.) nimmt an, dass bei der Entstehung der Influenzagangräne ausser der Endoarteritis desquamativa, auch die in den Blutgefässen vorkommenden Zellenelemente von Parenchymalorganen (Leber, Milz) eine wichtige Rolle spielen. Gerhardt (l. c.) will vielmehr die in manchen Fällen beobachtete symmetrische Gangräne als vasomotorische betrachten und sie von einer krampfartigen Verlegung der betreffenden Gefässe ableiten lassen.

Jedoch habe ich bei meinen Versuchen, trotz des Vorhandenseins der oben geschilderten cardiovasculären Veränderungen, niemals die Gangräne constatirt. Man kann jedoch die acut entstehende Gangräne sich leicht erklären, wenn man die Leichtigkeit in Rechnung zieht, mit welcher die Thrombose sich entwickelt, welche — wie ich schon bei meinen Versuchen nachgewiesen habe — der Endoarteritis folgt. Dass aber die Endoarteritis nicht immer die ausschliessliche Ursache des gangränösen Processes ist, das geht ja aus den Fällen von Gliedergangrän (Rendu [l. c.]) hervor, wo gleichzeitig keine endoarteritischen Veränderungen bestanden. Wir würden uns jedoch die symmetrische Gangräne nicht erklären, wenn wir neben den oben erwähnten Ursachen nicht nervöse Momente noch dazu in Betracht nehmen, und besonders deswegen, weil es ja wohl bekannt ist, was für einen grossen Einfluss die Influenza auf das Nervensystem ausübt; dies wird wohl durch jene klinischen Formen von postinfluenzaler Gangrän bestätigt, welche unter nervösen Symptomen verlaufen. Sehr beweiskräftig ist in dieser Beziehung der Fall Gerhardt's, in welchem neben der Obliteration der Arteria femoralis ein hochgradiger Spasmus der A. retinica bestand.

Bei meinen Versuchen habe ich keine nennenswerthe Veränderung der morphologischen Blutelemente wahrgenommen, welche von dem Bacillus Pfeiffer abhängen sollen. Was das Vorhanden dieses Bacillus im Blute anlangt, verweise ich auf das bereits in meiner I. Mittheilung Nachgewiesene. Einige Beobachtungen sind jedoch über die bei der Influenza im Menschenkörper vorkommenden Blutveränderungen mitgetheilt worden: manche Autoren fanden überhaupt keine Veränderung im Blute (Jaksch [226]), andere konnten bloss eine geringe Verminderung der rothen Blutkörperchen (Klebs [l. c.], De Renzi [102]), sowie des Hämoglobins (De Renzi), bisweilen Körnchenhäufchen (Klebs) und zerfallene Blutkörperchen (Chiari [83])

wahrnehmen; einzelne Autoren haben im Gegentheil auch eine Leukocytose beobachtet (Kollmann [250], Kartulis [l. c.]). — Jedenfalls widersprechen die klinischen Beobachtungen den Versuchsresultaten nicht, da auch bei Menschen nur selten bei der Influenza und stets gar nicht hochgradige Blutveränderungen wahrgenommen wurden: was eben die Behauptung rechtfertigt, dass der Influenzabacillus weder durch seine biologische Thätigkeit, die er während seiner vorübergehenden Anwesenheit im Blutstrom entfaltet, noch durch die von ihm ausgeschiedenen toxischen Producte einen nennenswerthen directen Einfluss auf die Blutbestandtheile ausübt. Die Thrombose ist demnach einzig den Gefässwandveränderungen zu verdanken.

Daher können wir die Behauptung Bäumler's (l. c.) nicht als gerechtfertigt betrachten. Dieser Beobachter fand nämlich in einigen Influenzafällen ansehnliche Verminderung des Hämoglobins, Zerstörung der rothen Blutkörperchen, Urobilinurie und Hämoglobinurie, erklärte diese letztere von hämotogenem Ursprung und zur Schlussfolgerung gelangte, dass bei der Influenza das Blut hochgradige Veränderungen in sehr kurzer Zeit erleide. Diese Behauptung ist aber bisher noch nicht bewiesen worden: die in diesem Bezuge erhaltenen Versuchsergebnisse fielen durchaus negativ aus, und die klinische Beobachtung zeigt, dass die Influenza sehr oft keinen schweren Charakter aufnimmt, obwohl sie in der Folge zu ernsteren Complicationen Anlass geben kann und dass sie die vermeinten, hochgradigen Blutveränderungen gar nicht hervorruft.

Endlich ist, unserer Meinung nach, auch der hämorrhagische Charakter der Influenza von den entzündlichen Gefässveränderungen und von dem Einfluss abhängig, welcher von den N. N. vasomotores ausgeübt wird; diese Behauptung wird eigentlich durch zwei gut begründete Versuchsergebnisse, nämlich die ausgeprägte Einwirkung des Influenzavirus auf die Gefässwandung und auf das Nervensystem, unterstützt. Diese beiden Momente, ohne andere Ursachen dafür auszufinden, sind hinreichend, um sowohl die nach der Influenza durch Zerreissung der Gefässhüllen vorkommenden Blutungen, als auch die Auswanderung der rothen Blutkörperchen und die Infarctenbildung zu erklären, besonders wenn man in dieser Beziehung die Entstehung der Capillarthrombose in Betracht zieht.

VIII. Milz.

Was die Blutdrüsen betrifft, so scheint es, dass diese den Einfluss des Influenzavirus gar nicht empfinden. In der That habe ich in meinen Versuchen weder bei den Thieren, welche an der acuten, noch

bei jenen, welche an der durch die mannigfaltigen Influenzalocalisationen hervorgerufenen chronischen Toxyämie zu Grunde gingen, die Milzanschwellung nachweisen können. Die Milz war dagegen oft und zuweilen sogar in hohem Grade atrophisch. Selbst nach Injectionen in das Milzparenchym und sogar nach vorausgenommener Zerquetschung desselben, oder nach Inoculationen der gewöhnlichen Reizstoffe ist es mir niemals gelungen, irgend welche Veränderungen in der Milz hervorzurufen. Auch in diesen Fällen war sie beständig klein, ihre Farbe und Consistenz waren normal; die Kapsel zeigte desgleichen keine Abweichung von der Norm, nur ausnahmsweise und gerade als die Atrophie des ganzen Organs vorhanden war, erschien sie auch geschrumpft; ausserdem konnte ich eine leichte Trübung im Bereiche der Einstichstelle, wo die Reizstoffe eingespritzt worden waren, beobachten. Ebensowenig ergab die mikroskopische Untersuchung beachtenswerthe Milzveränderungen. Selten habe ich culturell, mit zahlreichen Milzparenchymstückchen, eine Entwickelung (die fast immer sehr gering war) von Influenzacolonien wahrnehmen können.

Aus den von mir in der Literatur vorgefundenen Angaben ergiebt sich, dass die klinischen und pathologisch-anatomischen Beobachtungen über das Verhalten der Milz bei Influenza untereinander gar zu sehr abweichen.

Was die pathologische Anatomie betrifft, so haben einige Beobachter, wie Birch-Hirschfeld (l. c.), Jürgens (l. c.) und manche Andere keine Milzveränderungen wahrgenommen. Andere, wie Bogojawlensky (42), Holmberg (218), Linden (l. c.), haben nur ausnahmsweise die Milzanschwellung gefunden. Ribbert (l. c.), Wallis (l. c.), Drasche (l. c.), Schulz (l. c.), Gmeiner (l. c.) fanden hingegen öfters den Milztumor; Schnaubert (429), Anton (l. c.), Aufrecht (l. c.), Bäumler (l. c.) beobachteten häufig nach der Influenza die Splenomegalie; Widal (508) traf die Milz mehr als um das Zweifache vergrössert. Leichtenstern (l. c.) sah in vielen Influenzafällen (15—20 Proc.) den Milztumor, und sowohl allein als mit verschiedenartigen Complicationen verbunden; und Winogradow (l. c.) beobachtete dagegen in zahlreichen Fällen, dass die Milz verkleinert und geschrumpft war. Unter 40 Fällen fand sie Kuskow (l. c.) 12 mal sehr wenig vergrössert, in den übrigen Fällen war sie klein, und meistens kleiner als normal. — Letzerich (l. c.) sah keine nennenswerthen Milzveränderungen. Lichtenstein (l. c.) behauptet, dass in den typhösen Influenzafällen der Milztumor nicht allzu häufig vorkommt. In jenen Fällen, wo derselbe bestand, waren auch die Zeichen

der Typhusmilz vorhanden: sie war nämlich weich, breiig, rothgrau und mikroskopisch erblickte man nekrotische Herde, Blutergüsse, Anschwellung des Gefässendotheliums, Capillarthrombose; ausnahmsweise wurden in ihr auch Mikroorganismen, meistens aber in sehr geringer Zahl, nachgewiesen. Unter 25 Beobachtungen fand Paltauf (364) nur 3 mal den Bacillus Pfeiffer in der Milz.

Klinisch ist gewöhnlich kein Milztumor bei der Influenza wahrgenommen worden (s. die Abhandlungen von Strümpell [l. c.], Fleischer [l. c.], Rosenbach [409], Regnier u. s. w.). Nach einigen Autoren soll der Milztumor besonders in der gastrointestinalen Influenzaform auftreten; nach Kuskow (l. c.) soll die Verschiedenheit des Milzumfangs von dem verschiedenartigen Charakter der Influenzaepidemie, sowie von der Gutartigkeit oder Bösartigkeit derselben abhängen.

Auf Grund meiner mit Influenzareinculturen beständig erhaltenen Versuchsergebnisse darf ich behaupten, dass diese Infection an und für sich keinen Milztumor hervorrufen kann; die Milz ist gegenüber den toxischen Stoffwechselproducten des Bacillus Pfeiffer nicht allzu empfindlich, denn sie bewirken höchstens eine leichte Atrophie, deren Ursache wahrscheinlich in dem hochgradigen Marasmus zu suchen ist, und die in die Milz gelangten Bacillen werden dadurch rasch vernichtet.

Demzufolge handelte es sich in den Fällen mit Milztumor wahrscheinlich um eine bereits bestehende Milzanschwellung, jedoch um keine reine Influenzainfection, sondern um eine Symbiose des Bacillus Pfeiffer mit anderartigen Bakterien.

IX. Lymphdrüsenapparat.

Der Lymphdrüsenapparat zeigt dem Influenzabacillus gegenüber eine im Verhältniss zu der bei anderen Infectionen vorkommende, jedoch nicht so intensive Reaction. In den sich acut einstellenden Intoxicationsprocessen constatirt man keine deutliche Ganglienreaction; bei der subacuten Toxyämie wird aber beobachtet, dass die in der Nähe eines durch Influenza entstandenen Entzündungsherdes liegenden Drüsen mehr oder wenig angeschwollen und hyperämisch sind; zuweilen werden auch mikroskopisch auf der Schnittfläche hämorrhagische Herde, sowie, jedoch mit geringerer Häufigkeit, kleinere punktförmige Eiterherde wahrgenommen.

Durch die mikroskopische Untersuchung können wir eine verschieden hochgradige, entzündliche Verdickung der Drüsenkapsel nachweisen. Die Drüsenfollikel zeigen eine starke Zellenhyperplasie, so dass die Grenzen zwischen Follikel und Parenchym undeutlicher erscheinen;

weniger ausgeprägt ist die Anhäufung der Lymphzellen in den Follikelsträngen der Marksubstanz, wo stets der Bau des durch die Lymphlücken gebildeten cavernösen Netzwerkes hervortritt und wo neben den Lymphzellenhäufchen eine bedeutende Menge von grossen Endothelzellen enthalten sind; diese letzteren schliessen zuweilen Körnchen und oft einige rothen Blutkörperchen ein, und aller Wahrscheinlichkeit nach stammen sie von den die Drüsenacini bedeckenden Endothelzellen ab, welche an der Entzündung intensiv Theil nehmen, indem sie derart anschwellen, dass sie ein blasiges Aussehen erhalten und sich alsdann abschuppen. Solche Zellen kommen auch zahlreich in den Maschen des adenoiden Gewebes der corticalen Zone vor. Hier ist das genannte Gewebe mit zahlreichen mehrkernigen Leukocyten infiltrirt, die zuweilen hier und da die Beschaffenheit von Eiterkörperchen zeigen. In einzelnen Stellen nehmen die Zellenelemente der Follikel die Farbstoffe schlecht auf und erscheinen im Begriff der Degeneration. Sowohl in den Maschen der Rindensubstanz als in der Marksubstanz treten oft infiltrirte, zuweilen zahlreiche rothe Blutkörperchen auf. Ausserdem sind noch die Zeichen einer hochgradigen Hyperämie in dem ganzen Gebiet der Capillargefässe des Drüsengewebes vorhanden. Bisweilen ergiebt sich auch die Anwesenheit von einzelnen kleinen, subcorticalen Abscessen mit Zerstörungen der Parenchymsbalken; in diesen Fällen findet man in dem Balkennetzwerke der Drüsensinus zahlreiche Eiterkörperchen nebst ihren Zerfallsproducten auf.

Die eben erwähnten Veränderungen betreffen nicht gleichmässig sämmtliche Lymphdrüsen, vielmehr pflegen sie stärker in den dem Erkrankungsherde nächstliegenden Ganglien aufzutreten; viele der in einer gewissen Entfernung von diesem Herde gelegenen Drüsen sind ganz normal. Die Veränderungen treten ausserdem deutlich in jenen Theilen auf, in welchen die Inoculation mit der Cultur direct in eine Lymphdrüse vorgenommen worden ist. Die Mikroorganismen werden fast immer in den grossen endothelartigen Zellen, in den Leukocyten und in den Eiterkörperchen getroffen. Durch die bakteriologische Untersuchung werden zahlreiche Colonien des Bacillus Pfeiffer in Reincultur nachgewiesen.

Die Mittheilungen über das Verhalten der Lymphdrüsen bei der Influenza sind sehr spärlich; wenn man aber die Berichte der verschiedenen Influenzaepidemien durchsieht, so findet man darin jedoch einige diesbezüglichen Bemerkungen. Und zwar es werden bei denselben Angaben über Anschwellung der Halsdrüsen (Meckel 332),

sowie der Gl. cervicales und inguinales (Schröder 431), der Bronchialdrüsen (Zahn[1] 515), und auch anderer Drüsen mitgetheilt. Ausserdem werden auch Fälle von Lymphangitis angeführt (s. Deutscher Heeresbericht 104). Demons (l. c.) beobachtete in Folge von Influenza Abscessbildung in den Gl. axillares, und lässt dieselbe direct von der Influenza abhängen, da dabei keine anderen der gewöhnlichen Vereiterungsanlässe aufzufinden waren. Nastin-Koff (l. c.) konnte bei einigen von ihm mit dem Influenzabacillus angestellten Versuchen eine Hyperplasie der Lymphdrüsen und bisweilen die käsige Entartung nachweisen. Concetti (91) bemerkte nebst grippalen Nervenerkrankungen und Laryngitis auch eine besondere Erkrankungsform, die er mit der Benennung „ganglionäre" auszeichnete; diese ganglionäre Influenza war aber bereits von Unger (482) und Gillet (174) beschrieben worden. Unger beobachtete nämlich das häufige Auftreten von Anschwellungen der Genick-, Hals- und Bronchiendrüsen, welche nach Bronchialkatarrh und Keuchhusten entstanden waren; Gillet beschreibt seinerseits grippale Veränderungen der Halsdrüsen. Concetti konnte häufig die Entstehung von oft hochgradiger Anschwellung der GG. retro- und submaxillares feststellen, die sogar taubeneigross, und bisweilen mit periglandulärem Oedem verbunden waren. In einigen Fällen verbreitet sich die Erkrankung von den Halsdrüsen aus bis in die GG. axillares und sogar bis in die GG. inguinales; es besteht, ausser einer hochgradigen Hyperämie im Rachen und Anschwellung der Tonsillen, keine andere Erscheinung; Milztumor wird nie beobachtet. Nach Concetti (l. c.) ist diese Form die gleiche, welche Peiffer 1889 mit der Bennenung „Ganglienfieber" geschildert hatte, welches in einer auf der Schleimhaut des Nasenrachenraumes localisirten Infection besteht und in Folge dessen wird ein bis dahin unbekanntes Virus längs der Lymphbahnen weitergeschleppt, an den zuerst behafteten Drüsen (GG. cervicales, sub- und retromaxillares) localisirt bleibt, oder ja noch weiter über diese Grenzen hinaus, bis in die Mediastinum- und Mesenterialdrüsen, in die GG. axillares und inguinales fortschreitet. Nach Concetti's Behauptung, welcher die ähnliche Erkrankung in voller Influenzaepidemie und oft in Verbindung mit anderen typischen, grippalen Erscheinungen beobachtet hat, wird dieselbe direct durch den Bacillus Pfeiffer hervorgerufen. Diese Influenzaform tritt meistens bei Kindern, seltener bei Erwachsenen auf. Haward (l. c.) berichtete neuerdings über eine von ihm besonders bei Kindern nach Influenzaerkrankungen beobachtete leichte, zuweilen eitrige Lymphdrüsenentzündung.

Diese ja nicht zahlreichen klinischen Thatsachen bilden doch einen

hinreichenden Beweis der Aehnlichkeit, welche zwischen den klinischen und experimentellen Angaben besteht.

Die Influenzabacillen, ebenso wie es für andere Bakterien der Fall ist, können bisweilen sehr lange Zeit in den Lymphganglien stecken bleiben, ohne jedoch daselbst beachtenswerthe Störungen zu verursachen. In den Versuchsthieren, welche die Inoculation von nichttödtlichen Culturdosen überlebten und nur Anfangs toxische, einige Tage nachher verschwindende Symptome ohne zurückbleibende krankhafte Zustände aufwiesen, konnte ich einmal, 28 Tage nach dem Ausbleiben jener Symptome, den Bacillus Pfeiffer in den Ganglien vorfinden.

Dadurch wird noch mehr die schon aufgestellte Lehre des latenten Parasitismus der Mikrobien bestätigt.

X. Peritoneum.

Wie alle serösen Häute, so kann auch das Peritoneum vom Peiffer-schen Bacillus behaftet werden. Im allgemeinen Theile unserer ersten Abhandlung haben wir denn gesehen, wie das Bauchfell einer der besten Böden zur Gedeihung des Bacillus Pfeiffer ist, so dass schon geringere Culturdosen dazu genügen, um bei den Versuchsthieren die charakteristischen Intoxicationserscheinungen hervorzurufen, im Gegentheil zu denen, welche auf anderem Wege nöthig sind.

Auch unter den verschiedenen klinischen und pathologisch-anatomischen Beobachtungen der Influenzalocalisationen finden wir Beispiele von Peritonitis in Folge von Influenza. Kundrat (268), Kelsch und Antony (l. c.), Wallis (l. c.), Buchheim (66), Isnardi (225), Kuskow (l. c.), Leichtenstern und Andere führen Fälle an, aus denen hervorgeht, dass die grippale Peritonitis gewöhnlich in Folge von gastro-intestinalen Erkrankungen, besonders der Enteritis auftritt. Kuskow bemerkte in einem Falle eine Peritonitis nach Influenza, welche durch Nekrose der Milz entstanden war. Sirotinin (444) und Isnardi (l. c.) jedoch führen Fälle von Peritonitis nach Influenza an, in welchen sich keine Erkrankung der Bauchorgane vorfand. Kuskow seinerseits stellt das Vorkommen von metastatischen Bauchfellentzündungen nicht in Abrede, jedoch giebt er nicht ohne Weiteres zu, dass es sich in den genannten Fällen um echte primäre Peritonitis handelte.

Auf Grund meiner Versuchsergebnisse darf ich aber wohl behaupten, dass die vom Darm oder vom Blute herstammenden Influenzabacillen sich primär in die Peritonealhöhle einnisten können, dass

nämlich eine echte primäre Influenza-Peritonitis vorkommt, welche mit den Veränderungen der Bauch- oder anderer inneren Organe gar nicht in Zusammenhang steht.

Durch Einspritzung mit Influenza-Reinculturen, sowohl direct in das Peritoneum, wie — nach vorausgegangener Abschwächung der Bauchfellserosa — indirect durch in entferntere Stellen vorgenommene Inoculationen derselben, habe ich bei betreffenden Versuchsthieren eine Peritonitis nachgewiesen. Diese letztere war häufig gar nicht von Veränderungen der Bauchorgane begleitet, bisweilen bemerkte ich gleichzeitig in den Darmschlingen manche subserösen Ekchymosen und auch eine zweifellos secundäre Enteritis, wie dies aus dem Umfang und aus der Intensität der Bauchfellveränderungen, gegenüber den geringeren und umschriebeneren entzündlichen Darmläsionen ersichtlich war.

Wie wir weiter eingehender erörtern werden, wird die Peritonitis am häufigsten thatsächlich auch in Folge von grippalen Darmveränderungen beobachtet.

Bei meinen Versuchsthieren also, und ähnlich wie es bei der Pericarditis der Fall war, handelte es sich bald um eine seröse oder hämorrhagisch-seröse, bald um eine diffuse eitrige oder eitrig-hämorrhagische Peritonitis; zuweilen blieb dieselbe in der Umgebung der Injectionsstelle beschränkt.

Nach Inoculationen von Reinculturen des Bacillus Pfeiffer, sowie von reizenden Stoffen in das Leberparenchym und von Influenzabacillen in das Unterhautzellgewebe oder in die Blutgefässe, habe ich sehr häufig Perihepatitis sowie Eiteransammlungen zwischen der concaven Seite des Zwerchfells und der convexen Leberoberfläche beobachtet: es handelte sich nämlich um echte subdiaphragmatische Abscesse.

Die seröse und die hämorrhagisch-seröse Peritonitis habe ich am häufigsten bei den nach einigen Tagen zu Grunde gegangenen Thieren wahrgenommen, und ganz besonders bei jenen, bei welchen die Inoculation in das Peritoneum vorgenommen wurde; die eitrige Bauchfellentzündung kam jedoch in jenen Versuchsthieren vor, welche in Folge langwieriger Toxyämie und mit den Zeichen der Kachexie abstarben.

Im ersteren Falle erschien sowohl das parietale, als das viscerale Peritoneum sehr stark injicirt und liess sogar die kleinsten Verzweigungen der Gefässe durchscheinen, so dass es eine fast gleichmässig hellrothe Färbung zeigte, glanzlos und oft mit kleineren, zerstreuten hämorrhagischen Herden bedeckt war. Bei der mikroskopischen Untersuchung bemerkte man bedeutende Hyperämie und Anzeichen von Degeneration und Abschuppung an dem Endothelium. Das Exsudat, gewöhnlich nicht sehr reichlich, meistens trübe und oft blutend und

ohne Fibrinflocken, erschien aus Leukocyten, aus rothen Blutkörperchen und aus degenerirten Endothelzellen zusammengesetzt. Die mikroskopische und die bakteriologische Untersuchung ergab, wenn auch nicht beständig, die Anwesenheit der meistens in den Zellen liegenden Influenzabacillen.

Als es sich um eine eitrige Peritonitis handelte, zeigte sich das Peritoneum, nach Abwischen der verschieden starken Eiterschicht, überhaupt sehr verdickt, durchaus undurchsichtig, röthlich oder grauweisslich, und, ähnlich wie es an der Pleura der Fall war, mit weisslichen, rundlichen Flecken besetzt, welche auf der Schnittoberfläche oder noch besser bei der mikroskopischen Untersuchung als kleine Abscesse erkannt wurden. Dazwischen treten häufig rothe oder rothgrauliche, scharf abgegrenzte Stellen auf, welche ihre Entstehung den punktförmigen subendothelialen Blutergüssen verdanken.

Die mikroskopische Untersuchung (s. Fig. 25) hat klargestellt, dass die hochgradige Verdickung der Seröse durch die ausgeprägte leukocytäre Infiltration und Wucherung der dem bindegewebigen Stroma eigenen Zellen entsteht, wozu noch eine starke Hyperämie und Gefässneubildung beiträgt. Auf der Oberfläche der Seröse erscheinen, mehr oder wenig ausgeprägt, wie Tuberkeln, jene bereits makroskopisch erkannten Eiterherde, deren mikroskopische Kennzeichen vollständig mit denen übereinstimmen, welche wir bereits bei der grippalen Pleuritis gesehen haben. Diese kleinen Abscesse nehmen die ganze Dicke der Seröse in Anspruch und verbreiten sich bis in die subserösen Schichten. In nicht gleicher Weise sind die durch die geringeren subendothelialen Hämorrhagieherde gebildeten Erhebungen auffallend; diese kleinen Blutergüsse sind nicht scharf begrenzt, vielmehr pflegen sie sich zuweilen mehr oberflächlich zu verbreiten und infiltriren somit ausgedehnte Gewebsfelder. Oft fehlt an diesen Stellen das Endothelium und wird dann durch eine mehr oder wenig ausgedehnte Schicht coagulirten Blutes ersetzt, welche häufig die durch obengenannte kleine Abscesse gebildeten Erhebungen vollständig bedeckt. Bisweilen findet man eine herdweise auftretende, aus Blutpigment bestehende Infiltration, welche auf die vorangegangenen Blutungen hinweist.

An jenen Stellen, an denen die endotheliale Beschichtung noch erhalten ist, bemerkt man, dass die endothelialen Zellen geschwollen und entartet sind. Die purulente Infiltration zeigt eine grosse Neigung, sich den Blutgefässen entlang zu verbreiten und sich besonders in der Tiefe zu erstrecken, wobei die subserösen Muskelbündel in Mitleidenschaft gezogen werden.

Das Exsudat besteht aus Leukocyten und Erythrocyten. Ein fibrinöses Exsudat ist nicht gefunden worden, wenn man von den schwachen Fibrinspuren absieht, welche in den Exsudaten der entzündeten Serösen vorhanden waren, deren Flüssigkeit bekanntlich im physiologischen Zustande eine gewisse Fibrinogenmenge enthält.

Die mikroskopische und bakteriologische Untersuchung des Eiters beweist die Anwesenheit zahlreicher Pfeiffer'schen Bacillen.

Vergleicht man nun die Kennzeichen der anatomischen Veränderungen der verschiedenen Serösen unter sich, so ergiebt sich, dass alle die bei denselben durch den Bacillus Pfeiffer hervorgerufenen Entzündungen unter einander sehr ähnlich sind, und dass, während in der Pleura und im Bauchfell die unter Bildung von kleinen Abscessen sich einstellenden eitrigen und eitrig-hämorrhagischen Entzündungen vorwiegen, es die seröse Form ist, welche am häufigsten im Herzbeutel vorkommt. Beide Formen treten mit beinahe gleicher Häufigkeit in den grippalen Entzündungen der Gelenk- und Hirnhäuteserösen auf. Die anatomische Verschiedenheit des Entzündungsprocesses der serösen Häute hängt unserer Meinung nach von der Dauer der Mikroorganismeneinwirkung ab, welche im ersten Stadium des entzündlichen Processes Hyperämie, Wucherung der bindegewebigen und endothelialen Zellenelemente verursachen: wie es bei den Thieren, die in kurzer Zeit enden, wahrzunehmen ist; in einem zweiten Stadium gesellen sich dazu noch die Erscheinungen einer Entartung und eitriger Verschmelzung. Höchst wahrscheinlich ist es, dass die Virulenz und die Anzahl der Influenzakeime, sowie die Widerstandsfähigkeit der behafteten Gewebe einen grossen Einfluss auf die Intensität und auf die Art der anatomischen entzündlichen Veränderungen entfaltet.

XI. Verdauungsapparat.

Dass in der Pathologie von einer gastrointestinalen Form der Influenza gesprochen wird, dies beweist schon, wie häufig bei dieser Infectionskrankheit die Veränderungen des Magendarmtractus dabei vorkommen. Diese Veränderungen können auch ganz unabhängig von den Respirations- und Nervensymptomen bestehen, so dass sie allein das Krankheitsbild der Influenza oder wenigstens den grössten Theil desselben bilden, indem sie sich gewöhnlich an andere mehr oder wenig verschiedene Erscheinungen anschliessen, unter denen die nervösen sehr häufig sind. Bisweilen treten die gastrointestinalen Symptome in leichter Form auf und beschränken sich auf Appetitlosigkeit, Schmerzhaftigkeit in der Magengegend, Obstipation, bisweilen nehmen sie einen schlimmeren Charakter an, mit Erbrechen, hoch-

gradiger Gastralgie und Cardialgie, starken Darmbeschwerden, Meteorismus, Durchfall; diese krankhaften Erscheinungen dauern ziemlich lange, jedoch ohne hohes Fieber an.

Eine epidemisch verlaufende, mit schweren typhösartigen Darmerscheinungen verbundene Influenzaform hat zwar Wörner (512) beschrieben; Fröhlich (166) und Leichtenstern (l. c.) haben ihrerseits auf diese typhöse Influenzaform aufmerksam gemacht. Leclerc (l. c.) theilt unter seinen klinischen Beobachtungen einen Fall von gastrointestinaler Influenza mit, nach welcher ein Dammabscess und alsdann Gangräne dieser Gegend, sowie der Genitalien folgte und der Tod durch Sepsis auftrat; in diesem Falle aber kann die Abscessbildung gar nicht in directem Zusammenhang mit dem Bacillus Pfeiffer gebracht werden: vielmehr handelt es sich dabei um einen Abscess, dessen Entstehung vielleicht durch die vorgegangene Infection begünstigt worden war; auch ist es nicht auszuschliessen, dass das Bacterium coli, dessen Virulenz durch die Darmerkrankung erhöht worden war, den Abscess hervorgerufen haben sollte. Cruikshank (l. c.) hat ferner bei der Influenza Complicationen von Seiten des Magens, sowie eine Tendenz zum Icterus beobachtet. Jones (233) macht auf das häufige gleichzeitige Vorkommen der Magenveränderungen mit den Symptomen einer Neurasthenie aufmerksam: sehr oft handelte es sich dabei um Magenneurosen. Roskam (410) hat eine leichte und eine schwerere abdominelle Influenzaform beschrieben, welche beide mit Frösteln, Fieber, Uebelkeit, Erbrechen, Schmerzen, Diarrhöen und bisweilen mit Icterus auftraten. Diese Erscheinungen waren selbstverständlich bei der schwereren Form hochgradiger.

Von den Einzelheiten des bei diesen Veränderungen beobachteten Krankheitsverlaufes wollen wir lieber ganz absehen; vielmehr, und vor der Schilderung der betreffenden Versuchsergebnisse, werde ich hier auf Grund der in der betreffenden Literatur gesammelten klinischen und pathologisch-anatomischen Befunde nur das Wichtigste hervorheben.

Zahlreich sind die in der Literatur angegebenen Fälle von acuter Gastritis und Enteritis, in beiden Fällen mit hämorrhagischem Charakter, manchmal mit nekrotischen Processen verbunden (siehe Fürbringer [l. c.], Auerbach [l. c.], Warfvinge [l. c.], Leichtenstern [l. c.], Klebs [l. c.], Jürgens [l. c.], Weichselbaum [l. c.], Flesch [l. c.], Mosler [l. c.], Engesser [l. c.] u. A.).

In diesen Fällen ist ein acuter oft eitriger gastrointestinaler Katarrh mit bedeutender Hyperämie, sowie Anschwellung der Follikeln und der Peyer'schen Placques, submucöse Ekchymosen, hämorrhagische Infiltration, Geschwürs- und Nekroseprocesse, mehr oder weniger aus-

gedehnt, gewöhnlich oberflächlich beobachtet worden. Kuskow, welcher sehr häufig bei Obductionen solche gastrointestinalen Veränderungen durch Influenza beobachtet hat, glaubt, dass sie noch viel häufiger sind, als es gewöhnlich scheint, und dass viele davon den anatomischen Untersuchungen entschwinden, da man häufig die Untersuchung des Darmes vernachlässigt. Wunderlich (l. c.) hat in epidemisch auftretenden Fällen beobachtet, wo es sich um grippale Localisationen im Darm handelte, Darmgeschwüre, welche bisweilen sehr in die Tiefe hineingriffen. Diese Veränderungen können sich an verschiedenen Stellen des Darms localisiren, gewöhnlich sind sie am häufigsten und am ausgeprägtesten am Zwölffingerdarm, sowie auch im Magen, weniger im Ileus und im Jejunum, noch weniger im Dickdarm.

Sehr zahlreich sind die Fälle von Typhlitis, Perityphlitis und Appendicitis nach Influenza, die für uns eine besondere Wichtigkeit vom chirurgischen Gesichtspunkte besitzen und weil sie uns leicht in Irrthum führen können, indem es sich meistens nicht um wirkliche Entzündungsprocesse handelt. Franke (l. c.) hat in der That, wie oben bemerkt, unsere Aufmerksamkeit auf die Pseudoappendicitis gelenkt, die durch eine der wirklichen Appendicitis. sehr ähnliche Symptomatologie charakterisirt wird, welche aber gar nicht durch organische Darmverletzungen, sondern vielmehr durch Nervenveränderungen, Neuralgien und durch in der Cöcalgegend localisirte und von Meteorismus begleitete neuritische Processe hervorgerufen wird. Trotzdem ist das Bestehen wirklicher Typhlitis, Perityphlitis und Appendicitis durch Influenza nicht zu leugnen; mehrere solcher Fälle werden in den oben erwähnten Abhandlungen mitgetheilt.

Teissier theilt mehrere Fälle von nach der Influenza entstandener Enteritis mit, welche im untersten Ileusabschnitte und im Blinddarm localisirt war, und mit den classischen Symptomen der Appendicitis verlief. Leichtenstern berichtet über viele bei der Influenzaepidemie 1889 vorgekommene Typhlitisfälle, die gleichzeitig mit den Influenzaerkrankungen auftraten. Zunächst glaubte er, dass es sich um ein zufälliges Zusammentreffen handelte; ihr häufig wiederholtes Auftreten überzeugte ihn, dass wirklich Influenzatyphlitiden entstehen können. Diese Beobachtungen sind durch die neueren Abhandlungen Merklen's bestätigt worden: dieser behauptet, dass bei der Influenza die Virulenz der gew. Darmbakterien verstärkt wird (welche Mikroorganismen bei den prädisponirten Menschen die Entzündung des Wurmfortsatzes hervorrufen); die Mittheilungen von Florand (152) und Faisans (138), welcher Letztere bei der

Sitzung der „Société des Médecins des Hôpitaux de Paris" am 24. März 1899 behauptet hat, dass die grippale Appendicitis keinen Ausnahmsfall darstellt, sondern constant vorkommt, liefern auch den Nachweis dafür. Seit der Influenzaepidemie 1889—90 ist thatsächlich die Appendicitis bei Influenzakranken durchaus häufig beobachtet worden; bei jeder Epidemie solcher Infection werden die Appendicitis und die Typhlitis in zahlreichen Fällen wahrgenommen, und sogar pflegen sie bisweilen einen epidemischen Charakter anzunehmen. Ein Beispiel davon wird von Franke geliefert, welcher mehrere Fälle von grippaler Appendicitis zu beobachten Gelegenheit hatte: es handelte sich um eine bei drei Patienten aus ein und derselben Familie fast gleichzeitig aufgetretene Influenzaappendicitis.

Die Entzündung des Wurmfortsatzes kann sich sowohl einige Tage, als 1—2 Monate nach der Influenzaerkrankung einstellen. Diese grippale Appendicitis zeigt gegenüber den andersartigen gleichnamigen Erkrankungen keine Abweichung betreffs der Symptomatologie. Bei der Besprechung der functionellen Nervensystemsveränderungen habe ich bereits die differentielle Diagnosis der echten Appendicitis und der Pseudoappendicitis erörtert.

Bisher sind keine dergleichen experimentellen Untersuchungen über diesen höchst interessanten Abschnitt der Influenzalocalisationen angestellt worden.

Ich habe nun Gelegenheit gehabt, mehrere Fälle von solchen, unmittelbar und ausschliesslich durch den Bacillus Pfeiffer hervorgerufenen Magendarmerkrankungen zu studiren. Den Versuchsthieren verabreichte ich nämlich Reinculturen des Influenzabacillus: dieselben wurden zwar durch eine Schlundsonde direct in den Magen, oder vom Rectum aus durch einen langen Gummischlauch unter einem ziemlich starken Druck in den Darm eingeführt, so dass das Culturmaterial so hoch als möglich in die obersten Darmabschnitte gelangen konnte. In anderen Versuchsthieren habe ich Quetschungen der Bauchgegend beigebracht, welche häufig an der Blinddarm- und Magengegend begrenzt waren, oder es wurden, diesen Gegenden entsprechend, bald direct in's Peritoneum, bald per Rectum in den Darm, oder durch die Sonde in den Magen Milchsäure- und Toxinelösungen des Bacterium coli einverleibt; alsdann injicirte ich die Influenzareincultur entweder in's Unterhautzellgewebe oder in's Peritoneum, sowie direct in den Magen und in den Darm.

Fasse ich nun die dadurch erhaltenen Resultate, so ergiebt sich Folgendes: Die in einem gewissen Quantum (2—5 Blutagar-, 24 St.

alten Culturröhrchen) in den Magendarmtractus, und besonders wenn dieser sich leer findet, direct eingeführten Influenzabacillen rufen, jedoch nicht immer, mehr oder weniger hochgradige Entzündungen und bisweilen auch Nekrobiosis hervor; diese Veränderungen werden am häufigsten bei den Versuchsthieren beobachtet, deren Magendarmcanal im Voraus mittelst der obengenannten Eingriffe abgeschwächt worden waren. Unter diesen beiden Versuchsbedingungen zeigen betr. Thiere nur Abgeschlagenheit und einen je nach der Culturdose verschieden ausgeprägten Betäubungszustand. War die Culturdose eine beträchtliche (3—5 Culturröhrchen), dann gehen oft die Thiere nach 4—7, zuweilen nach 12 Tagen zu Grunde; dieser Ausgang bleibt aus, wenn niedrigere Culturdosen inoculirt worden waren. — Die sofort nach dem Tode der Versuchthiere stattgefundene Section der spontan abgestorbenen, sowie der am 4.—6. Tage getödteten Thiere ergab folgende Befunde: Röthung, Anschwellung und Hyperämie der Magenschleimhaut, welche, mit einer zuweilen blutigen Schleimschicht bedeckt, in einzelnen Stellen sehr erweicht erscheint; es gelingt ferner, die Schleimhaut in kleinen Fetzen von den unterliegenden Gewebsschichten abzulösen. Es werden ferner zuweilen kleine submucöse, punktförmige, zerstreute Blutungen wahrgenommen, welche meistens im Bereiche der Pylorusgegend auftreten und zuweilen von einem grauweissen, aus ischämischer und erweichter Schleimhaut bestehenden Hofe umschrieben sind; oft bilden sie das Centrum von kleinen linsenförmigen, rundlichen, trichterförmigen, mit nicht abgelösten Rändern versehenen Geschwüren, die mehr oder weniger in die Tiefe der Schleimhaut greifen. Wie daraus zu sehen ist, kann man schon makroskopisch die Entwickelung des Geschwüres von der punktförmigen Hämorrhagie bis zur Nekrosis und Arrosion verfolgen. Ich habe niemals perforirende Geschwüre beobachtet. Hierzu bemerken wir jedoch, dass es nicht möglich war, wegen der Art unserer Versuche, Geschwüre in einem vorgeschrittenen Stadium ihrer Entwickelung zu beobachten, denn die Thiere, welche uns die schönsten Exemplare von Magengeschwüren lieferten, waren gerade diejenigen, bei welchen Einspritzungen von starken Culturdosen vorgenommen worden waren und in Folge dessen nach viel kürzerer Zeit, nie später als nach 12 Tagen starben. Die mit subletalen Dosen inoculirten Thiere, die deswegen am Leben blieben, haben uns keine beständig positiven Resultate geliefert, und der Geschwürprocess, wenn er bestand, schien wenig ausgeprägt und war nur in den ersten 5—10 Tagen nach der Impfung wahrzunehmen. Bei den am 20. oder 30. Tage getödteten Thieren bemerkte man, ausser einigen mehr oder weniger

pigmentirten Punkten, welche hier und da auf der Mucosa bestanden, keine beachtenswerthen Magendarmveränderungen mehr. Ganz sicher handelte es sich in diesen Fällen um vorübergehende Veränderungen. Wir besitzen daher keinen Nachweis, um behaupten zu können, ob in den Fällen von schweren Magengeschwüren durch Influenza der Geschwürprocess in seinem weiteren Verlauf sich auf die anderen Schichten verbreiten und in einem vorgeschrittenen Stadium auch den Durchbruch der Magenwand herbeiführen kann.

Aus der mikroskopischen Untersuchung ergiebt sich, dass in dem Drüsenzwischenbindegewebe eine Embryonalzelleninfiltration besteht, und dass ferner die Capillarblutgefässe sehr erweitert sind; die einzelnen Drüsen zeigen nicht überall und beständig ihre regelmässig cylindrische Form, vielmehr erscheinen sie oft verlängert und durch ungleichmässige Erweiterungen verunstaltet; die dieselben bedeckenden Zellen zeigen bald eine beträchtliche schleimige Entartung, bald sind sie nekrotisch. Solche Veränderungen treten zerstreut auf; in einigen Stellen wird an der Schleimhaut keine beachtenswerthe Veränderung beobachtet. Es bestehen dabei immer mehr oder weniger umschriebene Blutergüsse. Die Blutungsherde localisiren sich vorzugsweise an der Spitze der Schleimhautfalten, sind von einem durch die nekrobiotische Schleimhaut gebildeten Hof umgeben, welcher aus einem körnigen Detritus besteht, in welchem Lymphocyten, entartete und fragmentirte Leukocyten, spärliche Erytrocyten, sowie einzelne degenerirte Epithelzellen enthalten sind. Diese, mehr in der Breite als in der Tiefe ausgebreitete Nekrobiose, bildet somit einen trichterförmigen, in die Tiefe der Mucosa eingreifenden, die ganze Dicke derselben, ohne darüber zu schreiten, in Anspruch nehmenden nekrobiotischen Herd aus (s. Fig. 26); die Nekrobiose setzt sich, jedoch oft ohne scharfe Demarkirungslinie, bis in die umliegende Mucosa fort; zuweilen löst sich der nekrotische Theil ab, so dass daraus trichterförmige Substanzverluste entstehen, welche in verschiedenem Grade die Mucosa in Mitleidenschaft ziehen (s. Fig. 27). Die nächstliegenden Capillargefässe sind grösstentheils thrombosirt. Die Lymphocyteninfiltration pflegt um den Gefässen herum mehr hochgradig zu sein, manchmal dehnt sie sich auch bis in die Submucosa hinein; bei den anderen Magenwandschichten zeigen sich keine palpable Veränderungen. In der Umgebung der Geschwürsherde habe ich die inoculirten Bacillen nicht nachweisen können.

Die Darmschleimhaut zeigte beinahe ähnliche Veränderungen. Hier pflegen desgleichen die Veränderungen (als die Cultur direct in den Darm injicirt worden war) überhaupt an der Mucosa be-

grenzt zu bleiben; diese letztere zeigt makroskopisch dieselben Merkmale, die wir an der Magenschleimhaut beobachteten; ausserdem sind die Peyer'schen Placques angeschwollen. In der Mucosa des Darmes kommen auch punktförmige, mit nekrobiotischem Hofe versehene Hämorrhagien sowie Geschwüre vor, welche übrigens stets die Mucosa allein betreffen.

Mikroskopisch wird eine mehr oder weniger starke Gefässhyperämie beobachtet, und daneben Thromben in den kleinen Venen, hämorrhagische Herde zumeist an der Spitze der Zotten, deren Bindegewebe mehr oder weniger infiltrirt ist. Manchmal bilden die hämorrhagischen Veränderungen die vorwiegende Erscheinung (s. Fig. 28): lange Strecken der Mucosa sind mit Blutergüssen infiltrirt, welche die Zotten vollständig zerstören, und die Schleimhaut verliert dadurch ihr charakteristisches Aussehen; von der so innig veränderten Mucosa bleibt nichts weiter als eine dünne Schicht übrig, welche aus dem Blindsacke der Darmdrüsen gebildet wird. Die kleinen Blutungsherde sind sehr oft von einem nekrobiotischen Hof umgeben, bei welchem dieselben, an der Magenmucosa beobachteten Befunde nachzuweisen sind; es können sich hierselbst auch verschieden tief greifende und auf der Mucosa allein begrenzte Geschwüre bilden. Ausserdem wird neben diesem Blutungs- und Nekrobiosisherde auch eine verschieden hochgradige Lymphocyteninfiltration in den Drüsenzwischenräumen beobachtet. Im Uebrigen zeigt die Mucosa Ektasien der Lieberkühn'schen Drüsen und beträchtliche Anschwellung der Epithelzellen. Die Lymphfollikel, sowie die Peyer'schen Placques zeigen ihrerseits eine Zellenhyperplasie; zuweilen sind sie nicht beträchtlich verändert. Die häufigste Localisation solcher eben geschilderten Veränderungen ist der unterste Abschnitt des Dünndarms und des Colons.

Am Mastdarm habe ich Proctitis acuta beobachtet (s. Fig. 31): die Schleimhaut ist stark hyperämisch, angeschwollen, ödematös, mit cyanotischen Flecken und punktförmigen Hämorrhagien. Mikroskopisch werden hier dieselben Veränderungen beobachtet wie an der Schleimhaut der übrigen Darmabschnitte; die Lymphocyteninfiltration ist aber viel hochgradiger, sie nimmt häufig die ganze Mastdarmwand in Anspruch und dehnt sich bis auf die perirectalen Gewebe hin.

Wenn also, sowohl bei den mit Injectionen des Influenzabacillus im Darmlumen behandelten Thieren, wie bei denen, in welchen der Mikroorganismeneinimpfung im Kreislauf eine reizbare Injection in das Darmlumen vorausgeschickt wird, dann treffen die Veränderungen die Schleimhaut allein und die übrigen Schichten bleiben unverändert; wird aber die Cultur in die Wandungen einer Darmschlinge injicirt

finden die Inoculationen mit dem Influenzavirus in entfernten Stellen statt, nachdem die Widerstandsfähigkeit eines bestimmten Abschnittes des Magendarmtractus verringert worden war (Trauma, endoperitoneale Injectionen mit Reizstoffen), so treten Erscheinungen auf, welche von den oben erwähnten bedeutend verschieden sind. Die oben geschilderten Schleimhautveränderungen pflegen nämlich dabei weniger ausgesprochen zu sein, in manchen Fällen werden dieselben sogar durchaus vermisst; die übrigen Schichten zeigen aber nennenswerthe Veränderungen: es besteht eine umschriebene, eitrige Peritonitis, die Darmserosa ist verdickt, hyperämisch und mit einem dichten Exsudat bedeckt.

Mikroskopisch (s. Fig. 29) erkennt man eine hochgradige, kleinzellige Infiltration und die Wucherung der fixen Zellen, sowie Gefässneubildung und hämorrhagische Infarcte; die freie seröse Oberfläche ist von ihrem Endothel entblösst, sie ist völlig bedeckt oder genauer gesagt, sie geht ununterbrochen in eine Exsudatschichte über, welche aus Eiterkörperchen und oft zahlreichen rothen Blutkörperchen besteht. Auch in den übrigen Tunicae werden nicht selten Eiterherde constatirt. Zuweilen bleiben solche Eiterherde in der Submucosa und theilweise im Muscularis beschränkt (s. Fig. 30), ohne dass gleichzeitig die Seröse irgendwie verändert wird; vielmehr behält dieselbe ihre normale Beschaffenheit. An der Mucosa erkennt man eine mehr oder weniger starke katarrhalische Entzündung. Da nun dabei die Seröse durchsichtig bleibt, so gelingt es auch makroskopisch, durch sie die oben erwähnten Eiterherde als mehr oder wenig umschriebene, weissliche, in der Dicke der Darmwandung sitzende Flecken zu erkennen. Sehr häufig habe ich diese nämlichen Eiterherde am Colon, am Blinddarm, sowie im Wurmfortsatze beobachten können. Jedoch pflegt auch die Seröse an der Entzündung Theil zu nehmen, so dass nicht selten eine grosse Strecke des befallenen Darmabschnittes durch eitrige Exsudatmasse von jeder Seite verdrängt wird.

Der Eiter enthielt die eingeimpften Bacillen im Zustand einer Reincultur. In seltenen Fällen wurden neben zahlreichen Colonieen der Influenzabacillen einzelne Anhäufungen von Bacterium coli vorgefunden: dies wäre wohl dadurch zu erklären, dass dieser letztere Mikroorganismus zufällig aus dem Darminnern oder aus den Lymphbahnen in die Peritoneumhöhle eindringt, was eben durch die zur Verminderung der Widerstandsfähigkeit der Darmwandung angewandten Maassnahmen bedingt oder wenigstens begünstigt werden soll.

In beinahe allen Fällen werden die entzündlichen Veränderungen des Darmtractus von einer Anschwellung der Mesenterialdrüsen begleitet.

Aus den oben geschilderten Ergebnissen meiner Versuche dürfte ich wohl berechtigt sein, zu behaupten, dass thatsächlich Magendarmveränderungen hervorgerufen werden, welche sich verschieden gestalten, je nach dem Eindringungswege der Keime, nach der Menge und Wirkung derselben und der Widerstandsfähigkeit der betr. Gewebe; es werden somit Veränderungen, von der einfachen Hyperämie bis zu den verschieden hochgradigen Entzündungen, herbeigeführt.

Die Blutungen werden, wie bereits erwähnt, sehr wahrscheinlich durch Capillarthrombose und durch Entzündungen der Gefässwände bedingt; was ferner die Magen- und Darmverschwärungen anbelangt, so ist es nicht angezeigt, hier die so mannigfaltig erörterte Pathogenese der Magengeschwüre näher zu besprechen. Nur das möchte ich erwähnen, dass unter den verschiedenen zahlreichen Erklärungen und Lehren über die betreffende Entstehung (Kreislaufstörungen, Ausbleiben des Gleichgewichtes zwischen Blutalcalescenz und Säuregehalt des Magensaftes, Entzündung sowie trophische Veränderungen der Magenschleimhaut), der vor kurzer Zeit angegebenen Mikrobientheorie eine hervorragende Stelle zukommt: dieselbe erfreut sich einer grösseren Verbreitung, nachdem neuere Abhandlungen die vorher so sehr aufrecht gehaltene Bedeutung der baktericiden Wirkung des Magensaftes verringert haben. Klinisch wurde am häufigsten beobachtet, wie das Ulcus ventriculi oft nach Infectionskrankheiten, z. B. Variola, Abdominaltyphus u. s. w. entsteht; auch experimentell hat man nachweisen können, dass durch Inoculation von eitererregenden Bacillen oder von den als Dysenterieerreger betrachteten Keimen in den Magen Geschwürsprocesse, sogar das typische Ulcus rotundum nebst nachfolgender Perforation hervorgerufen werden.

Auf Grund der anatomischen Befunde meiner Versuche möchte ich nun annehmen, dass sehr wahrscheinlich die durch Influenza bedingten Geschwürsprocesse durch Kreislaufstörungen veranlasst werden. Die Capillarthrombosen, jedoch in besonderer Weise die Thatsache, dass das Centrum des nekrobiotischen Herdes fast immer von einem hämorrhagischen Herd gebildet wird, liefern den Nachweis dafür, dass ein inniger Zusammenhang zwischen Gefässveränderungen und Verschwärung besteht; die Blutung wäre ja als ein causales Moment zu betrachten. Damit habe ich gar nicht die Absicht, diese Thatsachen für die verschiedenen Fälle von Magengeschwür im Allgemeinen gelten zu lassen und desto weniger dieselben als die einzigen veranlassenden Momente der Geschwürsprocesse zu betrachten: es giebt andere Ursachen, welche hämorrhagische, nekrobiotische und sogar

das echte perforirende Ulcus rotundum hervorrufen können; unter diesen sind es die Nervenläsionen und namentlich des Plexus celiacus, welche höchst wichtig sind — wie neulich Dalla Vedova (97) in diesem Chirurgischen Institut eingehend nachgewiesen hat —, und auch in meinen Fällen müssen wir den Werth dieses wichtigen Momentes anerkennen, insbesondere wenn wir den ausserordentlich schädigenden, von dem Influenzabacillus auf das centrale und periphersche Nervensystem entfalteten Einfluss in Rechnung ziehen.

Dadurch, dass in der Umgebung der von mir herbeigerufenen Geschwüre die inoculirten Bacillen nicht vorgefunden wurden, werde ich noch mehr dazu geneigt, zu behaupten, dass es sich nicht um einen einfachen, durch die Bacillen direct veranlassten nekrotischen Process, sondern vielmehr um circulatorische und trophische Störungen handeln soll.

Der Gedanke liegt nahe, dass vielleicht die Influenzabacillen, indem sie auf die Magenschleimhaut einwirken, einen günstigen Boden zur Gedeihung andersartiger Keime vorbereiten, welche im Stande sind, Verschwärungen zu veranlassen; mit dieser Annahme geht man aber in das Gebiet von mehr oder weniger in der Luft schwebenden, durch keine experimentelle Thatsache begründeten Hypothesen hinüber; demnach wollen wir lieber an der oben erwähnten Erklärung festhalten, welche die unmittelbare Folgerung von experimentell nachgewiesenen anatomischen Befunden bildet.

Vor dem Schluss dieses Capitels über die Influenzalocalisationen im Magendarmtractus möchte ich auf das häufige Vorkommen der sogen. rheumatischen Appendicitis, sowie auf ihr häufiges Zusammentreffen mit Anginen (welche oft ihre Entstehung fördern) und mit Polyarthritis aufmerksam machen. Adrian (3) — ich verweise auf die vor Kurzem erschienene Abhandlung desselben über die Pathogenese der bei den Infectionskrankheiten im Allgemeinen auftretenden Appendicitis — hebt die Aehnlichkeit in dem adenoiden Bau der Amygdalae und des Wurmfortsatzes, sowie beim Verhalten dieser Organe den Infectionskrankheiten gegenüber hervor, und behauptet somit, dass eine Appendicitis — die sogen. Angina des Wurmfortsatzes (Sahli) — ebensogut wie eine Tonsillitis den Ausgangspunkt einer allgemeinen rheumatischen Erkrankung bilden kann, und dass desgleichen ein secundär nach Amygdalenentzündung auftretender Gelenkrheumatismus die Entstehung von Appendicitis begünstigen soll. Robinson (406) seinerseits betrachtet auch die Typhlitis als eine rheumatische Erkrankung.

In den von Adrian (l. c.) mitgetheilten Appendicitisfällen waren stets rheumatische Erscheinungen vorhanden, unter welchen die Schmerzen und die Gelenkanschwellungen, sowie die Myo- und Neuroalgien nicht fehlten; in einigen Fällen setzte die Erkrankung sich mit den Symptomen einer rheumatischen Angina, in anderen mit grippalen Erscheinungen ein. Höchst interessant ist einer (7. Fall) der von Adrian geschilderten Fälle, bei welchem die Krankheit unter Influenzasymptomen begann, welche rasch eine Besserung zeigten, die aber kurze Zeit andauerte, denn nach einem am Bauch erlittenen Trauma und nach einem Tage, seitdem die gen. Symptome verschwunden waren, Schmerzen in der Blinddarmgegend, Fieber, Abgeschlagenheit und Mattigkeit, Angina, Bronchitis, Ohrenschmerzen, Paukenfellhyperämie, Hodenneuralgien auftraten. Die genau ausgeführte bakteriologische Untersuchung des Sputums ergab die Anwesenheit des Bacillus Pfeiffer darin. Am Operationstisch wurde eine pericöcale Abscesshöhle gefunden, welche blutigen, schwarzbraunen Eiter enthielt; die mit der grössten Sorgfalt ausgeführte Untersuchung dieses letzteren liess die Influenzabacillen erkennen.

Dieser Fall ist für uns von sehr grossem Belang, denn er stellt, sowohl durch den Verlauf als durch den Befund der sorgfältigsten bakteriologischen Untersuchung, den unstrittbaren directen Nachweis dar, dass in der That eine wirkliche Influenzaappendicitis vorkommt: dies bildet somit die glänzendste Bestätigung für unsere experimentell erreichten Ergebnisse.

Obwohl wir schon annehmen wollen — und darin stimmen wir mit Teissier, mit Leichtenstern und mit Franke völlig überein —, dass die Influenza durch die nervösen Erscheinungen eine Perityphlitis vortäuschen kann, jedoch können wir andererseits gar nicht darüber zweifeln, dass echte Appendicitiden durch die Localisation und das phlogogene Vermögen des Bacillus Pfeiffer hervorgerufen werden; desto weniger möchten wir die grosse Analogie verneinen, welche die Appendicitis, der Rheumatismus und die Influenza untereinander zeigen; ausserdem angesichts des von der Influenza auf die Blutgefässe ausgeübten Einflusses, können wir uns die nicht so selten bei der Appendicitis auftretende Phlebitis wohl erklären (Villard und Vignard [488]).

Hier sei ferner auf die Analogie zwischen grippalen Rectumveränderungen und dem sogen. dysenterischen Rheumatismus a frigore hingewiesen, über welchen letzteren zahlreiche Hypothesen aufgestellt wurden, und welcher vielleicht als der von uns bereits erörterte Pseudorheumatismus zu betrachten ist.

XII. Leber.

Hyperämien, parenchymatöse Entartungen, kleinzellige Infiltration der Leberdrüse: dies sind eben die nach der Influenza in diesem Organe wahrgenommenen Veränderungen (Wallis [l. c.], Weichselbaum [l. c.] u. m. A.), ausserdem kommen auch Leberabscesse vor (Cimbali [l. c.], Krannhals [l. c.]).

Bei seinen diesbez. Versuchen erwähnt Bruschettini (64) auch metastatische Herde auf der Leberoberfläche. Kuskow (l. c.) hat seinerseits hochgradige Leberveränderungen, wie z. B. albuminöse Entartung, eine zuweilen ausgebreitete Nekrose der Leberzellen, capsuläre sowie interlobuläre Blutergüsse, Leberzellenembolien, und manchmal in so grosser Anzahl beobachtet, dass sich eine echte Thrombose herausstellte. Leichtenstern, Reynal (396) u. m. A. haben, jedoch nur ausnahmsweise, über Icterus, und Andere endlich über die Abwesenheit jeder Leberveränderung berichtet.

De Verre (106), nach seiner letzten Abhandlung über die grippalen Lebererkrankungen, hat bald Icterus, bald eine durch tiefgreifende, sehr wahrscheinlich von Toxineinwirkung abhängige Zellenveränderungen hervorgerufene Acholie, zuweilen auch Angiocholitis beobachtet.

Bei meinen Versuchen gelang es mir nicht durchwegs, Leberveränderungen hervorzurufen. Zu derartigen Versuchen eignen sich am besten die in entfernten Stellen oder auch im Darm vorgenommenen Inoculationen, natürlich nach vorangegangener Abschwächung des Leberparenchyms, denn durch local ausgeführte Inoculationen, nämlich deswegen, weil ein gewisses Flüssigkeitsquantum aus dem Stichcanale heraussickert, so dass es unmöglich ist, eine beträchtliche Culturmenge zu injiciren, und es treten ferner Blutungen auf, welche zuweilen nicht leicht zu beseitigen sind: es ergiebt sich daraus, dass die zur Injection angewendete Cultur nicht genau dosirt werden kann.

In mehreren Fällen jedoch gelang es mir, mittelst Inoculationen der Cultur direct in's Leberparenchym oder in entfernten Stellen nach entsprechender Abschwächung der Drüse, bei dieser letzteren am häufigsten, gewisse Veränderungen herbeizuführen.

Ziemlich häufig konnte ich Perihepatitis nachweisen: die Glisson's Kapsel war stark verdickt, getrübt und mit eitrigem, dichtem Exsudat bedeckt; manchmal traten Verwachsungen zwischen dem visceralen und parietalen Leberperitoneum auf.

Im Leberparenchym habe ich Veränderungen wahrgenommen, welche den von Kuskow (l. c.) beobachteten Läsionen sehr ähn-

lich waren: es handelte sich dabei nämlich um albuminöse Degenerationen — niemals aber um Fettentartung — der Leberzellen, zuweilen kamen auch Zellennekrosen vor, die entweder nur auf kleine Leberparenchymschollen beschränkt blieben, oder sich sogar über viele Leberläppchengruppen verbreiteten; in solchen Fällen war ferner eine hochgradige entzündliche Infiltration im Bindegewebe zu bemerken, welche aber bei anderen Versuchsthieren weniger beträchtlich, und immer deutlicher in der Umgebung der Blutgefässe war. Bei den mit Verabreichung per os und mit Darminjectionen von Influenzaculturen behandelten Thieren traten ziemlich häufig hochgradige Entzündungserscheinungen im periportalen Bindegewebe, sowie Entartungsprocesse in den Leberzellen auf, und diese Veränderungen waren zweifelsohne durch die Verschleppung der toxischen Stoffwechselproducte des Bacillus Pfeiffer mittelst der Aeste der Vena porta hervorgerufen worden.

Die durch Nekrobiose veranlassten Veränderungen pflegten um so mehr beträchtlich aufzutreten, je mehr die Perihepatitis hochgradig war. In zahlreichen, gut erhaltenen oder auch in Begriff der Entartung sich befindenden Leberzellen wurden die Pfeiffer'schen Bacillen in grosser Anzahl vorgefunden; durch Einimpfung von kleinen Leberparenchymstückchen in dazu geeignetem Nährboden konnte ich die Bacillen in Reincultur nachweisen.

Die Gallenblase zeigte keinen besonderen, abnormen Befund.

Von den Versuchsthieren, bei welchen solche Befunde beobachtet worden waren, starben einige, die eine eitrige Perihepatitis zeigten, nach 15—30 Tagen und darüber, unter den Zeichen einer hochgradigen Cachexie ab; andere derselben Thiere zeigten gar kein krankhaftes Symptom, sie wurden am 15.—30. Tage getödtet und der Befund war nun durchaus negativ.

Die an acuter oder subacuter Toxyämie zu Grunde gegangenen Versuchsthiere, bei welchen in anderen Organen Localisationen aufgetreten waren, zeigten nennenswerthe Leberveränderung.

XIII. Speicheldrüsen.

Der Bacillus Pfeiffer kann ebenfalls die Speicheldrüsen in Mitleidenschaft ziehen; thatsächlich wurde in den klinischen Berichten über sämmtliche alten und neuen Influenzaepidemien (s. Berichte) die grippale Parotitis am häufigsten angegeben. Leichtenstern (l. c.), Fiessinger (l. c.) theilen mehrere solcher Fälle mit. Turino (478) hat in zahlreichen Fällen von grippaler, epidemisch auftretender Mittelohrentzündung Abscesse in der Parotisdrüse beobachtet.

Roland (408) theilt ferner Parotitisfälle bei Influenza mit, welche häufiger bei älteren Kranken vorkommen und dann in zwei verschiedenen Formen, nämlich als congestive und suppurative Parotitis, aufzutreten pflegen. Lemoine (293) und Kuskow (l. c.) berichten auch über diese grippale Parotitis. Bekess (27) erwähnt einen Fall, bei welchem die Erkrankung nur mit einer beträchtlichen Parotisanschwellung nebst Hirnerscheinungen sich einstellte.

Die eventuelle Localisation des Bacillus Pfeiffer in den Speicheldrüsen wurde von mir gleichfalls experimentell bestätigt.

Durch Inoculation der Pfeiffer'schen Bacillen in eine Speicheldrüse, sowie durch Einwirkung einer der bekannten, die Widerstandsfähigkeit abschwächenden Momente, und nachfolgende Injection mit Influenzareinculturen gelingt es häufig, jedoch nicht beständig (12 mal bei 18 Versuchen), die Entzündung der Speicheldrüsen, welche häufig in Vereiterung übergeht, wahrzunehmen.

Mikroskopisch sind eigentlich neben einer starken Hyperämie des Drüsenparenchyms verschiedene Stufen einer entzündlichen Infiltration im peri- und intraacinösen Bindegewebe vorhanden. In den schwereren Fällen handelt es sich um eine eitrige, die ganze Drüse in Anspruch nehmende Infiltration, die sogar das periglanduläre Bindegewebe in Mitleidenschaft zieht, und in einigen Stellen beträchtlicher ist: daselbst werden durch diese Infiltration kleine, mehr oder weniger umschriebene und sowohl im Drüsenparenchym selbst, als in den periglandulären Geweben zerstreut auftretende Abscesse hervorgerufen (Fig. 32). Im Gebiete dieser Herde ist der charakterische Bau der Drüse ganz verschwunden.

Das Epithel der in der Nähe des Eiterherdes noch sichtbaren Drüsenbläschen ist zerstört worden, die secernirenden Gänge enthalten eitrige, mit entarteten und nekrotischen Epithelzellen besetzte Massen; das Epithel solcher Gänge ist in einzelnen Punkten ziemlich gut erhalten, in anderen ist es verschwunden.

Bei den nach einem Monate und darüber zu Grunde gehenden Thieren wird, neben der acuten Entzündung, eine mehr oder weniger hochgradige Hypertrophie des Bindegewebes, sowie Atrophie der Drüsenzellen beobachtet.

Im betr. Eiter konnte ich mikroskopisch und culturell die Influenzabacillen in Reincultur nachweisen.

XIV. Harn- und Geschlechtsapparat.

a) Nieren.

Die Nierenveränderungen pflegen bei Influenza nicht so häufig, wie bei anderen Infectionskrankheiten, z. B. Diphtheritis, Scharlach,

Pneumonie u. s. w. vorzukommen, jedoch giebt es schon Fälle, bei welchen sie als besondere Localisationen oder als Nachkrankheiten beobachtet werden.

In der betr. Literatur werden eigentlich manche Fälle angegeben, bei welchen die Influenzaerkrankung eine trübe Anschwellung der Nierenzellen (Wallis [l. c.], Weichselbaum [l. c.]) herbeigeführt hatte; weitere Angaben finden wir noch über Glomerulonephritis (Leyden [l. c.]; Ribbert [l. c.]), sowie über typische acute Nephritis. mit Albuminurie (Deutsche Sammelforschung, Deutsche Heeresberichte, Anton [l. c.], Gutmann [l. c.]).

Mosler (l. c.), Sympson (l. c.), Leichtenstern (l. c.), Drasche (l. c.), Strümpell (l. c.), Senator (l. c.), Pribram (l. c.) berichten über einige Fälle acuter, hämorrhagischer grippaler Nephritis. Leyden (l. c.) und Eichhorst haben desgleichen eine durch Nierenblutungen bedingte Haematurie beobachtet. Fiessinger (l. c.) hat seinerseits hämorrhagische acute Nephritis, Glomerulitis nebst vorübergehender Albuminurie und acut verlaufenden Morbus Brighti beobachtet. Walker (495) konnte eine acute eitrige Perinephritis, sowie eine Pyelonephrose wahrnehmen. Brandes (56) beobachtete die acute parenchymatöse Nephritis. Bruschettini (l. c.) hat bei seinen Versuchen zuweilen metastatische Eiterherde in der Nierenrinde constatirt; Sir Peter Eade (l. c.) ist es gelungen, eine Nephritis nebst verschieden langdauernder Albuminurie, welche eine Neigung zu Rückfällen zeigte, wahrzunehmen. Letzerich (l. c.) hat Albuminurie beobachtet; Lamarque (271) theilt vom chirurgischen Gesichtspunkte höchst interessante Fälle von Nierenbeckenhämorrhagien, von Hydronephrosen, Pyleonephritiden, pyelonephritischen Abscessen mit, Roux (l. c.) beobachtete vorübergehende Influenzanephritis. Kretz (l. c.) theilt einen Fall von Pyelitis mit, bei welchem er einen in jeder Beziehung mit dem Bacillus Pfeiffer identischen Mikroorganismus entdecken konnte.

Köppen (253) beobachtete nach der Influenza Nierenblutung nebst der Diazoreaction, und Paulsen (365) berichtet über Fälle von Hämglobinurie. Beneke (28) und Kuskow (l. c.) konnten sogar die vollständige Nekrose der Niere constatiren, wie sie durch Umbindung der Nierengefässe hervorgerufen wird; Kuskow selbst sah in anderen Influenzafällen auch die albuminöse Entartung, und etwa seltener die Fettdegeneration der Zellenelemente der Nieren, einmal ferner die eitrige Herdentzündung des Nierenparenchyms, Glomerulonephritis, theilweise Nekrose der Epithelzellen und der gewundenen Canälchen. Nach der Meinung von Beneke (l. c.) soll die

totale Nekrose der Nieren sehr wahrscheinlich von einem Gefässspasmus abhängen.

Ueber die Anwesenheit der Bacillen im Nierenparenchym bei Influenzaerkrankungen finden wir einige neuere Mittheilungen von Paltauf (364), welcher dieselben häufiger in der Niere als in anderen Organen nachgewiesen hat: unter 25 Influenzafällen fand er nämlich den Bacillus Pfeiffer 16 mal in der Niere, 12 mal in der Lunge, 3 mal in der Milz.

Bei den Schlussfolgerungen über die Entstehung der Albuminurie während der Influenzaerkrankung herrscht aber keine Uebereinstimmung; denn, während einige Autoren die Seltenheit der Albuminurie bei Influenza angeben, wird aber von Anderen im Gegentheil ihr häufiges Auftreten als unzweifelhaft erklärt; nach Teissier (l. c.) soll sie in 50 p. 100, nach Senator (l. c.) in 1/3 sämmtlicher Influenzafälle vorkommen.

Meinerseits habe ich bei den an acuter oder der subacuten Toxyämie zu Grunde gegangenen Thieren meist keine nennenswerthen Nierenveränderungen beobachten können: es bestand bloss etwas Hyperämie, die übrigens sehr inconstant und zuweilen auch sehr geringfügig war. In einzelnen seltenen Fällen habe ich nun die Nieren stark injicirt und ziemlich vergrössert gefunden.

Mikroskopisch ergab sich Erweiterung der Capillargefässe in der Rindensubstanz, trübe Anschwellung der Zellenelemente der gewundenen Canälchen, welche schleimiges Exsudat enthielten, leichte Lymphocyteninfiltration im interlobulären Bindegewebe. Bei den Fällen, wo die Hyperämie hochgradig war, bestand ferner eine mehr oder weniger beträchtliche Glomerulonephritis, welche sich dadurch kennzeichnete, dass die Bowmann'sche Kapsel leicht verdickt war, die diese überkleidenden Endothelzellen zeigten Wucherung und Abschuppung, und dass zwischen der Kapsel und dem Glomerulus ein geringes Exsudat bestand. Ausser diesen letzteren Fällen und denjenigen, wo die Nierenveränderungen beträchtlicher waren, und deren Besprechung im Nächstfolgenden stattfinden soll, habe ich bei den Influenzaintoxicationen im Allgemeinen keine Albuminurie gefunden.

Schwerere, hochgradigere Nierenveränderungen sind experimentell hervorzurufen — wie übrigens bei anderen Organen —, indem die Influenzabacillen direct ins Nierenparenchym oder in die von den Nieren entfernteren Stellen, und in diesem letzteren Falle nach vorausgegangener Abschwächung der Niere, inoculirt werden. Es sind dadurch die obenerwähnten Veränderungen noch deutlicher, in höherem

Grad beobachtet: die Glomeruli zeigen überhaupt keine beträchtliche Veränderung, die Tubuli sind erweitert und werden mit Leukocyten, abgelösten Epithelzellen und Zellendetritus enthaltendem Exsudat gefüllt. Die die gewundenen Canälchen bekleidenden Zellenelemente erscheinen in einzelnen Stellen der Nierensubstanz angeschwollen und ihr Protoplasma ist körnig; bisweilen erkennt man bei ihnen die Zeichen der Fettentartung, einige nehmen die Farbstoffe schlecht auf und ihre Kerne sind blass, manchmal fehlen diese letzteren, es handelt sich dabei um eine beginnende Nekrobiose; ausserdem ist noch eine zuweilen beträchtliche Epithelabschuppung zu beobachten, so dass in manchen Stellen die Canälchen von ihrer Epitheldecke ganz befreit sind. Diese Veränderungen pflegen an den geraden Canälchen sehr geringfügig zu sein.

Sehr ausgeprägt ist die Infiltration in dem interlobulären Bindegewebe: die Lymphocyten sind dabei bisweilen mit zahlreichen rothen Blutkörperchen vermischt; im Lumen der Canälchen werden auch Blutergüsse wahrgenommen. Die Infiltration ist überhaupt am deutlichsten um den Gefässen herum, bei welchen jene Veränderungen vorhanden sind, die wir bereits bei Besprechung des cardiovasculären Apparates erwähnt haben.

Nicht selten habe ich kleine Eiterherde und eitrige Infiltrationszonen beobachtet, welche von der Rindensubstanz bis in die Pyramiden und Nierenbecken hineinreichten (s. Fig. 33). In diesen Fällen ist dann die Embryonalzelleninfiltration im übrigen interstitiellen Bindegewebe eine durchaus beträchtliche. An einzelnen Stellen, und namentlich als die Versuchsthiere nach ziemlich langer Zeit zu Grunde gehen, wird eine Bindegewebssklerosis beobachtet, durch welche die Tubuli partielle Einschnürungen und darauffolgende cystische Erweiterungen, sowohl in der Mark- als in der Rindensubstanz, erleiden. Das Epithel im Bereiche solcher Erweiterungen wird sehr abgeplattet und erhält dadurch eine häutige, blätterige Beschaffenheit.

Die specifischen Bacillen werden im Nierenparenchym, und nämlich sowohl in der Canälchenwandung als im interstitiellen Bindegewebe, jedoch am häufigsten in den Eiterherden nachgewiesen, und können mittelst Einimpfungen von kleinen Nierenparenchymstückchen in dazu geeignete Nährböden in Reincultur gewonnen werden.

In den schwersten Fällen kann auch die Schleimhaut des Nierenbeckens in Mitleidenschaft gezogen werden: sie erscheint dann rothbraunlich, zeigt mehrfach Gefässverästelungen und oft auch ekchymotische Flecken. Manchmal habe ich eine eitrige Pyelitis constatirt: in solchen Fällen ist durch die mikroskopische Untersuchung eine

beträchtliche entzündliche Infiltration in den Wandungen des Nierenbeckens, sowie eine Bindegewebswucherung auch an den Pyramidenspitzen, nebst darauffolgenden multiplen und unregelmässigen Erweiterungen der Tubuli wahrzunehmen.

Nach meinen Versuchsergebnissen betreffend die durch Influenza in der Niere hervorgerufenen Veränderungen darf ich nun behaupten, dass der Bacillus Pfeiffer, ganz unabhängig davon, dass er mit anderen Mikroorganismen darin vorkommen kann, in diesen Organen transitorische Läsionen hervorruft, welche in Nierenhyperämie, meist leichter Glomerulonephritis — und diese Veränderungen sind sehr wahrscheinlich durch die Abscheidung der löslichen, im Blute kreisenden Toxine —, sowie parenchymatöse Nephritis nebst Entartungen und Nekrobiosen oder auch Nephritis purulenta, die bisweilen einen hämorrhagischen Charakter zeigt und nicht selten mit Pyelitis verbunden ist; diese weiteren Formen der Nierenerkrankungen werden durch die Einsiedelung und Entfaltung der biologischen Thätigkeit des Bacillus Pfeiffer im Nierenparenchym selbst hervorgerufen.

b) Nebenniere.

In der Literatur habe ich keine Angabe über die bei Influenza in den Nebennieren vorkommenden krankhaften Veränderungen finden können. Aus meinen Versuchen ergiebt sich jedoch, dass diese Organe im geringsten Grade an der Erkrankung theilnehmen: bei der Section der Versuchsthiere konnte ich thatsächlich keine nennenswerthe makroskopische Veränderung in den Nebennieren nachweisen; ihre Farbe war ganz normal.

Nach direct in das Nebennierenparenchym ausgeführten oder nach vorausgegangener Abschwächung der Widerstandsfähigkeit desselben in entfernteren Stellen vorgenommenen Inoculationen, werden bei den nach 6—10—15 Tagen getödteten Versuchsthieren eine mehr oder weniger hochgradige Hyperämie sowie eine leichte Anschwellung und zuweilen einzelne kleine punktförmige, weissliche Herde beobachtet, welche als kleine Eiterherde zu betrachten sind.

Mikroskopisch (s. Fig. 34) habe ich Gefässinjection und eine ausschliesslich an der Rindensubstanz und namentlich in der glomerulären und bündelartigen Zone begrenzte Leukocyteninfiltration beobachtet; manchmal waren in der mehr an der Peripherie liegenden, d. h. in der glomerulären Zone, kleine subcorticale Eiterherde vorhanden; die Marksubstanz war fast ganz normal und auf der Schnittoberfläche erscheint die Mark- und die Rindensubstanz noch schärfer als gewöhnlich von einander begrenzt.

Mehrere der Zellenelemente der Rindensubstanz sind blasenförmig, mit blassem Kern versehen; diese Zellen unterscheiden sich aber deutlich von den gleichfalls blasenförmigen Elementen, welche Körnchen und Fetttröpfchen enthalten und normal in der Rindensubstanz selbst vorkommen; andere Zellenelemente zeigen keine Volumenveränderung, jedoch ist bei ihnen das Protoplasma sehr blass und ausserdem fehlt ihr Kern ganz oder ist er kaum angedeutet.

Es besteht ferner fast immer, insbesondere bei den nach ziemlich langer Zeit absterbenden Versuchsthieren, eine mehr oder weniger ausgeprägte Verdickung der Kapsel; zuweilen (in den Thieren, in welchen aseptische gepulverte Stoffe injicirt worden waren) sind auch im Bereiche der Stellen, wo die Pulverkörnchen sitzen bleiben, kleine capsuläre Abscesse nachzuweisen.

Die Influenzabacillen wurden von mir auch in Reincultur in den Nebennieren gefunden.

c) Harnblase.

Mehrere klinische Mittheilungen sind in der Literatur vorhanden über manche während oder nach Influenzaerkrankungen auftretenden Harnblasenveränderungen: nämlich Blasenlähmungen, Blasenspasmus, Cystodinie, Enuresis nocturna (s. Schweizer Bericht [438]); diese sämmtlichen Veränderungen sind nun in die grosse Gruppe der Influenzaneurosen einzureihen. Weitere Angaben finden wir desgleichen über grippale Blasenblutungen (Berichte [l. c.]) sowie laut der verschiedenen statistischen Zusammenstellungen — wie es bei andersartigen acuten Infectionen der Fall ist — über wirkliche Cystitis. Von Comby (90) wurde nach Influenza Cystitis und auch Hämaturie beobachtet. Manche Beobachter konnten feststellen, dass die chronische katarrhalische Cystitis durch Influenzaerkrankungen verschlimmert wird (Trossat [477]); Goldberg (178) hat aber beobachtet, dass nach einem Influenzaanfall eine postgonorrhoische Cystitis, welche schon seit 1 1/2 Jahren andauerte, plötzlich und vollständig ausheilte; Goldberg meint demzufolge, dass wahrscheinlich die mit dem Harn abgeschiedenen Influenzatoxine dazu fähig sind, die weitere Entwicklung der Mikroorganismen der gewöhnlichen chronischen Cystitis zu hemmen. Lamarque (l. c.) konnte seinerseits wahrnehmen, dass während die Nierenveränderungen bei der Influenza häufig, solche der Harnblase seltener vorkommen; jedoch hat er auch die Reacutisation von chronischen katarrhalischen Cystiten durch Influenza beobachtet.

Von den über nervöse Blasenläsionen mitgetheilten Beobachtungen möchte ich hier erwähnen die von Macphail (323), welcher häufig eine grosse Reizbarkeit der Blase und zuweilen auch Strangurie

beobachtet hat, von Bilhaut (36) über vollständige, eine ganze Woche andauernde Harnretention, sowie die Fälle von Trossat (l. c.) von Cystitis acuta, welche am Beginn der Influenzaerkrankung auftrat und nur einige Stunden dauerte, deren krankhafte Erscheinungen zweifelsohne von nervösen Ursachen abzuleiten sind.

Bei meinen Versuchen konnte ich aber niemals hochgradige Cystitis hervorrufen, obwohl ich wiederholt den Bacillus Pfeiffer in die Blase injicirt, und obwohl in anderen Fällen die Harnreaction verändert, auf der Blase Trauma angebracht und deren Widerstandsfähigkeit durch verschiedene Stoffe abgeschwächt worden war. Nur das, jedoch nicht immer, konnte ich wahrnehmen, dass die Blasenschleimhaut etwas hyperämisch und angeschwollen war, zuweilen waren dabei auch kleine Ekchymosen vorhanden. In diesen Fällen ergaben sich mikroskopisch folgende Befunde: Gefässinjection nebst geringer kleinzelliger Infiltration, welche an den oberflächlichen Schichten des Chorion begrenzt war und zuweilen bis auf dem submucösen Bindegewebe verbreitet war, Epithelabschuppung, die hochgradiger als die normale erschien; gleich unter der Epithelschicht sieht man auch kleine hämorrhagische Herde, und dieselbe wird dadurch abgehoben und dann abgelöst. Wo eine eitrige Nephritis aufgetreten war, konnten identische, jedoch oft mehr ausgeprägte Veränderungen wahrgenommen werden.

Da nun die erwähnten Ergebnisse nicht stets constant waren, so darf ich daraus schliessen, dass die Blasenschleimhaut keinen günstigen Nährboden für den Bacillus Pfeiffer bildet, sich diesem gegenüber in einem gewissen Grade refractär zeigt und dass ferner, abgesehen von den oben genannten leichten irritativen Zuständen, die bei der Influenza vorkommenden Blasenerkrangungen der Hauptsache nach von nervösen Momenten abhängen.

Nach Ruhemann (l. c.) soll die geringe Häufigkeit der Blasenveränderungen bei der Influenza als ein differentielles Merkmal zur Unterscheidung dieser Infection von den Erkältungserkrankungen überhaupt gelten, bei welchen die Reizzustände der Blase sehr häufig sind. Jedoch ist die betreffende Voraussetzung nicht vollkommen genau, denn, wenn bei der Influenza die typischen Blasenentzündungen zwar etwas seltener vorkommen, aber die nervösen Blasenerscheinungen pflegen doch dabei ziemlich oft aufzutreten; und dann ist es durchaus klar, dass der angegebene Begriff, welcher übrigens so unsicher und hinfällig ist, den zahlreichen Kennzeichen gegenüber, durch welche die Analogie unter Influenza und rheumatischen Erkrankungen oder a frigore deutlich wird, jeden Werth verliert.

d) Harnröhre.

Ausser den gewöhnlich auftretenden leichten katarrhalischen Entzündungsveränderungen, die ich bereits bei den übrigen Schleimhäuten hervorgehoben hatte, war an den Harnröhren der mit einfachen oder nach Injectionen von Reizstoffen ausgeführten Inoculationen von Influenzabacillen in die Urethra behandelten Versuchsthieren keine makro- oder mikroskopische eigenartige Veränderung zu constatiren. In einzelnen Fällen allein, wo trotzdem von hochgradigen urethralen Läsionen gar nicht die Rede war, konnte ich doch eine ziemlich beträchtliche entzündliche Infiltration in den bindegewebigen Balken der Schwellkörper und in der Umgebung der Gefässe nachweisen.

Sieht man ferner die zusammengestellten klinischen Influenzafälle durch, so ergiebt sich desgleichen keine besondere Erscheinung von Seiten der Harnröhrenschleimhaut; nur dies ist bemerkt worden, dass durch die Influenzaerkrankung eine schon bestehende Urethritis gonorrhoica verschlimmert wird. Diese Exacerbation hängt zweifelsohne von der doch nicht sehr starken irritirenden Wirkung ab, welche von den Influenzatoxinen auf alle Gewebe überhaupt und vorzugsweise auf die Schleimhäute entfallen. Lamarque (l. c.) hat jedoch selten Influenzaurethritis beobachtet, welche eine gonorrhoische Entzündung vortäuschen.

e) Hoden.

Der Bacillus Pfeiffer pflegt aber bei seiner Localisation in den Hoden mehr beträchtliche Veränderungen hervorzurufen.

Barnes (20), Zampetti (516), Kottmann (256), Fiessinger (148) und Andere theilen Fälle von zuweilen vereiternder Orchitis mit; Walker (l. c.) schildert einen Fall von eitriger, mit Gangrän des Hodens verbundener Periorchitis; Demons (l. c.) berichtet über bei Influenzakranken vorkommende Orchitis acuta; Lamarque (l. c.) hat seinerseits entzündliche Anschwellung des Hodens und Nebenhodens beobachtet und Letzerich (l. c.) berichtet über seröse und — insbesondere bei abgezehrten Kranken — eitrige Entzündungen der Tunica vaginalis propria, wie er sie bei der Influenza an der Pleura wahrgenommen hatte. — Ferner ist es beobachtet worden (Leichtenstern [l. c.]), dass manche Influenzaepidemien durch die Häufigkeit von Complicationen in den Hoden kennzeichnet waren.

Durch die durchwegs angewandte Technikmethode der directen und indirecten Inoculationen ist es mir gelungen, experimentell grippale Orchitiden hervorzurufen, welche sehr oft mit Eiterung endeten.

Die deutlichsten Veränderungen sind dann in dem interstitiellen

Bindegewebe und in der Albuginea nachzuweisen (s. Fig. 35). In den Fällen, wo die Inoculation in entfernten Stellen ausgeführt und in loco sterile gepulverte Stoffe injicirt worden waren, traten die betreffenden Veränderungen am hochgradigsten in den Stellen auf, wo diese sterilen Körnchen sich festgesetzt hatten.

Im Allgemeinen ist dabei eine diffuse Leukocyteninfiltration, welche jedoch nicht gleichmässig im ganzen bindegewebigen Drüsenstroma ausgebreitet und auch um den kleinsten Ausführungsgängen herum, sowohl am Dydimus, als am Epidydimus sehr ausgeprägt ist; zwischen die, solche Tubula bekleidenden Epithelzellen werden Embrionalzellen vorgefunden. Kleine interstitielle Eiterherde kommen auch vor, sie nehmen kaum das Hodenparenchym in Anspruch und sind meist an der Albuginea begrenzt. Die Epithelzellen erscheinen in einzelnen Tubula gut erhalten, in anderen sind sie aber entartet und im Begriff einer Abschuppung.

Bei den später absterbenden Versuchsthieren ist, neben den erwähnten Veränderungen, eine reichliche Wucherung des ganzen bindegewebigen Stromas, welche auch die Canälchenwandung in Mitleidenschaft zieht; diese erscheint dadurch stark verdickt und die Tubula sehen daher abgeplattet, ihr Lumen ist entweder stark verengt und umstaltet, oder völlig verlegt. Solche Veränderungen sind hochgradiger am Dydimus, als am Epidydimus.

Die Tunica vaginalis communis nimmt einen mehr oder weniger grossen Antheil an der Entzündung; sie ist stark verdickt und in dem von ihr umschlossenen Hohlraum sind eitrige, bisweilen blutige Exsudatmassen enthalten. Die entzündlichen Veränderungen der Scheidenhaut gleichen denjenigen, die bei anderen serösen Häuten beobachtet wurden: die Zelleninfiltration ist überhaupt sehr ausgeprägt und ausgebreitet, sie besteht bis zu einem gewissen Grade auch in der Muskelfaserschicht, welche — wie bekannt — bei den Kaninchen die äussere Fläche der Albuginea bedeckt. Nicht selten kommen in der Dicke der Vaginalis kleine Abscesse, sowie Blutungsherde vor. Der Eiter zeigt dieselbe bereits geschilderte Beschaffenheit des Influenzapus; enthält fast immer die Pfeiffer'schen Bacillen in Reincultur.

Die gewöhnlichen Entzündungsmerkmale werden auch an den C. deferens wahrgenommen, und solche Veränderungen nehmen an Intensität allmählich ab, d. h. umsomehr der C. deferens von dem Epidydimusschwanz entfernt ist.

f) Weiblicher Geschlechtsapparat.

Wir finden in der betreffenden Literatur mehrere klinische Mittheilungen über den von der Influenzainfection auf den weiblichen

Geschlechtsapparat entfalteten Einfluss; lesen wir zwar die diesbezüglichen Abhandlungen von Gottschalk (181), Mijulieff (338), Börner (l. c.), Felkin (141), Amann (5), Anton (l. c.), Evershed (136), Ripperger (401), Banko (17), Trossat (l. c.), Wright (513), Meyer (336) und von Ballantyne (16) durch, so bemerken wir, dass die Influenza die Menstruation verfrüht oder verspätet, deren Verlauf bisweilen stürmisch gestaltet oder sogar profuse Menorrhagien, sowie Metrorrhagien veranlasst; in anderen Fällen ruft sie Koliken, Uebelkeit, Erbrechen hervor, wodurch das Krankheitsbild dem der Peritonitis ähnelt (Trossat [l. c.]). Gottschalk (l. c.) konnte bei einer Influenzakranken, bei welcher vorher die Uterusadnexa asportirt worden waren, Metrorrhagien beobachten. Und ferner kamen nach der Influenzaerkrankung bei Frauen, welche seit langer Zeit bereits in die Menopause eingetreten war, neue Uterusblutungen vor. — Anton (l. c.), Evershed (l. c.), Amann (l. c.) haben hervorgehoben, dass von der Influenzaerkrankung Mädchen und Frauen kurze Zeit vor der Menstruation oder kurz nach derselben behaftet werden. Während der Schwangerschaft sind nach der Influenza secundär auftretende Blutungen und Geburtswehen, mit oder ohne darauf folgendem Abortus oder Frühgeburt, beobachtet worden. Mittheilungen über solche Vorkommnisse waren bereits in den älteren Influenzaepidemien bekannt. Der Abortus trat bald in der 5. Woche (Trossat [l. c.]), bald im 4. Monat (Petit [370]) und sogar später auf.

Müller (350, 351), welcher eine überreiche Reihe (159 Fälle) von Beobachtungen über den von der Influenzainfection auf den weiblichen Geschlechtsapparat ausgeübten Einfluss gesammelt hat, bestätigt die grosse Häufigkeit der Menstruationstörungen bei Influenza, sowie die Unterbrechung der Schwangerschaft, die er 15 mal unter 21 Fällen, und meistens in den ersten 5 Schwangerschaftsmonaten beobachtete.

Was nun die Geburtswehen betrifft, so hat Amann (l. c.), dass durch Influenza dieselben ungeheuer schmerzhaft und wirkungslos sich gestalten können, wobei oft Depressionszustände, sowie hochgradige psychische Erregbarkeit auftreten. Amann und mehrere der oben erwähnten Beobachter haben in Bezug auf den Wochenbettverlauf bemerken können, dass die Uterusinvolution durch Influenza verspätet wird, die Lochiation abnorm, bald spärlich, bald stark stinkend auftritt, es können ferner am 7. oder 9. Tage puerperale Metrorrhagien vorkommen; an Endometritis, Peritonitis, Nervenerkrankungen verschiedener Arten hat es nach der Influenza auch nicht gefehlt.

Mehr oder weniger hochgradige, durch Influenza hervorgerufene

Entzündungen der Gebärmutterschleimhaut sind ferner auch ausser den Schwangerschaftsperioden beobachtet worden (Maciejewski [321], Müller u. m. A.), welche auch die Verschlimmerung von schon bestehenden Endometriten darstellten.

Diese verschiedenen Beobachtungen wurden vor kurzer Zeit durch andere Autoren, so z. B. von Engel (127) bestätigt, welcher behauptet, dass die Schleimhäute der Geschlechtsorgane einen sehr günstigen Nährboden zur Gedeihung des Influenzabacillus bilden; es gelang ihm zwar zu beobachten, dass in 40 pro 100 der Fälle die Influenza mit der Menstruationsperiode zusammenfällt, dass die Menstruation selbst dabei meist über die Norm andauert und reichlicher ist; oft stockt sie plötzlich, um alsdann nach wenigen Tagen wieder aufzutreten. Engel hat ferner nachweisen können, dass die Influenza den Abortus und die Frühgeburt veranlasst, die Uterusinvolution verspätet, eine reichliche Lochiation verursacht, die eventuell bestehende Endometritis verschlimmert und dabei eine schleimige oder seröse Secretion in ein eitriges Exsudat umwandelt. — Bar und Boulle (18) haben meistens im Puerperium häufige, durch Mischinfection der Genitalien bedingte Complicationen beobachtet.

Sperling (448) hat nach Influenzaepidemien eine beträchtliche Abnahme der Geburtenzahl beobachtet. Stumpf (458) bestätigte durch eine eingehendere statistische Arbeit solche Angaben, indem er nachgewiesen hat, dass die Anzahl der im August, September und October 1890 — nämlich nach der heftigen, in München im Winter 1889—90 herrschenden Influenzaepidemie — angegebenen Geburten eine grosse Abnahme gezeigt habe, welche nicht nur durch die leicht vorkommende Unterbrechung der Schwangerschaft, sondern auch durch die Zerstörung eines Theils der bereits reifen Ovula, was eben namentlich bei dem Akmen der Epidemie stattfindet. Die Zeitperiode, in welcher diese Geburtsabnahme vorkommt, steht in directem Verhältnisse mit der Dauer der vorbestandenen Epidemien. Auch Engel (l. c.) hat beobachtet, wie die Influenzainfection einen schädlichen Einfluss auf den Befruchtungsprocess entfaltet.

Diese Literaturübersicht möchte ich nicht abschliessen, ohne die höchst interessanten Beobachtungen von Verneuil (l. c.), welcher die Neigung der Ovarialcysten zur Vereiterung während der Influenzaerkrankung bemerkte, sowie die von Leclerc (283), nach welchem die Influenza die Entwicklung von Uterus- und Eierstockgeschwüren befördert, zu erwähnen; diese Erscheinung soll nach Leclerc mit der tiefgreifenden, durch Influenza veranlasste Abschwächung des Organismus sowie mit dem stärkeren Blutzufluss zu den Genitalien

in Zusammenhang stehen. — Endlich seien hier auch die von manchen Autoren (Ballantyne [l. c.]) nach der Influenza beobachteten Fälle von Parametritis und Hämatocele erwähnt.

Durch meine diesbezüglichen Versuche gelang es mir, zu constatiren, dass der in den Genitaltractus und nämlich bei normalen Kaninchenweibchen eingeführte Influenzabacillus, fast immer mehr oder weniger hochgradige, mit den in anderen Schleimhäuten beobachteten Entzündungsveränderungen hervorruft. Die Entzündung erstreckt sich von der Scheide bis in die Gebärmutter hinein und erreicht sogar die Tubae.

Bei der Scheidenschleimhautentzündung springt die beträchtliche Leukocyteninfiltration im Chorion der Schleimhaut und nicht selten auch im submucösen Bindegewebe hervor; häufig tritt auch die hämorrhagische Infiltration sehr bedeutend hervor; diese letztere fehlt nie bei den Entzündungen der Uterusschleimhaut (s. Fig. 36), wo demzufolge die mehr oder weniger zahlreichen extravasaten rothen Blutkörperchen das Chorion infiltriren und sogar unter die Epithelschicht eindringen, sie abheben und ablösen; daher kommt es, dass in einigen verschieden grossen Stellen das Epithel degenerirt und abgeschuppt und durch eine Schicht von geronnenem Blute ersetzt wird, welche an der Uterusschleimhaut innig anhaftet.

Das Epithel der Drüsenvertiefungen ist in einzelnen Punkten sehr angeschwollen, es besteht bei ihm eine schleimige Entartung und Abschuppung.

Die Gefässerweiterung ist sehr ausgeprägt, bei einigen derselben ist eine Thrombose in Gang. Bei den später absterbenden Versuchsthieren tritt oft die Uterusschleimhaut atrophisch auf, mit Blutpigmentanhäufungen besetzt, welches als Ueberrest vorher bestandener Hämorrhagie zu betrachten ist.

Die Tubaeschleimhaut zeigte ähnliche, zuweilen sogar noch beträchtlichere entzündliche Veränderungen. Und zwar ist bei ihr eine hochgradige Erweiterung der bez. Gefässe, sowie eine beträchtliche Lymphzelleninfiltration wahrzunehmen (s. Fig. 37), welche in den schwersten Fällen eine eitrige Beschaffenheit annimmt; es bilden sich folglich kleine Abscessherde im Chorion der Schleimhaut, die — wenn sie ziemlich gross sind — auch mit den blossen Augen erkannt werden können, da sie durch die seröse Membran und durch die dünne Muskelschicht als kleine weissliche Punkte durchscheinen. Daneben springen hämorrhagische Herde hervor, welche verschieden gross sind, das namentlich im Bereiche solcher Herde degenerirte Epithel abheben.

Die seröse sowie die muskuläre Schicht zeigen meist keine nennenswerthe Veränderung.

Weder durch directe Cultureinimpfungen, noch durch Injectionen von Reizstoffen ist es mir gelungen, irgend eine nennenswerthe Veränderung in den Eierstöcken hervorzurufen.

Die von mir veranlassten anatomischen Veränderungen zeigten eine grosse Aehnlichkeit mit denjenigen, die Kuskow (l. c.) an der Uterusschleimhaut beobachtet hatte, und durch diese nämliche Aehnlichkeit sind wir wieder dazu berechtigt, die bei den Versuchsthieren nachgewiesenen Erscheinungen auch bei Menschen in Geltung zu bringen.

Hier sollen vor dem Abschluss dieses Capitels zwei weitere, von mir zufällig gemachte Beobachtungen Platz finden. — Unter den verschiedenen mit Influenzaculturinoculationen behandelten Thieren ist es vorgekommen, dass ich bei zwei trächtigen Kaninchen eine subletale Influenzaculturdosis inoculirte: bei einem derselben trat der Abortus nach 36 Stunden, bei dem anderen nach circa 48 Stunden auf. Trotz des beträchtlichen Blutverlustes erholten sich betreffende Thiere vollkommen. Die mit Stückchen der Fötuseingeweide stattgefundenen Einimpfungen blieben steril.

Es liegt kein Zweifel daran, dass bei diesen Versuchsthieren — da gewiss der einfache Injectionsstich nicht den Abortus veranlassen konnte und da ferner keine Temperaturerhöhung entstand, durch welche der Abortus bedingt werden konnte — der Bacillus Pfeiffer an und für sich allein die Schwangerschaft unterbrochen hat; und dies wird um so einleuchtender, indem wir nun wohl die von ihm an die Uterusschleimhaut hervorgerufenen Veränderungen kennen. Müller (l. c.) vertritt auch die Behauptung, dass der Abortus bei der Influenza von einem toxischen Erreger, welches in nichtschwangeren Frauen einfache Metrorrhagien bewirkt, bei den Schwangeren aber die Gestation unterbricht. Die von Vinay und von Mijulieff aufgestellten Hypothesen können wohl auf dasselbe ätiologische Moment zurückgeführt werden; Vinay nimmt nämlich an, dass es sich dabei um Kreislaufstörungen in der Uterusschleimhaut handelt, wodurch Anschwellung, Hypersensibilität und Blutung in derselben veranlasst werden, und Mijulieff seinerseits vasomotorische Störungen und Veränderungen der Decidua selbst als Ursache der zum Abortus führenden Metrorrhagie betrachtet. Gottschalk will den durch Influenza hervorgerufenen Abortus von einer acuten Endometritis abhängen lassen. Ich erachte es überflüssig, mich weit und breit mit der Frage der Temperaturerhöhung als ursächliches Moment des

Abortus zu beschäftigen; die Fälle von Gottschalk und von Trossat, bei welchen nie hohe Temperaturen beobachtet worden sind, und die von Banko, welcher mehrere Aborten in der Influenzareconvalescenz wahrgenommen hat, sind dazu hinreichend, um es zu beweisen, dass der bei Influenza vorkommende Abortus durch andere Ursachen zu erklären ist. Meinerseits aber darf ich behaupten, dass die hauptsächlichen Momente folgende sind: die Blutungen in der Uterusschleimhaut und sehr wahrscheinlich der Uterusspasmus, welche beiden Factoren im innigsten Zusammenhang mit der starken, von dem Bacillus Pfeiffer bezw. von dem Influenzavirus auf das Gefässsystem, sowie auf das Nervensystem ausgeübten Einwirkung stehen.

XV. Zusammenfassende Uebersicht der Localisationen und der Pathogenese der Influenza.

Aus den im Vorstehenden erörterten Auseinandersetzungen ergiebt sich also, dass der Influenzabacillus seinen krankheitserregenden Einfluss auf sämmtliche Körpertheile in mehr oder wenig grosser Intensität zu entfalten vermag, und ruft somit bei denselben eine durchaus verschiedenartige Reihe von krankhaften Erscheinungen hervor, welche bald während, bald einige Tage nach der Influenzaerkrankung, nämlich in der Reconvalescenz, sowie zu einer verschieden langen Zeit (1—3 Monate und darüber) nach dem Influenzaanfall auftreten können.

Die Thatsache jedoch, dass viele Localisationen der Influenza in der Reconvalescenz auftreten, darf uns jedoch nicht verleiten, diese Localisationen beständig als Complicationen oder secundäre, durch andere sich auf die schon abgeschwächten Gewebe festgesetzten Mikroorganismen verursachte Affectionen zu betrachten; thatsächlich wies in verschiedenen solcher Influenzalocalisationen, welche wir bezeichnen können, der bakteriologische Befund die Anwesenheit des Pfeiffer'schen Bacillus in Reincultur auf. Dies ist übrigens mit dem sehr ähnlich, was in anderen Infectionskrankheiten beobachtet wird; wir erinnern in dieser Hinsicht an die neue Arbeit Besançon's und Griffon's (33). In den Infectionskrankheiten, welche Gelenklocalisationen verursachen, haben sie bemerkt, dass letztere gerade in der Reconvalescenz und in der Declinationsperiode auftreten, was, diesen beiden Autoren zufolge, mit den Versuchsergebnissen übereinstimmen würde, da sie fanden, dass eine Gelenkerkrankung in Folge Einspritzungen von Mikroorganismen nur stattfinden kann, wenn man ein abgeschwächtes Virus inoculirt, oder wenn eine vorübergehende relative Immunität des Versuchsthieres besteht.

Demzufolge scheint mir der sonst übliche Ausdruck „Complication“ unpassend, um die verhältnissmässig nicht sehr häufigen Localisationen der Influenza zu bezeichnen. Wir sind überhaupt daran gewöhnt, die Veränderungen der Luftwege, welche — wie bekannt — die häufigsten durch den Bacillus Pfeiffer veranlassten Localisationen darstellen, als Influenzaerscheinungen zu betrachten, und den übrigen, etwa selteneren Veränderungen die Bezeichnung „Complicationen“ verleihen. Meiner Meinung nach wäre es angezeigt, die frühere Deutung des Wortes „Influenza“ aufrecht zu halten, welches ursprünglich gerade die Mannigfaltigkeit der durch diese Infection verursachten Erscheinungen vorstellte, und diese Bezeichnung eher zu erweitern, als sie für die bronchopulmonalen Influenzaveränderungen allein gelten zu lassen, welche letzteren übrigens nur eine der zahlreichen Localisationen des Bacillus Pfeiffer betreffen. Man könnte höchstens den Unterschied der drei Formen, der respiratorischen, der gastrointestinalen und der nervösen Influenza beibehalten, nicht etwa um ganz von einander verschiedene Krankheitsbilder daraus zu schaffen, da ja meistens diese verschiedenen Erscheinungen gleichzeitig vorkommen, sondern nur um einfach das Vorherrschen der einen oder der anderen Gruppe derselben im Krankheitsbilde anzudeuten. Dasselbe soll auch für die von Kuskow (l. c.) aufgestellten Unterschiede der hämorrhagischen und pyämischen Influenza, sowie für die verschiedenen nervösen, cardialen, typhösen, comatösen und anderen Formen der Grippe gelten.

Die Influenzaerkrankungen kennzeichnen sich durch drei charakteristische Merkmale: durch ihren toxischen, phlogistischen und hämorrhagischen Charakter: von denen der erste sich durch nervöse Erscheinungen und durch Veränderungen des Stoffwechsels zu erkennen giebt, nämlich einen allgemeinen Einfluss auf den ganzen Organismus ausübt; der zweite und der dritte besitzen eine besonders locale Wirksamkeit, die sämmtliche zahlreichen Erscheinungen verursacht, deren Polymorphismus gleichfalls der grossen Verschiedenheit der Localisationen des specifischen Krankheitserregers in den Geweben und der Intensität der Veränderungen zuzuschreiben ist. Diese Merkmale findet man bei den verschiedenen Influenzaaffectionen fast immer vereinigt, aber sie bewahren unter einander kein beständiges Verhältniss in Bezug auf ihre Intensität, da in einigen die toxischen, in anderen die phlogistischen oder die hämorrhagischen Merkmale vorherrschen.

Dem Uebergewicht des einen oder des anderen dieser Merkmale haben wir die grosse Verschiedenheit, welche man im Symptomen-

complex der verschiedenen Influenzaepidemien wahrnimmt, zu verdanken; einige derselben verlaufen mit bronchial-pulmonären Erscheinungen, andere mit phlogistischen Darmerkrankungen oder in anderen Organen, wieder andere unter allgemeinen toxischen, nervösen Symptomen. Das Zustandekommen einer dieser Localisationen hängt stets von einer besonderen, entweder durch Verletzungen oder durch vorausgegangene Veränderungen erworbenen, oder von einer angeborenen Prädisposition der Gewebe ab, wie es die besondere Neigung zu bestimmten örtlichen Erkrankungen, die man bei Mitgliedern einer und derselben Familie wahrnimmt, beweist.

Die in die verschiedenen Organe eingedrungenen und verbreiteten Keime setzten sich da fest, wo die Gewebselemente angeboren oder durch erworbene Schädlichkeiten abgeschwächt sind, sich daselbst vermehren und ihre Thätigkeit, einerseits mittelst der von den Leibern der allmählich zerfallenden Mikroorganismen abstammenden Toxine entfalten — wodurch sie eine meist in den Capillarblutgefässen beginnende locale Entzündung veranlassen —, oder es entstehen dabei andererseits die Folgen einer durch die im Blute kreisenden toxischen Stoffwechselproducte der Bacillen hervorgerufenen allgemeinen Reaction, welche unter leichter Hyperthermie, beträchtlicher Asthenie, allgemeinen Nervenerscheinungen, sowie unter einer mehr oder wenig hochgradigen Hyperämie in den verschiedenen Organen u. s. w., aufzutreten pflegt. Die Nervenerkrankungen sind in diesem Fall mehr functioneller als entzündlicher Natur, was eben nicht der Fall ist, wenn die Influenzabacillen das Nervensystem direct angreiften, denn es pflegen dann hier höchst intensive Entzündungen, sehr ernste und andauernde Erscheinungen zu entstehen.

Falls die Organe gut widerstandsfähig sind, so dass sie die Gedeihung des Bacillus Pfeiffer nicht begünstigen können, dann werden die Bacillen in denselben rasch vernichtet, deren Proteïne — wenn sie in beträchtlicher Menge vorhanden sind — höchst schwere toxische Erscheinungen veranlassen, die unter den oben erwähnten, jedoch intensiveren allgemeinen Symptomen auftreten; es bilden sich dabei aber keine Entzündungsherde, sondern höchstens entzündliche Veränderungen in den Geweben, welche an der Eingangspforte der Bacillen liegen, und diese Veränderungen bleiben meistens in den Schleimhäuten der oberen Luftwege und den ersten Verdauungscanalabschnitten beschränkt.

Dies ist, unserer Meinung nach, die Art und Weise, wie die Pathogenese der verschiedensten Influenzaerscheinungen zu verstehen ist: eine Theorie, die nicht auf einfachen Hypothesen, sondern auf experimentellen und klinischen Thatsachen beruht.

Die vielfältigen, nicht beständigen Eintheilungen der verschiedenen Influenzasymptome, die sich auf den Polymorphismus ihrer Veränderungen beziehen, einmal festgestellt, hielten wir es für angemessen, die der inneren Medicin zugehörenden Influenzaveränderungen eingehend zu erörtern, und vor Allem, weil es schwer fällt, eine genaue Grenze zwischen den medicinischen und den chirurgischen Veränderungen zu ziehen, und dann auch, weil wir auf Grund der genauen Kenntniss der ersteren sehr oft zur Feststellung der Natur der zweiten gelangen können.

Unser Ziel war es, zu beweisen, wie die chirurgischen Influenzalocalisationen (Ostitis, Synovitis, Otitis, Abscesse, Appendicitis u. s. w.) die gleiche Bedeutung der pharyngealen, der broncho-pulmonalen, vasalen u. s. w. Localisationen haben, in dem Sinne nämlich, dass sie als Symptome einer einzigen einheitlichen Krankheit, d. h. als Erscheinungen eines und desselben ätiologischen Momentes, des Pfeiffer'schen Bacillus, zu betrachten sind.

Der Influenza sollen wir dieselbe Bedeutung beilegen, welche wir gewöhnlich dem Worte „Rheumatismus" geben, nämlich die einer polymorphen Erkrankung, die fähig ist, fast alle Organe und Gewebe unseres Organismus anzugreifen; wozu wir ferner durch die unter Influenza und Rheumatismus bestehende hochgradige Aehnlichkeit bewogen werden, die zu beweisen bereits überflüssig ist. Diese beide Erkrankungen und zwar in ihren verschiedenen Charakteren und Symptomen sehr ähnlich, und sich nur dadurch unterscheiden, dass das Wort „Rheumatismus" ein quid abstractum, unbekanntes, bedeutet, das Wort „Influenza" an ein specifisches Agens erinnert, das in seiner Morphologie und Biologie genau bestimmt und fähig ist, alle jene verschiedenen Veränderungen hervorzurufen, welche die Klinik erkannt und die Experimente bewiesen haben.

Diese Veränderungen treten meistens während der Influenzaepidemie auf; die Krankheit ist jedoch auch als endemische zu betrachten (Leitz [289], Fürster [170], Maragliano [l. c.]). Lindenthal (312) hat bewiesen, wie auch in Zeiten, in denen keine Influenzaepidemie besteht, sporadische Fälle dieser Infection sich zeigen können, die durch die Anwesenheit des Pfeiffer'schen Bacillus bestätigt werden, so dass es zu jeder Zeit möglich ist, typische Influenzaerscheinungen festzustellen, ohne in diesen Fällen immer den mehr oder wenig langen Aufenthalt (seit der vorausgegangenen Epidemie) der specifischen Keime im Organismus dafür in Rechnung zu ziehen, um das Entstehen irgend einer dieser Erscheinungen zu erklären.

XVI. Complicationen und Differentialdiagnose.

Wenn daher die im Vorstehenden besprochenen Veränderungen ohne Ausnahme als verschiedenartige, frühzeitige oder nachfolgende und spätige Localisationen des Bacillus Pfeiffer zu betrachten sind, bestehen nichtsdestoweniger wirkliche Complicationen, wie es die in dieser Hinsicht von mir angestellten Versuche bewiesen haben.

Die Beobachtungen Grassberger's (184) und Meunier's (335), welche feststellten, dass die Influenzabacillen üppiger gedeihen, wenn sie mit Staphylokokken, oder nach Meunier auch mit den Diphtheritis- und Typhusbacillen vereinigt, oder auf Nährboden vorhanden sind, welche die Stoffwechselproducte der gewöhnlichen Pyogenen, besonders des Staphylococcus aureus enthalten, haben uns dazu geführt, zu erforschen, welcher der wirkliche, zwischen dem Staphylococcus aureus und dem Pfeiffer'schen Bacillus bestehende Zusammenhang ist.

Zu diesem Zwecke habe ich zwei Reihen von Versuchen angestellt: in einer ersten habe ich den Einfluss studirt, welche die gewöhnlichen Pyogenen auf die einer langsamen Intoxication durch Toxine des Pfeiffer'schen Bacillus unterworfenen Thiere ausüben; in der zweiten Reihe habe ich nach der Thätigkeit geforscht, die im Organismus der Pfeiffer'sche Bacillus gemeinschaftlich mit den gewöhnlichen eitererregenden Bakterien hervorruft.

Impft man einem vollständig normalen Thiere Pyogenen ein, selbst wenn dieselben kurz vorher aus einem Eiterherde isolirt worden waren, so gelingt es gewöhnlich nicht immer, locale Eiterungen zu bewirken. Wir haben in unseren Versuchen bemerkt, dass beim Inoculiren an verschiedenen Körperstellen der Thiere (Unterhautzellgeweben, Knochen, Gelenken, Peritoneum), welche wiederholt Inoculationen kleiner Dosen einer sterilisirten Influenza-Agarcultur erhalten hatten, und die nur allgemeine Störungen zeigten, kleine Culturmengen von Staphylococcus pyogenes aureus, am häufigsten geringe, an der Injectionsstelle umschriebene Eiterherde sich bildeten, während bei normalen Thieren die gleiche Dosis einer Staphylokokkencultur durchaus keine Eiterung hervorrief.

Jedenfalls handelt es sich in diesen Fällen um einen entzündlichen purulenten Process, welcher durch den Staphylococcus aureus in den schon durch die Influenzatoxine abgeschwächten Geweben veranlasst wurde. Man könnte jedoch glauben, dass der Process durch die toxischen Producte des Influenzabacillus hervorgerufen und unterhalten sei (Producte, die, wie wir gesehen haben, für sich und an sich Eiterungen hervorrufen können), welche ihre Thätigkeit auf jene

Stelle ausüben könnten, die durch den Staphylococcus aureus bereits abgeschwächt worden war, d. h. es würde das Gegentheil stattfinden: der Staphylococcus würde als prädisponirende Ursache und das Influenzagift als Causa efficiens wirken. Betrachten wir aber die üppige Wucherung des Ersteren in diesen Herden, wie es culturell nachzuweisen ist, so dürfen wir wohl behaupten, dass der Staphylococcus aureus, oder höchstens beide dieser Momente, die Causa determinans der Eiterung bilden.

Aehnliche Resultate habe ich durch die Inoculationen mit Bacterium coli in Thieren erhalten, welche der Wirkung der Influenzatoxine unterworfen worden waren; man muss jedoch in diesen Fällen bemerken, dass dieser Mikroorganismus, auch wenn er in gleicher Menge in normalen Thieren eingeimpft wurde, bisweilen Eiterung verursacht hat.

In der zweiten Versuchsreihe haben wir gleichzeitig Einimpfungen von Cultur des Staphylococcus pyogenes aureus und des Influenzabacillus vorgenommen, und zwar auf die gleiche oder auf verschiedene Stellen (z. B. inoculirte man den Staphylococcus in das Kniegelenk oder in die Hüfte, und den Pfeiffer'schen Bacillus in entfernten Stellen in das Unterhautzellgewebe und in die Muskeln, in das Mittelohr oder in das Peritoneum, oder das Gegentheil). In diesen Fällen bemerkt man an dem Punkte oder an den verschiedenen Stellen, an welchen die Inoculationen stattgefunden haben, nach einigen Tagen die Bildung purulenter Herde. Im Eiter habe ich sowohl mikroskopisch als culturell Bakterien, vorzugsweise jedoch den Staphylococcus pyogenes gefunden.

Diese Versuche zeigen sehr deutlich, dass der Influenzabacillus sich mit anderen pyogenen Keimen verbinden und gemischte Eiterungen hervorrufen kann; sie berechtigen uns zur Annahme, dass diese beiden Keime abwechselnd als wirkendes und prädisponirendes Moment einwirken.

Die Entzündung zeigt in diesem Falle einen mehr acuten Verlauf, als der gewöhnliche, durch den Pfeiffer'schen Bacillus veranlasste phlogistische Process. Diese Fälle sind es gerade, für welche den Namen „Complicationen" durch Influenza anpasst, und beweisen, wie neben der echten, durch den Influenzabacillus bedingten Entzündung auch gemischte, durch Vereinigung solcher Mikroorganismen mit anderen Bakterien veranlasste Entzündungen vorkommen.

Diese Bakterien können sehr verschiedenartig sein: der Staphylococcus pyogenes, der Streptococcus, das Bacterium coli, der Löffler'sche Bacillus und auch sehr häufig der Pneumo-

coccus und sie beeinflussen natürlich auch den Verlauf des reinen entzündlichen Influenzaprocesses und ändern somit das klinische Krankheitsbild und den anatomischen Befund.

Um diese Bakteriensymbiosen zu erklären, kann man annehmen, dass entweder diese Keime, mit dem Pfeiffer'schen Bacillus zusammen, die Schranken unseres Organismus überschreiten, indem sie mit ihm vereint ihre Thätigkeit ausdehnen, oder dass sie in einem geschwächten Zustande im Organismus vorher bestehen, um unter der Thätigkeit des Influenzavirus ihre pathogene Wirksamkeit zu entfalten.

Wenn wir einerseits annehmen, dass in allen als Influenzaerkrankungen von Klinikern mitgetheilten Fällen, der Bacillus Pfeiffer eine der wichtigsten Rollen bei der Pathogenese dieser Fälle spielt, so können wir andererseits nicht alle als echte, reine Localisationen des Influenzabacillus betrachten: und zwar handelt es sich in einigen derselben um durch Bakteriensymbiosen veranlasste Complicationen, unter welch ersteren die häufigsten solche mit Staphylokokken und Pneumococcus sind.

So erklären wir uns die Verschiedenheit der bakteriologischen Befunde, besonders in Bezug auf die grippalen Brustfellentzündungen, die Otitis u. s. w., sowie auch gewisse Verschiedenheiten in den anatomischen Merkmalen, indem jeder Mikroorganismus dem entzündlichen Process einen besonderen Charakter verleiht.

In allen Fällen jedoch, in denen der Process subcutan verlaufen ist und sowohl klinische und bakteriologische, wie pathologisch-anatomische Befunde fehlen, um Mikrobensymbiosen annehmen zu können, meinen wir, dass es sich um reine Influenzaveränderungen handelt, wie es auch die Analogie zwischen dem in jenen Fällen constatirten anatomischen Befund und den durch den Pfeiffer'schen Bacillus experimentell hervorgerufenen Veränderungen beweisen.

Fasse ich nun, was darüber im Vorstehenden erörtert worden ist, zusammen, so ergiebt sich, dass die klinische Diagnose einer Influenzalocalisation sich auf dem vorausgehenden, manchmal sehr leichten, von den Kranken fast unbemerkten Influenzaanfall, der wenige Tage oder einige Wochen, ja selbst einen Monat oder mehr vor dem Entstehen der örtlichen Veränderungen aufgetreten ist, sowie auf den nervösen, mehr oder wenig ausgeprägten Symptomen, wie Asthenie, Cephalea, Schmerzhaftigkeit in den Gliedern und in den Gelenken, Ohrenschmerzen, herumschweifende Schmerzen, auf dem gleichzeitigen Bestehen von sogar leichtesten katarrhalischen Symptomen, oder einfacher Hyperämie der verschiedenen Schleimhäute, wie leichter Schnupfen, Bronchialkatarrh,

Laryngitis, Angina, Conjunctivitis catarrhalis, Röthung der Gaumenbogen und der Zungenränder, Himbeerzunge u. s. w., stützt. Der Mangel endlich anderer anamnestischer Angaben, das häufige Auftreten dieser Veränderungen in epidemischer Form, ihr subacuter Verlauf sind sehr wichtige Grundlagen zur Feststellung der Diagnose des Leidenswesens. Dies möchte ich noch hervorheben, dass das Nichtbestehen einer gleichzeitigen oder vor kurzer Zeit vorhandenen Influenzaepidemie uns nicht dazu führen darf, dass es sich nicht um eine gerade durch diese Infection veranlasste Erkrankung handelt, denn, wie ich bereits (s. I. Mittheilung) erörtert habe, der Bacillus Pfeiffer kann, gleich anderen Krankheitserregern auf der Körperoberfläche verweilen, um dann seine pathogene Wirkung zu entfalten, sei es dadurch, dass seine Virulenz durch uns unbekannte Momente erhöht wird, oder dass die Widerstandsfähigkeit der betreffenden Gewebe abgeschwächt war.

Der sicherste Grundsatz zur Diagnose ist zweifelsohne die bakteriologische — mikroskopische und culturelle — Untersuchung der Entzündungsproducte: wird dadurch das ausschliessliche Vorhandensein des Bacillus Pfeiffer nachgewiesen, so besteht kein Zweifel mehr über das Wesen des Leidens; ergiebt sich aber daraus das gleichzeitige Bestehen andersartiger Krankheitserreger (und in solcher Anzahl, dass jede zufällige Verunreinigung ausgeschlossen wird), dann soll es sich im gegebenen Falle um eine Mischinfection handeln; und endlich, falls die bakteriologische Untersuchung nur die gew. Pyogenen, den Pneumococcus oder andersartige Bakterien nachweist, so müssen wir durchaus ausschliessen, dass der Bacillus Pfeiffer als directe Ursache der Veränderungen eine Rolle spielt, und demzufolge wären wir dazu berechtigt, anzunehmen, dass die Influenzaerkrankung seinen eigenen Einfluss mittelbar, indem er die Widerstandsfähigkeit abgeschwächt hat, entfaltete. Für die Influenzadiagnose besitzt ja ein negativer Befund, nämlich die absolute Sterilität des zu den Einimpfungen angewandten Materials, die grösste Wichtigkeit, denn dieser Befund neigt uns, eine durch die gewönlichen pyogenen Keime und durch den Pneumococcus veranlasste Entzündung auszuschliessen, und erweckt in uns den Verdacht, dass dieselbe entweder tuberculöser Natur ist, welche übrigens durch die bekannten klinischen Symptome festzustellen ist, oder dass es sich nur um Influenzaentzündung handelt. Wir haben dann gesehen (s. I. Mittheilung), wie oft die Influenzabacillen, da sie leicht und frühzeitig erschöpft werden, jede Fähigkeit, in geeigneten Nährböden zu gedeihen, verlieren, und wie häufig entzündliche, rein toxische Influenzaveränderungen, d. h. mit vollständigem Mangel an lebenden Keimen, vorkommen können. Eigentlich kommen auch Eiter-

herde vor, welche ihren Ursprung anderen Momenten verdanken, und die — trotzdem sie durch Bakterien hervorgerufen worden waren — bisweilen durchaus steril sind, wie es nicht sehr selten bei manchen Leberabscessen der Fall ist: in diesen Fällen pflegt aber der Abscess seit einer längeren Zeit zu bestehen, als die durch Influenza hervorgerufenen Eiterherde.

Meiner Meinung nach gehören ja zu der Gruppe der toxischen, mehr oder wenig serösen, seltener eitrigen Influenzaerkrankungen, viele derjenigen Fälle, für welche — Angesichts der völligen Unkenntniss ihres Wesens — die Bezeichnung rheumatische Natur angegeben worden ist.

Von grossem Werthe für die Diagnose kann die Untersuchung des Nasenschleimhautsecrets und des Auswurfs sein, wenn er besteht, denn man hat constatirt, dass in den verschiedensten Localisationen der Influenza (in den Knochen, den Gelenken, dem Gehörapparat) nicht selten in dem Nasenschleim und im Auswurf die Pfeiffer'schen Bacillen in bedeutender Menge vorhanden sind, welche, wie wir in der ersten Mittheilung bemerkt haben, ziemlich lange Zeit nach dem Anfalle auf den Schleimhäuten fortbestehen können.

Lenken wir endlich die Aufmerksamkeit auf die Differentialdiagnose zwischen Influenzaerkrankungen und Gonorrhoeveränderungen, in Folge der zahlreichen Localisationen des Gonococcus in den verschiedenen Organen, und welche nicht selten, wie vor Kurzem Eulenburg (133) bewies, von nervösen Erscheinungen (Neurasthenie, Asthenie, besonders ischiadischen, Neuralgien, Neuritis, Muskelatrophie Myelitis) begleitet sind: in diesen Fällen bilden die anamnestischen Angaben und der bakteriologische Befund die sichersten Grundlagen zur Differentialdiagnose.

XVII. Die Influenza bei anderen Krankheiten.

Aus den klinischen, von vielen Autoren angestellten Beobachtungen scheint es, dass die Influenza einen gewissen Einfluss auf den Verlauf vorher bestehender Affectionen besonders bei Tuberculose ausübt. Einige Autoren (Strümpell [l. c.], Heubner [l. c.]) behaupten, dass die Tuberculose durch die Influenza nicht verschlimmert wird. Diesen Autoren gegenüber besteht jedoch eine grosse Reihe von klinischen Beobachtungen (v. Ruhemann [l. c.]), welche in der Annahme einstimmig sind, dass der Verlauf der Lungentuberculose bedeutend durch das Entstehen einer Influenzainfection erschwert werde, da fast immer Exacerbationen aller Symptome der Tuberculose auftreten, und besonders der Hämoptoë, und da der tuber-

culäre Process einen schnelleren, oft sehr acuten Verlauf zeigt, gleich dem, welchen man bei der acuten Miliartuberculose bemerkt.

Es genügt in der That, einen Blick auf die Ripperger'sche (401) Statistik und auf die Friedrich'schen Tabellen zu werfen, um sich zu überzeugen, wie zur Zeit von Influenzaepidemieen eine Zunahme in der Mortalität durch Lungentuberculose vorkommt. Die Schwindsüchtigen beweisen sich ausserdem als sehr prädisponirt zur Influenzaerkrankung. Pfeiffer (s. I. Mittheil.) hat in dieser Hinsicht constatirt, dass die Influenzabacillen in den tuberculären Lungen einen ausgezeichneten Nährboden finden, so dass sich dieselben dort, selbst lange Zeit hindurch (sogar Monate lang), vermehren können. Dieser Verbindung des tuberculösen Processes mit der Influenza hat man daher den Namen „chronische Influenza der Schwindsüchtigen" beigelegt.

Diese Thatsachen sind neuerdings durch Haward (200) bestätigt worden, der ausserdem den Einfluss, welchen die Influenza auf die syphilitischen Processe ausüben kann, hervorgehoben hat. Derselbe stellte in der That, in Folge von Influenza, das Erwachen einer latenten oder stationären Lues fest, die unter der Wirkung des Influenzavirus eine Neigung zur Bildung von Geschwürsprocessen erlangte.

Andere Infectionen hingegen, wie Scharlach und Diphtheritis, scheinen durch den Influenzaanfall ihre Heftigkeit zu verlieren. Anderen Beobachtern zufolge können sie sogar vollständig beim Auftreten einer Influenzaepidemie verschwinden (Ruhemann). In dieser Hinsicht sind jedoch die Autoren nicht einig, da man die Verbindung der Influenza mit der Diphtheritis, den Pocken, dem Scharlach u. s. w. bemerkt hat (Schürmayer [l. c.]).

Die Influenza kann sich auch mit der Typhusinfection vereinigen, (Schürmayer [l. c.], Sabatier [143]), indem sie den normalen Verlauf alterirt oder dessen klinische Kennzeichen mehr oder weniger ändert. Sie kann ausserdem das Auftreten der Diabetes bewirken, wie es viele Autoren festgestellt haben, (Hetherington und Brown [62], Saundby [419], Bouchard [l. c.], Eichhorst [l. c.], Bossers [l. c.], Hennig [l. c.], Drasche [l. c.], Kahler [l. c.], Fischel [149], Féréol [142], Broadbent [59]), oder eine bestehende Diabetes verschlimmern. Die Diabetes erscheint während des Verlaufes der Influenza, oder auch einige Tage oder Wochen nach der Erkrankung. Das Auftreten derselben könnte man sich durch die hervorragende toxische Wirkung der Influenza und der besonderen Neigung dieser Infection, die Nervencentra anzugreifen, erklären. Wir wissen in der That, dass die Intoxicationen verschiedener Art

(Cholera, Typhus, Dysenterie, Pocken) das Auftreten der Diabetes verursachen können, anderseits ist bereits sowohl klinisch als experimentell eine neurogene Melliturie bewiesen.

Ferner hat man bemerkt, dass eine Influenzainfection besonders nervöser Art (Mouisset [345]), bei Leprakranken das Auftreten neuer Lepraknoten und das Ausbreiten der schon bestehenden bewirken kann.

Ich werde nur (da ich schon in der I. Mittheilung mich damit beschäftigt habe) die Complicationen im Verlauf von schon bestehenden Wunden erwähnen, welche während einer Influenzaepidemie auftreten können. Man hat auch bemerkt, dass die Influenza noch die Vernarbung derselben verspätet, und dass sie auch eine Verschlimmerung im Verlaufe der bösartigen neoplastischen Geschwülste herbeiführen kann. Die Erklärung solcher Thatsachen ist, wenn man den Charakter der Influenza betrachtet, ziemlich leicht: die mehr oder wenig ausgeprägte, aber beständige grosse Erschöpfung und bedeutende Abschwächung sämmtlicher Functionen während der Influenza, die von der toxischen Wirkung des Pfeiffer'schen Bacillus, sowie der phlogogenen Wirkung desselben abhängen, sind mehr als hinreichende Factoren, die Entwickelung anderer Affectionen zu unterstützen.

Die Influenza kann ihrerseits die Wirkung von eigenartigen Organismuszuständen und von operativ herbeigeführten Traumen empfinden. Follet (154) constatirte zwar während der Epidemie von 1894, dass operative Eingriffe, wie auch die Chloronarkose oft den Beginn der Influenzaanfälle in bis dahin vollständig frei gebliebenen Individuen, oder eine acute Verschlimmerung bei schon befallenen, verursachte. Aehnliche Wirkung ist auch den Zuständen von Autointoxication zuzuschreiben, welche das Angreifen des Pfeiffer'schen Bacillus begünstigen und dessen verschiedenste Localisationen bewirken können, wie es auf Grund unserer wiederholten Versuche bezüglich des Verhaltens des Influenzamikroorganismus auf die durch Einimpfung von föcalen Toxinen oder von Bacterium coli abgeschwächten Gewebe anzunehmen ist.

XVIII. Immunität und Serodiagnose der Influenza.

Noch zwei Fragen möchte ich hier berühren, und zwar: Besteht eine Immunität gegen die Influenza? Kann man aus der Untersuchung des Blutes von Influenzakranken sero-diagnostische Anhaltspunkte erhalten?

Auf Grund der einfach klinischen Beobachtungen sind wir nicht in der Lage, mit Gewissheit die erste Frage zu beantworten,

denn während einige (unter welchen Leichtenstern) behaupten, dass häufig ein Influenzaanfall auf längere Zeit einen Menschen vor neuen Anfällen schütze, sind andere (Gresswell [187], Turney [479], Franke [l. c.]) der Meinung, dass eine schon überstandene Influenzaerkrankung, anstatt dem Organismus die Immunität zuzusichern, denselben vielmehr zum Rückfall der Krankheit prädisponirt.

Man muss jedoch bemerken, dass man nicht in allen Fällen, in denen man eine Wiederholung der Influenzaanfälle wahrnimmt, von neuen Infectionen reden kann; in vielen handelt es sich um intermittirende Verschlimmerungen eines und desselben krankhaften Processes, nämlich um die Fortdauer desselben, aber in viel leichterer Form. Die behafteten Individuen, selbst wenn sie sich vollständig vom ersten Anfalle betrachten, bezeugen thatsächlich während den Zwischenperioden, zwischen einer Verschlimmerung und der anderen, von einem gewissen Grade von Schwäche, Neigung zur Erkältung, zur Cephalea, zur Neuralgie u. s. w.: Erscheinungen, die durch die Anwesenheit des Pfeiffer'schen Bacillus im Organismus (sei es auf den Schleimhautoberflächen, und sei es wahrscheinlich auch in den Lymphbahnen) hervorgerufen werden.

Wie man aus diesen Fällen ersieht, kann man keine Angabe in Bezug auf das Bestehen oder Nichtbestehen einer Influenzaimmunität schöpfen, da es sich um Rückfälle handelt, die während einer und derselben Infection sich zeigen.

Um die Meinungsverschiedenheiten in dieser Hinsicht zu erklären, hebt Leichtenstern den zwischen Neuinfection und Rückfall bestehenden Unterschied hervor, indem er zeigt, wie häufig die letzteren bei der Influenza vorkommen und sich mit der Form von Veränderungen verschiedener Art, und oft sogar nach langer Zeit zeigen, wenn die Kranken auch vollständig geheilt sind.

Obwohl auch wir vollkommen mit Leichtenstern in dieser Unterscheidung übereinstimmen, glauben wir doch nicht, dass dieselben den Unterschied der klinischen Folgerungen in Bezug auf die Immunität erklären können; denn falls ein von einer ersten Influenzainfection völlig genesener Mensch nach mehr oder weniger langer Zeit von einem neuen Anfalle befallen wird, sei dieser durch das neue Eindringen des Virus (Neuinfection), oder durch das Erwachen der pathogenen Wirkung desselben Virus — welcher den ersten Anfall bewirkt und im absolut latenten Zustande im Organismus geblieben ist — hervorgerufen, ist es nothwendig anzunehmen, dass die primitive Infection im Organismus kein Antitoxin gebildet hatte, welches im Stande gewesen wäre, die pathogene Wirkung der späteren Generationen

specifischer Bacillen zu neutralisiren oder wenigstens abzuschwächen, deshalb könnte man höchstens an eine vorübergehende Immunität denken.

Wenn man ferner die nicht seltene Anwesenheit des Pfeifferschen Bacillus auf der Schleimhaut gesunder Individuen, im physiologischen Anpassungszustande, sowie die Thatsache, dass auch, um sich die Rückfälle zu erklären, es nothwendig ist, die Fortdauer der geschwächten Mikroorganismen, entweder auf der Schleimhaut oder in den Lymphbahnen anzunehmen, in Betracht zieht, verliert der Unterschied zwischen Neuinfection und Rückfall sehr an Werth und giebt uns in Hinsicht auf die aufgeworfene Frage keine Aufklärung.

Wassermann (501) hat während der Epidemie von 1900 in Berlin die Schwierigkeit, die Influenzabacillen in den Auswürfen aufzufinden, hervorgehoben, eine Schwierigkeit, die wohl nicht der Abwesenheit derselben, sondern dem sehr schnellen Verschwinden, verbunden mit dem Auftreten schwerer toxischer Erscheinungen, zuzuschreiben war. Er glaubt, indem er diesen besonderen Charakter besagter Epidemie mit der Immunität in causalen Zusammenhang bringt, dass die Influenza, wie andere Infectionen, einen gewissen, wenn auch nicht sehr ausgeprägten Grad von Immunität verleiht, und nimmt an, dass man in den Fällen, in welchen ein schnelles Verschwinden der Mikroorganismen aus dem Auswurfe mit gleichzeitigem Auftreten toxischer Erscheinungen stattfindet, gerade an einen Rest solcher Immunität denken soll, die, unfähig eine Reinfection zu verhindern, jedoch hinreichend ist, die Mikroorganismen zu zerstören: durch die dadurch bedingte Ueberschwemmung ihrer, von der Zerstörung der Bacillenleiber herstammenden, toxischen Producte werden somit die genannten Erscheinungen hervorrufen.

Wassermann (l. c.) hat nur wenige Fälle beobachtet, in denen Individuen zum zweiten Male in derselben Epidemie, nachdem sie einen wahren Influenzaanfall überstanden hatten, befallen worden waren.

Die Grundlage, auf welche sich Wassermann's Schlussfolgerung stützt, scheint uns nicht geeignet, das Bestehen einer Immunität durch Influenza aufrecht zu halten. Die blosse Thatsache, dass von solchen Infectionen befallene Individuen schwere toxische Erscheinungen zeigten, beweist uns, dass im Organismus eine solche Antitoxinmenge nicht vorhanden war, um die Wirkung der toxischen Producte zu verhindern, oder wenigstens sie abzuschwächen: somit würde es sich auch in diesen Fällen höchstens um eine sehr leichte Immunität handeln.

Um die Frage in Bezug auf die Influenzaimmunität besser zu lösen, haben wir die experimentelle Forschung in Anwendung gezogen.

Bruschettini (65) kam zu dem Schlusse, dass Kaninchen leicht gegen die Influenzacultur vaccinirt werden können, und dass das Serum immunisirter Thiere vielmehr eine bedeutende antitoxische, als eine baktericide Eigenschaft gewinnt, und fähig ist, den Thieren die Immunität zu ertheilen; sie besitzen auch eine Heilwirkung. Cantani (76) bemerkte auch, dass Einimpfungen von Exsudaten oder sterilisirten Organstückchen von an Influenza abgestorbenen Thieren, wie auch Inoculationen von sterilisirten Culturen fähig waren, den Thieren die Immunität zu verschaffen.

Wir haben diese Versuche wiederholen wollen, indem wir uns entweder solcher Thiere bedienten, welche einer Inoculation von grösster subletaler Culturdosis ($2^1/_2$—3, 24 Stunden alte Agarculturröhrchen), oder die, welche wiederholt Inoculationen nicht letaler, aber nach und nach zunehmender Culturdosen ($^1/_4$, 24 Stunden alte Agarculturröhrchen und die betr. Dosis nach und nach gleichmässig in den folgenden Tagen steigernd) behandelt worden waren.

Impfte man den Thieren der ersten Gruppe sogleich nach dem Verschwinden der Symptome, oder einige Tage später, eine letzte minimale Letaldosis von Influenzacultur ein, so bemerkte man gewöhnlich, wie der Krankheitsprocess in einer fast vollkommen gleichen Weise wie bei den Controlthieren, d. h. die keiner vorhergehenden Behandlung unterworfen worden waren, sich abspielte. Nur in drei der neun ausgeführten Versuche bemerkte man eine Verspätung des Todes der Thiere um einige Tage; nur zwei blieben am Leben. Bei gleich nach der Genesung in diesen letzteren vorgenommener Inoculation letaler Culturdosen bemerkte man, dass sie eine um $^1/_3$ stärkere als die minimale letale Dosis ertragen konnten: sie zeigten nämlich einen gewissen Grad Immunität, die jedoch einige Wochen nach dem Verschwinden der durch diese Inoculation verursachten Symptome schwand.

Die Thiere der 2. Gruppe, nämlich die, welche mit Inoculationen von allmählich zunehmenden Culturdosen geimpft waren, zeigten in den ersten Tagen keine bedeutenden Störungen (die ersten toxischen Astheniesymptome begannen nach den ersten 4 bis 5 Inoculationen) und konnten stärkere als die minimal letalen Culturdosen ertragen, in Folge einer Art Anpassung des Organismus mit dem Virus. Wurde aber diese, durch eine Dosis von 4—5 Culturröhrchen auf Agar von 24 Stunden dargestellte Grenze überstiegen (Grenze, die man nach 15—20 Inoculationen erreichte), so traten die Marasmus-

anzeichen deutlichst hervor, welche in der Zeit von 30—60 Tagen den Tod des skelettartig abgemagerten Thieres herbeiführte.

Wenn man vor dem Erreichen der Grenze jenen Thieren nach 5—10 Injectionen eine Dosis von 4—5 Agarculturröhrchen inoculirte, gingen die Versuchsthiere, jedoch nach einer längeren Zeit (7—10 Tagen), zu Grunde, als die mit gleichen Dosen geimpften Controlthiere (1—3 Tagen).

Die von mir erhaltenen Resultate stimmen vollkommen mit denen Delius' und Kolle's (99) überein, welche bemerkt haben, wie die Thiere, welche Inoculationen mit zunehmenden Culturdosen erhalten hatten, eine höhere Influenzadosis als die minimal letale ertragen können: was nach ihrer Meinung mehr einer stufenweisen Angewöhnung der Nervencentra für das Influenzagift, als einer Zerstörung des specifischen Giftes durch die antitoxische Wirksamkeit des Organismus zuzuschreiben ist.

Auf Grund dieser Experimente, ohne das mögliche Vorkommen einer activen Influenzaimmunität zu leugnen, jedoch Angesichts der Unbeständigkeit der Experimentergebnisse (1. Gruppe) und der von Delius und Kolle (l. c.) hervorgehobenen Thatsache, dass nämlich gegen andere Infectionen, wie z. B. gegen Cholera, immunisirte Thiere stärkere Influenzadosis als die minimal letale ertragen, und dass dagegen die mit wiederholten Influenzaeinimpfungen behandelten Thiere stärkere Choleradosis aushalten können, glauben wir auch nicht aus den Versuchen genügende Angaben zu gewinnen, um mit Gewissheit eine echte, classische Immunität gegen Influenza aufstellen zu können, welche der Bildung von antitoxischen oder specifisch baktericiden Substanzen zuzuschreiben sei. Höchstens können wir annehmen, dass die Influenza einen ziemlich leichten und vorübergehenden Immunitätsgrad verursache, in dem Sinne Wassermann's (l. c.), welcher behauptet, dass es ein Irrthum sei, nur dann von Immunität zu reden, wenn ein Individuum nach einer einmal überstandenen Infection nicht mehr, oder nur ausnahmsweise, wie bei den Pocken, befallen wird.

Wurde das von den Thieren, die einen gewissen Immunitätsgrad zeigten, erhaltene Serum in normalen Thieren eingeführt, und wurde der Widerstand derselben der minimal subletalen Dosis gegenüber probirt, so ergab sich unter den 8 angestellten Versuchen, dass nur bei 2 die Thiere am Leben blieben. Da wir jedoch in den verschiedensten, von uns im Laufe dieser Arbeit angestellten Versuchen bemerkt haben, dass die Einimpfung von minimal letalen Influenzadosen in ganz normale Thiere, in Folge von Ursachen, welche sich unseren

Beobachtungen entziehen, zuweilen den Tod derselben nicht veranlassen, können wir auf jene beiden Fälle keinen Werth legen, besonders wenn mancher Beobachter, wie z. B. Bruschettini (l. c.), in dieser Hinsicht positive Resultate erzielt, andere, wie Delius und Kolle, dagegen wahrgenommen haben, dass das Serum der mit zunehmenden Influenzaculturdosen behandelten Thiere, wie auch das Serum Influenzakranker, bei denen die Diagnose klinisch und bakteriologisch festgestellt worden ist, keine immunisirende Kraft besitzt. Die beiden Autoren haben jedoch bisweilen bemerkt, dass, besonders bei hohen Serumdosen, die Thiere, welche im Peritoneum mit minimal letalen Influenzaculturdosen inoculirt worden waren, die mit dem Auswurf der Kranken, von denen man das Serum erhielt, erhalten wurden, am Leben blieben. Das Gleiche fand auch statt bei den Controlversuchen, welche mit normalem Menschenserum vorgenommen wurden. Auch Delius und Kolle kommen zu dem Schlusse, dass bei Influenza in Folge der specifischen, von den Infectionskeimen auf die Zellenelemente ausgeübten Reize die Bildung von Antikörpern möglich sei, die jedoch sehr vorübergehend ist, während ihre Ausscheidung rasch erfolgt, und die sich somit nicht im Blute anhäufen können.

Fasse ich nun zum Schlusse dieser Besprechung die erörterten Thatsachen zusammen, so darf ich wohl behaupten, dass ein gewisser Grad, jedoch leichter und vorübergehender activer Influenzaimmunität bestehe; das Bestehen einer passiven Immunität ist dagegen sehr fraglich; klinisch ist es gewiss, dass jeder Mensch von der Influenza befallen werden kann, und dass bei einem und demselben Individuum, sei es in derselben oder in der folgenden Epidemie, oder auch sporadisch, in mehr oder wenig längeren Zwischenräumen sich wiederholte Anfälle mit verschiedenen Localisationen zeigen können. In einigen scheint eine besondere Anlage, von bestimmten Influenzaveränderungen befallen werden zu können, zu bestehen: Anlagen, die man auch bei mehreren Individuen einer und derselben Familie antrifft.

Ebensowenig sind wir in der Lage, auf die zweite, oben gestellte Frage eine ausschlaggebende Antwort zu geben. Es ist hier nicht der Fall, uns mit der bereits bestätigten Wichtigkeit (besonders in Bezug auf gewisse Infectionen, wie z. B. Typhus) der Serodiagnose, nämlich mit dem Nachweis von specifischen Agglutininen im Blute solcher von einer bestimmten Infection befallenen Kranken zu beschäftigen.

Wir haben versucht, die Reaction, welche Gruber und Dur-

ham bringen, auch auf unsere, mit Reinculturen des Pfeiffer-schen Bacillus geimpften Thiere, welche purulente Influenzaherde aufwiesen, nachzuprüfen. Zu diesem Zwecke habe ich mit dem Serum dieser Versuchsthiere verschieden starke Lösungen, nämlich von 1 : 10, 1 : 20, 1 : 30, 1 : 40, 1 : 50 bis 1 : 100 dargestellt, und alsdann fügte ich natürlich in dazu geeigneten Glasröhrchen, zu je 1 ccm der Serumverdünnungen 1 ccm einer mit 24 Stunden alter Influenzaagarcultur-Oese gewonnenen Emulsion in Kochsalzlösung hinzu. Es gelang mir, dabei nachzuweisen, dass solche Serumverdünnungen 1 : 60, und bisweilen 1 : 80, ein Agglutinationsvermögen besitzen: nach 10—15 Minuten und bei einer Temperatur von 37 ° C. beginnt zwar die gleichmässige Trübung der betreffenden Flüssigkeit zu schwinden, und gleichzeitig findet die Bildung kleiner Mikroorganismenmassen statt, diese setzen sich nach und nach am Boden des Reagensgläschens ab, so dass nach etwa einer Stunde die Flüssigkeit völlig durchsichtig wird.

Die graduelle Agglutination der Mikroorganismen ist auch bei den an hängenden Tropfen ausgeführten Präparaten zu beobachten: sie beginnt sofort nach der stattgefundenen Mischung der Culturflüssigkeit und des verdünnten Serums und vollzieht sich in der Zeit von 10—20 Minuten.

Grössere Verdünnungen verursachen keine agglutinirende Reaction.

Diese mit beständigen Resultaten öfters vorgenommenen Beobachtungen beweisen, dass bei der Influenza eine Agglutination besteht, jedoch ist sie nicht so bedeutend wie in anderen Infectionen, z. B. bei Typhus. Bevor wir jedoch hieraus diagnostische Schlüsse ziehen, müssen wir aber bedenken, dass, wie aus neuen Forschungen hervorgeht, auch das Serum normaler Kaninchen, sogar in sehr starken Verdünnungen, agglutiniren kann.

In dieser Hinsicht haben wir in den mit normalem Kaninchenserum vorgenommenen Controlversuchen wahrgenommen, dass bisweilen auch deren Serum in den gegebenen Verhältnissen eine agglutinirende Eigenschaft auf die Mikroorganismen der Influenza ausübt, was die diagnostische Wichtigkeit der Reaction erheblich vermindert.

Wollen wir einen Schluss über die Serodiagnose der Influenza aufstellen, so können wir behaupten, dass — wenn in einer vermutheten, der inneren Medicin oder der Chirurgie zugehörenden Influenzaerkrankung die Gruber-Durham'sche Reaction negativ ausfällt — wir dazu berechtigt sind, eine grippale Natur der Krankheit auszuschliessen; soll aber diese Reaction positiv ausfallen, so dürfen wir die grippale Natur nur als höchst wahrscheinlich betrachten. Die in Bezug auf die Anwesenheit der specifischen Influenzaagglu-

tinine im Blute von an solcher Krankheit leidenden Patienten erhaltenen Resultate stehen, wie man sieht, in directem und innigem Zusammenhang mit denen, die sich auf die Immunität beziehen, und bestätigen sich gegenseitig.

Allgemeine Betrachtungen.

Aus der Zusammenfassung der von mir in dieser Arbeit auseinandergesetzten Thatsachen über Aetiologie, Krankheitserscheinungen, Localisationen und Complicationen der Influenzaerkrankung ergiebt sich in unzweideutiger Weise, dass die Influenzainfection von den übrigen Infectionskrankheiten sich wohl dadurch unterscheidet, indem ihr ein ausgesprochener Polymorphismus innewohnt.

Davon bin ich weit entfernt, mir das Verdienst zuzusprechen, den typischen Charakter dieser Infection nachgewiesen zu haben; hervorragende Kliniker haben dies schon seit lange erwiesen. — Wenn durch die im Vorstehenden geschilderten Forschungen, indem ich die Lösung mancher Fragen gegeben habe, welche durch die Beobachtung am Krankenbette allein nicht zu erreichen war, es mir gelungen ist, für die klinische Beobachtung eine ausreichende Grundlage zu liefern, dann würde ich einen zufriedenstellenden Lohn für meine Arbeit erlangt haben.

Zwar sind die Erforschungen über Influenza, trotz der zahlreichen klinischen Untersuchungen, bisher nur im Grenzgebiete der inneren Medicin eingeschränkt geblieben; beinahe sämmtliche Influenzalocalisationen wurden als Complicationen erklärt, welche durch das Zusammenwirken des Influenzabacillus nebst verschiedenartigen mit ihm vergesellschafteten Krankheitskeimen hervorgerufen werden sollen, oder als zufällig während oder nach der Influenza auftretende und mit dieser in keinem ätiologischen Zusammenhang stehende Erkrankungen betrachtet wurden.

Durch den unstreitbaren Nachweis über die eitererregende Wirkung des Bacillus Pfeiffer, sowie dadurch, dass ich mittelst Reinculturen dieses Mikroorganismus die gleichen verschiedenartigen, beim Menschen als Complicationen der Influenza wahrgenommenen krankhaften Veränderungen erzeugt habe, wird es nun klargelegt, dass in solchen Fällen, die mehr oder weniger auf schwankender Basis stehenden Annahmen von Bakteriensymbiosen, oder von einfach zufälligem Zusammentreffen verschiedener Erkrankungen, durch ein einheitliches ätiologisches Moment ersetzt werden können. Nach unseren gegenwärtigen Kenntnissen sind wir wohl durchaus nicht dazu berechtigt, in allen solchen

Fällen nur die sogenannten gew. pyogenen Mikroorganismen anzunehmen, und noch weniger dürfen wir eine hypothetische Aetiologie, wie z. B. die rheumatisirende, in Anspruch nehmen: der Bacillus Pfeiffer behält unter den eitererregenden Mikroorganismen eine der hervorragendsten Stellen; irgend ein hypothetisches ätiologisches Moment besitzt eigentlich einen sehr beschränkten Werth gegenüber ätiologischen Faktoren, deren Wesen ganz bestimmt ist, welchen ausserdem die Fähigkeit innewohnt, genau jene Veränderungen hervorzurufen, welche überhaupt als durch unbekannte Ursachen erzeugt betrachtet werden.

Durch meine Untersuchungen habe ich ferner die den Influenzaveränderungen eigenthümlichen Merkmale deutlichst geschildert, und wir sind dadurch im Stande, solche Veränderungen von den durch anderweitige Symbiosen des Pfeiffer'schen Bacillus hervorgerufenen Läsionen zu unterscheiden: somit können wir ja die echten Localisationen B. Pfeiffer von den betreffenden Complicationen absondern.

In meiner ersten Mittheilung habe ich bereits das von mir beabsichtigte Ziel erwähnt: ob ich dieses erreicht habe, dies bleibt ja den Lesern zu beurtheilen; jedenfalls werden das überreiche Material, sowie die bei den Untersuchungen hervorquellenden Schwierigkeiten wohl dazu beitragen, das betreffende Urtheil milder aussprechen zu lassen, falls ich die verschiedenen mir vorgestellten Fragen in ungenügender Weise gelöst habe. Jedoch darf ich schon hoffen, dass die von mir gewonnenen experimentellen Ergebnisse, indem dieselben die ätiologische Bedeutung des von Pfeiffer entdeckten Bacillus bestätigen, wohl zutreffend sind, um ein sicheres Verständniss über die Localisationen und Erscheinungen der Influenza zu gewinnen. Ausserdem wird durch die Identität der experimentellen Ergebnisse mit den klinischen Beobachtungen das Misstrauen der Pathologen ausgerottet, so dass endlich die Influenza als eine neue Ursache von chirurgischen Erkrankungen betrachtet wird und dieser Krankheit sowohl in der inneren Medicin als in der Chirurgie der ihr zugehörende Platz geschenkt wird!

Schlussfolgerungen.

Fassen wir nun die von mir bei der I. und bei dieser II. Abhandlung geschilderten Ergebnisse zusammen, so können wir wenigstens aus den experimentellen Untersuchungen Folgendes herleiten:

Die Influenza ist eine verschieden auftretende, protëiförmige (?) Infectionskrankheit, welche einen höchst toxischen Charakter besitzt und deren specifischer Erreger der Bacillus Pfeiffer ist.

Dieser Bacillus entfaltet seine pathogene Einwirkung in fast allen Organen durch die von ihm gesonderten löslichen Producte, aber im höheren Grade durch die aus dem Zerfall seines Protoplasmas entstehenden Körper, welche im höchsten Grade toxisch und entzündungerregend sind.

Die toxische Wirkung greift besonders das centrale und peripherische Nervensystem, sowie den ganzen Ernährungszustand an. — Die entzündungerregende Wirkung bewirkt eine einfach katarrhalische oder seröse, sowie eine eiterige, jedoch niemals fibrinöse Entzündung. Beide Formen pflegen einen hämorrhagischen Charakter aufzunehmen, welcher scheinbar bei den verschiedenen Iufluenzaentzündungen im Vordergrund steht.

Die Verschiedenheit (Polymorphismus) des betreffenden Krankheitsbildes hängt von den verschiedenen Localisationen des Infectionskeimes, sowie von dem Ueberwiegen der einen oder der anderen der obenerwähnten Einwirkungsarten ab.

Der Bacillus Pfeiffer dringt durch allerlei Eingangspforten (Hautfläche, Schleimhäute, Unterhautzellgewebe, seröse Häute, Blutbahn u. s. w.) in den Organismus hinein.

Der Verlauf der Erkrankung hängt hauptsächlich von der Keimmenge und von der Widerstandsfähigkeit des Organismus, mehr als von den verschiedenen Eingangspforten ab. Werden die Mikroorganismen in geringerer Menge eingeführt, dann bleiben sie in Ort und Sitz zerstört; ist aber die betreffende durchdringende Menge eine beträchtliche, oder falls der Organismus seine Widerstandsfähigkeit (sowohl im Allgemeinen als in einzelnen Organen) eingebüsst hat, so entstehen mehr oder wenig hochgradige Veränderungen, welche im ersteren Falle unter den Erscheinungen einer schweren Toxiämie verlaufen, durch welche das Thier binnen kurzer Zeit (1—3 Tagen) zu Grunde geht, im zweiten Falle aber unter solchen einer localisirten Entzündung, die zuweilen in mehreren Organen auf einmal auftritt, verschieden hochgradig und subacut häufig mit toxischen Erscheinungen einhergehen; in diesem letzteren Falle gehen die Thiere nach verschieden langer Zeit (20—30—60 Tagen) zu Grunde und zeigen dabei einen ausgesprochenen Marasmus.

Der Influenzabacillus verweilt nur kurze Zeit im Blutstrom: durch diesen wird er dann in die verschiedenen Organe verschleppt.

Im inficirten Organismus ist er fast stets in den Entzündungsherden vorhanden, häufig kommt er in den Lymphdrüsen oder auf den Schleimhautflächen vor, wo er zuweilen lange Zeit hindurch, sogar nachdem die krankhaften Erscheinungen verschwunden sind,

anhaften bleibt; seltener wird er in anderen Geweben bezw. Organen vorgefunden.

Die Haut namentlich ist eben das Gewebe, welches die mannigfaltigsten, durch die toxische Einwirkung des Bacillus Pfeiffer hervorgerufenen trophischen Veränderungen zeigt. Im Unterhautzellgewebe ruft er Abscesse hervor; in der Mund-, Pharynx-, Larynx-, Luftröhre- und Bronchienschleimhaut bedingt der Bacillus eine katarrhalische Entzündung; in der Nasenschleimhaut pflegt dann diese Entzündung einen einfach katarrhalischen oder eiterigen Charakter zu zeigen, und es kommen dazu noch Abscesse der Stirnhöhlen, der Kieferhöhlen u. s. w., und sogar Blutungen. Von den Nasenhöhlen und Nebenhöhlen fortschreitend kann der Process die Hirnhäute und das Mittelohr in Mitleidenschaft ziehen.

Die Veränderungen der Paukenhöhle sind die häufigsten unter den durch die Influenza hervorgerufenen Läsionen; sie können nämlich, gleich wie die Hirnhautveränderungen, durch eine primäre Ansiedelung des Bacillus Pfeiffer hervorgerufen werden: es entsteht dadurch eine seröse oder hämorrhagisch-eitrige Otitis, welche oft mit einer hämorrhagischen Miryngitis, mit einem Empyem im Warzenfortsatz, mit vorzeitigem Durchbruch des Paukenfelles und zuweilen mit Meningitis und Hirnabscess einhergeht.

Ausserdem, wenn die Bacillen im Blutkreislauf eingedrungen sind, entfalten dieselben ihre schädliche Wirkung hauptsächlich auf die Gefässwandungen: es werden somit Endo- und Periphlebitis und Arteritis hervorgerufen, nach welchen oft Blutergüsse, Blutungen und Thrombosen sich geltend machen. Im Herzen kann eine parenchymatöse Myocarditis, eine seröse oder eiterige Pericarditis (zuweilen hämorrhagische) und eine Endocarditis auftreten, oder es entstehen einfach functionelle Störungen (Tachycardie, Bradycardie, Arythmie), welche durch die vom Bacillus auf die Herznerven ausgeübte schädliche Einwirkung hervorgerufen werden.

Im Knochensystem bedingt der Bacillus häufig hyperplastische Periostiditen, sowie eitrige Osteoperiostiten.

In den Gelenken ruft derselbe eine einfache seröse oder eine eitrige Synovitis hervor, welche ziemlich rasch die periarticulären Gewebe in Mitleidenschaft zieht.

Die Folgen der Anwesenheit des Bacillus Pfeiffer im Muskelsystem bestehen in einer interstitiellen eitrigen Myositis, welche häufig mit einer parenchymatösen Myositis vergesellschaftet ist.

Die anatomischen, durch die toxischen und phlogogenen Einwirkungen des Influenzavirus in den Nervencentra hervor-

gerufenen Veränderungen bestehen in chromatolitischen degenerativen oder nekrobiotischen Läsionen der Nervenelemente, sowie in Entzündungsvorgängen, welche als hämorrhagische Encephalitis, oder eitrige Zerfliessung zum Vorschein gelangen. Die functionellen Erscheinungen bestehen dann in Depressions- oder Lähmungszuständen (Monoplegie, Hemiplegie, Paraplegie, Blasenlähmung, bezw. Paresis u. s. w.), sowie in Erregbarkeit, epileptischen und epileptoiden Anfällen (Epilepsie, Tremor, Tetanie, Krämpfe u. s. w.).

Im peripheren Nervensystem ruft das Influenzavirus degenerative entzündliche Veränderungen nebst ihren Folgen (Neuralgien, Paresis und Lähmungen) hervor, welche bald mehr oder wenig umschrieben, bald multiple sind.

Solche Veränderungen des Nervensystems, indem sie mit Gefässveränderungen einhergehen, begünstigen das Auftreten von symmetrischen Gangränen.

Eitrige hämorrhagische Erkrankungen der Augenbestandtheile, Hornhautgeschwüre, Papillitis, Nevritis, Accommodationslähmung, retrobulbäre Abscesse u. s. w. werden durch den Bacillus Pfeiffer am Sehapparat hervorgerufen.

Im Verdauungsapparat beobachtet man darnach hämorrhagische Gastroenteritis nebst Verschwärung der Magendarmschleimhaut, zuweilen submucöse Abscesse, nicht selten Perityphlitis und Periappendicitis, häufig mit Bildung von Eiterherden und nachfolgender eitriger Peritonitis. Diese letztere kann auch primär auftreten, und wird am häufigsten durch intraperitoneale Influenzabacilleninjectionen hervorgerufen.

Die Speicheldrüsen werden durch den Bacillus Pfeiffer derartig geschädigt, dass in denselben Vereiterungen entstehen.

In der Leber entsteht eine Perihepatitis und Hyperämie, eine interstitielle Hepatitis sowie Entzündung und Nekrose der Leberzellen, welche zuweilen mehrere Zellengruppen in Mitleidenschaft zieht.

Die Milz scheint verschont zu bleiben; ihr Umfang bleibt unverändert oder ist kaum verringert.

Im Lymphsystem macht sich die schädliche Einwirkung des Bacillus durch Hyperplasien, seltener durch eitrige Adenitiden geltend.

In den Nieren begegnet man, jedoch nicht immer, einer Glomerulonephritis, und nicht selten einer acuten hämorrhagischen oder eitrigen Nephritis, und wohl auch einer Pyelonephritis.

Die Nebennieren zeigen dann eine zuweilen eitrige corticale oder perikapsuläre Entzündung.

Die Blase zeigt eine desquamative Cystitis, welche häufig mit

Blutungen verbunden ist; die Harnröhrenschleimhaut zeigt ihrerseits eine katarrhalische Entzündung.

In den Hoden kommt eine eitrige Orchytis vor, welche häufig mit einer serösen oder eitrigen Vaginalitis verbunden ist.

Im weiblichen Geschlechtsapparat kann der Bacillus Pfeiffer eine hämorrhagische Endometritis, eine Salpingitis, eine katarrhalische Vaginalitis, zuweilen mit eitrigem Charakter, hervorrufen. Im Eierstock allein scheint es, als ob er gar keine Veränderung hervorruft. Ausserdem pflegt er aber die Schwangerschaft, namentlich in den ersten Monaten, zu unterbrechen.

Der Bacillus Pfeiffer gedeiht ausserordentlich gut in den durch die sonstigen eitererregenden Mikroorganismen (Staphylococcus aureus, B. coli) abgeschwächten Geweben. Solche Bakterien bilden also in den Geweben einen günstigen Nährboden für den Influenzabacillus, welcher seinerseits das Gedeihen der ersteren begünstigt. Der Bacillus Pfeiffer, für sich allein oder symbiotisch mit anderen Keimen, giebt den Vorschub einer Wundvereiterung, da diese Wunden ein Locus minoris resistentiae bilden.

Bei der Diagnose einer Influenzaerkrankung kommt ausser der bakteriologischen Untersuchung, die höchst wichtig ist, auch der mikroskopischen Untersuchung des betreffenden Eiters die grösste Bedeutung zu: aus derselben ergiebt sich, dass die Influenzabacillen fast immer in den Zellen selbst liegen.

Die nicht selten vorkommende absolute Sterilität des betreffenden Eiters, welche durch die Hinfälligkeit der specifischen Keime bedingt wird, bildet desgleichen einen werthvollen Anhaltspunkt.

Ein weiterer wichtiger differentiell-diagnostischer Anhaltspunkt, um die reine Influenzaentzündung von einer Pneumokokkenphlogosis zu unterscheiden, kann auch in der Abwesenheit des Faserstoffes bei der ersteren bestehen.

Das von mit Influenza inficirten Thieren gewonnene Serum besitzt gegenüber dem Bacillus Pfeiffer ein jedoch nicht sehr ausgesprochenes Agglutinationsvermögen: dies ist eben im diagnostischen Gesichtspunkte nicht zu unterschätzen.

Für Influenza besteht keine passive Immunität, sondern eine geringe und höchst vorübergehende active Immunität.

Dies sind also die von mir experimentell gewonnenen Resultate, deren Aehnlichkeit mit den klinischen Beobachtungen, sowie mit vielen jener Erkrankungen, deren Natur eine zweifelhafte ist und für welche nach alter Gewohnheit, gar zu oft eine rheumatische Ur-

sache angegeben wird, habe ich nun versucht, in meiner vorliegenden Arbeit darzustellen.

Rom, Juli 1901.

Literaturverzeichniss.

1) Achalme, Annales de l'Institut de Pasteur. Paris 1898.
2) Adler, Über Influenza-Augenkrankheiten. Wiener med. Wochenschr. Nr. 4, 1890.
3) Adrian, Die Appendicitis als Folge einer Allgemeinerkrankung. Klinisches und Experimentelles. Mittheil. aus den Grenzgebiet. der Med. u. Chir. VII. S. 407. 1900.
4) Althaus, Mental affections after Influenza. The American Journal of the medical sciences. Apr. I., 1892.
5) Amann, Studien über Influenza bei Schwangeren, Kreissenden und Wöchnerinnen. Münch. med. Woch. XXXVII. 9, 10. 1890.
6) Anst, Die Influenza-Epidemie des Jahres 1891/92 nach Beobachtungen in dem städt. Krankenhaus zu Königsberg. i. Pr. mit besonderer Berücksichtigung der Psychosen. Diss. Königsberg.
7) Anton, Beobachtungen über Influenza. Münch. med. Wochenschr. XXXVII. 8. 1890.
8) Antony et Kelsch, Archiv. de méd. et de pharm. milit., XVII., 1891.
9) Apert, Bactériologie de la chorée rhumatismale. Sem. méd. p. 52. 1898.
10) Atkin, The Lancet. 12. 4. 1890.
11) Auerbach, Kölner Sammelforschungsbericht. Deutsch. med. Wochenschr. 22., 1890.
12) Aufrecht, Deutsche med. Wochenschr. 42. 1890.
13) Back, Wien. klin. Wochenschr. S. 26. 1890.
14) Badal, Revue générale, p. 350. 1890.
15) Bahrdt, Tachycardie, Geruchshallucinationen. Bericht der med. Gesellschaft. Leipzig. Schmidt's Jahrb.
16) Ballantyne, The relation of influenza to gynecological and pediatric cases. Edinbourgh med. Journal. 1894. Januar u. März.
17) Banko, Die Grippe als Ursache von Abort u. s. w. The med. and surgic. Report. LXII 17. 1890.
18) Bar and Boulle, Med. Record., 4. Febr. 1899.
19) Barbier, in Achalme.
20) Barnes, Brit. med. Journ., März, 1890.
21) Barrett, Brit. med. Journal, Mai, 1890.
22) Bartels, Einfluss der Influenza auf Geisteskrankheit, Neurol. Centr. IX. 6. 1890.
23) Barthelémy, Archiv générale de méd. Sept. 1890.
24) Bassi, Rassegna di scienze mediche, Modena, 1891.
25) Bäumler, Über die Influenza 1889/90. Verhandlungen des IX. Congresses für innere Medicin zu Wien. 1890.
26) Bazy, ref. v. Franke.
27) Bekess, Beitrag zur Lehre von der Influenza. Wien. med. Presse, Nr. 34. 1897.

28) Beneke, Nierennekrose. Schmidt's Jahrb., Bd. CCXXVI. S. 111.
29) Bergmeister, Über die Beziehungen der Influenza zum Sehorgan. Wien. klin. Wochenschr. 1890. Nr. 11.
30) Bericht über die Influenza-Epidemie in Bayern 1890.
31) „ „ „ „ „ „ Freiburg 1889/90.
32) „ „ „ „ „ „ Österreich 1889/90.
33) Besançon et Griffon, Des localisations articulaires des infections générales. La Presse méd., 7. année, Nr. 98, 1900.
34) Bettencourt, Nota sobre a presença de bacillo de Achalme e Thiroloix no sangue d'un individuo atacado de rheumatismo articular agudo. Arch. de Med., Lisboa. Op. 2, p. 61.
35) Bidon, Étude clinique de l'action exercée par la grippe de 1889 à 1890 sur le système nerveux. Revue de médecine. 1890. 8, 9.
36) Bilhaut, Bull. de térap. 1890. 11. ref. v. Ruhemann.
37) Birch-Hirschfeld, Bericht der med. Gesellsch. zu Leipzig. 1890.
38) Derselbe, Über einen eigenartigen Fall von acuter Osteomyelitis. Diese Zeitschrift. Bd. 48.
39) Blau, Die Erkrankungen des Gehörorganes bei Masern und bei Influenza. Klin. Vorträge aus dem Gebiete der Otologie und Pharyng. Rhinol. 1898.
40) Bloch, Zur Ätiologe des Rheumatismus. Münch. med. Wochenschr. Nr. 15, 16. S. 445, 448. 1898.
41) Boeri, Epilessia da influenza. La Riforma medica, 1894, Nr. 214.
42) Bogojawlensky, Medizinskoje Obosrenie. 1890. Nr. 22.
43) Boisramé, Thèse de Paris. 1899/1900.
44) Boppe, Abcès du cerveau consécutif à une otite grippale. Double trépanation. Bull. et mém. de la Soc. de chir. de Paris. T. XXII. p. 446.
45) Borchardt, Nervöse Nachkrankheiten der Influenza. Dissert. Berlin. 1890.
46) Derselbe, Beobachtungen über das Vorkommen des Pfeiffer'schen Influenzabacillus. Berliner klin. Wochenschr. 1894. Nr. 2.
47) Bordas, s. Sée.
48) Börner, Wien. medic. Presse, XXXI., 7. 1890.
49) Borthen, Ein Fall von Orbitalabscess in Folge von Influenza. Zehender klin. Monatsblätter. 1890. Nr. 29.
50) Böse, in Leichtenstern.
51) Bossers, Die Geschichte der Influenza und ihre nervösen und psychischen Nachkrankheiten. Diss. inaug. Leiden. 1894.
52) Bouchard, Gaz. des Hôpitaux. 1891.
53) Bouillaud, in Öttinger: Rheumatisme articulaire aigu. Charcot et Bouchard. Traité de Pathologie, T. V.
54) Boulle, s. Bar.
55) Brakenridge, Edinburgh med. Journ. 1890. Mai.
56) Brandes, Influenza ag albuminuri. Ugskrift for Läger. 8. 1892.
57) Braun, Deutsche med. Wochenschr. 1890. 13.
58) Bristowe, Brit. med. Journ. Juli, Nr. 1592. 1891.
59) Broadbent, Diabetes as a sequela of Influenza. The Lancet, 15. Sept. 1894.
60) Bronner, The Lancet. 8. 3. 1890.
61) Brosset, Lyon méd. 11. 1891.
62) Brown, in Hetherington.
63) Brown, The medical Journal. 31. März. 1894.

64) Bruschettini, Nuovo contributo allo studio del bacillo dell' influenza e specialmente della sua azione patogena. La Riforma medica, 1893. Vol. 2°. p. 62.
65) Derselbe, L'immunità sperimentale nell' influenza. La Riforma medica. 1893. vol. III. p. 145.
66) Buchheim, Schmidt's Jahresber., Bd. 226. S. 111.
67) Bückers, Encephalitis. Archiv für Psychiatrie und Nervenkrankheiten. 1892. Bd. XXIV.
68) Bucquay, Soc. méd. des hôpitaux, 1892.
69) Bulling, Otitis media bei Influenza. Zeitschr. f. Ohrenheilk., Bd. 28. S. 294. 1896.
70) Büngner, Über einen merkwürdigen Fall von peracuter Gangrän des Hodensackes. Archiv f. klin. Chir. 1891. S. 772.
71) Burghard, Brit. med. Journ. Mai. 3. I. 1010, 1890.
72) Buxbaum, Zur Influenza cerebralis. Wiener medicin. Wochenschrift, 1894. Nr. 6.
73) Cammerer, Gangrän der Extremitäten. Hamburger ärztlicher Verein. Deutsch. med. Wochenschr., 1890. 12.
74) Canstatt, in Buxbaum.
75) Cantani, Wirkung der Influenzabacillen auf das Centralnervensystem. Zeitschr. f. Hygiene u. Infectionskr., Bd. XXIII. 1896. S. 265.
76) Derselbe, Tentativi preliminari d'immunizzazione contro l'influenza. XII Congresso internazionale di medicina, 1897.
77) Cappellari, Corea minore consecutiva ad influenza. Guarigione col salofene. La Riforma medica, 1896. II. p. 647.
78) Casati, Congiuntivite purulenta epidemica da influenza. Il Raccoglitore medico, 20—30 Agosto, 1892.
79) Cathomas, Gangrän der Extremitäten. Münchner med. Wochenschr. 1895, Nr. 27.
80) Coyon, s. Triboulet.
81) Chatellier, Cinq observations d'otites moyennes suppurées graves, consécutives à la grippe. Ann. des malad. de l'oreille etc., März 1890.
82) Chavez Paz, Sulle complicazioni auricolari nella recente epidemia d'influenza. R. Accad. di med. di Torino, Seduta del 23 Marzo. 1900.
83) Chiari, Bakteriologie der Influenza. Prager med. Wochenschr., 1890. S. 451.
84) Chomel, s. Öttinger: Rhumatisme articul. aigu, in Charcot et Bouchard. Traité de Pat. T. V.
85) Church, Journal of the Amer. med. association. 1. Nov. (in Leichtenstern).
86) Chvostek, Wiener klin. Wochenschr. 1896. Nr. 26.
87) Cimbali, Schmidt's Jahresber., Bd. 233, S. 244. 1892.
88) Cimon, Un cas de phlébites multiples d'origine grippeuse. Progrès méd., 9. 1893.
89) Claugrhy, Influenza as a factor in the increase of insanity in Irland. Dublin. Journal, Febr. 1897.
90) Comby, Soc. de chir. de Paris, 8 mars, 1895.
91) Concetti, Note cliniche sopra alcune forme speciali dell' influenza nei bambini. Policlinico Suppl., anno IV. 1898, p. 469.
92) Coppez, Abducenslähmung etc. La clinique, Bruxelles, Mars 1890.

93) Cornil et Durante, Des accidents cérébraux curables dus à la grippe. Bull. de l'Académie de Méd., 1895, Nr. 9.
94) Cross, Brit. med. Journal, April 1890.
95) Cruickshank, Remarks on the relationship of influenza and epidemic pneumonia. Brit. med. Journ., Febr. 1895.
96) D'Abundo, Influenza e psicosi. 1890.
97) Dalla Vedova, Ricerche sperimentali sulla patogenesi dell' ulcera gastrica. Policlinico, 1900.
98) De Giovanni, Trattato italiano di Patologia medica.
99) Delius und Kolle, Untersuchungen über Influenzaimmunität. Zeitschr. f. Hygiene und Infectionskr., Bd. XXIV, 1897. Hf. 2. S. 327.
100) Demme, Correspondenzblatt für Schweizer Ärzte, 1890. 16.
101) Demons, in Rosvell Park.
102) De Renzi, Rivista clinica e terapeutica. 1890. p. 57.
103) Determann, Zwei Fälle von Rückenmarkserkrankungen nach Influenza. Deut. Zeitschr. f. Nervenheilkunde II. 1891.
104) Deutscher Heeresbericht für 1889/90. Berlin 1890.
105) Deutscher Sammelforschungs-Bericht über Influenza-Epidemie, 1889/91, von Leyden und Guttmann. Wiesbaden 1892.
106) De Verre, Thèse de Paris, 1899—1900.
107) Devient, Ein Beitrag zur Thomas J. K. Morton's Metatarsalgie. St. Petersb. med. Woch., 1894, Nr. 52.
108) Dianoux, Cyclite infectieuse. Gaz. méd. de Nantes, Nr. 23, 1898.
109) Donald, Notes on influenza. Glasgow medic. Journ., XXXIII, 3. 1890. S. 191.
110) Drasche, Die Influenza. Wien. 1890. Wien. med. Woch., 1890.
111) Dreyfuss, Notiz zur Erkrankung des Ohres bei Influenza. Berlin. klin. Wochenschr., XXXVII, 3. 1890.
112) Duchesneau, Gaz. hebdom, XXXVII, 1890, 24.
113) Dück, Cerebrale Erscheinungen der Influenza. Münch. med. Wochensch. S. 63, 1890.
114) Derselbe, Ausbreitungsweise der Influenza. Ebenda S. 96.
115) Duflocq, Les variétés cliniques de la grippe à Paris en décembre 1889 et janvier 1890. Revue de médecine, 1890, Nr. 21. p. 85.
116) Durante, s. Cornil.
117) Durlach, Die Grippe. Epidemie im Deutschen Heere 1889/90. S. 57. Berlin 1890.
118) Ead, Influenza 1893. The Lancet. Sept. 30. 1893.
119) Eagleton, Ear complications of Influenza. Med. and surg. Rep., 30. Oct. 1897.
120) Edgren, Hygiea, Stockholm. 1890.
121) Eichhorst, Correspondenzblatt f. Schweizer Ärzte. 5. 1890.
122) Eisenlohr, Münch. med. Wochenschr, Nr. 8. 1890.
123) Eitelberg, Ref. v. Schürmayer.
124) Elkins, s. Robertson.
125) Emminghaus, Bericht der Naturforscher-Gesellschaft zu Freiburg. Bd. V. 1891.
126) Engel, ibidem.
127) Engel, Über den Einfluss der Influenza auf die weibl. Genitalien. Vortrag gehalten in der Sitzung vom 8. Mai, 1896, des Siebenbürgischen Museum-Vereins. Monatschrift für Geburtshülfe und Gynäkologie, 1897.

128) Engesser, Bericht der naturforschenden Gesellschaft zu Freiburg. Bd. V. 1891
129) Éperon, De la nevrite retrobulbaire consécutive à l'Influenza. Progrès médicale, 1891. Paris.
130) Erlenmeyer, Jackson'sche Epilepsie. Berl. klin. Woch. 13. 1890.
131) Estor, De la phlébite grippale. Montpell. méd., Nr. 10. 1895.
132) Eulenburg, Spinale Halbseitenläsion (Brown Séquard'sche Lähmung) mit cervicodorsalem Typus nach Influenza. Deutsche med. Wochenschr., 1892. Nr. 38.
133) Derselbe, Über gonorrhoische Nervenerkrankungen. Deutsch. med. Wochenschr. 1900.
134) Eulenstein, Ref. v. Schürmayer.
135) Eversbusch, Über die bei Influenza vorkommenden Augenstörungen. Münch. med. Wochenschr., 1890. Nr. 6 u. 7.
136) Evershed, The influence of the influenza wave a menstruating womens. Brit. med. Journ., March 1., 1890. 477.
137) Ewald, Verhandlungen des Vereins f. innere Medicin. Deutsch. med. Wochenschr. 1890.
138) Faisans, Soc. méd. des hôpitaux. Séance du 24 mars. 1899. La Sem. méd. 1899.
139) Falconer, An account of the epidemic catarrhal fever commonly called the Influenza. Bath. 1803.
140) Feege, Fall von Complication bei Influenza. Allgem. med. Centr.-Zeitung, 1890. Nr. 24.
141) Felkin, Edinb. med. Journ. Februar 1892.
142) Féréol, Ref. v. Leichtenstern. Soc. méd. des Hôpitaux, Séance du 21. Févr. 1890.
143) Fernet, Société méd. des hôpitaux. Paris 1893. Séance, 9. Juillet.
144) Ferrand, Bull. de la Soc. méd. des hôpitaux. 1890. p. 106.
145) Fiessinger, Sur les manifestations rénales de la grippe. Gazette de Paris, n. 22. 1889.
146) Derselbe, Gaz. méd. de Paris. 37, 1890.
147) Derselbe, Gaz. méd. de Paris, 17. Sept. 1892. 93.
148) Derselbe, De l'orchite grippale. Gaz. méd. de Paris. 4. Fevr. 1893.
149) Fischel, Beobachtungen während der Influenza-Epidemie. Prager med. Wochenschr., XV, 9, 1890.
150) Fleischer, Münch. med. Wochenschr., 1890. Nr. 10.
151) Flesch, Influenza im Säuglingsalter. Jahrbuch für Kinderheilkunde, 1890. 4.
152) Florand, Sur la nature et le traitement de l'appendicite. Soc. méd. des hôpit., Séance du 24. mars 1899. La Sem. méd., 1899. p. 110.
153) Foà, Sur les altérations de la moelle épiniere dans l'influenza. Archiv. ital. de Biologie, 1891. XIV. p. 57.
154) Follet, Quelques considérations sur la grippe postopératoire. Gaz. méd. de Paris. n. 13. 1895.
155) Förster, Note on a case of influenza with meningitis as a complication. The Lancet, 2. März 1901.
156) Frank, Inaug. Diss., 1890.
157) Derselbe, Vier Fälle von Keratitis dendritica nach Influenza. Revue générale, 1890.

158) Derselbe, Ref. v. Ruhemann.
159) Franke, Ueber die Erkrankung der Knochen, Gelenke und Bänder bei Influenza. Arch. f. klin. Chir., Bd. 49. 1894, S. 487.
160) Derselbe, Ueber einige chirurgisch wichtige Complicationen und Nachkrankheiten der Influenza. Mittheil. aus den Grenzgebieten der Med. u. Chir., Bd. V. 1900, S. 263.
161) Fränkel, Erkrankungen der oberen Luftwege. Deutsche med. Wochenschrift, 1890. S. 606.
162) Derselbe, Beitrag zur Lehre von den Erkrankungen des Centralnervensystems bei acuten Infectionskrankheiten. Zeitschrift für Hyg. u. Infectionskrankheiten, Bd. XXVII. S. 315—346, 1898.
163) Derselbe, Ueber einige Complicationen und Ausgänge der Influenza. Berl. klin. Woch. 1897. H. 15 u. 16.
164) Friedrich, Die Influenza-Epidemie 1889—90 im Deutschen Reiche. Arbeiten aus dem Kaiserl. Gesundheitsamte, Bd. IX. Berlin 1894.
165) Frigerio, Intorno a tre casi di alienazione mentale consecutiva all'influenza. Rendiconto dell' Istituto Lombardo, 23. fasc. 9. 1890.
166) Frölich, Ueber die gastrointestinale Form der Influenza. Wiener med. Wochenschr., 1892. Nr. 9.
167) Fuchs, Tenonitis nach Influenza. Wiener klinische Wochenschrift, 11. 1890.
168) Fürbringer, Verein f. innere Medicin in Berlin. Deutsche med. Wochenschrift, Nr. 2, 3, 4. 1890.
169) Derselbe, Schwere organische Hirnleiden im Gefolge der Influenza. Ibidem 1892. 3.
170) Fürster, in Maragliano.
171) Galezowski, Des accidents oculaires dans l'influenza. Recueil d'ophthalmologie, 1890. Nr. 2.
172) Gerhardt, Gesellschaft der Charité-Aerzte. Berliner klin. Woch., 9. 1890.
173) Gilbert et Lion, Compt. rend. de la Soc. de Biologie, Avril 1888 et Janv. 1889.
174) Gillet, Traité des maladies de l'enfance par Grancher, Comby et Marfan. T. I. 1897. p. 360.
175) Gillet de Grandmont, Ophthalmoplegia externa. Revue générale. 1890.
176) Glower, Des troubles et des lésions de l'oreille dans l'épidémie de la grippe de 1889—1890. Annal. des malad. de l'oreille etc., Febr. 1890.
177) Gmeiner, Prager med. Wochenschr. 36. S. 42. 1894.
178) Goldberg, Heilung einer chronischen Cystitis durch Influenza. Centralbl. für innere Med. 1895. 26.
179) Goldflamm, Poliomyelitis und Encephalitis. Neurologisches Centralbl., 1891. 6. 7.
180) Goldscheider, Zeitschr. f. klin. Medicin. Bd. XXI. 1892.
181) Gottschalk, Ueber den Einfluss der Influenza auf Erkrankung der weiblichen Genitalien. Centralbl. f. Gynäkologie, XIV. 1890. Nr. 3.
182) Gowers, The nervous sequelae of influenza. Lancet, July. 1. 8. 1893.
183) Gradenigo, Ueber einige durch Influenza verursachte Erscheinungen am Auge. Wiener allgem. med. Zeitung. Nr. 7. 1890.
184) Grassberger, Beiträge zur Bakteriologie der Influenza. Zeitschrift für Hygiene u. Infect., Bd. XXV, Hf. 3. S. 452. 1897.
185) Grasset, Leçon sur la grippe. Paris 1890.

186) Greefe, Influenza und Augenerkrankungen. Berl. klin. Wochenschr., 1890, Nr. 11. 27.
187) Gresswell, Influenza. Lancet, Sept. 1897.
188) Griffith, in Roux.
189) Griffon s. Besançon.
190) Gross, Ueber die nach Influenza beobachteten Lähmungserscheinungen. Inaug. Dissert., Erlangen 1894.
191) Gruber, Ueber Erkrankungen des Gehörorgans während der letzten Influenza-Epidemie in Wien. Zeitung. Nr. 10. 1890.
192) Guèment, Annales de la Policlinique de Bordeaux, 30 janv., 1896.
193) Guranowski, Ueber acute Mittelohrentzündungen im Verlaufe d. Influenza. Medycyna, Nr. 44 u. 45. 1893.
194) Guttmann, Berliner klin. Wochenschr., Nr. 48, 49; 1890.
195) Habermann, Zur Erkrankung des Ohres bei Influenza. Prager Wochenschr., Nr. 8., 1890.
196) Haedke, Ein Fall von Meningitis und epiduralem Abscess mit Nachweis von Influenzabacillen. Münch. med. Woch., 1897. Nr. 29; Centr. f. Chir., 1897, S. 1212.
197) Hajeck, Avvisaglie dell' influenza nei bambini. Contributo alle proprietà patogene del bacillo di Pfeiffer. Gazz. degli Ospedali, 1894, p. 19.
198) Haug, Acute hämorrhagische Pauken-Entzündung, eine Complication bei Influenza. Münch. med. Woch., XXXVII. 3, 1890.
199) Derselbe, Die häufigsten Erkrankungen des Gehörorgans bei Influenza. Ebenda 8., 1890.
200) Haward, Note on some of the surgical sequelae of Influenza. Lancet, 1899, July 1.
201) Hefforn, Some effects of Influenza on the heart. Americ. med. News, Vol. LXVI., Nr. 23.
202) Heitler, Beitrag zur Influenza-Epidemie. Wiener klin. Wochenschr., 1890, Nr. 11.
203) Helfer, Bericht der med. Gesellschaft in Leipzig. Schmidt's Jahrbücher Bd. CCXXVI. S. 112.
204) Helweg, Schmidt's Jahresber., Bd. 231, S. 260, 1891.
205) Hennig, Beiträge zur Symptomatologie und Therapie der nervösen Formen der Influenza. Münch. med. Wochenschr., 1895.
206) Henoch, Brachialmonoplegie. Deutsche med. Wochenschr., 1890, 6.
207) Herzog, Rückenmarkserkrankungen. Berl. klin. Woch., 1890, 37.
208) Derselbe, Beobachtungen über Influenzaepidemie des Winters 1891/92 in Graz. Archiv f. Kinderheilk., XIV. Nr. 6. 1892.
209) Hetherington and Brown. Diabetes following Influenza. The Lancet, April 1892, Nr. 3621.
210) Heubner, Berliner klin. Wochenschr., Nr. 37, 1890.
211) Derselbe, Gelenkeiterungen durch Pneumokokken bei Kindern nach Pneumonie. Berl. klin. Wochenschr., 1897, Nr. 44.
212) Heymann, Berl. klin. Wochenschr. Nr. 39. 1890.
213) Hirsch, Verein f. innere Med. Deutsche med. Woch., Nr. 2, 1890, Ref. v. Öttinger: Rheumatisme artic. aigu. Charcot et Bouchard. Traité de Pat.
214) Hirschberger. Über Hornhauterkrankungen bei Influenza. Münch. medic. Wochenschr., 1890, Nr. 4.

215) Hirschfeld, Über Erkrankungen des Nervensystems im Gefolge der Influenza. Inaug. Diss., Berlin, 1892.
216) Hirschmann, Über Neuroretinitis nach Influenza. Festschr. zur Feier des 50jähr. Jubil. des Düsseldorfer Aerztevereins, Wiesbaden, 1894.
217) Högerstedt, Über Pericarditis suppurativa Influenzae. St. Petersb. med. Wochenschr. Nr. 1—2. 1896.
218) Holmberg, Schmidt's Jahresber., 1891, Bd. 231: Finska läkares. handl., 12. 1890.
219) Holst, Psychosen nach Influenza. Deutsche Sammelforschung. Berl. klin. Wochenschr., 1890, Nr. 27.
220) Homén, Finska läkares handl. 12., 1890.
221) Hosch, Augenaffectionen bei Influenza. Correspondenzblatt f. Schweizer Ärzte, 1890.
222) Howard, A contribution to our knowledge of the etiology of inflammations of the accessory sinuses of the nose. Americ. Journ. of the med. sc., May. 1898.
223) Huchard, Gaz. des Hôpitaux, Nr. 18, 19, 1890.
224) Ingersoll, in Howard.
225) Isnardi, Wratsch. S. 985, 1892.
226) Jaksch, Prager med. Wochenschr. 10. 1890.
227) Jankan, Über Otitis media acuta nach Influenza. Deutsche med. Woch. XVI., 12. 1890.
228) Jansen, Influenza-Otitis; nach den Beobachtungen an der Königl. Universitätsklinik zu Berlin. Ebenda, S. 154, 1892.
229) Janson, The Lancet, 1894, 8. Sept.
230) Jntrosinski, Über Influenzapsychosen. Deutsch. med. Woch. Nr. 3, 1891.
231) Joffroy, Bull. de la soc. des hôpit. de Paris, 1890, p. 276.
232) Johannsen, Gangrän des Penis. Petersb. med. Wochenschr., 46., 1890.
233) Jones, Gastric disturbances consequent upon influenza. Philad. Reporter, Vol. LXXIV. Nr. 2. 1896.
234) Jürgens, Berl. klin. Wochenschr., Nr. 10, 12. 1890.
235) Kahler, Wiener med. Wochenschr, 1890, 9.
236) Kaʼmen, Über eine bis jetzt wenig gewürdigte Localisation des Influenzaprocesses. Centr. f. Bakt., Paras. und Infect. I. Abtheilung, 14. März, 1901, S. 339.
237) Kartulis, Influenza und Dengue. Deutsche med. Woch., 1890, S. 451.
238) Katz, Über Ohrenerkrankungen bei Influenza. Therap. Monatsh., 1890, Nr. 2.
239) Keller, Kölner Sammelf. Bericht. Deutsche med. Woch., 1890.
240) Kelsch et Antony, La grippe dans l'armée franç. en 1889/90. Arch. de méd. et de pharm. mil., 1890, Nr. 11. u. 1891, Nr. 8—10.
241) Kinnicutt, Clinical notes on the complications and sequelae of influenza. New York med. Record, Febr. XXXVII., S. 209, 1890.
242) Kirchner, Über das Wesen der sogen. Fussgeschwulst. Wiesbaden. 1898.
243) Kirn, Die nervösen und psychischen Störungen der Influenza. Leipzig, 1891.
244) Klebs, Deutsche med. Wochenschr., 1890, 14.
245) Klein, Ostitis typhosa. Diss., Kiel, 1896.
246) Köbel, Über Combination von Otitis media mit rhinogenem Gehirnabscess. Beiträge zur klin. Chirurgie, Bd. XXV., Hft. 2.

247) Köhl, Exquisite Spontanfracturen bei Osteomalacie nach Influenza. Ileus mit seltenem patholog.-anat. Befund. Corresp.-Blatt für Schweizer Ärzte, Nr. 15 u. 26, 1892.
248) Kohts, Therapeutische Monatshefte, December 1890.
249) Kolle, s. Delius.
250) Kollmann, Berl. klin. Wochenschr. 7, 1890.
251) Königsdorf, Ein neuer Fall von acuter hämorrhagischer Encephalitis während der jetzigen Influenza-Epidemie. Deutsche med. Wochenschr., 1892, Nr. 9, S. 182.
252) Königstein, Verhandlungen über Influenza. Wien. klin. Wochenschr., 1890.
253) Köppen, Centralbl. f. innere Medic., 6. Mai, 1899.
254) Kosegarten, Erkrankung des Ohres bei Influenza. Zeitschr. f. Ohrenheilkunde. XXIII. S. 227. 1893.
255) Köster, Schmidt's Jahrbücher, Bd. CCXXXI., S. 260.
256) Kottmann, Ref. v. Leichtenstern.
257) Krakauer, Ref. v. Ruhemann.
258) Kramer, Über extradurale Abscesse in Folge von Erkrankungen des Schläfenbeins. Langebeck's Archiv, Bd. XLVII, S. 97.
259) Krannhals, Die Influenza-Epidemie 1889/90 in Riga. Sammelforschung St. Petersburg, 1891.
260) Kräpelin, Über Psychosen. Deutsche med. Wochenschr. XVI., 11, 1890.
261) Krehl, Deutsche med. Wochenschr., 1890, 6.
262) Kretz, Influenzabeobachtungen im Jahre 1897. Wien. klin. Wochenschr., 1897, Nr. 40.
263) Derselbe, Zur Bakteriologie der Pyelitis. Wien. klin. Woch., S. 917, 1898.
264) Krönlein, in Leichtenstern.
265) Krotoszyner, in Schmidt's Jahrbücher, Bd. 233, S. 243, 1892.
266) Kruse, Zur Ätiologie und Diagnose der Influenza. Deutsche med. Woch. 1894, Nr. 24.
267) Kuhn, Ref. v. Schürmayer.
268) Kundrat, Anatomische Befunde. Wien. klin. Woch., 1890.
269) Kuskow, Zur pathologischen Anatomie der Grippe. Virchow's Archiv, Bd. CXXXIX., S. 406.
270) Ladame, Ann. méd. psychol. 1896. XII. 1. S. 20.
271) Lamarque, Des complications génito-urin. de la grippe. Ann. des malad. des org. génito-urin. T. XII. Fasc. 9. 1894.
272) Landgraf, Gesellschaft der Charité-Aerzte in Berlin. Berl. klin. Wochenschrift 9. 12. 1890.
273) Landolt, Revue générale 1890. p. 240.
274) Landsberg, Sehstörungen nach Influenza. Centralbl. für prakt. Augenheilkunde. 1890. S. 141.
275) Lange, Ref. v. Öttinger: Rhumatisme articulaire aigu. Charcot et Bouchard, Traité de Pathologie.
276) Lannois, Surdité labyrintique. La sem. méd. 194, 1890.
277) Laqueur, Ein Fall von beiderseit. Iridocyclitis nach Influenza. Klinische Monatsblätter f. Augenheilkunde, 1890. S. 195.
278) Laskowski, Influenza und Ohr. Dissert. Königsberg 1893.
279) Laurenti, Un caso di gangrena simmetrica d'origine spinale da influenza. La Riforma medica, Vol. I. 399. 1894.

280) Lavéran, Soc. méd. des hôp. Séance du 21. Febr. 1890.
281) Lebert, s. Öttinger: Rhumatisme articulaire aigu. Charcot et Bouchard. Traité de Pathologie.
282) Leclerc, Complications chirurgicales de la grippe. Septième Congrès de Chirurgie de Paris. 1893. p. 809.
283) Derselbe, Ueber den Einfluss der Influenza auf das Wachsthum der Geschwülste der weiblichen Geschlechtsorgane. Wien. med. Blätter, 1892. Nr. 33.
284) Leichtenstern, Influenza-Vorträge im allgemeinen ärztlichen Verein zu Köln und Kölner Sammelforschungsbericht. Deut. med. Wochenschr., 1890. Nr. 11. 15. 18. 22. 23. 29. 30. 42. 43.
285) Derselbe, Primäre Encephalitis. Deutsche med. Wochenschr. 1892. 2.
286) Derselbe, Influenza-Vorträge.
287) Derselbe, in Nothnagel, Specielle Pathologie und Therapie. Bd. IV. 1896. 2. Theil.
288) Leiser, Ein Beitrag zur Casuistik der Influenza-Psychosen. Deut. med. Wochenschr. 1898. Nr. 20. S. 321.
289) Leitz, Ref. v. Maragliano.
290) Leledy, La grippe et l'aliénation mentale. Paris 1891.
291) Lemcke, Ueber acute Caries und Nekrose des Felsenbeins nach Influenza. Beiträge zu wissensch. med. Fortschr. Leipzig 1895.
292) Derselbe, Vers. der d. otol. Gesellsch., Bonn, 12. u. 13. Mai, 1894.
293) Lemoine, in Kuskow.
294) Lenhartz, Med. Gesellschaft in Leipzig. Schmidt's Jahrbücher. Bd. CCXXVI. S. 111.
295) Le Noir, Annales des maladies de l'oreille. 1890. Nr. 3.
296) Lépine, Pseudoméningite grippale. Rev. de méd. 1895. p. 506.
297) Lesieur, s. Pic.
298) Letzerich, Zeitschr. f. klin. Med. Bd. XXVII. 1895.
299) Lévêcque, Pseudoméningite chez l'enfant. Paris 1893.
300) Levy, Berliner klin. Wochenschr. 7. 1890.
301) Leyden, Pathologie der Influenza. Berliner klin. Wochenschr. 1890. 10.
302) Derselbe, Verein f. innere Med. in Berlin. Deut. med. Woch. 1890. 2. 3.
303) Derselbe, Thrombose der Art. poplitea. Berl. klin. Woch. 1890. 14.
304) Derselbe, Arterienthrombose nach Influenza. Charité-Annalen. XVII., 1892.
305) Derselbe, Ueber Venenthrombose im Verlauf der Influenza. Ebenda. XVIII. 1893.
306) Derselbe, Ueber multiple Neuritis und acute aufsteigende Paralyse nach Influenza. Zeitschr. f. klin. Med. XXIV. 1894.
307) Derselbe, Deutsche med. Wochenschr. 1894. Nr. 49.
308) Leyden und Guttmann, Die Influenza-Epidemie 1889/90. Wiesbaden 1892.
309) Lichtenstein, Zur diesjährigen Influenza-Epidemie. Allgemeine Med. Centralzeitung. 1894. Nr. 22. S. 254.
310) Liégeois, Progrès méd. 1892. 12.
311) Linden, Schmidt's Jahresber. 1891. Bd. 231.
312) Lindenthal, Ueber die sporadische Influenza. Wiener klin. Woch. 1897. Nr. 5.
313) Lion, s. Gilbert.
314) Litten, Deutscher Sammelforschungsbericht über die Influenza-Epidemie 1889—91. Wiesbaden 1892.
315) Derselbe, s. Leyden.

316) Loison, Lyon méd. 1890
317) Lojacono, Il Pisani. Palermo, 1890. p. 77.
318) Löwenstein, Verhandlungen d. Vereins für innere Medicin. Berlin 1890. S. 175.
319) Ludewig, Influenza-Otitis, in Leichtenstern.
320) Mac Donald, New-York med. Journal. p. 40, 1890.
321) Maciejewski, Die Coincidenz der Influenza mit Endometritis. In.-Diss. Würzburg 1892.
322) Mackay, The Lancet, 1891. II. 6.
323) Macphail, Notes on infl. Glasgow med. Journ. March. 1890. Ref. von Ruhemann.
324) Maillart, Die Influenza im Genfer Hospital 1889/90. Diss. inaug. Genf 1891.
325) Derselbe, Étude clinique sur la grippe pandémique. Genève, 1891.
326) Maragliano, L'influenza dai punti di vista della clinica, della patologia e della terapia. Riforma medica, Nr. 118—119, 1898. II.
327) Marano, Archivio italiano di Laring., Napoli. p. 49.
328) Marchand, Influenza-pneumonie, Berliner klin. Wochenschr., 1890. 23.
329) Marinesco, Pathologie de la cellule nerveuse. Rapport présenté au Congrès Intern. de méd. à Moscou. Paris 1897.
330) Derselbe, Recherches sur l'histologie de la cellule nerveuse etc. Compt. rend. de l'acad. des sciences de Paris. 12. avril 1897.
331) Marty, Archiv. génér. de Médecine, 11 nov. 1898.
332) Meckel, s. Leichtenstern.
333) Mendizabal, Bericht über den Internat. Congress zu Rom. 1894.
334) Merklen, Appendicite grippale. Soc. méd. des hôpit. La Sem. méd. 1897. p. 104.
335) Meunier, Satélisme des colonies du bacille de Pfeiffer dans les cultures mixtes. Compt. rend. de la Soc. de Biologie. 1898. n. 21. p. 642.
336) Meyer, Dissert. inaug. Strassburg, 1890.
337) Derselbe, Zur Bakteriologie des acuten Gelenkrheumatismus. Deutsche med. Wochenschr., 7. Febr. 1901.
338) Mijulieff, Over den invloed der influenza op menstruatie, zwangerschap en Kraambed. Weekbl. van het Nederl. Tijdschr. voor geneesk. 1890. 1.
339) Milligam, The operative treatement of postinfluenzal suppurative mastoiditis. Brit. med. Journal. Oct. 14. 1900.
340) Milner, Tetanus after Influenza. The Lancet, 1895.
341) Möbius, Abasie, Astasie nach Influenza. Schmidt's Jahrb. Bd. CCXXVI. S. 112.
342) Möser, 2 Fälle von Periostitis des Oberkiefers in directem Zusammenhange mit Influenza. Berliner klin. Wochenschr., 1890. Nr. 15.
343) Mosler, s. Peiper.
344) Mossé, Deuxième congrès français de méd. intern. Bordeaux, 8.—14. Aug. 1895, Séance du 8. VIII. 95.
345) Mouisset, in Ruhemann.
346) Moure, Perichondrite laryngo-trachéale avec abscès. Revue de laryngologie. 1895. Nr. 14.
347) Moxham, The British med. Journal., 24. fevr., 1894.
348) Müller, Ref. v. Ruhemann.
349) Müller, Cerebrale Störungen. Berliner klin. Wochenschr. 1890. S. 847.
350) Derselbe, Beobachtungen über den Einfluss der Influenza auf den weiblichen Sexualapparat. Centralbl. f. Gynäkologie, 17. 1890.

351) Derselbe, Weitere Beobachtungen bezüglich des Einflusses der Influenza auf den weiblichen Sexualapparat. Münchner med. Woch. 1895. Nr. 41.
352) Musmeci, Rivista di clinica e terapeutica, Nr. 8, 1894.
353) Nastinkoff, Kwoprossu ob etiologii i Klinitscheskoi Bakteriologii Influenzy In.-Dissert. St. Petersb. 1894.
354) Natanson, Ein Fall von Influenza mit Pleuropneumonie und doppelseitiger Iridochorioiditis embolica. Petersburger medicin. Wochenschrift XV. 24. 1890.
355) Nathan, Die Influenza in ihren Beziehungen zum Gehörorgan. In.-Diss. München. 1897.
356) Nauwerck, Influenza und Encephalitis. Deut. med. Woch., 1895. Nr. 25.
357) Neidhart, Die Influenza im Winter 1889/90 etc., Internat. Congress zu Rom, 1894.
358) Netter, Société médicale des hôpitaux. Seance du 24. Jan. 1890.
359) Nissl, Über die Veränderungen der Ganglien-Zellen am Facialiskern des Kaninchens nach Ausreissung der Nerven. Allgemeine Zeitschr. f. Psychiatrie, Bd. 48.
360) Norris Wolfenden, Oedema of the larynx a sequel of Influenza. Brit. med. Journal. March. 1890.
361) Oppenheim, Die Prognose der acuten nicht eitrigen Encephalitis. Zeitschr. f. Nervenheilkunde. Bd. VI. S. 375 und Deut. med. Wochenschr. 1895. 6.
362) Oulmont et Barbier, L'endocardite infectieuse à streptococques probablement d'origine grippale. Médecine moderne 1891. Juli 9.
363) Paine, s. Poynton.
364) Paltauf, Zur pathologischen Anatomie und Bakteriologie der Influenza. Wien. klin. Wochenschr. Nr. 21. 1900.
365) Paulsen, Beiträge zur Kenntniss der Influenza. Inaug.-Dissert. Kiel 1900.
366) Pawinski, Herzstörungen bei Influenza. Berlin. klin. Wochenschr. 1891.
367) Pechin, Gazette Hebdom. de méd. et chir. 1900. Nr. 30. 15 avril.
368) Perez, Die Influenza in chirurgischer Beziehung. I. Mittheilung. Diese Zeitschrift. LIX. Bd. S. 1. 1901.
369) Péter, Leçon sur la grippe. Bull. méd. 1885.
370) Petit, in Ruhemann.
371) Petrina, Prager med. Wochenschr. 1890. 13.
372) Pflüger, Die Erkrankungen des Sehorgans im Gefolge von Influenza. Berlin. klin. Wochenschr. 1890. Nr. 27.
373) Pfuhl, Bakteriologischer Befund bei schweren Erkrankungen des Centralnervensystems im Verlaufe von Influenza. Berl. klin. Wochenschr. 1892. Nr. 39 u. 40. S. 979. u. 1009.
374) Derselbe, Drei neue Fälle von Gehirninfluenza. Zeitschr. f. Hyg., Bd. XXVI. Heft I. S. 112.
375) Derselbe, Influenza und Encephalitis. Zusätzliche Bemerkungen zu dem Aufsatz von Prof. Nauwerck in Nr. 25 dieser Wochenschr. Deut. med. Woch. 1895. S. 459.
376) Pfuhl und Walter, Weiteres über das Vorkommen von Influenzabacillen im Centralnervensystem. Deut. med. Woch. 1896. Nr. 6 u. 7.
377) Pic et Lesieur, Contribution à la bactériologie du rheumatisme articulaire aigu. Journal de Physiologie et de Pathologie générale T. I., No. 5. 1900.

378) Picqué, Société de chirurgie de Paris. Sem. méd., p. 84. 1899.
379) Pocock u. Schäfer, ref. v. Öttinger: Rheumatisme articulaire aigu. Charcot et Bouchard. Traité de Pat.
380) Politzer, Die Eröffnung des Warzenfortsatzes bei acuten Mittelohrentzündungen nach Influenza. Wien. med. Presse. 1892. Nr. 10 u. 11.
381) Poynton and Alexander Paine, The etiology of rheumatic fever. The Lancet 1900 u. Pathological Society of London 1901. Wien. med. Presse 1901. Nr. 13. S. 607.
382) Preston, Brit. med. Journ. V. I. 477.
383) Pribram, Prager med. Woch. 11. 1890.
384) Purjesz, Acute Endzündung der Trommelhöhle als Complication bei Influenza. Pester med. chir. Presse. Nr. 20. 1890.
385) Putnam, Boston med. Journ. 1892.
386) Rampoldi, Affezioni oculari osservate nel corso dell' epidemia d'influenza. Annali di ottalmologia. 1889. p. 517.
387) Rapper, Zwerchfellneuralgie mit clonischem Zwerchfellkrampf in Folge von Influenza. Wien. med. Woch. 1892. Nr. 37.
388) Redtenbacher, Hirnabscess. Wiener med. Blätter. 13. 1892.
389) Regnier, La grippe chez les enfants. Progrès méd. XVIII. 7. 1890.
390) Remack, Opticusaffection nach Influenza. Berl. klin. Woch. 1890, Rev. générale 1890.
391) Rendu, Grippe et istère. La Sem. méd., 1895.
392) Derselbe, Soc. méd. des hôpitaux. 1892.
393) Rethi, Wien. klin. Wochenschr. 1894. Nr. 1.
394) Derselbe, Kehlkopf und Rachen. Wien. klin. Wochenschr. 1894. Nr. 48.
395) Revilliod, in Leichtenstern. Revue de la Suisse rom. T. IX. 3. 145. 1890.
396) Reynal, in Leichtenstern.
397) Ribbert, Anatomisches und Bakteriologisches. Deut. med. Woch. 4, 6. 15. 1890.
398) Derselbe, Deutsche Sammelforsch. Allgemeine Path. V. S. 77.
399) Richard Otto, St. Petersburg. med. Wochenschr. XXI. Jahrg. Nr. 38.
400) Ringier, Erkrankungen der Augen im Gefolge von Influenza, mit specieller Berücksichtigung der an der Basler ophth. Klinik u. Poliklinik beobachteten Fälle. Diss., Basel, 1892.
401) Ripperger, Die Influenza, ihre Geschichte u. s. w. München 1892.
402) Ritter, Beitrag zur Erkrankung des Mundes und der Zähne bei Influenza. Allg. med. Centralzeitung. Nr. 96. 1891.
403) Riva, Sul reumatismo articolare. Soc. medico-chirurgica di Pavia. Policlin., Suppl., anno III. 1897. p. 897.
404) Roaldes, Cases of alarming epistaxis of grippal origin and dangers of postnasal plugging. New York record. 14. October 1893.
405) Robertson and Elkins, Edinburgh. Brit. med. Journ., Vol I. p. 228.
406) Robinson, Rheumatism as a cause of appendicitis; points in its medical treatment. Med. Rec. Sept. 14.
407) Röhring, Nervöse Herzerscheinungen. Neurologisches Centrlbl., 11 u. 15.
408) Roland, Ass. frac. pour l'avancem. des sciences 9 Août. 1893.
409) Rosenbach, Einige Bemerkungen über Influenza, Wien. klin. Wochenschr. 1890. X. Berl. klin. Woch. 1890. S. 95.
410) Roskam, Ann. de la Soc. méd. chir. de Liége. III. 1898.

411) Roux, Gaz. des hôpitaux. 1897. p. 479.
412) Ruhemann, Die Influenza in dem Winter 1889/90 nebst einem Rückblick auf die früheren Influenzapandemieen. Leipzig 1891.
413) Sabatier, Thèse de Paris. 1898—99.
414) Sahli, 13. Congr. f. inn. Med. in München. 1895. S. 201.
415) Sänger, Archiv f. path. Anat. u. Physiol. 1887.
416) Sansom, On some painful affections following influenza. Lancet. Janv. 2. 1892.
417) Derselbe, Med. chir. transact. 1895.
418) Derselbe, Nervöse Influenza. Practicioner. 1895. April.
419) Saundby, Diabetes after Influenza. Brit. med. Journ. May 1890.
420) Savage, The Neuroses of Influenza. The Lancet. Nov. 9. 1891.
421) Sawtschenko, Der acute Rheumatismus und die Bakterie Achalme's. Russ. Arch. f. Path. klin. Med. u. Bakt. Bd. V. 1898, Heft 5, S. 558.
422) Schäffer, Kehlkopfentzündung mit Ausgang in Abscessbildung nach Influenza. Deut. med. Wochenschr. 1890. 10.
423) Schäfer, s. Pocock.
424) Scheibe, Über Influenzabacillen bei Otitis media. Münch. med. Woch. Nr. 14. 1892; Centrlbl. f. Bakt. 1892. S. 605.
425) Schelly, Journal de méd. 1894. Nr. 38.
426) Schirmer, Einseitige totale Ophthalmoplegie nach Influenza. ' Revue générale. 1890.
427) Shirmunski, in Schürmayer.
428) Schmidt, Encephalitis grippalis. Deut. med. Woch. 1892. 31.
429) Schnaubert, in Kuskow.
430) Scholze, Über Ohrenerkrankungen nach Grippe. Militärärztl. Zeitschr. 1892. Nr. 52.
431) Schröder, s. Leichtenstern in Nothnagel's Path. Bd. IV, 1896. S. 156.
432) Schulte, Die sogen. Fussgeschwulst. Langenbeck's Archiv f. klin. Chir. Bd. 55. Hft. 4.
433) Schultz, Münch. med. Wochenschr. 1890. S. 51.
434) Schürmayer, Complicationen, Folgekrankheiten und Folgeerscheinungen der Influenza. Leipzig 1896.
435) Schwabach, Ueber Influenza-Otitis. Deut. med. Woch. Nr. 19, 1892.
436) Derselbe, Ueber Otitis media acuta bei Influenza. Ebenda.
437) Schwarz, Beiträge zur Tenonitis. Beiträge zur Augenheilk. Bd. I. Nr. 30, 1898.
438) Schweizer Bericht über die Influenza 1889/94, von Schmid, Bern 1895.
439) Sée et Bordas, Étude clinique et expérimentale sur la pathogénie du rhumatisme articulaire aigu. Thèse de Paris. 1893.
440) Senator, in Leichtenstern.
441) Sennert, De febribus. Francof. 1653.
442) Sévestre, Pseudomeningite. Bull. de la soc. méd. des hôp. de Paris p. 260.
443) Singer, Wiener klin. Wochenschr. Nr. 25. 1896.
444) Sirotinin, Trudy Obschtschestwo rusk. wrat. Dec. 1891/92, S. 21.
445) Slawyk, Ein Fall von Allgemeininfection mit Influenzabacillen. Zeitschr. f. Hygiene u. Infect. Bd. 32. 1899. S. 443.
446) Socor, Sur les affections oculaires consécutives à l'influenza. Bull. de la soc. de méd. de Jassy. 1890.
447) Sokolowski, Influenza in Warschau. Gaz. Lek. 5—8; und Schmidt's Jahrb. Bd. 228. S. 149. 1890.

448) Sperling, Ueber den durch Influenza-Epidemie von 1889/90 in Deutschland verursachten Lebensausfall. Deutsch. med. Wochenschr. 1892. S. 340.
449) Stadelmann, Ein Fall von Encephalitis haemorrhagica nach Influenza, verlaufend unter dem Bild einer Apoplexia sanguinea. Deutsch. Zeitschr. f. Nervenheilk. Bd. 18. 1900. S. 118.
450) Stechow, Fussödem und Röntgenstrahlen. Deutsche militärärztliche Zeitschr. 1897. Nr. 11.
451) Stembo, Progress. Bulbärparalyse etc., St. Petersburg med. Wochenschr. Nr. 19, 1894.
452) Stevenson, Glaskow med. Journ. 1890. 3.
453) Derselbe, A case of influenza with interesting sequelae Lancet. Janv. 21. 1893.
454) Stimmel, in Schürmayer.
455) Stintzing, s. Weitemeyer.
456) Stöwer, Sehnervenatrophie und Oculomotorius-Lähmung nach Influenza. Klin. Monatsh. f. Augenheilk. Octob., 1890.
457) Strümpell, Münch. med. Wochenschr. 1890. S. 90.
458) Stumpf, Die Influenza des Jahres 1889/90 und ihre Rückwirkung auf die Geburtsziffer. Münch. med. Woch. 1893. Nr. 26 u. 27.
459) Surmont, Endocardite grippale. Gaz. des Hôpit. 72. 1890.
460) Sydenham, Brit. med. Journ. March. 1890.
461) Sympson, The Lancet. May 1890.
462) Szenes, Erkrankung des Ohres während der letzten Influenza-Epidemie, Monatschr. f. Ohrenheilkunde. 1890.
463) Derselbe, Verhandlungen des X. internat. Congresses zu Berlin 1890. Sitzungsberichte. Bd. IV, Abth. II. Ohrenheilk.
464) Derselbe, Vierteljahrsschrift zur Statistik des Deutschen Reiches. 1893.
465) Teissier, L'influenza en Russie 1889—90. Paris 1891.
466) Derselbe, La grippe. Paris 1893.
467) Testi, Giornale medico del R. esercito 1890. p. 857.
468) Terry, Sore-Throats in Influenza; the tongue as an aid to diagnosis; the difficultes of differential diagnosis. Lancet, oct. 12, 1895.
469) Thiroloix, Gaz. hébd. de méd. et de chir. n. 79. Policlinico-Suppl. Anno IV., 1898, p. 342.
470) Thursfield, Aerzt. Gesellschaft Londons. Janv. 1901.
471) Tigri, Annali universali. Vol. CCII. 1867.
472) Tillmann, Bericht über die chirurgische Klinik des Geh.-Rath. Prof. von Bardeleben für die Zeit vom 1. April 1892 bis 31. März 1893. Charité-Annalen, XIX.
473) Trastour, Thèse de Paris. 1893.
474) Triboulet, Bacteriologie des Rheumatisme articulaire aigu. La Sem. méd. p. 5. 1898.
475) Triboulet et Coyon, Société méd. des hôp. Seance. 16. März. 1900.
476) Troisier, Soc. méd. des hôpit. 1892.
477) Trossat, Troubles genit.-urin. Lyon méd. 13, 1890.
478) Turino, Complicazioni piemiche in una forma di otite media acuta con carattere epidemico. Archivio italiano di Otologia, rinologia e laringologia. Anno II. n. 1°.

479) Turney, Influenza and immunity. The Lancet, 1898, Febr. 5.
480) Tyson, Philadelphia med. magaz. 1890. p. 494.
481) Uhthoff, Ueber einige Fälle von doppelseitiger Accommodationslähmung in Folge der Influenza. Deutsch. med. Wochenschr. 1890. Nr. 10.
482) Unger, Manuel de Pédiatrie. Paris. p. 658. 1896.
483) Vaillard, Soc. méd. des hôpitaux. fév. 1890.
484) Valude, Phlegmone der Orbita nach Influenza. Rev. générale. 1890.
485) Van den Bergh, Trois observations de paralysie incompéte des muscles externes de l'oeil. Rev. gén. 1896. p. 96.
486) Van Deventer, Ueber Influenza verbunden mit Nerven- und Geisteskrankheiten. Centr. f. Nervenheilk., Mai 1890.
487) Verneuil, De la grippe au point de vue chirurgicale. Bull.de l'Académ., 1890.
488) Villard et Vignard, Phlébite du membre inferieur gauche et Appendicite. Rev. de Chir. 10. Janv. 1901.
489) Vinay, in Schürmayer.
490) Virchow-Senator, Encephalitis grippalis. Deutsche med. Wochenschr. 1891. 49.
491) Virey, Thèse de Paris. 1893.
492) Voges, Beobachtungen und Untersuchungen über Influenza und den Erreger dieser Erkrankung. Berl. klin. Wochenschr., 1894. Nr. 38.
493) Vulpius, Drei Fälle von Influenzaotitis mit epiduralen Abscessen. Zeitschrift für Ohrenheilkunde. Bd. 27, Hf. 2. Jahresbericht über die Fortschr. auf dem Gebiete der Chir. 1895.
494) Wagner, Influenza und Erkrankungen des Gehörorgans. Charité-Annalen. Jahrgang XXI. S. 306. 1901.
495) Walker, Ueber chirurgische Complicationen der Influenza. Schweizer Correspondenzblatt XX, 15. 1890.
496) Wallis, Schmidt's Jahrb. Bd. 231. S. 260. 1891.
497) Walter, s. Pfuhl.
498) Warde, The Lancet. 1895.
499) Warfvinge, Schmidt's Jahrb. Bd. 231. S. 252. 1890. Hygiea. Bd. LII. 2.
500) Wassermann, Berliner klin. Wochenschr. 1898. Nr. 29.
501) Derselbe, Einige Beiträge zur Pathologie der Influenza. Deutsche med. Wochenschr., Nr. 28, 12. Juli 1900.
502) Watson, The Med. and Surgical Reporter. 7 apr. 1894.
503) Weichselbaum, Zur Aetiologie der acuten Endocarditis. Centr. f. Bakt., Bd. II. 1887.
504) Derselbe, Beitrag zur Aetiologie u. pathol. Anatomie der Influenza. Wiener klin. Wochenschr. 6—10. 1892. 32. 33.
505) Wescher, Nervenerkrankungen. Dissert. Bonn 1892.
506) Westphalen, Neuritis multiplex nach Influenza. St. Petersburger med. Wochenschr. 1890. Nr. 21.
507) Wicherkiewicz, Revue générale, 350. 1890.
508) Widal, Traité de médecine. 1891. T. 1.
509) Winogradow, Trudy obschtschestwa rusk. wrat. 1888—90. S. 185.
510) Wittich, Abhandlungen v. d. hirntobenden epidemischen Fieber. Leipzig 1592.
511) Witzel, Ueber Gelenk- und Knochenkrankheiten bei acuten Infectionskrankheiten. Bonn 1890.

512) Wörner, Eine locale Epidemie von Influenza typhosa. Münchner med. Wochenschr. Nr. 7. 9. 1890.
513) Wright, A few cases of epidemie influenza presenting strange features. Med. record. 1890. 15. März.
514) Wunderlich, Die Influenzaepidemie in der Anstalt Schussenried im Frühjahr 1895. Med. Correspondenzblatt des württembergischen ärztlichen Landesvereins. Nr. 19. S. 145.
515) Zahn, s. Leichtenstern, in Nothnagel's Pathologie. Bd. IV. 1896. S. 156.
516) Zampetti, Gaz. degli ospitali, 73, 1890.
517) Zaniboni, Emiplegia facciale completa d'origine centrale in seguito ad influenza. La Riforma medica, vol. 2°. p. 795. 1892.
518) Zaufal, Bakteriol. zur Mittelohrentzündung bei Influenza, in Ruhemann u. Leichtenstern.
519) Zoege, Ueber Arteriosklerose und Rheumatismus an den unteren Extremitäten. Archiv f. klin. Chir. Bd. 45. 1892. S. 221.
520) Zwillinger, Pester medic. chir. Presse. 1890. Nr. 10.

Erklärung der Taf. III—VIII im 5. u. 6. Heft des LXIII. Bandes.

Sämmtliche hier angegebenen Präparate stammen aus Organen von Kaninchen, welche an echter, reiner, durch den Pfeiffer-Bacillus hervorgerufener Infection zu Grunde gegangen waren.

Vergr. Obj. 3—5, Okul. III. Koritska.

Fig. 1. Querschnitt durch das Femur.
- a) Periost infiltrirt und verdickt; einzelne Eiterherde (Abscesse).
- b) Knochenbalken, bei welchen eine Ostitis rarefaciens sich geltend macht.
- c) Knochenmark, welches eine beträchtliche kleinzellige Infiltration zeigt.

Fig. 2. Gelenkkapsel und Synovialmembran, aus einer Synovitis im Kniegelenk.
- a) Eitrige Infiltration.
- b) Auswanderung von rothen Blutkörperchen.

Fig. 3. Otitis media purulenta.
- a) Knochenwand.
- b) Verdickte und infiltrirte Knochenhaut.
- c) Schleimhaut.
- d) Eitermassen und rothe Blutkörperchen.

Fig. 4. Senkrechter Schnitt durch einen grippalen Meningoencephalitis-Herd.
- a) Weiche Hirnhaut.
- b) Blutergüsse.
- c) Eiterherd.
- d) Hirnrindensubstanz.
- e) Hirnmarksubstanz.

Figg. 5—21. Verschiedenartige grippale Nervenzellenveränderungen.

Figg. 5 u. 6. Zellen mit vollkommen homogenem Protoplasma; bei einer derselben ist dies schwach, bei einer zweiten ist es aber stark gefärbt. Kerne gleichfalls homogen und stark gefärbt; bei der rechts abgebildeten Zelle erscheint der Kern ziemlich umgestaltet.

Fig. 7. Beginnende centrale Chromatolysis; die Nissl'schen Körperchen sind nur an der Peripherie erhalten.

Fig. 8. Unregelmässig angeordnete Nissl'sche Körperchen; sie sind gleichzeitig angeschwollen; der Kern ist verschwunden.

Fig. 9. Peripherische Chromatolysis.

Fig. 10. Eine Zelle, deren Chromatin zerfallen ist; einkernige Leukocyten liegen um die Zelle herum.

Fig. 11 u. 12. Zellen in vorgeschrittenem Stadium der Chromatolysis, Nissl'sche Körperchen total zerfallen; Kern stark gefärbt, etwas umgestaltet. Zellenrand kaum deutlich.

Fig. 13. Zelle mit Chromatolysis, mit zahlreichen Vacuolen; in diesen sind einige Leukocyten wahrzunehmen.

Figg. 14—17. Mehrere von Chromatolysis befallene Zellen, wovon in einigen breite Vacuolen vorhanden sind; der Kern ist mehr oder weniger nach der Peripherie hin verschoben.

Fig. 18. Eine Zelle, bei welcher durch den vollständigen Schwund der Nissl'schen Körperchen das feinmaschige Netzwerk des Spongyoplasmas zum Vorschein kommt.

Figg. 20 u. 21. Zellen mit varicöser Atrophie.

Fig. 22. Grippale Nevritis und Perinevritis des N. opticus.

Fig. 23. Grippale Ophthalmitis.

a) Leukocytäre Infiltration der Hornhaut.
b) Hornhautabscesse.
c) Hornhautgeschwüre.
d) Umfangreiche Synechie der Iris und Hornhaut, welche durch ein bedeutendes eiterblutiges Exsudat gebildet wird.

Fig. 24. Parenchymatöse und interstitielle Nevritis eines Nervenstammes. Die Infiltration wird um die Gefässe mehr ausgeprägt.

a) Abscesse im Perinevrium.
b) Nervenfasern: einige sind gut erhalten, andere verschiedenartig degenerirt und ohne Achsencylinder.

Fig. 25. Grippale Peritonitis.

a) Blutpigmentschicht, welche die seröse Oberfläche umhüllt.
b) Verdicktes, infiltrirtes, mit üppigen neugebildeten Gefässen versehenes Peritoneum, welches in
c) einen Abscess zeigt.
d) Subperitoneale, mit eitriger Myositis behaftete Muskelschichten.

Fig. 26. Magenwand, bei welcher in **a** ein nekrobiotischer Herd der Schleimhaut abgebildet ist. In **b** besteht ferner angehäuftes Blutpigment.

Fig. 27. Magenwand, bei welcher nach Ablösung des nekrobiotischen Herdes in
a) ein trichterförmiges, zurückgebliebenes Schleimhautgeschwür,
b) Rest des vorher bestandenen hämorrhagischen Herdes.

Fig. 28. Hämorrhagische Enteritis nach Influenza. Die Schleimhaut, insbesondere ihre Zotten zeigen eine starke kleinzellige und hämorrhagische Infiltration. Die Schleimhautoberfläche zeigt einen umfangreichen hämorrhagischen Herd.

Fig. 29. Grippale Periappendicitis.
a) Schleimhaut.
b) Submucöses Bindegewebe.
c) Muskularis.
d) Seröse.
e) Exsudat mit reichlichen Zellenelementen, in Begriff einer Organisirung; hier und da sind ausgewanderte rothe Blutkörperchen wahrzunehmen.
f) Eiterherd.

Fig. 30. Querschnitt durch die Dickdarmwand: ausgebreitete eitrige Infiltration der Submucosa; die Mucosa ist gleichfalls infiltrirt.

Fig. 31. Querschnitt durch die Mastdarmwandung: starke eitrige Infiltration, welche tief in die Muskelschichten eingreift.

Fig. 32. Querschnitt einer Speicheldrüse: starke kleinzellige Infiltration und Abscessbildung in **a**.

Fig. 33. Senkrechter Schnitt durch eine der beiden Nieren, Rind- (**a**) und Marksubstanz (**b**): starke leukocytäre Infiltration; die Harncanälchen sind stark erweitert; in einzelnen Stellen nimmt die Erweiterung den Charakter einer cystischen auf, mit dünnen Wandungen, welche stellenweise mit abgeplattetem Epithel bedeckt sind; das Letztere ist hier und da degenerirt. In **c** zwei Abscesse, wovon der untere, welcher ungefähr der Spitze der Nierenpyramide entspricht, von einem dichten, faserigen, bindegewebigen Hofe (**d**) umgeben wird, der eben die Einknickung der Harncanälchen bewirkt hat.

Fig. 34. Querschnitt durch eine der beiden Nebennieren.
a) Bindegewebige Umhüllung mit eitriger Infiltration.
b) Abscessherde.
c) Stark infiltrirte Rindensubstanz.
d) Marksubstanz.

Fig. 35. Hoden: kleinzellige, interstitielle Infiltration; Eiterherd mitten in dem umhüllenden Bindegewebe.

Fig. 36. Querschnitt durch den Uterus: bedeutende hämorrhagische Infiltration.

Fig. 37. Querschnitt durch eine der Tubae: ausgebreitete leukocytäre Infiltration, ausgeprägte Gefässerweiterung, insbesondere in der Schleimhaut.
a) Abscess in der Submucosa.
b) Hämorrhagische Infiltrationsherde.

II.

Aus dem chirurgischen Stadtlazareth zu Danzig. (Director: Prof. Barth.)

Zur Aetiologie der Coxa vara.

Von

Dr. **M. Haedke,**
ehem. I. Assistenzarzt am Stadtlazareth, z. Z. in Kolberg.

(Mit Tafel I und 1 Abbildung im Text.)

Seit den Veröffentlichungen von Kocher und Hofmeister über Coxa vara ist die Literatur über dies Gebiet der chirurgischen Pathologie so sehr angewachsen, dass heute ein recht reiches casuistisches Material über Schenkelhalsverbiegung zur Verfügung steht. Ist in Folge dessen die Symptomatologie des Leidens hinreichend klargestellt, so hat doch über das Wesen der Erkrankung selbst genügende Klarheit nicht geschaffen werden können. Denn es besteht bisher noch keine Einigkeit unter den Autoren über die Art des Processes, welcher zu der abnormen Stellung führt. Nach den Mittheilungen Sprengel's auf dem Chirurgencongress von 1898 konnte man wenigstens eine Gruppe von Fällen aussondern, welche nicht eigentlich zur Coxa vara gehören, Fälle, die in Folge von Epiphysenlösung oder intracapsulärer Halsfractur bei jugendlichen Individuen allerdings das klinische Bild der Schenkelhalsverbiegung bieten, bei denen aber der anatomische Befund einer Continuitätstrennung die Berechtigung ergiebt, sie als Coxa vara traumatica von den übrigen abzusondern, wobei es dahingestellt bleiben mag, inwieweit in einzelnen derselben die Geringfügigkeit des Traumas und die leichten Hüftschmerzen, welche schon vorher hier und da bestanden haben, den Zweifel Kredel's gerechtfertigt erscheinen lassen, ob das Trauma hier einen vielleicht noch intacten Knochen getroffen habe. Für die Masse der

übrigen Fälle hat man sich schon früh zu einer Eintheilung entschlossen, die, auf rein klinischer Beobachtung beruhend, nach Analogie der entsprechenden Erkrankung an den anderen Gelenken der Unterextremität eine Sonderung in eine frühzeitige rhachitische und eine dem Pubertätsalter eigenthümliche statische Form der Verbiegung erstrebte. Die anatomischen Beobachtungen von Lauenstein und Rotter erwiesen zuerst sicher, dass der Rhachitis am kindlichen Femur für das Zustandekommen einer Halsverbiegung die gleiche Bedeutung zukommt, wie an anderen Theilen des Skelets. Dementsprechend lag es nahe, auch für die in der Pubertätszeit einsetzende Form der Erkrankung an die gleiche Schädlichkeit zu denken und eine Spätrhachitis zu supponiren, wie sie für die Ausbildung des Genu valgum von Mikulicz nachgewiesen ist. Indessen gaben die Präparate, welche die vielgeübte Resection den Operateuren in die Hände lieferte, für diese angenommene Spätrhachitis an der oberen Femurepiphyse keine Beweise. Eine abnorme Weichheit und Nachgiebigkeit des Knochens musste aber vorliegen. Diese erkannte Kocher in den mikroskopischen Präparaten seiner beiden Fälle in einer Art juveniler Osteomalacie, ausgezeichnet durch „makroskopisch leicht zu constatirende Hyperämie und Erweichung der Spongiosa des Kopfes, Stellen feinporiger Verdichtung und mikroskopisch nachweislicher Erweiterung der Markräume mit Hyperämie und grossem Reichthum an Markzellen neben Fettzellen bei Fehlen von Osteoblasten und Osteoklasten, durch kalkfreie osteoide Säume und an v. Recklinghausen's Gitterfiguren erinnernde Zeichnungen in den Knochenbälkchen.“ [1])

Auf Grund solcher positiven Befunde und da ein einwandsfreier Nachweis rhachitischer Veränderungen bei der juvenilen Form der Coxa vara bisher nicht vorliegt, ist man zur Zeit mehr und mehr geneigt, einen Erweichungsprocess nach Art des in den Kocher'schen Fällen nachgewiesenen für die Entstehung des in Frage stehenden Krankheitsbildes im Pubertätsalter allgemein anzuschuldigen. Wenn nun auch in vielen Fällen oder selbst in der grossen Mehrzahl derselben in solchen osteomalacischen Vorgängen das Wesen des zur Verbiegung führenden Processes bestehen mag, abgesehen von den in Betracht kommenden statischen Momenten, so hat uns doch die nachstehend mitgetheilte Beobachtung die Ueberzeugung gegeben, dass doch in einem gewissen Procentsatz der Fälle juveniler Schenkelhalsverbiegung spätrhachitische Veränderungen die Grundlage für das Zustandekommen der Deformität abgeben:

1) Zeitschr. f. Chirurgie. Bd. 38. S. 548.

Der 17jährige Knecht E. K., aufgenommen 11. October 1899, ist auf dem Lande aufgewachsen und immer mit ländlicher Arbeit beschäftigt gewesen. Bis zum Frühjahr war er bisher stets gesund. Dann begann die jetzige Erkrankung allmählich mit leichten Schmerzen in der rechten Hüfte, die besonders nach längerem Sitzen auftraten. Auch waren zeitweise Schmerzen im rechten Knie vorhanden. Er begann dann zu hinken. Anfang Juni lag er auf ärztliche Anordnung 8 Tage zu Bett, ohne dass wesentliche Besserung eintrat. Von nun an nahmen die Beschwerden bei der Arbeit erheblich zu, besonders war das Bücken erschwert. Auch merkte Patient, dass das rechte Bein kürzer wurde. Anfang August spürte er einmal beim Heben eines schweren Kornsacks einen sehr heftigen Schmerz und musste nun wegen dauernder heftiger Schmerzen die Arbeit ganz einstellen.

Status 11. October 1899. Mittelkräftiger grobknochiger junger Mann, der an seinem Skelet keine Zeichen von Rhachitis aufweist. Das rechte Bein erscheint im Ganzen an Umfang schwächer als das linke. Der Trochanter steht 2 cm über der Roser-Nélaton'schen Linie, während die Maasse vom Trochanter zur Spitze des Mall. ext. beiderseits gleich sind. Beugung im Hüftgelenk ist activ und passiv um 30° ausführbar, alle übrigen Bewegungen, insbesondere Abduction, sind wegen starker Muskelspannung völlig aufgehoben. Der Gang ist stark hinkend. Das wohlgelungene Röntgenbild (Fig. 1) lässt den Grund des Trochanterhochstandes und der Bewegungsbeschränkung klar erkennen: der rechte Schenkelkopf ist pilzförmig gestaltet und abgeplattet, die Epiphysenlinie bogenförmig gestaltet und der Schenkelhals dergestalt verbogen, dass er ungefähr rechtwinklig gegen das Femur gerichtet erscheint.

Es wurde hiernach die Diagnose auf Coxa vara gestellt und nach an-

fänglicher Extensionsbehandlung, welche Besserung der subjectiven Beschwerden nicht gab, am 27. October 1899 die typische Resection nach Langenbeck vorgenommen. Ueber den weiteren Verlauf mag nur kurz gesagt sein, dass Patient am 4. Mai 1900 geheilt entlassen wurde. Er war jetzt beschwerdefrei, wenn auch der Gang nicht wesentlich gebessert war. Die Stellung des Beins war gut.

Resectionspräparat: Die Femurachse bildet mit dem Schenkelhalse einen Winkel von etwa 100 °. In der Frontalebene besteht eine mässige Convexität des Collum nach vorn, der Kopf selbst ist noch stärker nach hinten gerichtet. Ausserdem lässt sich constatiren eine Anomalie im Sinne einer geringen Drehung um die Achse des Schenkelhalses selbst. Der Knorpelüberzug des Kopfes ist durchweg gut erhalten und glatt. Im unteren Drittel der Oberfläche ist er aber deutlich verdünnt, so dass die Spongiosa dunkel durchscheint. Ferner ist der Kopf pilzförmig nach unten hin ausgezogen, derart, dass er in seinem unteren Theile dem Trochanter immer ausserordentlich nahe gerückt ist (Fig. 2, Taf. I). Diese Annäherung des Kopfes an den kleinen Rollhügel tritt besonders gut auf dem Durchschnitt hervor, wo die beiden einander fast berühren. Auf der Durchschnittssägefläche erscheint die Epiphyse nach unten hin ganz auffallend in die Länge gezogen. Die Epiphysenlinie ist nur im medialen oder unteren Theil auf wenige Millimeter gradlinig wie es sein soll. Weiterhin zeichnet sie sich durch eine sehr erhebliche Unregelmässigkeit in ihrem Verlauf aus. Dunkelrothe Partieen jungen Knochens unterbrechen sie hier und da, während kleinere und grössere Inseln von bläulichem Knorpelgewebe zu beiden Seiten, besonders nach der Diaphyse hin, liegen geblieben sind. Ja, solche isolirte Knorpelinseln finden sich am oberen Umfang des Halses sogar zum Theil noch bis unter die Periostbekleidung herunter, so dass man den Eindruck erhält, auch diese Gebiete gehörten zum Bereich der enchondralen Ossification und es habe eine scheinbare Verlagerung nur durch eine Wanderung, ein allmähliches Herabrücken der oberen Calotte stattgefunden. Ganz besonders stark ist der Adam'sche Bogen entwickelt, welcher durch eine 7—8 mm weite Masse von Compacta dargestellt wird.

Von einer der Mitte des Kopfes entnommenen Lamelle wurden nach Fixirung in Formalinlösung, Entkalkung und Einbettung in Celloidin Schnitte angefertigt, welche die gesammte Epiphysenlinie zur Anschauung brachten. Schon bei schwacher Vergrösserung kann in diesen Schnitten von einer Einheitlichkeit im Verlauf der Linie kaum die Rede sein. In grossen Ausbuchtungen dringt junges Knochengewebe in den Knorpel ein, während andererseits, nach der Diaphyse hin, theils nur noch durch mehr weniger schmale Brücken mit der Epiphysenlinie verbundene, theils völlig isolirte kleinere und grössere Knorpelinseln in die junge Spongiosamasse eingebettet liegen. Zwischen denselben besteht die Spongiosa vielfach aus nicht verkalktem osteoiden Gewebe. Gegen die Epiphyse ist der Verlauf der Knorpelknochengrenzlinie, abgesehen von den geschilderten groben Unregelmässigkeiten, mikroskopisch leidlich gut abgegrenzt; nach der Diaphyse zu ist der Uebergang zum fertigen Knochen ein sehr wenig scharfer. Die Zone der säulenartigen Schichtung der Knorpelzellen ist stellenweise ganz ausserordentlich verbreitert und wird vielfach von ge-

wuchertem Knorpel ohne säulenartige Schichtung gebildet. Auf sie folgt eine theilweise recht mächtige Lage, in welcher osteoide Substanz maschenartig in den Knorpel eingelagert ist, so dass sie den Eindruck eines grossen Netzwerks macht, welches in den Knorpel eindringt. Das Mark besteht hier aus einem zellenreichen fibrillären Gewebe, dessen Zellen ohne scharfe Grenze in die osteoiden Bälkchen übergehen. Osteoklasten finden sich an manchen Stellen dort, wo der Knorpel durch osteoides Gewebe ersetzt wird, reichlich. An anderen Stellen wiederum geht die Anbildung von kalkhaltigem Knochengewebe in regelrechter Weise vor sich, ebenso wie das osteoide Gewebe nach dem Schenkelhalse zu alsbald in normale Spongiosa übergeht. Hier sind weder an dem fettzellenhaltigen Mark noch am Rande der Knochenbälkchen Veränderungen nachweisbar.

Fassen wir zusammen, so bildet also unser Präparat das Bild einer Coxa vara mit Verkleinerung des Schenkelhalsschaftwinkels und leichter, nach vorn convexer Verbiegung in der transversalen, sowie einer Rotation des Schenkelhalses um die eigene Achse. Sehr auffallend ist die Verschiebung der epiphysären Kopfcalotte auf der Diaphyse in der Epiphysenlinie, welche zu einer pilzartigen Verunstaltung des Kopfes geführt hat. Die Epiphysenlinie bietet makroskopisch ein Aussehen, wie es der Rhachitis eigenthümlich ist. Mikroskopisch wird diese Diagnose durchaus bestätigt durch das Verhalten des Knorpels und die Gegenwart osteoider Substanz.

Das Bestehen eines rhachitischen Processes ist also sichergestellt, und es fragt sich nur, ob demselben für das Zustandekommen der Deformität ätiologische Bedeutung beizumessen ist. Es verdient hier hervorgehoben zu werden, dass auch in unserer Krankengeschichte das bekannte Trauma nicht fehlt. Indess abgesehen davon, dass die Beschwerden des Patienten lange vor diesem Ereigniss bestanden hatten und höchstens eine Verschlimmerung des Zustandes durch dasselbe angenommen werden könnte, kann nach dem Befunde am Präparat von einer Coxa vara traumatica ganz und gar nicht die Rede sein. Es handelt sich nicht um eine Lösung der Epiphyse wie in den Sprengel'schen und ähnlichen Fällen, sondern um eine Verschiebung, eine Wanderung derselben. Und dass diese nicht durch einmaliges Trauma, sondern durch einen allmählich fortschreitenden Process zu Stande gekommen ist, dürfte ausser Frage sein. Das Trauma hat vielmehr auf ein schon erkranktes Femurende eingewirkt und nur die subjectiven Beschwerden verstärkt, ohne einen erkennbaren Einfluss auf den pathologischen Vorgang in der Epiphysenlinie auszuüben. Dieser letztere hat zu einer abnormen Erweichung und Nachgiebigkeit der Gewebe geführt, und zwar nicht nur in der Epiphysenlinie selbst, sondern auch im Schenkelhalse. In Folge der

verminderten Widerstandsfähigkeit von Knochen und Knorpel ist es unter Einwirkung statischer Momente zu einer Verkleinerung des Schenkelschafthalswinkels und ganz besonders zu einem allmählichen Herabgleiten der Epiphyse an der Diaphyse gekommen. In Uebereinstimmung mit den Ergebnissen der schönen Untersuchungen von Manz (Beiträge z. klin. Chir., August 1900) würde die schwere Arbeit des vielfach lastentragenden jungen Knechtes in gebeugter Körperhaltung die Form der Deformität mit Torsion und Verbiegung in der Transversalen erklären. Grade die hochgradige Verschiebung in der Epiphysenlinie, also innerhalb der relativ weichsten und schwächsten Partie des erkrankten Knochens, lässt es uns ausser Zweifel, dass es eben auf Grund dieser rhachitischen Veränderungen zu der Deformirung gekommen ist und dass für unsern Fall Rhachitis, und zwar eine Spätrhachitis den ätiologisch allein in Betracht kommenden Factor abgiebt. Der Nachweis dieser Spätrhachitis in der Pubertät scheint besonderer Betonung werth gegenüber den neueren Bestrebungen, der Rhachitis für die Entstehung der Coxa vara adolescentium alle Bedeutung abzusprechen. Stieda [1]) verlangt, dass „mit der Diagnose Coxa vara schlechtweg nur diejenigen Fälle zu bezeichnen sind, welche analog dem Genu valgum, der Skoliose, auf einer nicht näher gekannten Malacie der knöchernen Gelenkenden im Wachsthumsalter beruhen (Coxa vara adolescentium, statische Schenkelhalsverbiegung) und auch von den ersten Beobachtern gemeint sind (Müller, Kocher, Hofmeister)." Es dürfte nun schwierig sein, diese Fälle ohne anatomische Untersuchung immer genau herauszufinden. Auch unser Fall war für eine echte statische Schenkelhalsverbiegung gehalten worden, wozu die Berechtigung nach den bisherigen Erfahrungen wohl vorlag. Aber das Präparat bewies, dass diese Annahme nicht zutreffend war: es lag eben eine rhachitische, keine statische Form vor. Allerdings war über das Verhalten der Kniesehnenreflexe, auf welche Stieda dankenswerther Weise die Aufmerksamkeit lenkt, nichts bekannt. Vielleicht hätten wir sie nicht gesteigert gefunden, und das hätte dann dem sonstigen Verhalten bei der Rhachitis entsprochen im Gegensatz zu der rein statischen Form, wo Stieda die Reflexe jedesmal gesteigert fand. In Zukunft mag vielleicht dies Symptom einen Fingerzeig in dieser Richtung abgeben. Wir waren jedenfalls überrascht, am resecirten Knochenstück ausgeprägter Rhachitis zu begegnen, wo ein einfach statisch deformirter Schenkelhals erwartet wurde. Aehnlich dürfte es nach dieser Beobachtung auch in anderen Fällen sein, wenn auch vielleicht nicht sehr

1) Langenbeck's Archiv. Bd. 63. S. 748.

häufig. Nur ist der Beweis nicht immer als demonstratio ad aculos zu erbringen, da wir ja jetzt bei Coxa vara mit der Resection sparsamer geworden sind. Es handelt sich doch um ein nicht grade sehr häufiges Krankheitsbild, und da die Resection in Zukunft nur für die hochgradigsten Fälle reservirt bleiben dürfte, so werden auch die Präparate seltener werden. Vielleicht gelingt es, mit der Zeit durch das Röntgenbild über solche Fälle Aufklärung zu bringen, denn sicherlich hat die Form des Schenkelkopfes und der Epiphysenlinie in dem Skiagramm unseres Falles etwas höchst Charakteristisches. Wir geben jedoch zu bedenken, dass eine mit Verschiebung geheilte Epiphysenlösung ganz das nämliche Röntgenbild geben kann, wie uns die Beobachtung eines früheren Falles gelehrt hat. Wir haben daher in dieser Frage alle Veranlassung, in der Beurtheilung der Röntgenbilder, mögen sie auch noch so gut gelungen sein, Vorsicht zu üben.

Das pilzförmige Ueberstehen des unteren Kopfrandes wird in der Literatur wiederholt beschrieben, nirgends aber finden wir ein Zusammentreffen dieser Formveränderung mit rhachitischen Merkmalen am Knochen. Hofmeister, welcher auch dieser Theilerscheinung der Deformität eingehendere Würdigung zu Theil werden lässt, hat von seinen Präparaten den Eindruck, „als sei die Epiphyse über die Diaphyse hinabgerutscht oder eigentlich noch mehr hinabgeknetet". Das Skiagramm vom todten Präparat seines Falles 4, welches er Beiträge 21, Tafel XII giebt, war für uns von besonderem Interresse, da es eine auffallende Aehnlichkeit mit dem unsern aufweist. Abgesehen davon, dass die Annäherung des unteren Kopfrandes gegen den Troch. min. dort nicht so stark ist, wird in beiden Fällen die so hochgradig convexe Krümmung der Epiphysenlinie und die dadurch bedingte mondsichelförmige Durchschnittsfigur der Epiphyse auf's Schönste zur Anschauung gebracht. Aber auf Grund dieses Bildes Rhachitis anzunehmen, dürfte in keinem der Fälle angängig sein, auch in dem unseren nicht, wo doch die Epiphysenlinienzeichnung nicht ganz so scharf ist. Hierzu berechtigt allein die Betrachtung der Durchschnittsfläche resp. die mikroskopische Untersuchung.

Wenn wir also vor der Hand auch wohl kaum dahin kommen werden, angeben zu können, wie häufig Rhachitis im Pubertätsalter Veranlassung giebt zur Entstehung der Schenkelhalsverbiegung, die wir nach dem klinischen Bilde keine Veranlassung haben, anders denn als Coxa vara statica aufzufassen, so beweist doch die mitgetheilte Beobachtung, dass in der That solche Fälle vorkommen, und man ist daher nicht berechtigt, die Rhachitis einfach aus der Aetiologie der

Coxa vara adolescentium zu streichen. Selbstverständlich bleibt daneben und wohl für die Hauptzahl der Fälle Kocher's juvenile Osteomalacie und vielleicht auch eine weitere bisher nicht näher bekannte Malacie als ätiologisches Moment bestehen. Wir möchten aber den ersten Satz von Hofmeister in seiner Bearbeitung der Coxa vara von 1894 nicht aufgeben: „dass es am oberen Femurende eine den sogenannten Belastungsdeformitäten zuzurechnende Affection giebt, welche analog dem Genu valgum infantum und adolescentium in früher Jugend im Zusammenhang mit der gewöhnlichen Rhachitis, in der Zeit der Pubertätsentwicklung als Folge der sogenannten Spätrhachitis zur Ausbildung gelangt.

Herrn Professor Barth, meinem verehrten früheren Chef, danke ich auch an dieser Stelle für die Ueberlassung des Materials und die Anregung zu dieser Mittheilung. —

III.

Ueber das Ballonsymptom bei Darmocclusion.

Von

J. Blumberg in Moskau.

Bei acut auftretendem Darmverschluss gilt als oberster Grundsatz die Regel, rasch eine möglichst klare Vorstellung über die Art der Occlusion sich zu verschaffen. Leider ist diese Forderung aber oft sehr schwer zu erfüllen, und man wird daher jeden Rathschlag, der über die Schwierigkeiten hinweg helfen könnte, gern befolgen.

Ein derartiges Hilfsmittel scheint nun das von Nothnagel (1) erwähnte Ballonsymptom zu sein. Kürzlich hat E. Kiwull (2) wieder darauf aufmerksam gemacht, und gebührt ihm das Verdienst, als Erster dieses Symptom bei der Diagnose des Volvulus fluxurae sigmoideae mehrfach zielbewusst verwerthet zu haben.

Es handelt sich dabei um Folgendes: der Colon- und der Rectumschenkel des S. romanum drehen sich um ihre Mesenterialachse; in der nun abgeschlossenen Darmschlinge kommt es zur Circulationsstörung; die Gase werden weder weiterbefördert noch resorbirt, durch die schnell fortschreitende Zersetzung des Inhaltes nehmen sie nur zu und treiben die Schlinge ballonartig auf. Dieser allbekannte locale Meteorismus lässt sich fast immer durch Inspection und Palpation des Abdomens nachweisen, die Percussion und die Auscultation, jede Methode für sich allein geübt, ergeben aber ganz unsichere Resultate. Durch Auscultation bei gleichzeitiger Stäbchen-Plessimeterpercussion hört man dagegen nach Kiwull einen Metallklang, den nur die strangulirte, meteoristisch geblähte Schlinge giebt. „Es ist derselbe Gehörseindruck, den wir beim Percutiren eines grossen Kautschukballons haben, wenn wir denselben an unser Ohr drücken."

An Leichen habe ich nun dies Phänomen vielfach nachgeprüft. Ein beliebig gewählter, kürzerer Darmabschnitt wurde durch Lufteinblasen und doppelte Unterbindung stark aufgetrieben, die Einge-

weidehöhle geschlossen und dann die Bauchdecke bei gleichzeitiger Auscultation percutirt. Das Ergebniss entsprach dem von Kiwull beschriebenen; der local aufgeblähte Darmtheil zeigte im Gegensatz zu dem übrigen Darm einen, wenn auch nicht sehr deutlich wahrnehmbaren, metallischen Klang. Durch die von Henschen und Bendersky empfohlene Transsonanz liess sich aber viel leichter die Grenze zwischen dem geblähten und zusammengefallenen resp. mässig aufgetriebenen Darm feststellen. Bei leichter Fingerpercussion, die direct auf die Haut ausgeübt wird, auscultirt man mit einem starren, zweckmässiger noch mit einem aus Trichter, Schlauch und Ohrolive bestehenden Stethoskop. Nach dieser Untersuchungsmethode ist der Metallklang ausnehmend deutlich hörbar.

Die von Runeberg eingeführte Streichauscultation ist für solche Schallerzeugung natürlich nicht anwendbar, dagegen giebt sie zur Controle bei der genaueren Umgrenzung der local geblähten Schlinge sehr sichere Resultate. Sie unterscheidet sich von der Transsonanz bekanntlich nur dadurch, dass man, statt mit dem Finger zu percutiren, leichte streichende Bewegungen auf die Haut ausübt. Man empfindet während des Auscultirens dabei ein „Sausen und Brausen" über dem meteoristisch geblähten Darm, fallen aber die Streichungen ausserhalb dieses Bereiches auf die zusammengefallenen Schlingen, so verliert der Schall „plötzlich seine starke Resonanz, er wird dumpf und schwach" — wie sich A. Blad (3) in seiner Arbeit über die Bestimmung der Ventrikelgrenzen äussert.

„Inwieweit sich das ‚Ballonsymptom' auch bei anderen Formen von Darmocclusion wird nachweisen und diagnostisch verwerthen lassen, bleibt für's Erste unentschieden", sagt Kiwull. In Betracht kommen natürlich nur solche Krankheitsursachen, bei welchen man bisher den localen Meteorismus kennen gelernt hat. Es gehören hierher die doppelte Strangulation einer Darmschlinge, d. h. die Achsendrehung, die einfache Strangulation, die Embolie oder Thrombose der Mesenterialgefässe (v. Wahl, Zoege, v. Manteufel, Kader) und in gewissen Fällen die Occlusion des Dickdarmes (W. Anschütz).

Für den Volvulus der Fluxura sigmoidea hat Kiwull das „Ballonsymptom" festgestellt.

Bei einfacher Strangulation des Darmes und Embolie oder Thrombose, wo die infarcirte Schlinge ja die Rolle einer eingeklemmten übernimmt, wird der „Metallklang" kaum nachzuweisen sein. Ist schon der locale Meteorismus nicht immer durch Inspection und Palpation, geschweige denn durch Percussion oder Auscultation zu con-

statiren, so wird das Ballonsymptom erst recht nicht hörbar sein. Bei diesen Formen von einfachen Darmverschlusses müssen „die Gase je nach dem Grade des Widerstandes, den sie finden, auch mehr oder weniger weit in die benachbarten Darmschlingen vertheilt werden“ (Sprengel [4]). Zu einer solchen localen Spannung im Darm kann es demnach überhaupt nicht kommen, und ergaben die paar Versuche, welche ich nach dieser Richtung hin anstellte, natürlich auch keinen Metallklang.

Anders steht es mit dem localen Meteorismus des Cöcum, den Bayer, Maydl, Rosenbach erwähnen, ohne jedoch die Genese desselben ergründet zu haben. Die neulich erschienene interessante Arbeit von W. Anschütz (5) giebt dagegen, wie mir scheint, die richtige Auskunft über das Zustandekommen dieser Erscheinung. Es heisst darin, da das im unteren Dickdarmabschnitt sitzende Carcinom ganz plötzlich Strangulationserscheinungen hervorrufen könne, werde das Colon durch die Gase aufgetrieben, aber meist nur bis zum Uebergange in den Dünndarm. Nicht selten sei nämlich die Ileocöcalklappe so widerstandsfähig gegen Druck in der Richtung nach dem Ileum hin, dass selbst bei sehr starker Aufblähung des Colon eher dasselbe platze, als dass der ventilartige Verschluss nachgebe. Diese Behauptung stützt Anschütz durch Leichenexperimente, und kann ich nach meinen Versuchen die Angabe nur bestätigen. Ferner sei die Wandung des cöcalen Colonabschnittes dünner, als die des übrigen Dickdarmes, und das Lumen werde zum After hin immer kleiner, so dass in Folge von Gasstauung der Blinddarm auch bedeutend mehr ausgedehnt werden müsse.

Berücksichtigt man noch, dass nicht selten das Colon ascendens relativ frei beweglich ist, so wird das steif geblähte Cöcum mehr weniger rechtwinklig zu demselben sich aufrichten, dicht hinter die vordere Bauchwand zu liegen kommen und so für die Untersuchung viel zugänglicher sein (O. Schiemann [6]).

Meine Leichenversuche nun, die obigen Bedingungen nach Möglichkeit nachgeahmt wurden, ergaben über dem geblähten Cöcum bei Stäbchen-Plessimeterpercussion und besonders bei der Transsonanz deutlich den Metallklang. Wie beim Volvulus der Fluxur muss demnach auch bei tiefsitzender Dickdarmocclusion über dem Cöcum das Ballonsymptom nachzuweisen sein.

Literaturverzeichniss.

1) Nothnagel, Die Erkrankungen des Darmes und des Peritoneum.
2) E. Kiwull, Zur Diagnose des Volvulus der Fluxura sigmoidea. Mitth. a. d. Grenzgeb. d. Medicin u. Chirurgie. Bd. 10. S. 105. 1902.
3) A. Blad, Ueber Streichauscultation und Transsonanz, besonders die Bestimmung der Ventrikelgrenzen. Berliner klin. Wochenschr. Nr. 16. S. 363. 1902. (Siehe die dort angeführte Literatur.)
4) Sprengel, Zur Pathologie der Circulationsstörungen im Gebiete der Mesenterialgefässe. Archiv f. klin. Chirurgie. Bd. 67. Heft 2. S. 608. 1902.
5) W. Anschütz, Ueber den Verlauf des Ileus bei Darmcarcinom und dem localen Meteorismus des Cöcum bei tiefsitzendem Dickdarmverschluss. Archiv f. klin. Chirurgie. Bd. 68. S. 195. 1902.
6) O. Schiemann, Berichte über den 1. u. 2. russischen Chirurgencongress von 1900 u. 1901 und Volvulus Coeci, Вѣстникъ Хирургіи. Nr. 20. 1901.

IV.

Zur Krebsfrage.

(Nach Beobachtungen an Mammatumoren.)

Von

Dr. **W. Merkens,**

Specialarzt für Chirurgie in Oldenburg, ehem. Assistenzarzt der chirurgischen Abtheilung des Krankenhauses Moabit in Berlin.

(Mit 1 Abbildung.)

v. Hansemann[1]) sagt bei der Besprechung der Epidermiskrebse, dass es eine fortschreitende Reihe von Epidermiscarcinomen gebe, deren erstes Glied sich histologisch kaum oder gar nicht von entzündlich verdickter Epidermis unterscheide und deren Endglied, der Medullarkrebs, überhaupt keine Aehnlichkeit mehr mit der Epidermis habe. Aehnliche Verhältnisse fänden sich bei den Carcinomen anderer Organe. Speciell für die Mamma giebt er die Reihenfolge: destruirendes Adenom, schlauchförmiges Carcinom, Medullarcarcinom. Das destruirende Adenom stimme im Bau am meisten mit der Milchdrüse überein.

Meiner Meinung nach kann man in dieser Reihenbildung noch weitergehen. Wir brauchen nicht erst beim Carcinom zu beginnen, sondern können bereits das gutartigste Adenom, ja sogar normales Drüsengewebe zum Ausgangspunkt wählen.

Aus den Präparaten *eines* Tumors lassen sich keine weitgehenden Schlüsse ziehen. Wir sehen eben kein Wachsthum, sondern Zellen im fertigen Zustand. Um weiter zu kommen, müssen wir eine ganze Anzahl von gesunden Drüsen, gutartigen und bösartigen Tumoren neben einander betrachten, dabei von den Tumoren möglichst immer diejenigen Bilder zum Vergleiche auswählen, in denen die grösste Abweichung vom Muttergewebe zum Ausdruck kommt. Wenn es so gelänge, vom normalen Gewebe beginnend allmählich zum Carcinom zu gelangen, so hätte man gewissermaassen die Entwicklung des Carcinoms vor sich.

---

1) v. Hansemann, Die mikroskopische Diagnose der bösartigen Geschwülste. Berlin, Hirschwald.

Als Assistenzarzt von Geheimrath Sonnenburg, dem ich auch an dieser Stelle für die Ueberlassung des Materials danke, hatte ich reichlich Mammatumoren zur Verfügung, während ich mir normales Drüsengewebe aus dem pathologischen Institut des Krankenhauses (Prof. Langerhans) leicht verschaffen konnte.

Wenn ich nun eine Kette im angedeuteten Sinne zu bilden versuche, so dürfte dieser Versuch um so lohnender sein, als er Klarheit bringen könnte in bisher noch nicht völlig aufgeklärte Verhältnisse.

Es fragt sich zunächst, wie sieht die Mamma unter dem Mikroskope aus, wenn sie völlig gesund ist. Es ist nicht ganz einfach, diese Frage zu beantworten.

Die Brustdrüsen gesunder, nicht stillender Individuen zeigen in ihrer mikroskopischen Structur ganz erhebliche Unterschiede. Uns interessirt hier vor allen Dingen die Beschaffenheit der Epithelzellen und ihre Anordnung in den Endbläschen. In vielen Fällen kann bei der ruhenden Mamma, mitunter sogar bis in die späteren Monate der Schwangerschaft hinein, von eigentlichen Endbläschen überhaupt keine Rede sein. Die Ausführungsgänge münden centralwärts in Epithelhaufen, die keine Andeutung eines Lumens zeigen. Die Epithelzellen liegen scheinbar wirr durcheinander, zeigen ovale, nicht besonders stark färbbare Kerne, mit welchen die hier und da auftretenden Leukocytenkerne in scharfem Contraste stehen, und es ist häufig nicht leicht, sie von den umgebenden Bindegewebszellen zu unterscheiden, zumal da eine Membrana propria ganz fehlen kann. In anderen Fällen oder auch wohl an anderen Stellen derselben Drüse sind allerdings mehr oder weniger deutliche Lumina vorhanden; die Epithelzellen heben sich dann in Folge ihrer Anordnung deutlicher von der Umgebung ab. Die Auskleidung mit einer einfachen Lage kubischer bis cylindrischer Zellen ist die Regel. Doch sieht man bisweilen auch regelmässig geschichtetes Epithel, ohne gleich an eine pathologische Veränderung denken zu müssen. Eine so schöne Reihenbildung wie beim Adenom (siehe unten) habe ich in normalen Drüsen allerdings nicht gesehen. Von der Membrana propria habe ich bereits gesagt, dass man sie bisweilen vollkommen vermisst; in andern Fällen, namentlich bei wirklich vorhandenen Alveolen, kann eine ausserordentlich schöne Membrana propria vorhanden sein, die zumal bei Färbung nach van Gieson durch den angenommenen rothen Ton deutlich in die Augen springt. Sie zeigt nicht selten eine faserige Structur mit platten, langgestreckten Kernen, die ihr anliegen und augenscheinlich auch angehören. Bisweilen habe ich den Eindruck gehabt, dass

die Alveolen an Stelle der Grenzmembran von flachen Zellen mit strichförmigen dunklen Kernen vollständig umspannt waren.

Das mikroskopische Bild einer secernirenden Mamma mit ihrem gleichmässigen Bau ist ja ausserordentlich typisch. Ich gebe zu, dass beim Adenom einmal ähnliche Bilder auftreten können; doch fehlt stets die Gleichmässigkeit, so dass selbst in einer functionirenden Mamma ein Adenom mikroskopisch unschwer zu erkennen sein dürfte. Noch leichter ist dies der Fall beim ausgebildeten Carcinom. In einem Präparat wenigstens, welches ich besitze, charakterisiren die hellen, protoplasmareichen, unregelmässig geformten und locker zusammengefügten Zellen im Vergleich mit dem normalen Drüsengewebe das Carcinom hinreichend, selbst dort, wo es in Drüsenläppchen hineingewuchert ist und die Differenzialdiagnose gegen Flachschnitte in Betracht kommt.

Auf die Altersveränderungen der Brustdrüse gehe ich ebensowenig ein, wie auf die Verhältnisse bei Kindern. Ich wollte eben nur zeigen, wie sehr die mikroskopischen Bilder der normalen Drüse variiren und glaube es aussprechen zu dürfen, dass eine zusammenfassende Arbeit über dieses Thema ein dankbares Feld wäre für einen Jünger der normalen Anatomie.

Wenn ich nunmehr zu den aus den Mammaepithelien hervorgehenden Neubildungen übergehe, so muss ich zunächst betonen, dass es bei dem Wechsel des normalen Bildes ausserordentlich schwierig ist, zu entscheiden, wo die pathologischen Bildungen beginnen.

Bei der klinischen Untersuchung der weiblichen Brustdrüse tastet man, namentlich bei geringem Fettansatz, die normalen Läppchen und Ausführungsgänge als derbe, unregelmässig geformte, knötige Stränge. Die Grösse und Consistenz der eingelagerten kleinen Knoten wechselt nach der Entwicklung der Drüse ganz beträchtlich. Wenn man aber an einer circumscripten Stelle diese Knötchen vergrössert findet, so kann man aus dieser Thatsache schon eher auf pathologische Veränderungen schliessen.

Ich habe bei einem grossen Material auf diese Verhältnisse ganz besonders geachtet. Dennoch hielt es schwer, geeignetes Material zu erhalten. Bei einer Frau endlich, die wegen eines anderen schweren Leidens im Krankenhaus war, fand ich die beschriebene Veränderung. Man tastete in jenem Lappen, der nach der Achselhöhle zu liegt, eine Anzahl kleiner Knötchen, die nur aus dem Grunde als pathologisch angesehen wurden, weil man sie in den andern Theilen der Mamma, die als vollständig gesund gelten mussten, in derselben Grösse nicht fand.

Der Fall kam zur Section. Im mikroskopischen Bilde sah ich zunächst gar keine Veränderungen. Ich fand die Beschaffenheit und

Anordnung der Epithelzellen genau so, wie ich es unter normalen Verhältnissen gewohnt war. Nur an einer Stelle waren die Alveolen gegenüber der Norm entschieden vergrössert. Was mir aber besonders auffiel, war die Veränderung der Epithelzellen, die in meist einfacher, aber auch in mehrfacher Lage die Alveolen auskleideten und sich durch ihre Grösse sowie durch ihre stellenweise schön ausgeprägte cylindrische Form vor den Epithelzellen an andern Stellen auszeichneten.

Ohne dieser Beobachtung eine allzugrosse Bedeutung beizulegen, glaube ich dennoch die Vermuthung aussprechen zu dürfen, dass wir es hier und in ähnlichen Fällen mit einer beginnenden Wucherung und Adenombildung zu thun haben. So wäre der Uebergang gegeben zu den grösseren Cysten, die wir schon mit grösserer Bestimmtheit als pathologische Neubildungen ansehen müssen.

Mammacysten, grössere und kleinere, bilden ja einen ganz gewöhnlichen klinischen wie anatomischen Befund. Ist der Process noch nicht weit vorgeschritten, so finden wir die Anordnung in Läppchen noch vollständig erhalten. Die auch wohl erweiterten Ausführungsgänge münden centralwärts in Cystensysteme, deren einzelne Cysten glattwandig und aus den Alveolen augenscheinlich entstanden sind. Die Auskleidung der Cysten ist einschichtig oder mehrschichtig. Wir finden bisweilen drei und noch mehr Zelllagen übereinander. Die Form der Zellen ist sehr verschieden, da sie sich den gegebenen Raumverhältnissen anpassen müssen. Nur die central gelegenen, welche nach innen zu eine glatte, gebogene Fläche bilden, sind fast regelmässig von cubischer bis cylindrischer Gestalt, wie es auch bei einschichtig ausgekleideten Cysten der Fall zu sein pflegt, namentlich den kleineren. Doch kommen auch endothelartige Formen vor. Das sehen wir am häufigsten bei grössern Cysten, deren Epithellagen reducirt sind. Ja, die Epithelauskleidung kann sogar ganz fehlen. Man hat dafür den Druck des Cysteninhalts verantwortlich gemacht. Vielleicht ist auch die schlechte Ernährung der bindegewebig eingeschlossenen Cystenwand von Bedeutung.

Viele Untersucher pflegen der mehrschichtigen Beschaffenheit des auskleidenden Cystenepithels eine besondere Bedeutung in dem Sinne beizulegen, dass sie sie den bösartigen Neubildungen näher stellen. Das ist bei vielen Organen, die unter normalen Verhältnissen ein einschichtiges Epithel besitzen, gewiss wichtig. Bei der Mamma muss man aber in dieser Beziehung vorsichtig sein. Es giebt zweifellos multiple Cysten der Mamma, die eine zwar mehrschichtige, aber gleichmässige Auskleidung der beschriebenen Art besitzen und dennoch

bis dahin durchaus gutartige Geschwülste darstellen; andrerseits kann man in Cysten einreihig angeordnete Epithelzellen finden, die, ohne ihre Grösse, Beschaffenheit und Färbbarkeit geändert zu haben, an andern Stellen derselben Mamma solide Stränge bilden, die sich unter dem Mikroskop wenigstens als Carcinom erweisen. Daraus geht hervor, dass man allein aus der ein- resp. mehrschichtigen Anordnung keine weitgehenden Schlüsse ziehen darf. Wir müssen eben bedenken, dass auch in der normalen Mamma eine mehrschichtige Auskleidung vorkommt und dass zur Beurtheilung einer Geschwulst auch das Aussehen der einzelnen Zellen im Vergleich zum normalen Epithel berücksichtigt werden muss.

Auf einen Befund muss ich hier noch ganz besonders aufmerksam machen. Man findet sehr häufig kleinere, selten grössere Cysten mit einem zweireihigen Epithel eigener Art ausgekleidet. Die central gelegenen Zellen zeigen die beschriebene regelmässige Form und gleichmässige radiäre Anordnung. Im Vergleiche zu ihnen sind die peripheren etwas kleiner und unregelmässiger gestaltet. Zwar überwiegt die kubische Form, doch sieht man auch scheinbar plattgedrückte Zellen und solche von ovaler Form, deren grösster Durchmesser der Cystenwand parallel läuft. In Folge der regelmässigen Anordnung der Kerne, die zumal die innere Schicht auszeichnet, sehen wir nun eine doppelte Contourirung. Auf diese Erscheinung haben Dreyfuss und namentlich Sasse[1]) bereits aufmerksam gemacht. Bei Vergrösserung der Cysten verschwindet in der Regel die eine Zelllage. Sasse meint, dass die Belegzellen der Membrana propria von dem eigentlichen Drüsenepithel erdrückt würden. Mir ist es mehr einleuchtend, dass die centralen Zellen, deren Entfernung von dem ernährenden Gewebe eine grössere ist, als die schlechter ernährten und daher weniger widerstandsfähigen leichter und schneller zu Grunde gehen, um dann von den peripheren, ihr Aussehen annehmenden Zellen ersetzt zu werden. Man hätte so eine Analogie zur Cystenbildung, die, wie auch Sasse angiebt, in der Weise vor sich gehen kann, dass die mit Epithelzellen zunächst vollständig ausgefüllten Alveolen durch Zerfall der central gelegenen cystisch werden. Dass man bei schwacher Vergrösserung nicht selten um einen dunklen inneren Ring einen helleren äusseren sieht (Sasse), dürfte zum Theil wenigstens darauf zurückzuführen sein, dass im innern Ringe die Kerne einander näher liegen. Genug. Die Hauptsache ist, dass man diese so deutlich ausgesprochene doppelte Contourirung bei Wucherungsprocessen des Epithels nur selten vermisst, während man sie in der normalen Mamma wohl nur

1) Sasse, Ueber Cysten und cystische Tumoren der Mamma. Langenbeck's Archiv. 1897.

ausnahmsweise antrifft. Insofern ist dieser Erscheinung also eine diagnostische Bedeutung beizulegen.

Bei den Adenomen der Mamma, die ich bisher beschrieben habe, handelt es sich um mehr oder weniger cystische Geschwülste, die bei verhältnissmässig geringer Varietät der Zellen im Grossen und Ganzen den normalen Bau der Mamma nachahmen. Dass sich das Bindegewebe den veränderten Verhältnissen anpassen muss, liegt auf der Hand. Ein deutliches Missverhältniss aber zwischen Epithel- und Bindegewebswucherung besteht nicht. Die Geschwülste sind daher bezüglich ihres gegenwärtigen Zustandes als durchaus gutartige zu bezeichnen. Nunmehr gehe ich zu den Geschwülsten über, bei denen zuerst dieses Missverhältniss in die Augen fällt.

Die Wucherung kann zunächst einfach in der Weise stattfinden, dass die Zellen sich nach dem Innenraume der Hohlräume zu vorschieben. Das geschieht aber nicht in gleichmässiger Weise, sondern es entstehen an circumscripten Stellen knospenartige Vorsprünge, auch ragen wohl einzelne Zellen frei in's Innere, aus dem Zellverbande heraustretend resp. herausgedrängt. Dem Wachsthum sind augenscheinlich durch das Nahrungsbedürfniss Grenzen gezogen. Je weiter die Entfernung von der Membrana propria, dem Mutterboden, um so schlechter die Ernährung. Es ist interessant, zu beobachten, wie die Zellen, wenn auch nur mit einem dünnen Stiel, die Verbindung mit der Membrana propria zu wahren suchen und dabei die merkwürdigsten Formen annehmen. Dennoch reicht die Nahrungszufuhr bisweilen nicht aus. Dafür scheinen mir die schwächere Kernfärbung, Kerndegeneration, stärkere Färbung des Protoplasmas u. s. w., wie man nicht selten an solchen Zellen sieht, zu sprechen. Noch deutlicher zeigt sich dies bei ganz mit Zellen angefüllten Hohlräumen, deren central gelegene Zellen degeneriren und zerfallen, so dass sich neue Hohlräume bilden. Bei allen diesen Vorgängen geht die regelmässige Form und Anordnung der innenwärts gelegenen Zellen verloren. Dagegen bleiben die peripherwärts gelegenen in Reih und Glied, so dass die äussere Begrenzung auf dem Durchschnitt durch eine regelmässig gebogene Linie gebildet wird.

Dies wäre der eine Modus. Der andere wird dadurch charakterisirt, dass die wuchernden Epithelzellen mit der Membrana propria im Zusammenhang bleiben, diese aber, um Platz zu gewinnen, zu Ausbuchtungen veranlassen.

Die Ausbuchtungen nach innen — Adenoma invertens[1]) — ge-

1) Die Bezeichnung der Adenome als invertens und evertens stammt von Gebhard. Cfr. Gebhard, Pathol. Anatomie der weiblichen Sexualorgane. Leipzig, Hirzel. Ferner Ruge in Winter's „Gynäkol. Diagnostik". Ebenda.

schehen zunächst in der Weise, dass sich kleine Erhebungen bilden. Dieselben werden höher und zugleich schmäler, bis man schliesslich ganz dünne Gewebsstränge sieht, die kaum für ein feines Gefäss Platz haben, dennoch auf beiden Seiten mit Epithelzellen dicht besetzt sind. Diese als Papillen bezeichneten Bildungen können nun weiter wachsen, sich vielfach verzweigen, so dass man nicht selten ganze Hohlräume von ihnen ausgefüllt sieht.

Ausbuchtungen im entgegengesetzten Sinne bildet das Adenoma evertens, indem es Ausläufer nach aussen sendet und so die Membrana propria mit ihrem Nachbargewebe zurückdrängt. Allmählich kommen drüsenartige Gebilde heraus, die weiterhin wachsen unter vielfacher Verzweigung. Endlich können die Epithelschläuche einander so nahe rücken, dass nur ein ganz dünner Gewebsstrang zwischen ihnen bleibt, die Zellen sich also mit der Rückseite beinahe berühren.

Diese beiden Adenomtypen — Adenoma invertens und Adenoma evertens — können nun auch combinirt vorkommen. Wenn wir nun noch den ersten Modus der Epithelwucherung hinzunehmen und bedenken, dass die Zelllagen sich vervielfachen können, so liegt auf der Hand, dass die mannigfaltigsten Bilder entstehen müssen, deren Herleitung bisweilen vollkommen unmöglich ist. Dennoch ist es für den Mikroskopiker ausserordentlich zweckmässig, sich die einzelnen Wachsthumsmodi vor Augen zu halten. In der That kommen auch Tumoren vor, wo man sie in reinster Ausbildung beobachten kann.

Ich habe die erwähnten Formen zunächst absichtlich geschildert gewissermaassen vom Standpunkt des wuchernden Epithels aus. So einfach liegen wohl in Wirklichkeit die Verhältnisse nicht: auch das umgebende Gewebe, namentlich das Bindegewebe, ist zu berücksichtigen. Man hat nicht selten den Eindruck, dass ein wahrer Kampf zwischen wucherndem Epithel und wucherndem Bindegewebe stattfindet. Ich werde später noch auf diesen Punkt zurückkommen.

Wenn wir uns nun fragen, worauf es uns ja am meisten ankommt, wie ist die Stellung dieser Geschwülste bezüglich ihrer Gutartigkeit resp. Bösartigkeit, so müssen wir zunächst entschieden betonen, dass wir es hier mit Bildungen zu thun haben, die nicht nur in den Grössenverhältnissen, sondern auch in ihrem Bau durchaus von der Norm abweichen. Wucherung der Zellen nach innen mit eventuell eintretendem secundären Zerfall, Papillenbildung, Ausbuchtungen nach aussen kommen in der normalen Mamma in dieser Weise nicht vor. Allerdings ist damit noch nicht gesagt, dass die so beschaffenen Tumoren bösartig sein müssen; aber wir sind der Bösartigkeit ein gutes Stück näher gekommen. Die Zellen haben bei normaler Lagerung

nicht genug Raum, sie suchen mehr Raum zu gewinnen. Dabei respectiren sie anfangs noch die Membrana propria, aber nicht mehr lange.

Man beobachtet nicht selten, dass zwei sich vergrössernde epitheliale Hohlräume in ihrer Ausbreitung einander begegnen. Die Bindegewebswand zwischen ihnen wird immer dünner und schliesslich durchbrochen, so dass ein Hohlraum entsteht, in welchem man die vorspringenden Reste der Trennungswand noch sieht. Hier finden wir das erste Zeichen destruirenden Wachsthums. Während die Zellen eines Hohlraums für sich allein noch nicht im Stande waren, die Grenze der Membrana propria zu überschreiten, zerstören zwei sich begegnende Hohlräume die bindegewebige Zwischenwand. Allmählich aber nimmt die Zellwucherung in dem Maasse überhand, dass die Membrana propria auch den nur von einer Seite andrängenden Epithelzellen nicht mehr Widerstand leisten kann und ihnen den Durchtritt gestattet. Damit wären wir beim destruirenden Wachsthum, dem ersten Kennzeichen der malignen Tumoren, angelangt.

Ein Moment, welches ich bisher noch nicht genug gewürdigt habe, welchem dennoch zur Beurtheilung des Charakters einer Geschwulst die allergrösste Bedeutung zukommt, ist die Veränderung der einzelnen Zellen. Die Epithelzellen bilden in dem einen Falle die normalen Drüsenalveolen, in dem andern die Stränge eines typischen Krebses. Aber die Zellen sind nicht dieselben geblieben. Auf Grund ererbter Eigenschaften im Verein wahrscheinlich mit Einflüssen von aussen haben sie unter Aenderung ihrer Function ein anderes Aussehen und andere Lebensgewohnheiten angenommen, die den normalen Epithelzellen fremd sind.

Es liegt mir fern, auf die Veränderungen der Geschwulstzellen im Allgemeinen näher einzugehen und zu erörtern, ob es sich um Anaplasie oder Kataplasie handelt. Hier seien nur einige Punkte hervorgehoben, die besonders auf die Mamma Bezug haben.

Wenn man normales resp. annähernd normales Gewebe von derselben Mamma erhalten kann, dann versäume man nicht, die normalen Zellen mit den Zellen der Neubildung zu vergleichen. Man wird dann auf die Veränderungen eher aufmerksam.

Dass die Krebszellen in Form und Grösse ausserordentlich variiren, ist ja hinlänglich bekannt; ebenso ist über Degeneration und Zelleinschlüsse namentlich in letzter Zeit viel geschrieben worden.

Die Färbbarkeit der Kerne im Vergleich zum Protoplasma ist sehr verschieden. Bei gewöhnlicher Färbung mit Hämatoxylin, der man zweckmässig eine Entfärbung mit Salzsäurealkohol folgen

lässt, sieht man bei lebenskräftigen Zellen das Protoplasma blass, die Kerne dagegen schön gefärbt, so dass man das fädige resp. körnige Kerngerüst, Kernkörperchen, eventuell auch Kerntheilungsfiguren deutlich erkennt. An andern Stellen dagegen sehen wir die Kerne nur sehr schwach gefärbt, einzelne blass gefärbte Schollen ersetzen die sonst so deutliche Structur; Kerntheilungsfiguren fehlen. Ferner sehen wir nicht selten das Chromatin in Folge pyknotischer Processe zu unförmigen Massen zusammengeballt, zerklüftet. Wieder anderswo hat sich das Protoplasma, wohl in Folge Auslaugung chromatischer Substanz, mit Kernfarben ausserordentlich intensiv gefärbt. Kurz, es kommen die mannigfachsten Veränderungen vor. Der Grund dieses verschiedenen Verhaltens gegen Farbstoffe ist wohl weniger in primärer Zellveränderung, als in ungünstigen Ernährungsverhältnissen zu suchen. Unter sonst gleichen Bedingungen sind wohl die Zellen am besten ernährt, welche dem Bindegewebe am nächsten liegen. Wenigstens sieht man in durchschnittenen Krebssträngen die Färbbarkeit der Kerne nicht selten nach dem Centrum zu abnehmen, wie denn fernerhin auch der Zerfall stets im Centrum beginnt. Wenn wir bei den Adenomen bereits die Verschiedenheit der Zellfärbbarkeit hervorgehoben haben, so ist sie bei den Carcinomen noch viel deutlicher vorhanden und bildet sie somit ein nicht zu unterschätzendes diagnostisches Moment. Normales Mammagewebe färbt sich stets gleichmässig.

Neuerdings hat Burkhardt im Archiv für klinische Chirurgie eine interessante Abhandlung über das Verhalten der Altmann'schen Granula in den Zellen maligner Tumoren veröffentlicht. Er ist der Ansicht, dass man aus dem Verhalten dieser Gebilde nicht nur auf die Function der Zellen, sondern auch auf den Charakter der Geschwulst schliessen könne, in dem Sinne, dass mit dem Abnehmen derselben die Zunahme der Bösartigkeit Hand in Hand gehe. Sollten sich diese Beobachtungen bestätigen, so wäre jedenfalls für die Beurtheilung der Tumoren viel gewonnen.

Endlich ist noch das Verhalten der Zellen zu einander von besonderer Bedeutung. In der normalen Mamma sitzen die Epithelzellen der Unterlage fest auf und stehen mit einander in festem Zusammenhang. Härten, Einbetten, Manipulationen beim Färben genügen nicht zur Lockerung. Dagegen ist der Verband der Geschwulstzellen häufig ein sehr loser. Nicht nur, dass bei Adenomen die Zellen ihre Abkömmlinge in's Innere vorschieben, so dass sie nur mit einer kleinen Fläche noch mit dem Mutterboden und den Mutterzellen in Zusammenhang bleiben, auch in soliden Krebsnestern kann man, namentlich in den mittleren Partieen, die Zellen sich von einander lockern sehen.

Ja, das ganze Centrum kann sich von der Umgebung abtrennen. Neben der Eigenthümlichkeit der Zellen spielen auch hier wohl Ernährungsverhältnisse eine bedeutende Rolle. Wie die Zellen unter einander nur lose verbunden sind, so lösen sie sich auch leicht ab von der Membrana propria, wenn eine solche noch vorhanden ist, oder dem umgebenden Bindegewebe.

Wenn ich nun meine Präparate in der angedeuteten Weise ordne und nach einander durchsehe, so kann ich nicht umhin, einen einheitlichen Process anzunehmen, der aus dem normalen Mammagewebe das Adenom, das Adenocarcinom und schliesslich das Carcinom schafft. Da die Carcinome unter dem Mikroskope sehr verschieden aussehen — man denke nur an das maligne Adenom und den Scirrhus —, so mag auch die Entwicklung eine verschiedene sein, es mag verschiedene Wege geben, die zum Carcinom führen; darin aber dürften die verschiedenen Entwicklungsarten übereinstimmen, dass sich zunächst Tumoren bilden, die sowohl in ihren einzelnen Zellen als auch in ihrem Gesammtbau dem normalen Gewebe gleichen resp. ähnlich sind, um weiterhin schneller oder langsamer die Structur und den Charakter der Carcinome anzunehmen.

Wir haben keinen Grund, die aus den Abkömmlingen des mittleren Keimblattes hervorgehenden Neubildungen anders zu beurtheilen.

Demnach kann ich meine Ansicht dahin zusammenfassen:

Im Anfang ihrer Entstehung ist jede Geschwulst mikroskopisch von gleichem resp. ähnlichem Bau wie das Muttergewebe und klinisch gutartig. Die weitere Entwicklung geschieht in der Weise, dass verschiedene in einander übergehende Stadien durchgemacht werden, wobei die Differenz gegenüber dem Muttergewebe immer mehr zu Tage tritt. Schliesslich entstehen Geschwülste vom Bau der Carcinome und Sarkome, die klinisch durch destruirendes Wachsthum und Metastasenbildung ihren bösartigen Charakter zu erkennen geben.

In unseren Lehrbüchern und Zeitschriften finden wir oftmals das Verhältniss zwischen gutartigen und bösartigen Neubildungen unklar dargestellt; viele Autoren scheinen ja auch der Ansicht zu sein, dass es sich um grundverschiedene Geschwülste handle, die in ihrem Entstehen gar nichts mit einander zu thun haben. Dem gegenüber muss ich betonen, dass ich einen principiellen Unterschied zwischen gutartigen und bösartigen Tumoren, soweit ihre Bildung in Betracht kommt, nicht anerkennen

kann. Der Entwicklungsvorgang ist durchaus derselbe, nur das Stadium der Entwicklung ist ein verschiedenes.

Ich habe also geschildert, dass das Carcinom nicht als solches entsteht, sondern sich aus gutartigen Vorstufen heraus entwickelt.[1]) Nun ist die weitere Frage: muss denn jedes Adenom zum Carcinom werden? Diese Frage ist entschieden mit „Nein" zu beantworten.

Möglicher Weise kann die Wachsthumsenergie der Zellen aus Gründen, die wir noch nicht kennen, erlahmen. Sicher aber verfügt auch der menschliche Körper über Mittel, das schrankenlose Wachsthum zu hemmen.

Man findet in der Umgebung von wuchernden Epithelzellen nicht selten kleinzellige Infiltration. Sie wird von einigen wenigen Autoren zwar noch als vorbereitendes Moment für die Einwucherung der Geschwulstzellen aufgefasst, von den meisten aber mit Recht als Reaction des sich vertheidigenden Organismus. Das wirksamste Vertheidigungsmittel aber ist, soweit wir aus mikroskopischen Bildern Schlüsse zu ziehen berechtigt sind, die Bindegewebsneubildung. Die Tumorzellen werden von festem Bindegewebe umklammert, in der Ernährung mehr und mehr geschädigt und schliesslich zum Absterben gebracht. So kann es z. B. vorkommen, dass man bei einem Scirrhus in vielen Schnitten überhaupt keine Carcinomzellen sieht. Findet man endlich solche, so sind es oftmals schlecht färbbare, kümmerliche Exemplare, offenbar wenig geeignet zur Fortpflanzung. Ja, es wäre denkbar, dass man in dem Primärtumor überhaupt keine Carcinomzellen fände.

Dabei müssen wir noch eines Momentes gedenken. Der Krebs setzt dem Eindringen von Mikroorganismen wenig Widerstand entgegen, so dass er namentlich dann leicht vereitert und zerfällt, wenn er der Körperoberfläche angehört oder nahe liegt. Das Resultat kann eine einfache Narbe sein. Interessant ist in dieser Beziehung ein von Lexer[2]) erwähnter, von v. Bergmann beobachteter Fall, wo der Krebs allerdings an einer anderen Stelle sass. Ein kleines Lippencarcinom war von selbst geschwunden bis auf eine Narbe, in welcher auch mikroskopisch keine Spur von Carcinomgewebe entdeckt werden konnte. Dagegen bestanden Metastasen in den Lymphdrüsen.

Wir sehen also, dass der Körper selbst Abwehrvorrichtungen besitzt und dass ihm sogar die pathogenen Mikroorganismen im Kampfe gegen bösartige Tumoren einen Dienst erweisen können. Aber diese Mittel genügen, soviel wir wenigstens wissen, nicht, ein typisches

1) Dasselbe gilt für das Sarkom.

2) Handbuch der prakt. Chirurgie. Bd. 1.

Carcinom radical aus dem Körper zu entfernen, sie führen nur zu einer partiellen Vernichtung des Krebses, gewöhnlich wohl seiner ältesten Theile, während an anderen Stellen, namentlich in den Lymphwegen, die Krankheit fortbesteht.

Dagegen halte ich es für möglich, dass ein bis dahin gutartiger Tumor durch die natürlichen Hilfskräfte des Organismus in seiner weiteren Entwicklung gehemmt werden kann und so entweder gar nicht dahin gelangt, Formen anzunehmen, die sich unter dem Mikroskop als bösartig erweisen, oder doch erst so spät, dass das umgebende Bindegewebe ihn vom Nachbargewebe vollständig abschliesst und Metastasenbildung verhindert.

Eine solche Geschwulst ist — ich kehre zur Mamma zurück — das von Schimmelbusch[1]) näher beschriebene Fibroadenom. Das Charakteristische ist die dicke, feste bindegewebige Kapsel. Auf der einen Seite haben wir Geschwulst-, auf der andern normales Gewebe. Der Inhalt besteht aus Bindegewebe und Epithel in verschiedenartigster Anordnung. Bald ist das Epithel verhältnissmässig spärlich vertreten. Glatte Schläuche mit ein- oder zweireihigem Epithel durchziehen das reichliche Bindegewebe, so dass es mitunter schwer ist zu sagen, ob dieses oder das Epithel mehr gewuchert ist. Doch die Uebergänge zu andern Formen rechtfertigen auch hier den Namen „Adenom". Dasselbe gilt für die Tumoren von ausgesprochen blätterigem Bau, welcher durch mehr oder weniger concentrische Lamellenbildung zu Stande kommt. Etwas deutlicher schon tritt die Epithelwucherung zu Tage, wenn die Zellen sich schichten oder Ausbuchtungen bilden, so dass man unter dem Mikroskop das Bild gefiederter Ränder bekommt. Dass auch Cystenbildung vorkommen kann, braucht wohl nicht besonders betont zu werden. Endlich kann die Epithelwucherung in dem Grade überhand nehmen, dass man in mikroskopischen Schnitten an Krebs erinnert wird. Dennoch ist, soweit mir bekannt, niemals beobachtet worden, dass sich aus einem typischen Fibroadenom ein Krebs mit Metastasen entwickelt hätte, trotzdem es eine beträchtliche Grösse annehmen kann. Die dicke bindegewebige Kapsel verhindert eben das schrankenlose, destruirende Wachsthum der Epithelzellen und schützt den Körper vor Metastasen. So ist denn das Fibroadenom als eine gutartige Geschwulst auch in dem Sinne anzusehen, dass eine spätere krebsige Umwandlung entweder nicht vorkommt oder doch jedenfalls sehr selten ist. Das ist um so wichtiger, als wir nicht selten auf Grund der klinischen Untersuchung, wie Schimmelbusch

1) Langenbeck's Archiv. Bd. 44.

bereits betont hat, mit Sicherheit die Diagnose stellen können. Eine rundliche, gegen Pectoralis, Haut und normales Mammagewebe leicht verschiebliche, in der Einzahl bei jugendlichen Individuen auftretende Geschwulst von fester Consistenz ist ein Fibroadenom. Ausnahmen von dieser Regel gehören zu den grössten Seltenheiten, zumal wenn wir nur die Tumoren im Auge haben, welche wirklich vom Drüsengewebe der Mamma ausgehen. Aber die klinischen Symptome sind nicht immer so typisch. So kommen sie nicht selten in der Mehrzahl vor und können sie dann mit multiplen Cysten verwechselt werden, trotzdem diese meist in weit grösserer Anzahl vorhanden sind und, sobald sie grösser werden, eine weichere Beschaffenheit erhalten, zum Theil sogar fluctuiren. Ferner finden sich die Fibroadenome bisweilen bei älteren Frauen, wo man zunächst an Carcinome denkt. Doch die leichte Verschieblichkeit bleibt ein constantes Zeichen und fehlt nur dann, wenn ausnahmsweise ein Trauma oder eine Entzündung zu Verwachsungen geführt haben. Die Herausnahme des circumscripten Tumors genügt zur radicalen Heilung, welche auch dadurch nicht beeinträchtigt wird, dass wir die Operation eventuell wiederholen müssen für den Fall, dass mehrere Tumoren vorhanden sind resp. sich bilden.

Mammatumoren sind durchweg epithelialen Ursprungs. Reine Fibrome, sowie überhaupt Geschwülste der Bindegewebsreihe sind so selten, dass sie für die Diagnose kaum in Betracht kommen. Von den Fibroadenomen und ihrem gutartigen Charakter habe ich bereits gesprochen. Sie nehmen eine eigene Stelle ein. Die Annahme, dass sie aus versprengten Keimen entstanden seien, ist verlockend, aber schwer zu beweisen. Ganz anders zu beurtheilen sind alle übrigen epithelialen Neubildungen der Mamma, auch wenn sie noch nicht die klinischen Symptome des Krebses zeigen. Mögen sie dem Epithel der Ausführungsgänge oder dem der Endbläschen ihre Entstehung verdanken, was übrigens in vielen Fällen schwer zu entscheiden ist, sie sind auf jeden Fall krebsverdächtig, wenigstens in dem Sinne, dass sie früher oder später in Krebs übergehen können. Das gilt namentlich von zwei Formen, der Cystenmamma[1]) und dem diffus in die Umgebung übergehenden Adenom.

Multiple Cystenbildung beobachtet man bei mikroskopisch gutartigen und bösartigen Tumoren; dieses klinische Zeichen sagt also

1) Verschiedene Bezeichnungen werden für diese Krankheit gebraucht. Cfr. Sasse l. c.

bezüglich des Charakters einer Geschwulst, soweit der gegenwärtige Zustand in Frage kommt, gar nichts. Indessen spricht die multiple Cystenbildung für eine erhebliche Wucherungstendenz der Epithelien, und diese Thatsache allein sollte schon zum radicalen Vorgehen genügen.

Schimmelbusch erwähnt in seiner Arbeit über das Cystadenom [1]) folgenden Fall: Eine Dame, Mitte der Zwanziger, litt seit mehreren Jahren an einem typischen Cystadenom. Beide Brustdrüsen waren voll und gross, aber verwandelt in einen Haufen kugeliger erbsen- bis haselnussgrosser Tumoren. v. Volkmann hatte sie längere Zeit in seiner Klinik beobachtet, sich aber nicht zur Amputation entschliessen können. v. Bergmann hielt auf Grund der vorliegenden Erfahrungen den Eingriff nicht für absolut nöthig. Eine Reihe anderer chirurgischer Autoritäten hatte die Amputation beider Mammae vorgeschlagen.

Ich stimme den letzteren durchaus bei. Nicht nur können Cystadenome in Krebs übergehen, auch kann sich bereits unter dem klinischen Bilde eines Cystadenoms ein Krebs verbergen; bestand doch in dem von Schimmelbusch auf dem Congress der deutschen Gesellschaft für Chirurgie 1890 mitgetheilten Fall neben multiplen Cysten ein typischer Scirrhus mit Achseldrüsenmetastasen! Ich rathe also in solchen Fällen zu einem radicalen Vorgehen, und zwar richte man, da bekanntlich doppelseitige cystische Erkrankung häufig ist, sein Augenmerk auf beide Mammae, was übrigens in jedem Fall von Tumor zu empfehlen ist.

Aehnlich verhalte man sich den nicht scharf abgesetzten Adenomen gegenüber.

Es liegt mir fern, auf die Theorien über die Entstehung des Krebses näher einzugehen. Nur das möchte ich betonen, dass die Wucherung und Veränderung des Epithels das Erste ist, welches wir wahrnehmen können. Ich stimme also Heidenhain, der sich auf dem Chirurgencongress 1901 auf Grund seiner Beobachtungen an Mammacarcinomen für die primäre Erkrankung des Epithels aussprach im Sinne v. Hansemann's, Hauser's u. A., vollkommen bei. Hier interessirt uns aber mehr die Frage: wie wächst das Carcinom, speciell in der Mamma? Heidenhain bemerkte, dass man beim Mammacarcinom, auch wenn dasselbe nur haselnussgross sei, bis in die weiteste Peripherie hinein in allen kleinsten Drüsen-

1) Langenbeck's Archiv. Bd. 44.

läppchen Veränderungen am Epithel finde, die in der gesunden Mamma nicht vorkämen. Wenn ich auch gestehen muss, trotz Carcinom stellenweise Mammagewebe gefunden zu haben, das ich nach dem mikroskopischen Bilde für normal halten musste, so gebe ich doch Heidenhain insofern Recht, als man oftmals weit ab von dem eigentlichen carcinomatösen Herde Veränderungen am Epithel beobachtet. Man könnte nun ja sagen, dass vom Carcinom ein Reiz ausginge und dieser Reiz zu den Veränderungen des Epithels, die an sich mit Carcinom nichts zu thun hätten, führe, ähnlich wie das Borrmann in den Grenzgebieten der Medicin und Chirurgie für das Carcinom der Magenschleimhaut annimmt. Doch scheint mir die Anschauung viel näher zu liegen, dass Epithelveränderungen und Carcinom derselben Ursache ihre Entstehung verdanken. Dieser Anschauung huldige ich um so mehr, als man beim Adenom ganz ähnliche Verhältnisse findet. Ein interessanter Fall mag hier kurz Erwähnung finden. Eine Frau in den mittleren Jahren kam wegen Cholecystitis in's Krankenhaus. Bei der Untersuchung der Brust constatirten wir in der linken Mamma einige kleine, leicht verschiebliche Knötchen, die die Patientin bereits selbst gefühlt hatte. Die rechte Mamma bot dem tastenden Finger nichts Abnormes. Operation wegen Cholecystitis. 6 Wochen später, als die Patientin entlassen werden sollte, fanden wir in der rechten Mamma einen kleinapfelgrossen, gegen Pectoralis und Haut leicht verschieblichen, gegen das übrige Mammagewebe aber nicht scharf abgesetzten Tumor. Seine höckerige Oberfläche, sowie seine stellenweise prall elastische Consistenz liessen auf das Vorhandensein von Cysten schliessen. Linke Mamma: status idem. Exstirpation des Tumors weit im Gesunden. Es ist nun an den mikroskopischen Schnitten interessant zu beobachten, wie die Veränderungen von der Peripherie zum Centrum allmählich zunehmen. Am Rande anscheinend normales Mammagewebe; dann folgt centralwärts Epithelvermehrung, Cysten u. s. w., so dass man von einem einfachen, beginnend cystischen Adenom reden könnte. Endlich im Centrum selbst starke Epithelwucherung, die Septen zwischen den kleinen Cysten werden durchbrochen, das Epithel zeigt starke Schichtung, die Zellen einzeln nach Grösse, Form und Färbbarkeit ein durchaus anderes Verhalten, als in der Peripherie. An einer Stelle scheint sogar ein solider Epithelstrang vorzuliegen. Man hat also, von der Peripherie nach dem Centrum vorgehend: normales Mammagewebe, Adenom, Adenocarcinom.

Das Wachsthum der Adenome resp. Carcinome kann man demnach schematisch darstellen in Gestalt eines gleichschenkligen Dreiecks:

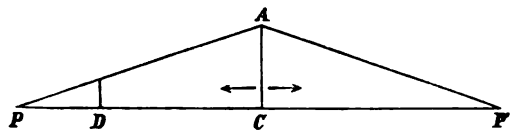

C bezeichnet das Centrum der Neubildung, *P* die Peripherie, d. i. diejenige Stelle, wo das normale Gewebe beginnt. Die auf der Linie *PP* errichteten Senkrechten geben die Grösse der Zellveränderung und Wucherungstendenz. Die Senkrechte fällt in *C* am grössten aus (*AC*). Von hier also wird eine Ueberwucherung der anliegenden Theile stattfinden. Gelangen die Geschwulstzellen über *P* hinaus, so werden sie neben normale Drüsenzellen zu liegen kommen.

Durch die Arbeiten Ribbert's und seiner Schüler angeregt habe ich auf diese Verhältnisse mehr geachtet. Ich habe die Ueberzeugung gewonnen, dass das Aussichherauswachsen viel mehr in Betracht kommt, als die Apposition in der Peripherie. Selbstverständlich ist die letztere Art der Vergrösserung, wie aus dem Schema hervorgeht, auch vorhanden, ja es können sich möglicher Weise fernab von dem Hauptcentrum neue Centren bilden, in denen sich die in dem Schema angedeuteten Vorgänge wiederholen (multicentrische Carcinome, Petersen).

Daraus geht hervor, dass ich Markwalder nicht völlig beistimmen kann, wenn er in seiner unter Ribbert's Leitung gemachten Dissertation S. 21 sagt: „Das Wachsthum des Mammacarcinoms beruht nicht, wie Waldeyer und Langhans angenommen, in einer consecutiven Umwandlung von Drüsenepithel in Krebsepithel an der Randpartie der Geschwulst, sondern in einem unbeschränkten Auswachsen des Krebsepithels vom Orte des Entstehens aus."

Uebrigens scheint mir dazu auch nicht zu passen, was Ribbert S. 580 seines Lehrbuches über das Wachsthum der Krebse sagt:

„Die primäre Bindegewebswucherung dehnt sich meist über einen grösseren Bezirk aus, sie kann z. B. die Fläche eines Quadratcentimeters einnehmen, wenn sie auch wohl nur selten so umfangreich sein wird. Daraus lassen sich zwei Folgerungen ableiten.

Wenn nämlich erstens, wie es gewöhnlich der Fall sein dürfte, das Carcinom in der Mitte, also in den älteren Theilen des Bezirkes, schon mehr oder weniger ausgebildet ist, so wird es rings von solchen Abschnitten umgeben, in denen es bis dahin nur zur Bindegewebsproliferation und entsprechenden noch nicht krebsigen Epithelwucherung gekommen war. Dann hängen also die carcinomatösen Theile continuirlich mit den normalen zusammen und es besteht die Möglichkeit, dass der krebsige Bezirk sich

noch dadurch vergrössert, dass an jenen umgebenden Theilen ebenfalls eine Isolirung der Epithelien (oder ein directes Tiefenwachsthum) stattfindet. Insoweit kann sich also in diesen frühen Stadien ein Carcinom noch dadurch vergrössern, dass angrenzende, bis dahin noch nicht krebsige, aber deshalb doch nicht normale Theile an dem Fortschritt des Tumors theilnehmen. In diesem relativ freilich nur geringen Umfange haben also diejenigen Recht, welche von einem peripheren Wachsthum des Carcinoms reden. Meist allerdings u. s. w."

Was Ribbert über die Epithelwucherung sagt, kann ich vollständig unterschreiben.[1]) Aber davon, dass eine Bindegewebsproliferation das Primäre sein soll, habe ich mich nicht überzeugen können. Die meisten Autoren sind auch wohl anderer Ansicht. Wenigstens sagt Disselhorst[2]), dass die Theorie von Ribbert schon jetzt als widerlegt zu betrachten sei.

Dass man beim Carcinom die ganze Drüse fortnehmen muss, um Recidive zu vermeiden aus Läppchen, die bei der Operation noch normal aussehen, ist längst bekannt. Aber auch bei dem diffus in die Umgebung übergehenden Adenom soll man sich nicht bloss auf die Exstirpation des Knotens beschränken, sondern weit im Gesunden operiren, besser noch die ganze Drüse entfernen. Ein Blick auf das Schema zeigt, dass bei Fortnahme der Geschwulst bis zum Punkte *D* die Strecke *DP* zurückbleibt, wo bereits Zellveränderung und Wucherung, wenn auch erst in einem geringen Grade und makroskopisch nicht wahrnehmbar, Platz gegriffen hat. Mit Rückbildung nach der Operation dürfen wir nicht rechnen; vielmehr müssen wir im Auge behalten, dass aus zurückgelassenen Adenomresten sich später Carcinome entwickeln können. Zum Beweise dessen erinnere ich an einen Fall, den v. Hansemann (l. c.) erwähnt. Er schreibt: „Das destruirende Adenom ist diejenige Form des Carcinoms, die in ihrem Bau der Milchdrüse am ähnlichsten ist. Zuweilen aber entwickelt sich das

1) Wie die Carcinome, so werden mit grösster Wahrscheinlichkeit auch die andern Tumoren wachsen. Kürzlich hat Fabian (Langenbeck's Archiv. Bd. 65) aus dem Rostocker Institut das Wachsthum der Fibrome so zu erklären versucht, dass sich das benachbarte Bindegewebe in Tumorgewebe umwandle. Meiner Ansicht nach eignen sich Fibrome am allerwenigsten für ein solches Studium. Denn beim Wachsthum eines Fibroms stösst das bindegewebige Tumorgewebe mit gleichartigem Gewebe zusammen. Um die Frage zu entscheiden, wie die Tumoren wachsen, müssen wir uns an solche halten, die möglichst ungleichartige Elemente nebeneinander treten lassen. Das ist bei den epithelialen Neubildungen der Fall.

2) Münchner med. Wochenschr. 1902. Nr. 8.

Stroma besonders stark in demselben, und es entstehen dann Bilder, die den Fibroadenomen vollkommen gleichen. Mir selbst ist es begegnet, dass ich einen solchen Tumor bei einem 22jährigen Mädchen, als mir eine Probeexcision vorgelegt wurde, für eines jener Fibroadenome gehalten habe, die ganz gutartig sind und von den Chirurgen gewöhnlich einfach aus der Drüse enucleirt werden. Leider trog aber das histologische Bild u. s. w. Es entwickelte sich bald ein Recidiv und nach kurzer Zeit eine allgemeine Carcinomatose, an der die jugendliche Patientin starb." Da v. Hansemann von einer festen bindegewebigen Kapsel, die das gutartige von Schimmelbusch beschriebene Fibroadenom charakterisirt, nichts erwähnt, so nehme ich an, dass der Tumor mehr diffus in die Umgebung übergegangen und daher durchaus anders zu beurtheilen ist.

Resumé:

Das Fibroadenom (Schimmelbusch) ist gutartig; die Herausnahme des Knotens genügt zur radicalen Heilung.

Alle übrigen epithelialen Neubildungen der Mamma sind krebsverdächtig, auch wenn sie noch nicht die Symptome des klinischen Krebses erkennen lassen. Daher ist die Amputatio mammae als das Normalverfahren anzusehen; nur ausnahmsweise komme die Operation weit im Gesunden in Betracht.

Ein typisches Carcinom mit Drüsenmetastasen ist meines Erachtens trotz der weitgehendsten Operationsmethoden insofern nicht radical heilbar, als stets Krebskeime in den Lymphwegen zurückbleiben werden. Ob diese lediglich in Folge der Entfernung der Hauptmasse mehr zur Schrumpfung geneigt sind, wie behauptet worden ist, wer kann das beweisen? Indessen man wird die klinisch nachweisbar erkrankten Drüsen fortnehmen, ja sogar die regionären noch nicht vergrösserten, wenn es ohne allzugrosse Gefahr für das Leben geschehen kann. Dagegen wird nichts einzuwenden sein. Doch glaube ich, dass man in diesem Bestreben zu weit gehen kann. Ich denke hier namentlich an das neuerdings von einigen Gynäkologen (Wertheim u. A.) bei Gebärmutterkrebs geübte radicale Operationsverfahren, das ja immer mehr Nachahmer findet. Ob man, selbst bei noch verbesserter Technik, wesentlich günstigere Resultate erzielen wird, als bisher, das werden erst grosse Statistiken zu erweisen haben. Bezüglich der Mammacarcinome stimme ich vorläufig noch dem vollkommen bei, was König in seinem Lehrbuch über diesen Gegenstand sagt.

Wenn ich mich also den weitgehendsten Eingriffen bei Carcinom gegenüber skeptisch verhalte, so trete ich um so lebhafter für die radicalen Operationsmethoden ein in Fällen, wo man wirklich noch radical heilen kann. Das ist der Fall bei den uns hier interessirenden Mammaadenomen, die es noch nicht zu Drüsenmetastasen gebracht haben, die aber auf dem Wege dazu sind. Hier können wir prophylaktisch wirken in des Wortes bester Bedeutung. Weder Jugend noch sonstige Rücksichten sollten uns daher von der Radicaloperation abhalten.

Noch eins.

Dass es eine Mastitis interstitialis im Sinne König's nicht gebe, wage ich nicht zu behaupten. Doch muss sie äusserst selten sein, viel seltener, als König angiebt. Ich habe bisher wenigstens keinen einzigen Fall dieser Art gesehen. Wohl aber erinnere ich mich solcher Fälle, wo von anderer Seite die Diagnose gestellt war, die spätere mikroskopische Untersuchung dennoch als wesentlichsten Befund Epithelwucherung ergab. Ich kann daher nicht genug davor warnen, sich durch Annahme einer interstitiellen Mastitis von einem operativen Eingriff abhalten zu lassen. Auch König giebt ja S. 91 seines Lehrbuchs zu, dass sich auf Grund einer interstitiellen Mastitis ein Carcinom entwickeln kann. Von den 4 Fällen, die Sasse als interstitielle Mastitis anspricht, sind 2 mit Carcinom complicirt. Das sollte doch zu denken geben. Wie steht es denn mit dem Scirrhus? Krebszellen finden wir bisweilen nur sehr spärlich. Aber zweifelt denn, abgesehen von Ribbert und seinen Anhängern, noch Jemand daran, dass die Epithelwucherung das Primäre ist? Freilich, hätten wir nur Scirrhen zur Untersuchung, dann könnte man mit Recht anderer Ansicht sein. Aber wir müssen verwandte Krebsformen und die zu Geschwülsten führende Epithelwucherung überhaupt in Betracht ziehen. Dann kann man sich meines Erachtens der Ansicht nicht verschliessen, dass auf die primäre Epithelwucherung sehr häufig als Reaction des Körpers eine Bindegewebswucherung folgt, ja, dass diese sogar stellenweise den Sieg davontragen kann. Sollten sich nicht ähnliche Vorgänge auch bei der interstitiellen Mastitis abspielen? Am allerwenigsten aber kann ich, wie aus dem Früheren hervorgeht, die Reclus'sche Krankheit resp. das Cystadenom Schimelbusch's (Cystenmamma) zur interstitiellen Mastitis rechnen.

Zum Schlusse meiner Abhandlung betrete ich ein Gebiet, auf dem in neuerer Zeit viel edle Kraft meines Erachtens vergeudet worden ist. Was lag in unserer bacillenfrohen Zeit wohl näher, als Mikroorganismen auch für die Entstehung der bösartigen Geschwülste

verantwortlich zu machen? Es giebt der Grüude, welche gegen Parasiten sprechen, eine ganze Reihe. Was wir sonst von der Wirkung der Mikroorganismen im menschlichen Körper wissen, passt durchaus nicht zu dem anatomischen Bau und der Ausbreitung der Geschwülste. Auch die Symbiose zwischen Mikroorganismen und Zellen bei Pflanzen giebt nicht die nöthige Erklärung. Die Zellen des Wirthes werden von den Parasiten aufgezehrt (v. Tubeuf) Pflanzenkrebs hat mit menschlichem Krebs nicht die geringste Analogie, ihm fehlt die schrankenlose Wucherung (Lubarsch u. A.). Doch nicht zu weit will ich auf diese viel erörterten Fragen eingehen. Nur einen Punkt möchte ich hier hervorheben.

Warum stürzte man sich, um Parasiten zu finden, nur auf die bösartigen Geschwülste, vornehmlich den Krebs? Sind nicht die sogenannten gutartigen Geschwülste desselben Ursprungs? Besteht nicht ein allmählicher Uebergang? Wenn man von einem Organ eine ganze Anzahl gutartiger und bösartiger Geschwülste untersucht, wird man zu dieser Ansicht kommen müssen. Für die Mamma aber glaube ich durch meine Beobachtungen den Beweis erbracht zu haben. Gerade die Mammacarcinome sind ja oft zur Untersuchung gewählt worden. So neuerdings von Feinberg.[1]) Er meint, man müsse, um Degenerationsformen auszuschliessen, Tumoren untersuchen, die erst kurze Zeit bestehen. Gerade die Mammacarcinome seien dazu geeignet, da sie vielfach am frühsten zur Operation kämen. Feinberg hat, wenigstens nach den Präparaten, die ich von ihm gesehen habe, seine Untersuchungen an Tumoren gemacht, die zweifelsohne vollentwickelte Carcinome waren. Wenn Feinberg sie für Jugendformen hält, so kann er es nur unter der Voraussetzung thun, dass das Carcinom als Carcinom entsteht und in seiner Entwicklung grundverschieden ist vom gutartigen Adenom. Dem widersprechen aber meine Beobachtungen durchaus. Man kann nicht sagen, wo das Adenom aufhört und das Carcinom anfängt. Vielmehr haben wir in dem Adenom die Jugendform des Carcinoms vor uns. Die Anhänger der Parasitenlehre müssten demnach nicht nur von Krebsparasiten sprechen, sondern auch hinter den gutartigen Geschwülsten als den Jugendformen der bösartigen ein parasitisches Agens vermuthen, also nach den Parasiten des Adenoms, Fibroms u. s. w. suchen. Dabei hätte man noch den Vortheil, Degenerationsformen und von aussen eingewanderte Mikroorganismen mit viel grösserer Sicherheit ausschliessen zu können. Ob man so wohl positive Resultate erzielen

1) Deutsche med. Wochenschr. 1902. Nr. 11.

würde? Doch, wohin gelangen wir auf dieser Bahn? Wie man eine scharfe Grenze zwischen Carcinom und Adenom nicht ziehen kann, so besteht auch ein allmählicher Uebergang vom Adenom zum normalen Gewebe. Man müsste also, wie Petersen auf dem letzten Chirurgencongress sehr richtig bemerkte, zunächst den Mikroorganismus des normalen Zellwachsthums zu erforschen suchen.

Wir haben ja jetzt ein Krebscomité in Berlin, und es ist gewiss mit Freuden zu begrüssen, dass sich eine Anzahl von Gelehrten zur Erforschung dieser soviel Elend bringenden Krankheit zusammengethan hat. Aber bei der Lektüre der Verhandlungen drängt sich dem unbefangenen Leser doch wohl die Frage auf: ist der Weg auch der richtige? Sollte man nicht, anstatt das Für und Wider der Parasitenlehre zu erörtern, der Entwicklungsgeschichte und der Entwicklung der Zellen überhaupt mehr Aufmerksamkeit schenken?

In Folge der Bildung des Krebscomités hat sich auch die öffentliche Meinung mehr noch als bisher mit dieser Krankheit beschäftigt. Wie oft liest man in den Tageszeitungen von neuentdeckten Krebsparasiten! Und doch hat noch kein einziger der wissenschaftlichen Kritik Stand zu halten vermocht. Um so mehr halte ich es, wenn doch einmal rein ärztliche Angelegenheiten in der Tagespresse erörtert werden, für angebracht, auch den Ansichten der Gegner gerecht zu werden, damit die öffentliche Meinung nicht irre geführt wird.

Vor allen Dingen aber muss der Arzt sich ein Urtheil bilden. Nach dem, was ich gelesen und selbst gesehen habe, halte ich mich für voll und ganz berechtigt, auf die Frage meiner Patienten, ob der Krebs ansteckend sei, mit einem kategorischen „Nein“ zu antworten.

V.

Mittheilung aus dem I. Anatomischen Institut der königl. ungar. Universität zu Budapest.

Untersuchungen über die Lymphbahnen der Wangenschleimhaut.

Von

Dr. **A. E. Pólya**, Operateur und
Dr. **Desider v. Navratil**, Assistent am I. Anat. Institut.

(Mit 4 Abbildungen.)

I. Einleitung.

Das Ziel, das wir uns in den im Nachfolgenden mitzutheilenden Untersuchungen vorgesteckt haben, war, die Lymphbahnen der Wangenschleimhaut festzustellen und dadurch die Propagationswege der von hier ausgehenden Krebse zu bestimmen. Der Endzweck, den wir hierbei im Auge hatten, war, eine sichere anatomische Basis zu gewinnen für das operative Verfahren bei der Operation des Wangenkrebses. Denn für den endgiltigen Erfolg der Krebsoperationen, für das Hintanhalten der Recidive ist die genaue Kenntniss und Berücksichtigung der zur metastatischen Ansiedlung der Krebszellen geeigneten Lymphgefässe und Lymphdrüsen ebenso wichtig, wie für den unmittelbaren Erfolg die Asepsis, Blutstillung und richtige Wundbehandlung.

In Betreff vieler Krebsarten sind die analogen anatomischen Unterlagen noch sehr lückenhaft; und sind auch die Lymphgefässe und die regionären Lymphdrüsen anatomisch bekannt, so ist vielfach pathologisch und klinisch die Ausbreitungsweise des Carcinoms in denselben noch nicht gehörig erforscht, so namentlich der Zeitpunkt der Krebsansiedlung in den verschiedenen in Betracht kommenden Drüsen, die Häufigkeit und Ausdehnung der Metastasen, sowie der histologische Bau der metastatischen Herde, durchwegs Momente, die für die Prognose und Bestimmung eines rationellen Operationsverfahrens von ausschlaggebender Wichtigkeit sind.

Der von der Wangenschleimhaut ausgehende Krebs, obgleich eine sehr häufige Erkrankung, ist von diesem Standpunkte aus am unvollkommensten untersucht. Die grösseren chirurgischen Lehrbücher gleiten mit einigen Worten darüber hinweg; in der Literatur finden wir kaum mehr als einige Operationsmethoden verzeichnet, da eben diese Krebsart ein schönes Feld für plastische Operationen bietet. Eine erschöpfende Behandlung des Heilungsverlaufes, der verschiedenen Arten der Recidiven und Metastasen, sowie der pathologisch-anatomischen Verhältnisse haben wir in der uns zur Verfügung stehenden Literatur nirgends gefunden.

Aber auch selbst die rein anatomische Seite der Frage kann noch durchaus nicht als abgeschlossen betrachtet werden; die anatomischen Lehr- und Handbücher weisen hierüber nur flüchtige Angaben auf; Specialuntersuchungen über diesen Gegenstand liegen unseres Wissens nicht vor.

Zunächst die anatomische Frage zu erklären, war der Zweck unserer Untersuchungen, um dann auf dieser Grundlage in einer weiteren Untersuchung die Ausbreitung des Wangenkrebses auch histologisch und klinisch verfolgen zu können und dadurch eine Grundlage zur Bestimmung einer rationellen Operationsmethode zu gewinnen.

Indem wir dieses Ziel vor Augen hielten, haben wir in gewisser Hinsicht den anatomischen Rahmen der Wangenschleimhaut überschritten und auch die Lymphbahnen derjenigen Gebiete berücksichtigt, auf die das Carcinoma buccae überzugreifen pflegt: d. h. die Lymphbahnen der Wangenhaut, der Lippen, des Zahnfleisches, der Gaumenbögen und der Mandeln.

II. Technik.

Bei unseren Untersuchungen wendeten wir das Gerota'sche Injectionsverfahren an. Auch wir fanden, dass zur Injection und Präparation der Lymphgefässe magere Neugeborene und ältere Föten sich am besten eignen, worin sämmtliche Autoren übereinstimmen. Vortheilhafter ist es, die Leiche ein wenig liegen zu lassen, als sie ganz frisch zu verwenden.

Zur Injection der Lymphgefässe sind auch conservirte Leichen geeignet, und wir haben auch in vielen unserer Fälle solche Leichen zu Injectionszwecken verwendet. Wenn aber die Leichen lange Alkoholdämpfen ausgesetzt waren, gelang die Injection der Lymphgefässe nur sehr schwer und unvollkommen; bei Leichen, die in Alkohol lagen, kam überhaupt keine gute Injection zu Stande.

Uebrigens hängt der Erfolg der Injection auch von gewissen

unbestimmbaren Eigenschaften der Leiche ab, wie schon Stahr[1]), der auf diesem Gebiete über sehr grosse Erfahrungen verfügt, hervorhebt; diese individuellen Eigenschaften sind nach letzterem Forscher weniger in der Weite der Lymphgefässe, als vielmehr in der mehr oder weniger lockeren Beschaffenheit der benachbarten Gewebe zu suchen.

Die Präparation kann unmittelbar nach der Injection vorgenommen werden. Wir haben aber in den meisten Fällen die Leiche vorerst in eine Conservirungsflüssigkeit gelegt, einerseits wegen Zeitmangels, da wir häufig nicht in der Lage waren, der Injection sofort die Präparation folgen zu lassen, andererseits aber auch mit Rücksicht auf die Erfahrung, dass an einem in dieser Flüssigkeit gelegenen Kopfe die Lymphgefässe widerstandsfähiger werden und die Präparation dadurch leichter von Statten geht.

Zur Präparation sind scharfe Instrumente und intensive Beleuchtung nothwendig, ausserdem ist es unentbehrlich, die Präparation unter der Lupe vorzunehmen, da mit freiem Auge sich bloss die grösseren Lymphgefässe präpariren lassen. Bei der Präparation leistete uns die Zeiss'sche einfache binoculare Lupe ausgezeichnete Dienste, ebenso auch das etwas complicirtere Braus-Drüner'sche binoculare Präparirmikroskop. Beide bieten schöne plastische Bilder, erleichtern sehr die Präparation und sind deshalb den gewöhnlichen Lupen weitaus vorzuziehen.

Die Präparation ist freilich auch mit der besten Lupe mühsam; Auge und Geduld werden sehr in Anspruch genommen, namentlich dadurch, dass bei der geringsten Verschiebung des Präparates und ebenso beim Eindringen von Schichte zu Schichte die Lupe immer wieder neu eingestellt werden muss.

Zur Conservirung des Objectes benutzten mir nach Stahr's Vorschlag die Kayserling'sche Flüssigkeit. Das zu conservirende Object legten wir auf zumindest 24 Stunden in ein Gemisch von 750 Theilen Formalin, 1000 Theilen Wasser, 10 g Kal. nitric., 30 g Kal. acetic. (da es sich um die Conservirung ganzer Köpfe handelte, wurden diese tage- ja wochenlang in der Lösung belassen).

Hierauf wird das Object auf 24 Stunden in 80proc. und auf 12 Stunden in 96proc. Alkohol gelegt; zur definitiven Aufbewahrung dient 1 Liter Wasser, Glycerin aa und 10 g Kal. acetic.

Die Lösung conservirt sehr gut die Farbe der injicirten Lymphgefässe, der Muskeln u. s. w., macht das Fettgewebe durchscheinend und ist daher zur Conservirung der Präparate zu empfehlen.

1) Stahr, Zahl und Lage der submaxill. Lymphdrüsen. Archiv f. Anat. u. Entwickl. 1898.

Um die Injection beider Wangenschleimhäute bequemer zu gestalten, durchsägten wir das Schädeldach in der Medianebene, ebenso auch die Schädelbasis sowie auch das Gesicht bis zum Munde, ferner den harten Gaumen und den oberen Theil der Wirbelsäule, schliesslich den Unterkiefer in der Mittellinie mit Schonung der Unterlippe und Kieferregion, so dass also nur die Weichtheile des Gesichtes den Zusammenhang der beiden Kopfhälften vermittelten.

Dadurch konnte der Kopf, gleich einem Buche, aufgeklappt und die Injection in sämmtlichen Theile der Wangenschleimhaut bequem ausgeführt werden.

III. Literatur.

Die auf die Lymphbahnen der Wange bezügliche Literatur können wir kurz zusammenfassen.

Nach Cruikshank sind die Lymphgefässe des Gesichtes sehr zahlreich und begleiten die Art. max. ext., einige durchsetzen die auf dem M. buccinator gelegenen Drüsen. Die Lymphgefässe des Zahnfleisches, des Alveolarrandes und der Tonsillen folgen derselben Arterie, und nur nachdem sie den unteren Rand des Unterkiefers überschritten haben, schliessen sie sich der Vena jug. ext. an.

Nach Cruveilhier[1]), der Mascagni[2]) zu folgen scheint, gehen die Lymphbahnen der Gesichtshaut, der lingualen, buccalen und pharyngealen Schleimhaut in die tiefen Parotisdrüsen und Halsdrüsen über. Nach Luschka[3]) ziehen die oberflächlichen Lymphgefässe des Gesichtes in die submaxillaren Drüsen, die tiefen folgen dem Verlauf der Vena max. int. und münden in den oberen Theil des Plexus jugularis; hierher gelangen auch die aus der Augen- und Nasenhöhle, wie auch die aus der Fossa sphenomax. kommenden Lymphgefässe, ferner diejenigen, welche die Lymphe aus den tieferen Schichten der Wange, aus dem Gaumen und dem nasalen Theil des Rachens führen.

Gegenbaur[4]) giebt an, dass die oberflächlichen Lymphgefässe des Gesichtes in die submaxillaren Drüsen übergehen, die tiefen theils in diese, theils in die an der Seite des Pharynx sitzenden, zum Plexus jugularis profundus gehörenden Glandulae faciales prof.

Auch nach Quain[5]) münden die Lymphgefässe des inneren Theiles der Wange in die Gland. fac. prof. (internal maxillary

1) Cruveilhier, Anat. du corps humain. 1834. Bd. 3. S. 390.

2) Paolo Mascagni, Vasorum lymphaticorum corporis humani historia et iconographia. 1787. War nicht zu beschaffen.

3) Luschka, Anatomie des Menschen. 1864. I (Anat. des Kopfes). S. 500.

4) Gegenbaur, Lehrb. d. Anat. d. Menschen. 1899. S. 337.

5) Quain, Elements of Anatomy. 1890. Volume II. Pt. II. p. 553.

glands). Sappey[1]) theilt die Lymphgefässe der Wangenhaut in 2 Gruppen: in hintere und vordere Aeste; die ersteren, 3—4 an der Zahl, münden in die Glandulae parotideae, die letzteren in die Submaxillares. Die Lymphgefässe der Wangenschleimhaut münden nach ihm alle in die submaxillaren Drüsen.

Debierre[2]), Poirier[3]), Testut[4]) folgen wörtlich Sappey.

In den übrigen uns zur Verfügung stehenden anatomischen Handbüchern ist über die Lymphbahnen der Wangenschleimhaut nichts angegeben.

Stahr[5]) bietet, obgleich seine Untersuchungen eigentlich die Darstellung der Verhältnisse der submaxillaren Drüsen zum Gegenstande haben, ein klares Bild von den Lymphgefässen der Wangenhaut; er weist nach, dass diese in die submentalen, submaxillaren, sowie in die auf und innerhalb der Parotis gelegenen Drüsen führen und sogar mit den tiefen oberen Cervicaldrüsen in directer Verbindung stehen können.

Princeteau[6]) befasst sich mit den oberflächlichen Lymphgefässen des Gesichtes, der Schläfe und der Wange, und unterscheidet drei Wege derselben. Auf dem der Mittellinie am nächsten gelegenen Wege verlaufen 1—2 Lymphgefässe zu den suprahyoidalen Drüsen, auf der mittleren Bahn verlaufen 4—5 Stämme längs der Vena fac. ant., die temporale Bahn folgt den temporalen Blutgefässen; die Lymphgefässe derselben münden in die innerhalb der Fascia parotidea liegenden Lymphdrüsen.

IV. Eigene Untersuchungen.

Von einer ausführlichen Beschreibung der an den einzelnen Fällen erhobenen Befunde glauben wir hier absehen zu dürfen und verweisen in dieser Beziehung auf unsere in ungarischer Sprache erschienene ausführlichere Arbeit[7]), worin sich ein detaillirtes Protokoll sämmtlicher

1) Sappey, Traité d'anatomie descriptive. 1888. Tome IV. p. 68. Das speciell die Lymphgefässe behandelnde grosse Werk Sappey's „Anatomie, physiologie et pathologie des vaisseaux lymphatiques". Paris 1885, konnten wir uns trotz aller Bemühungen nicht verschaffen.

2) Debierre, Traité élémentaire d'anatomie de l'homme. 1890. p. 750.

3) Poirier, Traité d'anatomie humaine. 1887. IV. 1. p. 63.

4) Testut, Traité d'anatomie humaine. 1894. p. 421.

5) Stahr, Zahl und Lage der submaxillaren Lymphdrüsen. Archiv f. Anat. u. Entwickl. 1898.

6) Princeteau, Les ganglions lymphatiques de la joue. Journal médec. de Bordeaux. 1899. Ref. Hildebrand, Jahresberichte über die Fortschritte auf dem Gebiete der Chirurgie. 1899. S. 329.

7) Magyar Orvosi Archivum. III. köt. 1902. p. 263.

Fälle befindet. Nur diejenigen Fälle, die den unserer Abhandlung beigefügten Abbildungen zu Grunde lagen, sollen im weiteren Theil dieser Arbeit einzeln ausführlicher beschrieben werden. Insgesammt erstrecken sich unsere Untersuchungen auf 48 Kopfhälften; hierbei sind nur jene Fälle berücksichtigt, in welchen die Injection vollkommen gelang und brauchbare Bilder ergab; diejenigen Fälle, in denen die Orientirung durch die Suffusion der Farbe in's Fettgewebe erschwert war, oder die Lymphgefässe sich nur unvollkommen gefüllt hatten, haben wir in unseren Untersuchungen ausser Betracht gelassen. Wir wollen nun die Ergebnisse unserer Untersuchungen zusammenfassend darstellen und zugleich mit den Angaben der Literatur ergänzen und vergleichen. Zunächst werden wir uns mit den Lymphbahnen der Wange und der bei der Ausbreitung des Wangencarcinoms in Betracht kommenden Gebilde (Zahnfleisch, Gaumenbögen, Tonsillen, Lippen, Gesichtshaut, Mundboden) und nachher mit den zugehörenden Lymphdrüsen befassen.

A. Lymphgefässe.

a) Die Lymphgefässe der Wangenschleimhaut.

Aus der angeführten Literaturübersicht geht hervor, dass nach den älteren Autoren die tiefen Lymphgefässe des Gesichts, zu denen auch die aus den tieferen Schichten der Wange stammenden gezählt werden, in die Gland. fac. prof., den Plex. jug. prof. und in die tiefen Lymphdrüsen der Parotis münden. Sappey war der Erste, der angab, dass die Lymphgefässe der Wangenschleimhaut in die submaxillaren Drüsen übergehen.

Betrachten wir nun den Verlauf der Lymphgefässe der Wange. Wenn wir an einer geeigneten, d. h. nicht mehr ganz frischen, aber noch nicht in Fäulniss übergegangenen Kindesleiche, an der die Schleimhaut der Wange noch spiegelnd, glatt und transparent erscheint, die Wangenschleimhaut von der Mitte aus injiciren, so erscheint ein sehr feines Lymphgefässnetz, das sich nach vorn und hinten über die ganze Wangenschleimhaut erstreckt. Aus diesem sammeln sich in der Nähe des oberen und unteren Zahnfleisches einzelne stärkere Stämme, die schief nach oben bezw. nach unten ziehen. Wenn wir nun die Haut, die oberflächliche Fettschicht und den auf das Gesicht sich erstreckenden Theil des Platysma abpräpariren und diese Lymphgefässe von aussen aufsuchen, so finden wir blaue, ein wenig geschlängelt verlaufende Fäden, die aus sämmtlichen Theilen der Wange vielfach zusammenfliessen, in ihrem weiteren Verlaufe sich in neue Aeste theilen und zu derjenigen Stelle des Kieferrandes ziehen, wo die Blutgefässe von der submaxillaren Region sich auf das Gesicht wenden. Die Zahl

der Lymphstämme ist in den einzelnen Fällen verschieden; erstens ist es wahrscheinlich, dass einige sich manchmal nicht füllen; dann können auch durch den Zusammenfluss einzelner Gefässe, wie auch durch mehrfache Verzweigung — zwei sehr häufige Erscheinungen in der Morphologie der Lymphgefässe — die Verhältnisse sich auch individuell sehr verschieden gestalten. Im Allgemeinen können wir soviel sagen, dass sich aus der Wangenschleimhaut durchschnittlich 8 bis 12 Lymphgefässe sammeln, die in drei ziemlich gleiche Gruppen vertheilt sind, von denen eine vor der Art. max. ext., die zweite zwischen ihr und der Vena fac. ant. und die dritte hinter der Vene verläuft. Diese Lymphgefässe sammeln sich, wie erwähnt, zum grössten Theile aus den unteren und oberen Randgebieten der Wangenschleimhaut; einzelne stammen aus der Gegend des Mundwinkels. Die aus dem oberen Randgebiete stammenden Lymphgefässe beschreiben in ihrem Beginne oft einen kleinen Bogen oder eine hirtenstabähnliche Krümmung.

Am vorderen Theile der Wange, wo die Fascie des Wangenmuskels schwächer ist, verlaufen die Lymphgefässe oberflächlich über dieser Fascie, weiter unten nehmen sie dann eine tiefere Lage ein, indem sie dicht am Periost des Unterkiefers ziehen; sie verlaufen entweder unter den grösseren Blutgefässen oder liegen, sich mit ihnen kreuzend, auf den letzteren. Im Allgemeinen ziehen sie von ihrem Ursprungsorte zu derjenigen Stelle des unteren Randes des Unterkiefers, die dem vorderen Rande des Masseters entspricht; die aus dem vorderen und mittleren Theile der Wange stammenden Lymphgefässe ziehen also von oben und vorn nach unten und hinten. Ziemlich constant ist ein Lymphgefäss, welches in der Reihe der auf die geschilderte Weise verlaufenden Lymphgefässe die hinterste Stelle einzunehmen pflegt, und welches sich in der Regel aus zwei Aesten am vorderen Rande der Vena fac. ant. und im oberen Randgebiete der Wangenschleimhaut sammelt, dann über der Vene ziehend auf die hintere Seite derselben gelangt, am vorderen Rande des Bichat'schen Fettknäuels nach unten zieht und gewöhnlich in die, hinter der Vena fac. ant. liegende hinterste submaxillare Drüse mündet. Häufig theilt es sich in zwei Aeste, und zieht dann der zweite Ast gewöhnlich zu der auf der Art. max. ext. liegenden grössten submaxillaren Drüse, zuweilen aber zu einer unter dem Parotiszipfel oder am Angulus mandibulae sitzenden oberflächlichen oberen cervicalen Drüse.

Die vor der Art. max. ext. sich sammelnden Lymphgefässe begleiten in der Regel die Art. labiales und verlaufen demgemäss unter dem Depressor anguli oris und zygomaticus major. Sehr constant ist ein Zweig, der vom Proc. alveol. inf. kommend auf dem Periost des

Unterkiefers schief nach unten und hinten verläuft. Die im unteren Randgebiete der Wange sich sammelnden Zweige halten sich überhaupt nicht streng an die oben angegebene, von oben und vorn schief nach unten und hinten ziehende Richtung; häufig ziehen sie ganz senkrecht nach unten und laufen nicht auf dem Periost, sondern in ihm eingebettet, oder sind direct auf dem Knochen zu finden. Anders gestaltet sich der Verlauf der aus den hinter den Vena fac. ant. liegenden Wangenschleimhauttheilen stammenden Lymphgefässen, wo die Fascie des Wangenmuskels sehr dick und kräftig ist; diese Lymphgefässe verlaufen unter der Fascie, unmittelbar auf dem Muskel, sind weiterhin zumeist im Periost des Unterkiefers eingebettet, oder ziehen unterhalb desselben dahin; sie verlaufen gewöhnlich von hinten nach vorn, oft aber nehmen sie eine Strecke lang einen queren Verlauf und münden in den vorderen Pol der mittleren submaxillaren Lymphdrüse.

Die Hauptmasse der aus der Wangenschleimhaut kommenden Lymphgefässe mündet in die Drüsen der submaxillaren Region, und zwar die meisten in die auf der Art. max. ext. liegende grösste submaxillare Lymphdrüse; 2—3 Aeste erhält gewöhnlich die hintere, hinter der Vena fac. ant. liegende Lymphdrüse, und 1—2 Aeste nimmt schliesslich die vorderste auf. Dass ein gewisses Gebiet der Wange einer gewissen Drüse entspreche, lässt sich nicht behaupten, da von jedem Theile der Wange zu jeder Drüse ein Lymphgefäss ziehen kann. Wir haben ein aus der Unterlippe stammendes Lymphgefäss in die hinterste, und ein aus dem hintersten Winkel der Wangentasche stammendes in die vorderste Lymphdrüse münden sehen.

Von grösserer Wichtigkeit scheint uns der Umstand, dass in einzelnen Fällen einige Lymphgefässe nicht in die submaxillaren Lymphdrüsen, sondern in einzelne zu den oberen oberflächlichen Cervicaldrüsen zählende Lymphdrüsen münden, welche unter dem Parotiszipfel in der Fossa subauricularis, bezw. nächst dem Angulus mandibulae am unteren Rande des Unterkiefers sitzen; sogar in die in der Parotis eingebetteten Lymphdrüsen kann manchmal ein Lymphgefäss aus der Wangenschleimhaut führen. Der Verlauf der Lymphgefässe der Wangenschleimhaut ist in den Fig. 1 und 3 ersichtlich.

b) Die Lymphgefässe des Zahnfleisches.

Das Zahnfleisch, insbesondere das untere, und der hintere, den Molarzähnen entsprechende Theil des oberen werden sehr frühzeitig vom Carcinom der Wangenschleimhaut ergriffen. Hinsichtlich des unteren Zahnfleisches stimmen sämmtliche Autoren darin überein, dass dessen regionäre

Lymphdrüsen sich in der submaxillaren Region befinden, was wir ebenfalls bestätigen konnten.

In 11 Fällen (Kopfhälften gerechnet) haben wir das untere Zahnfleisch injicirt. Die Lymphgefässe bilden in der Regel kurze, kleine Zweige, welche zumeist an der äusseren Oberfläche des Unterkieferperiostes senkrecht nach unten ziehen; nur in einem Falle fanden wir ein Lymphgefäss, welches quer auf dem Alveolarrand verlief, von dort einige kleine Zweige aufnahm und erst im Anschlusse an den vorderen Rand der Art. max. ext. nach unten bog, um in die Hauptlymphdrüse der submaxillaren Region zu münden. Wir fanden auch Lymphgefässe, die von der lingualen Oberfläche des Unterkiefers in die submaxillaren Lymphdrüsen zogen, ferner in einem Falle ein Gefäss, das vom Zahnfleisch nächst der Mittellinie kam und in die submentalen Lymphdrüsen mündete.[1])

Fig. 1.
(Fall III, Beschreibung s. S. 151.)

Alle diese Verhältnisse hat übrigens schon Dorendorf[2]) beschrieben.

Ausserdem fand Dorendorf in einem Falle 2 und in einem anderen 3 Lymphgefässe, welche neben dem Nervus mentalis in das

1) Partsch behauptet auf Grund klinischer Beobachtungen, dass die submentalen Drüsen nur mit den vier unteren Schneidezähnen in Verbindung stehen, und dass die Erkrankung der übrigen Zähne bloss ausnahmsweise Schwellung der submentalen Drüsen hervorrufe. Erkrankungen der Zähne und der Lymphdrüsen. Odontologische Blätter. IV. 1899. S. 63.

2) Ueber die Lymphgefässe und Lymphdrüsen der Lippe mit Beziehung auf die Verbreitung des Unterlippencarcinoms. Internat. Monatsschr. f. Anat. u. Phys. XIII. 1900. S. 20.

Foramen mentale eintraten. Wir haben dergleichen nicht gesehen, und da auch Dorendorf den Verlauf dieser Lymphgefässe bis zu den Lymphdrüsen nicht verfolgen konnte, so haben wir Veranlassung, an deren Natur als Lymphgefässe zu zweifeln, um so mehr, als wir eben bei der Injection des Zahnfleisches die Erfahrung machten, dass die blaue Farbe auch in einzelne kleine Venen hineingelangen kann. Die klinischen Erfahrungen, welche Dorendorf anführt (die Beobachtungen Partsch's, der nach Carcinom am Kiefer ein den Knochen auftreibendes Recidiv sah), können wir einerseits dahin erklären, dass das Carcinom längs des Nervus mentalis in den Canalis mentalis gelangen konnte, so wie wir dies bei Carcinoma buccae längs des Nervus alv. inf. gesehen haben; andererseits ist es nicht ausgeschlossen, dass Krebskeime durch die Venen hineingelangten, was wir auf Grund der Untersuchungen Goldmann's[1]) als möglich annehmen müssen.

Fig. 2.
(Fall XXI, Beschreibung s. S. 153.)

Hinsichtlich des oberen Zahnfleisches behauptet Sappey[2]), dass dessen Lymphgefässe sich denen des harten Gaumens anschliessen und durch den weichen Gaumen sammt den Lymphgefässen des letzteren in die tiefen Cervicaldrüsen münden.

Unsere eigenen Untersuchungen haben Folgendes ergeben: Auf die Injection des oberen Zahnfleisches erscheint sowohl die benach-

1) Goldmann, Anatomische Untersuchungen über die Verbreitungswege bösartiger Geschwülste. Beiträge z. klin. Chirurgie. XVIII. S. 595.

2) Sappey, Traité d'ant. descriptive. 1888. IV. p. 68.

barte Wangen- beziehungsweise Lippenschleimhaut wie auch die angrenzende Partie der Gaumenschleimhaut von einem feinen Lymphgefässnetz überzogen. Trotzdem aber ziehen die grösseren ableitenden Lymphgefässe des oberen Zahnfleisches in den meisten Fällen auf der Wange nach unten zu den submaxillaren Drüsen und nur ausnahmsweise füllen sich auch die 2 grossen Lymphgefässe des weichen Gaumens, welche zu den tiefen Cervicaldrüsen ziehen. In unseren Fällen haben wir an 10 Gesichtshälften 7 mal das obere Zahnfleisch isolirt injicirt; hierbei gelangten die Lymphgefässe nur in 3 Fällen in die tiefen Cervicaldrüsen, während die submaxillaren Drüsen sich stets füllten und wir sogar im Stande waren, durch dieselben auch die, die 2. und 3. Station bildenden Lymphdrüsen mit der Farbe zu füllen (s. Fig. 2). So füllte sich in einem Falle (Fall XXI, vgl. die ausführliche Beschreibung der einzelnen Fälle in der ungarischen Originalarbeit) nebst den submaxillaren Drüsen auch die am unteren Zipfel der Parotis nächst dem Angulus mandibulae befindliche Drüse.

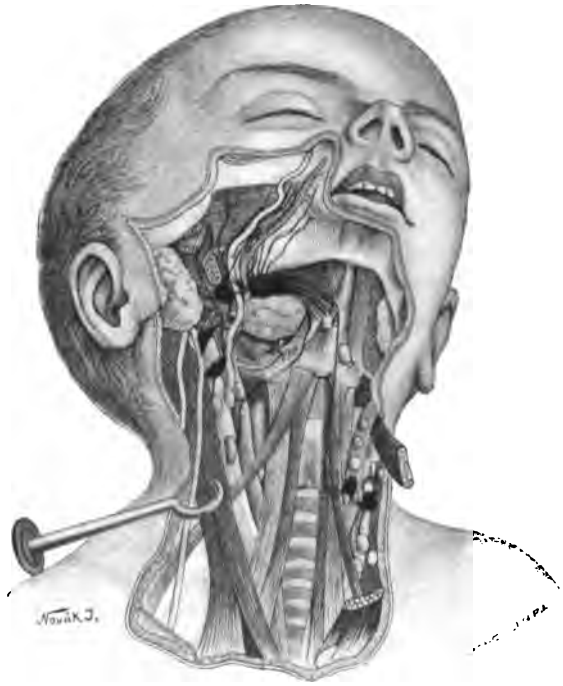

Fig. 3.
(Fall X, Beschreibung s. S. 155.)

Der Verlauf der Lymphgefässe an der Wange stimmt mit dem Verlauf der von dem oberen Rande der Wange stammenden überein; auch hier giebt es ein constantes Lymphgefäss, welches am hinteren Rande der Vena fac. ant. zur hintersten submaxillaren Drüse zieht.[1])

1) Ollendorf, Ueber den Zusammenhang der Schwellungen der regionären Lymphdrüsen zu den Erkrankungen der Zähne. Deutsche Monatsschr. f. Zahnheilkunde. 1898. S. 244. — Partsch stellte auf Grund von 600 an seiner Klinik

In eben dieselben pflegt ein ziemlich constantes Lymphgefäss zu münden, welches nächst dem letzten Molarzahne entspringt, unter der Wangenfascie hinzieht und in der Regel in das soeben genannte Lymphgefäss tritt. Die vom Gaumen sich sammelnden Lymphgefässe ziehen auf den Gaumenbögen nach unten längs der Rachenwand, verlaufen vor oder hinter der Carotis und gelangen in eine hinter dem hinteren Biventerbauche an der Vena jug. sitzende Drüse.

C. Die Lymphgefässe der Gaumenbögen und Tonsillen.

Das Carcinom der Wangenschleimhaut nimmt zumeist vom hinteren Winkel der Wangentasche nächst dem letzten unteren Molarzahn seinen Ausgang von derjenigen Stelle, an der man bei Individuen, die ihre Zähne vernachlässigen, in Folge von Stomatitis sehr häufig Eindrücke der Zähne in der succulenten Wangenschleimhaut

beobachteten Lymphdrüsengeschwülsten den Zusammenhang zwischen der Erkrankung der einzelnen Lymphdrüsen und der Erkrankung der Zähne fest. Er verzeichnete genau den erkrankten Zahn und die entsprechende geschwollene Drüse; in 62 Fällen lag in den oberen Molaren der Grund der Drüsenerkrankung und nur in 25 Fällen in den unteren (unter den letzteren war 21 mal der Weisheitszahn afficirt). Die mittlere submaxillare Drüse figurirt in $^4/_5$ dieser Fälle, sowohl bei der Erkrankung der oberen, wie auch der unteren Zähne. — Odenthal (Inaug.-Diss. 1887. S. 17), der an 697 Kindern den Zustand der Zähne und der cervicalen Drüsen untersuchte, fand in 429 Fällen ausgesprochene Caries in den Zähnen und konnte in jedem Falle, mit Ausnahme von vier, ausgesprochene Schwellung in den submaxillaren Drüsen nachweisen; in 58 Fällen beschränkte sich die Caries bloss auf die oberen Zähne, und war im Bereich des Gesichtes sonst gar keine Veränderung vorhanden, worauf die Drüsenschwellung hätte bezogen werden können. Bei der Caries der oberen Zähne waren auch zugleich die Gegend der Parotis und ziemlich häufig auch die unteren Cervicaldrüsen geschwollen. (Die unter dem unteren Zipfel der Parotis befindlichen Drüsen gehören zur Gruppe der oberflächlichen Cervicaldrüsen und letztere stehen in Verbindung mit den zu dieser Gruppe gehörenden weiter unten liegenden Drüsen.)

Körner (Ueber die Beziehungen der Erkrankungen der Zähne zu den Schwellungen der regionären Lymphdrüsen. Berlin 1897), bestreitet in seiner mit grossem Apparate ausgeführten Arbeit den Zusammenhang zwischen der Erkrankung der oberen Zähne und der Schwellung der submaxillaren Drüsen, während er hinsichtlich der unteren Zähne annimmt, dass sie eine Schwellung der submaxillaren Lymphdrüsen verursachen können. Seine Annahme ist jedoch völlig aprioristisch und ging er bei der Ausarbeitung seiner Statistik in der Weise vor, dass er die bei Caries der oberen Zähne bestehende Drüsenschwellung als eine nicht auf die Zahnerkrankung zu beziehende betrachtete und sie deshalb in seine Statistik überhaupt nicht aufnahm (S. 50). Aus diesem Grunde können wir seinen Zahlen keine beweisende Kraft beimessen.

Demgegenüber fanden Partsch, wie auch Ollendorf und Odenthal einen entschiedenen Zusammenhang zwischen der Affection der oberen Zahnreihe und der Schwellung der submaxillaren Lymphdrüsen.

findet. Aus dieser Localisation des Carcinoms ist es leicht verständlich, warum der vordere Gaumenbogen und die Tonsillen frühzeitig vom Carcinom ergriffen werden. Diese Gebilde haben wir an 5 Kopfhälften injicirt und fanden in allen Fällen, dass sich zwei zu den tiefen oberen Cervicaldrüsen führende Lymphgefässe gefüllt haben. Die Drüse, in welche diese Lymphgefässe mündeten, lag constant unmittelbar hinter dem hinteren Biventerbauche auf der Vena jug. int. vor dem Nervus accessorius, in einem Falle trat das eine Lymphgefäss in eine hinter dem Nervus accessorius liegende, mit der vorherigen benachbarte Lymphdrüse ein.

Die Lymphgefässe verlaufen auf der medialen Seite des Pterygoideus int., weiterhin zwischen dem Hyoglossus und Stylohyoideus und münden in die oben bezeichneten Drüsen. Die Thatsache, dass die Lymphgefässe der Tonsillen direct in die oberen tiefen Cervicaldrüsen münden, stimmt vollkommen mit den Angaben der Autoren wie auch mit jener klinischen Erfahrung überein, dass bei Tonsillitis die tieferen Cervicaldrüsen schwellen.[1])

a) Die Lymphgefässe der Lippen.

Die vom Mundwinkel ausgehenden Carcinome, welche ebenfalls zum Wangencarcinom gezählt werden müssen, greifen sehr frühzeitig auf die Lippen über. Aber auch die eigentlichen Wangencarcinome verbreiten sich sehr oft auf die Lippen, namentlich auf die untere. Um die Lymphbahnen der Lippen festzustellen, untersuchte einer von uns (Dr. Pólya) 12 Kinderköpfe. Die Ergebnisse der Untersuchungen stimmten vollkommen mit den Befunden Dorendorf's[2]) überein, dessen Arbeit wir aber erst, nachdem wir bereits die vorliegende Arbeit abgeschlossen und die Zusammenstellung der Literatur begonnen hatten, zu Händen bekamen.

Indem wir bezüglich der detaillirten Beschreibung der an den einzelnen Präparaten gefundenen Verhältnisse auf unsere unten citirte ungarische Orginalarbeit verweisen, möchten wir hier bloss in Kürze das Wissenswerthe über die Lymphgefässe der Lippen zusammenfassen.

---

1) Sappey, Anat. descript. Körner fand unter 48 Schulkindern bei 45 die Zähne gesund, die Tonsillen aber beträchtlich geschwollen, ja sogar entzündet. und doch waren in keinem einzigen dieser Fälle die submaxillaren Drüsen vergrössert.

2) Dorendorf, Ueber die Lymphgefässe und Lymphdrüsen der Lippen mit Beziehung auf die Verbreitung des Unterlippencarcinoms. Internat. Monatsschr. f. Anat. u. Phys. XIII. Leipzig 1900. S. 201.

Die Lymphgefässe der Lippe werden, wie dies schon Sappey that, zweckmässig in subcutane und submucöse eingetheilt.

Die Verhältnisse der submucösen Lymphgefässe liegen sehr einfach. Aus jeder Hälfte der Unterlippe sammeln sich in der Regel 2—3 Lymphgefässe, welche unter den Unterlippenmuskeln und weiterhin auf dem Periost des Unterkiefers schief von innen und oben nach aussen und unten ziehen und in die mittlere Drüse der submaxillaren Region münden. Aus der Oberlippe stammen 1—2 submucöse Lymphgefässe, welche die Labialis sup. begleiten, sich dann zur Vena fac. ant. gesellen und zumeist in die mittlere oder hintere submaxillare Lymphdrüse münden. In einem Falle fanden wir im Verlaufe eines solchen Lymphgefässes auf der mittleren Höhe des Unterkiefers, zwischen der Art. max. ext. und Vena fac. post., eine hanfkorngrosse Lymphdrüse eingeschaltet.

Einen ähnlichen Verlauf nehmen auch die subcutanen Lymphgefässe der Oberlippe; Dorendorf aber sah einmal ein derartiges Lymphgefäss mit den oberflächlichen Lymphgefässen der Unterlippe vereinigt in eine tiefe Cervicaldrüse der entgegengesetzten Seite münden, in einem anderen Falle ein subcutanes Gefäss der Oberlippe in eine am vorderen Rande des Sternocleidomastoideus liegende oberflächliche Drüse eintreten. In einem unserer Fälle zog ein derartiges Lymphgefäss auf beiden Seiten zu den in der Parotissubstanz liegenden kleinen Drüsen.

Die subcutanen Lymphgefässe der Unterlippe bilden mit einander reichliche Communicationen und liegen so oberflächlich, dass sie trotz sorgfältigsten Präparirens der Haut verletzt werden; in ihrem weiteren Verlaufe nehmen sie eine tiefere Lage ein, durchbohren oft den Musc. mentalis und sogar das Periost des Unterkiefers und münden gewöhnlich in die submentalen Drüsen. Zuweilen entsenden sie aber auch Zweige zur vordersten submaxillaren Drüse.

Unter den submentalen Drüsen nimmt die in der Mitte liegende die meisten Lymphgefässe auf, nicht selten aber, zumal wenn letztere Drüse fehlt, münden die Lymphgefässe in die oberhalb des Zungenbeines liegenden Gl. suprahyoideae oder in die auf dem Rande des vorderen Biventerbauches befindlichen Lymphdrüsen, und zwar ebenso häufig in die contralateralen, wie in die gleichseitigen. Zuweilen zieht ein subcutanes Lymphgefäss aus der Unterlippe direct in eine tiefliegende Cervicaldrüse der entgegengesetzte Seite, was sowohl wir gesehen haben, wie auch Dorendorf beschrieben und abgebildet hat; in unserem Falle lag die betreffende Drüse in der Höhe der Carotisverzweigung. Die Lymphgefässe der Lippen können also in die

submentalen, die beiderseitigen submaxillaren und oberen cervicalen, ferner auch in die gleichseitigen oberflächlichen cervicalen und in die in dem unteren Parotiszipfel eingebetteten Drüsen münden.

e) Die Lymphgefässe der Wangenhaut.

Die auf die Lymphgefässe der Wange bezügliche Literatur haben wir im II. Abschnitte angegeben. Unsere eigenen Untersuchungen, die sich auf die Injection von 5 Gesichtshälften beziehen, haben die von Sappey, Stahr und Princeteau mitgetheilen Angaben bestätigt. Die Lymphgefässe der Wangenhaut münden in 4 Drüsengruppen: in die submentalen, die submaxillaren, die präauricularen und parotischen und in die oberflächlichen oberen cervicalen Drüsen. Die zur letzteren Gruppe und zu den submentalen Drüsen ziehenden Zweige nehmen eine sehr oberflächliche Lage ein und verlaufen unmittelbar unter der Haut; die zur submentalen Drüsengruppe ziehenden Lymphgefässe (2—3) verlaufen gegen die Mittellinie hin bogenförmig von aussen und oben nach innen und unten, communiciren zuweilen, wie dies Fig. 4 zeigt, durch einen starken Ast mit den entsprechenden Lymphgefässen der entgegengesetzten Seite und können in welche submentale Drüse immer, in die unter dem Unterkiefer liegende, die vor dem vorderen Biventerbauche befindliche oder die auf dem Zungenbeine liegende münden.

Fig. 4.
(Fall XXV, Beschreibung s. S. 158.)

Nach Stahr [1]) kann sich ein derartiges, von der Unterkieferregion kommendes Lymphgefäss direct in eine tiefe Cervicaldrüse verbinden. Von den oberflächlichen oberen Cervicaldrüsen füllen sich gewöhnlich 1—2, die am Parotiszipfel liegen, zu welchen ebenfalls 2—3 Lymphgefässe, erst im Fettgewebe und dann auf der Fascia parotideomasseterica ziehen.

Das Gebiet der submentalen Lymphdrüsen lässt sich von dem der oberflächlichen oberen Cervicalen nicht abgrenzen. In die submentalen Drüsen können nämlich auch Lymphgefässe von der Jochbeinregion münden, während andererseits Zweige, die vom Mundwinkel kommen, zu den unter der Parotis liegenden oberflächlichen oberen Cervicaldrüsen ziehen können. Die präauricularen Drüsen aber, in welche wir zweimal Lymphgefässe münden sahen, scheinen bloss von dem unmittelbar vor dem Ohre befindlichen Theil der Wangenhaut Lymphgefässe aufzunehmen und kommen daher hinsichtlich der Verbreitung des Carcinoms kaum in Betracht.

Die letzte Gruppe der Lymphgefässe verläuft in der Tiefe längs der Art. max. ext. und der Vena fac. ant. Im Verlaufe eines dieser Gefässe fanden wir einmal eine kleine Drüse eingeschaltet.

Stahr sah in einem Falle ein derartiges tiefes, von der Gesichtshaut stammendes Lymphgefäss mit Umgehung der submentalen Region direct in eine tiefe cervicale Drüse münden (a. a. O. S. 467).

Die Lymphgefässe der Gesichtshaut pflegen also ebenso, wie die der Lippen, einige Drüsenstationen zu überspringen; es ist daher in Folge des Umstandes, dass die Lymphgefässe der Wangenhaut häufig in der submentalen Region zu Drüsen der anderen Seite ziehen, die Möglichkeit vorhanden, dass die tiefen cervicalen Drüsen auf beiden Seiten erkranken, wenngleich die Gesichtshaut bloss auf der einen Seite von Carcinom ergriffen ist.

f) Die Lymphgefässe des Mundbodens.

Der Mundboden erkrankt im Verlaufe des Wangencarcinoms in der Regel erst dann, wenn das Carcinom bereits das Zahnfleisch und den Alveolarrand des Unterkiefers zerstört hat; doch kann die Erkrankung auch durch die hinter dem letzten Backenzahn befindliche Spalte auf den Mundboden und die Zungenwurzel übergreifen.

Wir selbst haben die Lymphgefässe des Mundbodens nicht untersucht. Nach Küttner (Ueber die Lymphgefässe und Lymphdrüsen der Zunge. Beitr. z. klin. Chir. XXI), der sich eingehend mit dieser

1) Stahr, Zahl und Lage der submaxillaren Lymphdrüsen. Archiv f. Anat. u. Entwickl. 1898. S. 467.

Frage befasst hat, münden sie in die submaxillaren und tiefen oberen cervicalen Drüsen. Der vordere, vor der Sublingualdrüse befindliche Theil des Mundbodens aber kann mit den unteren tiefen supraclavicularen Lymphdrüsen in Verbindung stehen.

B. Lymphdrüsen.

a) Die Lymphdrüsen der Wange.

Bei der Beschreibung der Lymphgefässe der Wangenschleimhaut, der Wangenhaut und der Lippen haben wir bereits erwähnt, dass sie kleine Drüsen durchsetzen können, die oberhalb des Wangenmuskels oder des Unterkiefers liegen.

Diese auf der Wange liegenden Drüsen waren schon den älteren Anatomen bekannt.

Mascagni[1]) beschreibt sie und bildet sie ab, Cruikshank[2]), Cruveilhier[3]) kennen sie ebenfalls sehr gut. Von Sappey[4]) und den neueren anatomischen Lehrbüchern aber werden sie gar nicht erwähnt.

Die Glandulae faciales profundae, Glandulae max. int., die

---

1) Paolo Mascagni, Vasorum lymphaticorum corporis humani historia et iconographia. 1787. „Glandulae basi maxillae inferioris, inter musculum masseterem ac depressorem anguli oris sitae, quae recipiunt lymphatica ex genis, fronte, palpebris, naso, labiis, mento, faucibus ac gingivis". „Non nunquam inveniuntur aliae parvae glandulae juxta venam facialem ordinatae in pinguedine demersae, quae buccinatorem tegit" citirt bei Buchbinder, Ueber die Lage und Erkrankungen der Wangenlymphdrüsen. Beitr. z. klin. Chirurgie. XXI. S. 13—14.

2) Cruikshank, Anatomie des vaisseaux absorbants du corps humain. Trad. par Petit et Radel. Paris 1787. p. 282. Des glandes de la face. On trouve sur cette région du corps des petites glandes qui appartiennent aux absorbants des côtés du visage. Les plus élevées de celle-ci sont immédiatement sous les apophyses zygomatiques des os temporaux, d'autres sont combées sur la surface extérieure des glandes parotidales, aussi bien que dessus des muscles buccinateurs. Il peut-y-en avoir quatre, cinque ou six, de chaque côté, quelquefois il n'y en a aucune.

3) Cruveilhier, Anatomie déscriptive. 1854. III. 21. p. 388. Ganglions de la face. Les plus considérables occupent la base de la mâchoire et portent le nom des ganglions sous-maxillaires; plusieurs occupent la face externe de l'os maxillaire, le long des vaisseaux faciaux au devant du muscle masseter.

4) Bloss Rauber (Anatomie des Menschen), giebt Folgendes an: „Die oberflächlichen Lymphgefässe des Gesichtes sind äusserst zahlreich, kommen von der Stirne, der Nase, den Augenlidern, den Wangen, Lippen, dem Kinne, und folgen im Allgemeinen dem schrägen Verlaufe der Vena fac. ant. Sie dringen vom Unterkieferrande in der Nähe der Unterkieferspeicheldrüse in 6—10 Glandulae lymphaticae submandibulares ein; einige von ihnen durchsetzen zuweilen eine oder mehrere glandulae buccinatoriae."

Luschka, Meyer, Gegenbaur, Rauber, Quain, Henle, Langer-Toldt, Merkel in ihren Lehr- und Handbüchern erwähnen, sind mit diesen Drüsen nicht identisch, indem sie von den genannten Autoren als auf dem hinteren Theile des M. buccinator und neben dem Constrictor pharyngis liegend beschrieben werden, also eigentlich die obersten Drüsen des Plexus lymphaticus jugularis darstellen. Mit diesen Drüsen befasste sich in neuerer Zeit Most (Zur Topographie und Aetiologie des retropharyngealen Drüsenabscesses. Arch. für klin. Chirurgie. LXI. 1900. S. 615). Er betont, dass sie weder ihrer Lage noch dem Ursprunge ihrer Lymphgefässe nach Glandulae faciales profundae zu nennen seien, indem die beständigste dieser Drüsen (Gland. pharyngealis lateralis) in der Fascia bucco-pharyngea eingebettet, in der Höhe des Atlas, neben der Carotis interna liege. Ausserdem finde man noch 1—2 nicht constante kleine Drüsen hinter der hinteren Pharynxwand, zwischen der Fascia bucco-pharyngea und der Wirbelsäule. Die Vasa afferentia dieser Drüsen kommen von der Nasenhöhle, der hinteren und oberen Pharynxwand und wahrscheinlich auch vom inneren Ohre. Weitere Drüsen hat er weder auf dem hinteren Theile des Buccinator noch auf der Pharynxwand gefunden. Neuerdings wurde Poncet durch klinische Beobachtungen auf die Drüsen der Wange aufmerksam gemacht und holte hinsichtlich der Häufigkeit ihres Vorkommens die Meinung mehrerer französischer Anatomen ein. Testut, Jaboulay, Debierre bezeichneten diese Drüsen, welche sie längs der Art. max. ext. unter dem Augenwinkel, auf dem Wangenmuskel und dem oberen Unterkieferrande, nächst der Mündung des Ductus Stenonianus gefunden hatten, als sehr selten; Vigier[1]), der in Gemeinschaft mit Poncet diese Angaben der Anatomen und die auf die Wangendrüsen bezüglichen klinischen Beobachtungen sammelte, gelang es, bei 30 daraufhin unternommenen anatomischen Untersuchungen bloss in einem einzigen Falle auf der äusseren Oberfläche des Unterkiefers eine kleine Drüse zu finden.

Seither befassten sich auch Princeteau[2]) und Buchbinder[3]) mit der Anatomie dieser Drüsen.

Nach Ersterem liegen 1—3 Drüsen in dem Dreieck, das von

---

1) Vigier, Des adenites geniennes. Gazette hebdomadaire de Médicine et Chirurgie. 1892. Nr. 39.

2) Princeteau, Les ganglions lymphatiques de la joue. Journal médic. de Bordeaux. 1899. Ref. Hildebrand, Jahresberichte über die Fortschritte der Chirurgie. 1899. S. 329.

3) Buchbinder, Ueber die Erkrankungen der Wangenlymphdrüsen. Beitr. z. klin. Chirurgie. XXV. S. 110.

der Vena fac. ant. und der Art. max. ext. umschlossen wird, und zwar auf dem Wangenmuskel und der äusseren Oberfläche des Unterkiefers, und unterscheidet er demgemäss buccale und supramandibulare Drüsen. Ausnahmsweise werden auch am Mundwinkel und im Sulcus nasolabialis Lymphdrüsen gefunden.

Buchbinder hält diese Drüsen in Bezug auf ihr Vorkommen und ihre Lage für constant und theilt sie in 4 Gruppen:

1. Gl. supramaxillares, zwei Drüsen an der äusseren Oberfläche des Unterkiefers, vor dem Masseter, zwischen Vena fac. ant. und Art. max. ext.

2. Gl. buccinatoriae anteriores, zwei Drüsen, welche auf dem Wangenmuskel in einer Linie liegen, die von der Vereinigungsstelle der Nasenbeine zum vorderen Masseterrande zieht, und zwar an der Stelle, wo diese Linie die vom Mundwinkel zum Ohrläppchen gezogene Linie kreuzt.

3. Gl. buccinatoriae posteriores, zwei Drüsen hinter der Mündung des Ductus Stenonianus.

4. Gl. maxill. sup., auf dem Unterkiefer unter dem Musc. caninus; nicht constant.

Küttner[1]) fand diese Drüsen bei der Injection der äusseren Nase nach Gerota's Methode auf; er untersuchte 8 Fälle, fand jedoch bloss zwei derartige Drüsen, und zwar eine auf dem äusseren Unterkieferrande und eine auf dem vorderen Rande des Bichat'schen Fettklumpens, nächst der Mündung des Ductus Stenonianus, am Wangenmuskel.[2])

Bei unseren Untersuchungen fanden wir ziemlich häufig Wangenlymphdrüsen, und zwar insgesammt in 7 Fällen; unter diesen waren die Drüsen 2 mal (Fall III und VIII) auf beiden Seiten vorhanden. In einem Falle (VIII) fanden wir auf einer Seite 2 kleine Wangenlymphdrüsen; insgesammt haben wir also bei unseren Wangeninjectionen 10 Wangenlymphdrüsen gefunden. Wie bereits erwähnt, gelang es uns auch bei einer Lippeninjection, eine Wangenlymphdrüse zu injiciren.

---

1) Küttner, Ueber die Lymphgefässe der äusseren Nase und die zugehörigen Wangenlymphdrüsen in ihren Beziehungen zur Verbreitung des Krebses. Beitr. z. klin. Chirurgie. XXV. S. 33.

2) Seit Vigier haben Viele die acuten und chronischen Erzündungen dieser Drüse beschrieben. Wichtiger für uns ist die Erkrankung dieser Drüse bei Neubildungen. Küttner und Thevenot (Ref. Hildebrand, Jahresberichte 1900. S. 329) fanden ihre metastatische Erkrankung beim Carcinom der Gesichtshaut, Vigier bei Ohrlappencarcinom, Thevenot bei Oberlippencarcinom, Vigier, Buchbinder, Albertin (letzterer in einer buccinatorischen, die beiden ersteren Autoren in einer supramandibularen Drüse) bei Unterlippencarcinom; über ähnliche, an der hiesigen I. chirurgischen Klinik gemachte Beobachtungen werden wir weiter unten berichten.

Stahr und Dorendorf[1]) haben nicht eine einzige Wangenlymphdrüse beobachtet.

Die von uns beobachtete Drüse lag 3 mal auf der linken, 2 mal auf der rechten Seite und 2 mal auf beiden Seiten; ihre Lage war eine sehr verschiedene. 5 mal lag die Drüse in der mittleren Höhe des Mandibularkörpers zwischen der Arterie und Vene. Diese entsprechen den Buchbinder'schen Gl. supramaxillares (wohl besser supramandibulares). 2 mal (Fall IV und XXV) lag die Drüse über dem oberen Rande des Mandibularkörpers in dem vom Masseter und der Vena fac. ant. gebildeten Winkel auf dem vorderen Rande des Bichat'schen Fettklumpens, ungefähr ebenso wie diejenige Drüse, welche Küttner für homolog mit der Buchbinder'schen Gland. post. hält.

Die rechtseitigen Drüsen im Fall XIV und VIII dürften den Buchbinder'schen Gl. buccinatoriae ant. entsprechen, indem sie ebenso wie diese längs der Art. max. ext. nächst der Abzweigung der Art. labialis auf dem Wangenmuskel, bezw. die eine auf dem oberen Rande des Mandibularkörpers, liegen. Es muss auch berücksichtigt werden, dass bei Säuglingen das Gesicht sehr niedrig ist und in Folge dessen mit dem Längenwachsthum des letzteren wahrscheinlich auch diese Drüsen in eine höhere Lage, ungefähr in die von Buchbinder bezeichnete, gelangen. Die Drüsen waren hanfkorn- bis hirsekorngross, nur eine (XX) war grösser und auch ohne Injection wahrnehmbar. Bei diesen letzteren Drüsen erschien das zugehörige Lympfgefäss gar nicht injicirt, bei den übrigen war die Injection eine vollkommene. Die Vasa afferentia kamen einmal von der Wangenhaut, in den übrigen Fällen sämmtlich von der Wangenschleimhaut; die meisten Drüsen besassen je ein einziges zuführendes und abführendes Lymphgefäss, nur eine Drüse hatte 2, und eine 3 Vasa afferentia.

Das Vas eferens mündete in 6 Fällen in die mittlere submaxillare, auf der Art. max. ext. liegende Lymphdrüse (submax. II), in 2 Fällen in die hinterste submaxillare, hinter der Vena fac. ant. befindliche Lymphdrüse (submax. III), und einmal in eine Lymphdrüse der Parotissubstanz.

Was den morphologischen Charakter dieser Drüsen betrifft, so müssen wir sie als Schaltdrüsen betrachten; die eigentlichen regionären Drüsen sind die submaxillaren, während die Wangendrüsen bloss in

1) Dorendorf hat zwar (l. c. 17. Fall. S. 232), eine kleine hanfkorngrosse, auf dem unteren Unterkieferrande unterhalb der Insertion des Masseters im Unterkieferperiost eingebettete und von dort zwei Zweige aufnehmende Drüse beschrieben; diese scheint jedoch eher zu den beim Angulus mandibulae liegenden Drüsen zu gehören.

den zu diesen führenden Lymphgefässen eingeschaltete Stationen darstellen; dies macht es begreiflich, warum sie nicht in jedem Falle vorhanden sind. Denn man kann diese Drüsen, obgleich sie ziemlich häufig gefunden werden, keineswegs, wie dies Buchbinder thut, als constant bezeichnen; dagegen spricht auch ihre veränderliche Lage und die Thatsache, dass sie nur in einem Fünftel unserer Fälle vorhanden waren, klinisch aber die Seltenheit ihrer Erkrankung gegenüber den so häufigen Erkrankungen der übrigen Drüsen des Kopfes und Halses.

b) Die submaxillaren Lymphdrüsen.

Die anatomischen Verhältnisse der submaxillaren Drüsen können gegenwärtig als bekannt bezeichnet werden. Die älteren Autoren, wie auch die modernen nahmen in dieser Region, den Angaben Sappey's folgend, unrichtiger Weise sehr viele (8—10—15) Drüsen an. Erst Stahr[1]) stellte in seinem wiederholt citirten Werke den richtigen Sachverhalt fest; mit seinen Ergebnissen stimmen diejenigen von Dorendorf[2]) vollkommen überein.

Beide Forscher fanden sowohl an den Leichen von Säuglingen, wie auch von Erwachsenen in der submaxillaren Region regelmässig 3 Drüsen, und zwar in constanter Anordnung. Dies war übrigens einzelnen Klinikern (Gussenbauer[3]), Partsch[4])) schon lange bekannt.

Auch unsere Erfahrungen, sowohl am Secier- wie auch am Operationstisch, haben in der Mehrzahl der Fälle diese Regelmässigkeit bestätigt; es giebt aber auch Ausnahmen von dieser Regel, welche übrigens schon Stahr hervorhebt, und welche wir unten näher besprechen werden. Betrachten wir nun zunächst die normale topographische Lage der hier befindlichen Lymphdrüsen. Die submaxillaren Drüsen liegen typisch unter dem unteren Unterkieferrande, auf dem Musc. mylohyoideus und werden vom Platysma bedeckt; sie grenzen an die Speicheldrüse. In der überwiegenden Mehrzahl der Fälle findet man in dieser Region 3 Drüsen, welche wir, Stahr folgend, von innen nach aussen schreitend, mit I, II, III bezeichnen werden.

1) Zahl und Lage der submaxill. Lymphdrüsen. Archiv f. Anat. u. Entwickl. 1898. S. 444.

2) Ueber die Lymphgefässe und Lymphdrüsen der Lippe u. s. w. Internat. Monatsschr. f. Anat. u. Phys. 1900. S. 201.

3) Ueber die Entwicklung secundärer Lymphgeschwülste. Prager Zeitschr. f. Heilkunde. 1881.

4) Vgl. Ollendorf, Zeitschr. f. Zahnheilkunde. 1898. An Partsch's Klinik werden diese 3 Drüsen von innen nach aussen mit a, b, c bezeichnet.

Drüse I liegt im vorderen Winkel der submaxillaren Region auf dem Mylohyoideus, in dem vom Unterkiefer, der Insertion des vorderen Biventerbauches und der Speicheldrüse umfassten Winkel; sie liegt den submentalen Gefässen an, weshalb ihre Entfernung in der Regel mit Blutung verbunden ist. Sie ist die kleinste unter den 3 submaxillaren Lymphdrüsen.

Drüse II ist die grösste unter den dreien, die Hauptdrüse der submaxillaren Region, sie nimmt die meisten Lymphgefässe von der Peripherie auf. Sie liegt unmittelbar auf der Art. max. ext. und grenzt mit ihrem hinteren Rande an die Vena fac. ant. und mit ihrem unteren Rande an die Vena submentalis.

Drüse III liegt am hinteren Rande der Vena fac. ant., zumeist gegenüber dem Ursprunge der Vena submentalis, zuweilen aber rückt sie nach unten in den Winkel, wo die Vena fac. ant. und post. zusammentreffen; in der Regel erhält sie Lymphgefässe von der Peripherie.

Die Zahl und Anordnung der submaxillaren Lymphdrüsen weicht aber zuweilen von dem obigen Typus ab. Allerdings findet man dies bloss in einem kleinen Theile der Fälle und kann es auf Abschnürung, Zusammenfliessen, Verschiebung der 3 regelmässigen Drüsen und auf etwaige Schaltdrüsen zurückführen, so dass vom anatomischen Standpunkt die Auffassung Stahr's zutrifft, wonach die Anordnung dieser Drüsen eine constante ist; vom chirurgischen Standpunkt aus sind aber diese Abweichungen von eminenter Wichtigkeit, und da man nie mit Sicherheit darauf rechnen kann, in jedem einzelnen Falle die angegebenen Drüsen an den angegebenen Stellen zu finden, wird eben dieser Umstand den Ausgangspunkt unseres später auseinander zu setzenden chirurgischen Principes bilden, welches in der Forderung gipfelt, bei der Wangenkrebsoperation nicht bloss einzelne Drüsen zu entfernen, sondern die submaxillare Region überhaupt, soweit es angeht, auszuräumen.

Gehen wir auf die beobachteten Varietäten näher ein, von denen die meisten auch von Stahr und Dorendorf erwähnt werden.

Die meisten Verschiedenheiten bietet die I. Drüse, zunächst hinsichtlich ihrer Grösse. Zuweilen findet man sie auf Kosten der II. sehr gross, manchmal wieder sehr klein; nicht selten fliesst sie mit der II. zusammen und zeigt dann eine mittlere Einschnürung (s. Fig. 2), oder haftet an derselben bloss mit ihrem hinteren Pole. Ein anderes Mal wieder ist sie mehrfach getheilt, so dass man an ihrer Stelle zwei und sogar noch mehr Drüsen findet. Bei einer Unterlippenkrebsoperation sah einer von uns längs der Vena submentalis perl-

schnurartig 5 Drüsen sitzen. Es kommt auch vor, dass die der I. entsprechenden Drüsen nicht neben einander, sondern über einander liegend gefunden werden (Fall XXIV).

Eine weitere Variation bietet die Drüse, wenn sie nach vorne auf den Biventerbauch zu liegen kommt, so dass Zweifel entstehen können, ob es sich um eine submaxillare oder eine submentale Drüse handle.

Alle diese Variationen erklären sich auf zweierlei Weise: einerseits dadurch, dass im Verlaufe des von der I. zu den submentalen Drüsen ziehenden Lymphgefässes kleine Drüsen eingeschaltet sind, andererseits auch durch die Annahme, dass die I. eigentlich durch Abschnürung von der II. entstehe, und dass daher, wenn diese Abschnürung sich in unvollkommener Weise, an einer ungewohnten oder auch in mehreren Stücken vollzieht, das Fehlen der I., die spindelförmige Einschnürung der II., Grössenverschiedenheiten der I. und II., Vervielfältigungen der I. zu Stande kommen können.

Es finden sich ferner Varietäten, die nur aus einer abnormen Theilung der II. zu erklären sind; so die in Fig. 1 dargestellte und von uns bloss in 2 Fällen (III, XVII) beobachtete Varietät, wo auf beiden Seiten der Art. max. ext. je eine Drüse liegt, die gemeinsam jene von der Wange kommenden Lymphgefässe, welche gewöhnlich nur zur II. ziehen, aufnehmen und die mit einander durch ein dickes Lymphgefäss verbunden sind.

Die Theilung der II. Drüse kann aber nicht nur in der verticalen Richtung, sondern auch in der horizontalen erfolgen, und hieraus erklärt sich eine von uns beobachtete Varietät, wo eine kleine mit der II. in Verbindung stehende Drüse zwischen der II. und der Speicheldrüse lag.

Ein Verschmelzen der II. Drüse mit der III. wird von Stahr (l. c.) und Dorendorf beschrieben (S. 230); wir haben derlei nicht gesehen. Die III. Drüse bietet ebenfalls Varietäten, namentlich hinsichtlich ihrer Lage; in der Regel liegt sie gegenüber dem Ursprunge der Vena submentalis am hinteren Rande der Vena fac. ant., zuweilen gelangt sie aber ganz unter die Vene, in den vom mylohyoideus und Unterkiefer gebildeten Winkel, manchmal wieder — und dies ist der häufigere Fall — rückt sie ganz bis zur Vereinigungsstelle der Vena fac. ant. und post. hinunter; nicht selten sind zwei Drüsen, eine obere und untere vorhanden und ist dann bald die obere, bald die untere kleiner; Zweige von der Wange erhält aber nur die obere und kann demnach die untere als Schaltdrüse im Verlaufe der Bahn von der III. zu den tiefen Cervicaldrüsen gelten; aber diese untere, an der Vereinigungsstelle der Vena fac. ant. und post. liegende

Drüse kann in seltenen Fällen von anderen Drüsen und sogar von der Wange Zweige aufnehmen (Fall XIV).

Wir haben auch in einem Falle (IX) am Zusammenflusse der Vena fac. ant. und post. eine Gruppe von 3 Drüsen gefunden, welche eine Communication zwischen den submaxillaren und cervicalen Drüsen herstellten.

Es kam auch vor, dass an Stelle der III. zwei Drüsen vorhanden waren (Fall V). Ferner ist noch eine kleine Drüse zu erwähnen, welche wir in 4 Fällen (IV, V, XII, XIV) auf der Vena fac. ant. im Verbindungsaste der II. und III. fanden.

Combinationen dieser verschiedenen Varietäten sind natürlich möglich, ja es können in einzelnen Fällen mehrere oder auch sämmtliche Drüsen Abnormitäten bieten; Stahr z. B. beschreibt einen Fall von allgemeiner Drüsenhyperplasie, in dem sämmtliche submaxillaren Drüsen in doppelter Anzahl vorhanden waren. In einem unserer Fälle (V) waren die submaxillaren Drüsen auf beiden Seiten vermehrt, zugleich sehr vergrössert und zeigten typische tuberculöse Veränderungen. Soviel von der Anzahl und der Lage der submaxillaren Lymphdrüsen.

Betrachten wir nun diejenigen Lymphdrüsengruppen, zu welchen die von den submaxillaren Lymphdrüsen kommenden Lymphgefässe ziehen.

Zunächst sei bemerkt, dass die submaxillaren Lymphdrüsen gewöhnlich durch 1—2 und sogar 3 Lymphgefässe — welche in die einander gegenüber liegenden Pole eintreten — mit einander verbunden sind. In der Regel stehen bloss benachbarte Drüsen mit einander in Verbindung, nur in seltenen Fällen verbindet sich die I. mit der III. (Fall IV).

Eine zweite, ziemlich häufige Verbindungsweise kommt dadurch zu Stande, dass die aus dem Gewebe kommenden Lymphgefässe unweit vor ihrer Mündung sich in zwei Aeste theilen und in zwei verschiedene Drüsen münden. Von den benachbarten Drüsengruppen kann die I. Drüse mit den submentalen Drüsen, die III. mit den unter dem unteren Parotiszipfel beim Eintritte der Vena fac. post., oder mit den, zu den oberflächlichen oberen Cervicaldrüsen gehörenden, nächst dem Angulus mandibulae liegenden Drüsen in Verbindung stehen.

Die eigentliche II. Etappe bilden die tiefen Cervicaldrüsen, mit denen in der Regel alle 3 Drüsen in Verbindung stehen. Dies ist zumeist bei der III. und I. der Fall, aber auch die II. entsendet, und zwar gewöhnlich längs der Art. max. ext., einen Verbindungszweig zu den tiefen Cervicaldrüsen (Fall V, XIII).

Aus der I. Drüse pflegt der Verbindungszweig auf oder hinter dem vorderen Biventerbauch am vorderen Pol der Speicheldrüse und weiterhin unter der oberflächlichen Halsfascie auf den Zungenbeinmuskeln zu den tiefen Cervicaldrüsen zu ziehen und in eine neben der Carotisverzweigung oder unter derselben, aber jedenfalls oberhalb der Kreuzungsstelle der Vena jug. int. und des Omohyoideus liegende Drüse einzutreten.

Wenn die I. fehlt, so kommt der soeben beschriebene Zweig aus der II. (s. Fig. 3). Ja es können sogar 2 Zweige aus dem vorderen Pol dieser Drüse hervortreten. Von besonderer Wichtigkeit ist die an dieser Figur erkennbare Thatsache, dass aus dem vorderen Pol der II. Lymphdrüse (die I. fehlte) 2 Lymphgefässe hervortreten. Das eine zieht zu den gleichseitigen, das andere, stärkere, zu den jenseitigen tiefen Cervicaldrüsen, von denen eine Gruppe von 5 Drüsen unmittelbar auf der Vena jugularis int. etwas über ihrer Kreuzungsstelle mit dem des Omohyoideus injicirt erscheint; an 2 submentalen Drüsen aber zieht es vorbei, ohne in denselben eine Injection zu veranlassen, obgleich es zu der einen 3 kleine Zweige sendet. Ferner ist noch zu bemerken, dass das aus der I. zu den tiefen Cervicaldrüsen führende Lymphgefäss auch unter der Speicheldrüse seinen Weg nehmen kann. Aus der dritten Drüse ziehen gewöhnlich längs der Vena facialis oder unterhalb des Biventer Verbindungszweige zu einer an der Vena jug. int. hinter dem hinteren Biventerbauche vor dem Nervus access. liegenden Drüse; sie können aber auch in die hinter dem Nervus access. liegenden Lymphdrüsen treten, ferner sendet sie zuweilen ein Lymphgefäss zu den unter der Carotisverzweigung liegenden Lymphdrüsen (s. Fig. 4, Fall XXV).

Interessant gestalten sich die Verhältnisse der Lymphgefässe der submaxillaren Drüsen im Fall IX, wo die zweite Drüse injicirt wurde; die Farbe dringt in die dritte und hierauf in drei nächst der Vereinigung der Vena fac. ant. und post. liegenden Drüsen, füllt 3 von den letzteren ziehende Lymphgefässe und 3 von der Carotisverzweigung bis zum unteren Rand der Thyroidea an der jug. int. liegende Drüsen, von denen aus der ganze Plexus lymph. jug., der Hauptcervicalstamm und selbst der Ductus thoracicus injicirt wurde.

Das Wichtigste über die submaxillaren Drüsen lässt sich also in Folgendem zusammenfassen:

1. Die submaxillaren Lymphdrüsen nehmen sämmtliche Lymphgefässe der Wangenschleimhaut und des unteren Zahnfleisches und die meisten des oberen Zahnfleisches und der Lippen auf, ferner zum Theil auch

die Lymphgefässe der Wangenhaut und des Mundbodens.

2. Die Anzahl der submaxillaren Lymphdrüsen beträgt in der Regel drei und ihre Anordnung zeigt einen bestimmten Typus, doch kommen sowohl in Bezug auf die Anzahl wie die Anordnung derselben Variationen vor.

3. Die submaxillaren Drüsen stehen mit den submentalen, mit den am unteren Ende der Parotis sitzenden und den tiefen Cervicaldrüsen in Verbindung und ihre Vasa efferentia können auch zu den jenseitigen tiefen Cervicaldrüsen führen.

C. Die submentalen Lymphdrüsen.

Unter den submentalen Drüsen verstehen wir die in der Regio suprahyoidea medialis, d. h. dem vom Kinne, dem Zungenbeine und den vorderen Biventerbäuchen umfassten Raume liegenden Drüsen. Ihre Zahl und Lage ist ziemlich veränderlich. Nach Sappey findet man zumeist 2, häufig bloss 1, zuweilen 3 Drüsen in dieser Region. Stahr, Dorendorf haben in der Mehrzahl der Fälle 2—3 Drüsen gefunden. Letztere Zahl haben auch wir als richtig befunden, jedoch manchmal 4, und sogar auch 5 Drüsen gesehen (Fall XII).

Auch die Lage der Drüsen ist veränderlich. Eine liegt zumeist unter dem Kinn (von dieser sagte Gussenbauer, dass sie bei Unterlippencarcinom constant erkrankt); sie kann in der Mittellinie oder nächst dem einen oder anderen Biventerrande liegen. Die anderen Drüsen liegen dem medialen Rande des Biventerbauches an; eine feste Regel lässt sich in Bezug auf ihre Lage nicht aufstellen und können diese Drüsen in der submentalen Gegend vom Kinne bis zum Zungenbeine wo immer gefunden werden. Es kommt vor, dass auf der einen Seite neben dem Biventer 4 Drüsen liegen und auf der anderen bloss eine (Dorendorf); in einem unserer Fälle lag eine Drüse unter dem Kinne, je eine oberhalb des Zungenbeines in dem durch die Anheftung des vorderen Biventerbauches gebildeten Winkel, und je eine an beiden Seiten des vorderen Biventerbauches. In einem anderen Falle lagen sämmtliche Drüsen nebeneinander oberhalb des Zungenbeines. Diese Variationen erklären sich dadurch, dass die Lymphgefässe der Wangen- und Lippenhaut und der Submaxillarregion, während sie durch die submentale Region hindurch zu den gleichseitigen oder jenseitigen tiefen Cervicaldrüsen ziehen, in ihrem Verlaufe an verschiedenen Stellen mit Schaltdrüsen versehen sein können; sind solche Schaltdrüsen nicht vorhanden, so

kommen diejenigen Lymphgefässe zu Stande, welche aus dem Gewebe direct in die gleichseitigen oder jenseitigen tiefen Cervicaldrüsen führen.

Wie bereits erwähnt, nehmen die submentalen Drüsen die Lymphgefässe der Wangen- und Kieferhaut auf, wie auch die subcutanen Lymphgefässe der Unterlippen. Diese Lymphgefässe setzen sich theils mit den diesseitigen, theils mit den jenseitigen submentalen Lymphdrüsen in Verbindung. Sie stehen mit den beiderseitigen submaxillaren Drüsen in Verbindung (mit der I.), ihre Vasa efferentia können in die beiderseitigen tiefen Cervicaldrüsen münden.

d) Oberflächliche obere Cervicaldrüsen, parotische Drüsen, präauriculare Lymphdrüsen.

In diese Gruppe gehören die um die Parotis, am unteren Rande derselben, unter der Fascia parotideo-masseterica gelegenen sowie die in der Substanz der Speicheldrüse verlagerten Lymphdrüsen, welche in einigen unserer Fälle von den uns interessirenden Gebilden Lymphgefässe empfingen. Ueber die präauricularen Drüsen haben wir nur Weniges zu bemerken.

Diese liegen vor dem Tragus unter der Fascia parotideo-masseterica. In 2 Fällen (VI und VIII) zeigten sie eine Injection; ihre Zweige kamen von dem unmittelbar vor dem Ohre befindlichen Wangenhauttheil; sie haben also für uns hinsichtlich des Wangencarcinoms kein weiteres Interesse.

In der Substanz der Parotis eingebettete Drüsen haben wir bei Wangeninjectionen 3 mal injicirt gefunden (von der Lippe aus wurden sie in einem Falle, wie erwähnt, an beiden Seiten injicirt) und zwar erhielt in einem Falle (VI) eine parotische Lymphdrüse einen dicken Zweig von der Wangenhaut, in einem Falle (IV) wurde bei Injection der Wangenschleimhaut eine an der Wange liegende kleine Lymphdrüse und durch dieses 4 am unteren Parotiszipfel sitzende kleine Lymphdrüsen gefüllt, in einem Falle (XXIV) trat ebenfalls ein aus der Wangenschleimhaut kommendes Lymphgefäss in die Parotissubstanz, doch war die zugehörige Drüse nicht auffindbar. (In diesem Falle gelang die Injection nur sehr unvollkommen, und selbst die submaxillaren Drüsen waren bloss an der Eintrittsstelle der Lymphgefässe ein wenig bläulich gefärbt.)

Die parotischen Drüsen communiciren mit einander, mit den präauricularen und mit den oberflächlichen und tiefen oberen Cervicaldrüsen, wie wir dies selbst in je einem Falle gesehen haben. Nach

Stahr können sie auch mit den supraclavicularen Drüsen in directer Communication stehen.[1])

Eine dritte Gruppe der Lymphdrüsen hat um das untere Ende der Parotis an der Eintrittsstelle der Vena jug. ext. ihre Lage. Die Zahl dieser Drüsen beträgt 1—3.

In allen 4 Fällen, wo wir die Wangenhaut injicirt hatten (XXV, XII, VIII, VI), waren diese Drüsen gefüllt; bei beiderseitiger Injection der Haut (XXV, VI) gelangt deren Injection an beiden Seiten. Einmal sahen wir auch bei der Injection der Wangenschleimhaut ein Lymphgefäss zu diesen Drüsen ziehen (XIV).

Diese Drüsen communiciren unter einander sowie mit den oberflächlichen und tiefen oberen Cervicaldrüsen; im Fall XIV war eine hierher gehörige Lymphdrüse durch 2 Lymphgefässe mit der hinter der Vena fac. ant. liegenden submaxillaren Lymphdrüse verbunden.

Auch beim Kieferwinkel am unteren Masseterrande fanden wir häufig eine Lymphdrüse, gewöhnlich neben einem kleinen Zweige der Vena jug. externa, welche in 5 Fällen injicirt erschien; einmal (XVIII) beiderseits, dreimal auf der rechten Seite (IV, V, XVIII); sie war mit der hintersten submaxillaren Drüse (III.) verbunden und nahm in 3 Fällen direct von der Wangenschleimhaut und einmal vom oberen Zahnfleisch Lymphgefässe auf.

Diese letzterwähnten 2 Drüsengruppen können, da sie neben dem Endzweig der Vena jug. ext.[2]) bezw. neben den in letzteren mündenden kleinen Venen liegen, mit Recht zu den oberflächlichen oberen Cervicaldrüsen gerechnet werden, wie dies auch Dorendorf thut.

Die in diese Drüsen mündenden, von der Wangenschleimhaut bezw. vom oberen Zahnfleisch kommenden Lymphgefässe bilden in der Regel Seitenäste jenes Lymphgefässstammes, welches an der hinteren Seite der Vena fac. nach unten zieht und in die hinter der Vena fac. ant. befindliche submaxillare Drüse mündet. In der Mehrzahl der in Rede stehenden Fälle (XVIII, XXIX, XIV) wie auch dort, wo sich die in der Parotissubstanz eingebetteten Lymphdrüsen von der Wangenschleimhaut aus gefüllt hatten (IV, XXIV), theilte sich dieses hinter

1) Ueber den Lymphapparat des äusseren Ohres. Anat. Anz. XV. 1899. S. 381. Stahr giebt aber nicht genau an, ob sich seine Beobachtung auf die in der Parotissubstanz oder die am unteren Zipfel derselben befindlichen Lymphdrüsen bezieht.

2) Auch der gemeinsame Stamm der Vena fac. ant. und post. mündet häufig in die Vena jug. ext., was sich, da von Säuglingsleichen die Rede ist, sehr leicht aus einer Persistenz der embryonalen Verhältnisse erklärt.

der Vena fac. ant. nach unten ziehendes Lymphgefäss in 2 Zweige, von denen der eine in die III. submaxillare Drüse (im Fall XXIV auch in die II.), die andere hingegen in die soeben besprochenen Drüsen mündete.

Eine der soeben beschriebenen ähnliche Erscheinung, dass nämlich ein Lympfgefäss nicht in die eigentliche regionäre, sondern in eine benachbarte Drüsengruppe mündet, wurde auch bei den Lymphgefässen anderer Regionen beobachtet (Stahr, Küttner). Die unter dem Kieferwinkel befindliche Drüse glauben wir als eine zwischen die letzte Drüse (III.) der submaxillaren Region und die oberflächlichen Cervicaldrüsen eingeschaltete Drüse auffassen zu können. Ein Uebergang zu diesen Drüsen wird manchmal dadurch gebildet, dass an Stelle der III. submaxillaren Drüse sich 2 Drüsen unmittelbar nebeneinander befinden (IV).

e) Die tiefen oberen Cervicaldrüsen.

Diese Drüsen bilden die Endstationen sämmtlicher oben beschriebenen Drüsengruppen, nehmen aber auch Lymphgefässe auf, die unmittelbar aus den hinsichtlich des Wangencarcinoms wichtigen Gebilden kommen, so namentlich Lymphgefässe aus den Gaumenbögen, den Tonsillen, dem oberen Zahnfleisch und dem Mundboden; zuweilen nehmen sie auch direct von der Gesichtshaut und den Lippen Lymphgefässe auf. Die einzelnen jugularen Drüsen, in welche diese Lymphgefässe münden, können nur in wenigen Fällen bestimmt werden. Die Lymphgefässe der Tonsille und des Gaumens sahen wir constant in eine hinter dem hinteren Biventerbauch, unmittelbar vor dem Nervus accessorius auf der Vena jugularis int. liegende grosse Lymphdrüse ziehen, und nur in einem Falle mündete einer von den beiden Tonsillarzweigen in eine hinter dem Nervus accessorius befindliche Drüse. Allerdings haben wir in dieser Beziehung nur wenig Fälle untersucht, so dass wir über die Beständigkeit dieser Lymphgefässeinmündungen keine endgiltige Meinung abgeben können. In Bezug auf die übrigen Lymphgefässe, welche primär vom Gewebe oder secundär von anderen Drüsen zu diesen tiefen Cervicaldrüsen ziehen, können wir entschieden behaupten, dass sie in jede beliebige der zwischen dem Biventer und Omohyoideus liegenden Lymphdrüsen münden können, ja gewisse Lymphbahnen können sogar in die Drüsen der Gegenseite führen. So können die Lymphgefässe der Wangenhaut und der Lippen auch in die contralateralen tiefen oberen Cervicaldrüsen ziehen. Auch die Lymphdrüsen der submaxillaren und submentalen Region entleeren manchmal ihren Inhalt in die beiderseitigen tiefen Cervicaldrüsen

Was die Anzahl der tiefen Cervicaldrüsen betrifft, so führen wir — da uns eigene Untersuchungen nicht zu Gebote stehen — die Angabe Merkels[1]) an, der 10—16 Drüsen annimmt.

Ueber die Lage dieser Drüsen sei nur noch das Eine bemerkt, dass dieselben über, unter und hinter der Vena jugularis liegen, durch ein Labyrinth kleiner Lymphgefässe mit einander communiciren, und dass bei ihrer Injection zuweilen auch die hinter dem hinteren Rande des Sternocleidomastoideus liegenden Drüsen injicirt erscheinen.

Im Anschluss an die dargelegten Befunde wollen wir eine ausführliche Beschreibung des Verhaltens der Lymphgefässe und Lymphdrüsen in denjenigen Fällen geben, die wir den dieser Arbeit beigegebenen Abbildungen zu Grunde gelegt haben.

Fig. I, S. 130 (Fall III). 7 Monate alter Fötus.

Injection der Wangenschleimhaut und der Tonsille rechts.

Lymphgefässe.

1. Aus dem vorderen Theile der Wangenschleimhaut sammeln sich 3 Lymphgefässe; eines verläuft in der Tiefe unter den Unterlippenmuskeln auf dem Periost des Unterkiefers und dringt in die vor der Art. max. ext. liegende submaxillare Drüse; in letztere münden auch die 2 anderen Lymphgefässe, von welchen das eine vor, das andere hinter der Arterie verläuft.

2. Aus dem Gebiete zwischen der Arterie und Vene entstammen 3 Zweige; der eine kommt vom oberen Saume der Wangenschleimhaut und zieht auf der vorderen Seite der Vena fac. ant. zu einer 1 : 1 mm grossen, stark injicirten Wangendrüse, welche in der Mitte der Höhe des horizontalen Mandibularastes zwischen der Vena fac. ant. und der Art. max. ext. liegt. Unweit vor der Mündung in diese Drüse entspringt aus dem Lymphgefässe ein kleiner Verbindungsast zu einem vom hinteren Wangentheil kommenden Lymphgefäss, welches in die hinter der Vena fac. ant. befindliche submaxillare Lymphdrüse dringt. 2 aus dem unteren Saume der Wangenschleimhaut stammende Zweige verlaufen auf dem Kieferperiost nach unten, verschmelzen dann mit einander und münden in die vor der Art. max. ext. liegende Lymphdrüse.

3. Aus dem hinteren Theile der Wangenschleimhaut entstammen 3 Lymphgefässe. Das eine zieht vor dem vorderen Masseterrand nach unten und mündet in die hinter der Vena fac. ant. liegende submaxillare Lymphdrüse. Die beiden anderen ziehen vereinigt zu der zwischen Art. max. ext. und V. fac. ant. befindlichen mittleren Drüse.

Aus der Tonsillarregion kommen 2 Lymphgefässe. Diese verlaufen an der medialen Seite des M. pterygoideus int., treten dann zwischen dem Biventer und Styloglossus hindurch, kommen am medialen Biventerbauch hervor und münden in eine tiefe Cervicaldrüse, welche über der Vena jugularis, vor dem Nervus accessorius, ungefähr in der Höhe der Carotistheilung liegt.

1) Grundriss der Anatomie des Menschen. S. 644.

Lymphdrüsen.

A. Auf dem Gesichte findet sich eine stark injicirte kleine Lymphdrüse, welche zwischen den beiden Blutgefässen in der Mitte der Höhe des Mandibularkörpers liegt, einen auf der vorderen Seite der Vene verlaufenden Zweig aufnimmt und ihr Vas efferens an die mittlere submaxillare Lymphdrüse abgiebt.

B. Drüsen der Submaxillarregion:

1. An der Art. max. ext. eine 1,5 : 1,5 mm grosse Lymphdrüse, stark injicirt; nimmt einen Zweig von der Wange auf; sendet einen Verbindungsast zu der auf dem Unterkiefer befindlichen Drüse, einen zweiten starken Verbindungsast zu einer vor ihr liegenden Drüse und einen dritten zu einer hinter der Vena fac. ant. befindlichen Drüse.

2. Eine weitere Drüse liegt unmittelbar vor der vorherigen, ist von ähnlicher Grösse, nimmt von der Wange insgesammt 4 Zweige auf, sendet einen starken Verbindungszweig zur vorherigen und auch zu einer vor ihr liegenden Drüse.

3. Letztere Drüse liegt auf der Vena submentalis in der Ecke zwischen dem Biventer und der Speicheldrüse, ist zur Hälfte injicirt und 2 : 1 mm gross; sie sendet je einen Verbindungszweig zur vorherigen (II.) Lymphdrüse und zu einer auf der Vena jugularis befindlichen Drüse, deren unterer Pol injicirt ist.

4. Hinter der Vena fac. ant. unter dem Masseter liegt eine 3 : 2 mm grosse Lymphdrüse, welche 2 von der Wange kommende, hinter der Vena fac. ant. hinziehende Zweige aufnimmt und ausserdem je einen Verbindungsast zur I. Drüse und zu der auf der Vena jugularis liegenden grossen Drüse sendet. Der letztere Verbindungsast theilt sich unweit seiner Mündung in die tieferen oberen Cervicaldrüsen in 3 kleine Aeste. Von den oberen tiefen Cervicaldrüsen kommen 2 in Betracht, die eine liegt auf der Vena jugularis interna vor dem N. accessorius; der obere Theil dieser Drüse ist stark injicirt, der untere nicht, zwischen beiden Theilen befindet sich ein Einschnitt, in dem ein cervicaler Nerv verläuft. Diese Drüse erhält direct aus der Tonsillarregion ein durch Verschmelzung zweier entstandenes Lymphgefäss und ist mit der IV. Submaxillardrüse durch ein Lymphgefäss verbunden. Unterhalb derselben liegt an der Vena jugularis eine Drüse, deren unterer Pol injicirt ist und welche von der III. Submaxillardrüse einen Zweig erhält.

Linke Seite: Injection der gesammten Wangenschleimhaut.

Lymphgefässe.

1. Drei Lymphgefässe welche vom Mundwinkel kommen und sich aus mehreren am Wangenmuskel und Kieferperiost liegenden Zweigen sammeln, münden in eine an der Art. max. ext. befindliche grosse submaxillare Lymphdrüse.

2. Zwischen der Arterie und Vene entspringen ebenfalls 4 Lymphgefässe. Zwei von diesen münden ebenfalls in die vorherige Drüse, die zwei anderen aber, welche sich aus mehreren, nächst der Mündung des Ductus Stenonianus entspringenden kleineren Zweigen sammeln, ver-

laufen auf dem Buccinator, ziehen am vorderen Pol des Bichat'schen Fettkörpers vorbei und münden in eine kleine Drüse, welche in der mittleren Höhe des Unterkiefers zwischen der Arterie und Vene liegt.

3. Drei Lymphgefässe entspringen aus dem hinteren Theile der Wange; sie biegen über den Masseter, treten hinter dem Bichat'schen Fettknäuel hervor, gelangen auf die hintere Seite der Vena fac. ant. und dringen in eine Drüse, welche zwischen der Vena fac. ant. und post. nächst dem Angulus mandibulae unterhalb des Masseterrandes liegt.

Lymphdrüsen.

A. Auf dem Gesichte. Eine hanfkorngrosse Lymphdrüse zwischen der Arterie und Vene auf dem Periost des Unterkiefers, stark injicirt; erhält 2 Zweige aus dem mittleren Theile der Wange; ihr Vas efferens tritt in eine hinter der Vena fac. ant. befindliche submaxillare Lymphdrüse.

B. In der Submaxillarregion.

1. Auf der Art. max. liegt eine 0,5 : 3 mm grosse, stark injicirte Lymphdrüse, welche 5 Zweige von der Wange und dem Mundwinkel erhält. Durch ein Lymphgefäss steht sie mit einer hinter der Vena fac. ant. befindlichen Drüse in Verbindung und sendet längs der Vena submentalis 2 Verbindungszweige zu einer hinter dem vorderen Biventerbauch liegenden Drüse.

2. Hinter der Vena fac. antic. eine kleine 1 : 1 mm grosse, stark injicirte Drüse; sendet Verbindungszweige zu der I. submaxillaren und zu den am Gesichte befindlichen Lymphdrüsen; ausserdem sendet sie ein Lymphgefäss zu

3. einer kleinen stark injicirten, hanfkorngrossen Lymphdrüse, welche von gleicher Grösse ist und an der Vereinigungsstelle der Vena fac. ant. und post. liegt; weitere Verbindungen besitzt sie nicht.

4. Im vorderen Winkel der submaxillaren Region eine zur Hälfte injicirte 2 : 2 mm grosse Lymphdrüse, welche von der I. submaxillaren 2 Verbindungszweige erhält.

C. Beim Angulus mandibulae liegt eine 3 : 3 mm grosse Lymphdrüse ungefähr unterhalb des Masseters; dieselbe ist nicht injicirt resp. nur an der Eintrittsstelle der Lymphgefässe blau gefärbt und nimmt 3 von dem hinteren Theil der Wange kommende Lymphgefässe auf.

Die längs der Vena jugularis interna liegenden Drüsen sind nicht injicirt.

Fig. 2, S. 131 (Fall XXI). Reifes Neugeborene.

Auf beiden Seiten wurde das obere Zahnfleisch injicirt; rechterseits vom Zahnfleische aus auch der angrenzende Theil der Wange und des Gaumens.

Lymphgefässe.

1. Vier Lymphgefässe treten auf der Wange hervor; zwei von diesen ziehen vor der Vena fac. ant. nach unten und münden in eine auf der Art. max. ext. liegende submaxillare Lymphdrüse. Der hintere derselben theilt sich vor seiner Mündung dichotomisch in 4 Zweige, von welchen

einer in die hinter der Vena fac. ant. befindliche submaxillare Drüse tritt, der andere sich mit dem vorderen Zweige unmittelbar vor der Mündung in die Drüse vereinigt.

2. Ein Lymphgefäss entsteht auf der Wange aus 2 Zweigen, verläuft unmittelbar vor der Vena fac. ant. nach unten und mündet in eine hinter der Vena fac. ant. liegende submaxillare Lymphdrüse.

3. Aus dem hintersten Winkel der Wange sammelt sich ein Lymphgefäss, welches unter der Fascie des Wangenmuskels schief nach innen und oben zieht und in das vorher bezeichnete Lymphgefäss mündet.

4. Aus einem am Gaumen befindlichen feinen Netz entspringen 2 grössere Lymphgefässe, welche sich auch auf den weichen Gaumen fortsetzen; das eine zieht am vorderen, das andere am hinteren Gaumenbogen nach unten; beide sind auch von der Schleimhaut aus gut sichtbar. Sie ziehen dann an den Constrictores pharyngis weiter. Das vordere schliesst sich der Art. lingualis an und gelangt neben der Car. ext. in eine tiefe Jugulardrüse. Das andere verläuft unter dem Zungenbeine und schliesst sich, unter dem hinteren Biventerbauch hervortretend, einem Lymphgefässe an, welches aus der I. Submaxillardrüse zu den tieferen oberen Cervicaldrüsen führt.

Lymphdrüsen.

I. In der submaxillaren Region liegt auf der Art. max. ext. eine in der Mitte eingeschnürte, stark injicirte 8 : 4 mm grosse Lymphdrüse, welche vom Zahnfleische insgesammt 3 Zweige erhält. Verbindungszweige: 2 Zweige ziehen unter der Fascia colli superfic. am Omohyoideus, die grossen Gefässe kreuzend, zu den tiefen oberen Cervicaldrüsen. Dem oberen Zweige schliesst sich ein aus dem Gaumen vom hinteren Gaumenbogen her kommender Zweig an. Von diesen 2 Lymphgefässen theilt sich das obere in 3, das untere in 2 Aeste, welche in die tiefen oberen Cervicaldrüsen treten.

Ein weiterer Verbindungszweig dringt in die II. stark injicirte 3 : 4 mm grosse Drüse, welche in der submaxillaren Region unter der Vena fac. ant. liegt und auch vom Zahnfleische 2 Zweige aufnimmt. Von den tiefen oberen Halsdrüsen liegt eine 5 : 5 mm grosse, nicht injicirte Drüse unmittelbar hinter dem hinteren Biventerbauch auf der Vena jugularis; sie erhält einen directen Zweig vom Gaumen und 2 Zweige, welche aus dem von der I. kommenden Lymphgefässe stammen; vor ihr befindet sich eine kleine, stark injicirte Lymphdrüse, welche ebenfalls mit der ersten Submaxillardrüse in Verbinduug steht und aus welcher 4 kleine Zweige hervortreten, die zu 2 kleinen, nicht injicirten, hinter der Vena jug. liegenden Drüsen ziehen. Gleichfalls hinter der Vena jug. liegt eine nicht injicirte Drüse, welche ebenfalls 2 kleine Zweige von den Vasa efferentia der I. submaxillaren Drüse erhält.

Linke Seite. Injection: Durch die Injection des Zahnfleisches wurde auch der obere Saum der Wangenschleimhaut injicirt, von hier gehen insgesammt 4 Lymphgefässe aus.

1. Das erste verläuft vorn hinter der Art. max. ext., theilt sich am oberen Rande des Mandibularkörpers in 2 Zweige, welche in die auf der Art. max. ext. befindliche submaxillare Lymphdrüse dringen.

2. Ein zweites zieht an der Vena fac. anter. vorbei und theilt sich in 2 Aeste: in einen vorderen Ast, welcher in eine kleine, in der submaxillaren Region hinter der Vena fac. ant. liegende Lymphdrüse dringt, und in einen hinteren Zweig, welcher, sich abermals in 2 Zweige theilend, in eine am unteren Masseterrand haftende Drüse mündet.

3. Ein drittes Lymphgefäss entspringt mit 2 Zweigen aus dem hinteren Theile des Zahnfleisches, zieht an dem Bichat'schen Fettknäuel vorbei und mündet vor dem Masseterrand am oberen Rande des Mandibularkörpers in den hinteren Zweig des vorher beschriebenen Lymphgefässes.

4. Das vierte kommt vom hintersten Theile des Zahnfleisches, verläuft eine Strecke lang quer unter der Fascie des Wangenmuskels, gelangt dann unter die Vene, nimmt am unteren Kieferrand eine quere Richtung an und mündet in eine am Angulus mandibulae befindliche Drüse.

Lymphdrüsen.

A. In der Submaxillarregion.

I. Vor der Art. max. ext. eine 7 : 3 mm grosse, in der Mitte eingeschnürte Drüse, partiell injicirt; erhält 2 Zweige vom Zahnfleisch.

II. Hinter der Vena fac. ant. eine kleine, 2 : 3 mm grosse Drüse, ebenfalls partiell injicirt; erhält einen Zweig von der Wange und giebt einen Verbindungszweig zu

III. einer unmittelbar unter ihr liegenden, fast gleich grossen, nicht injicirten Drüse ab.

IV. Eine nicht injicirte Drüse im vorderen Winkel der Submaxillarregion.

B. Unter dem Mandibularwinkel haftet am Masseter eine stark injicirte Lymphdrüse, hinter welcher sich eine kleine, zur Vena jug. ext. gehende Vene befindet. Diese Drüse erhält 3 Zweige vom Zahnfleisch und sendet 1 Zweig nach unten, welcher an dem hinteren Biventerbauch nach unten zieht, dessen Ende aber nicht mehr injicirt ist. Die jugularen Drüsen erscheinen nicht injicirt.

Fig. III (Fall X). Reifes Neugeborene (s. Fig. 3).

Rechte Seite. Injicirt sind die Wangenschleimhaut, ein Theil des unteren Zahnfleisches, der vordere und hintere Gaumenbogen.

Lymphgefässe.

1. Drei Lymphgefässe kommen aus der Schleimhaut der Gegend des Mundwinkels, ziehen medial von der Art. max. ext. und münden in eine vor der Arterie liegende submaxillare Drüse.

2. Vier Lymphgefässe stammen aus der Mitte der Wange zwischen der Arterie und der Vene und münden ebenfalls in die vorherige Drüse. Zwei von diesen kommen aus dem oberen Wangenrande und vereinigen sich zu einem vor der Vene ziehenden Stamme, welcher sich oberhalb des Mandibularkörpers in 2 Aeste theilt; der eine Ast mündet in eine hinter der Vena fac. ant. liegende, der andere in eine vor der

Art. max. ext. befindliche submaxillare Lymphdrüse. Die zwei anderen Lymphgefässe entspringen nahe dem unteren Wangenrande, verlaufen auf dem Unterkieferperiost nach unten und münden gleichfalls in eine vor der Art. max. ext. befindliche Drüse.

3. Aus dem hinteren Wangentheil kommen 2 Lymphgefässe, von welchen das eine sich aus 3 Zweigen sammelt, die Arterie kreuzt und hinter derselben verlaufend in eine auf der Art. max. ext. liegende submaxillare Lymphdrüse mündet, der andere Zweig verläuft hinter der Vena fac. ant. und theilt sich in 2 Aeste, von welchen der eine in eine auf der Art. max. ext. liegende, der andere in eine hinter der Vena fac. ant. befindliche kleine Lymphdrüse mündet und mit dem Vas efferens der ersteren sich vereinigt.

4. Aus der Tonsille stammt ein Lymphgefäss, welches an der inneren Seite des Pterygoideus und auf dem M. hyoglossus verläuft. Hier theilt es sich hinter der submaxillaren Speicheldrüse in 2 Zweige, welche hinter dem hinteren Biventerbruch hervorkommen und in eine hinter der Vena jug. int. befindliche grosse Drüse münden. Auf dem Periost des Unterkiefers ziehen 2 Lymphgefässe aus dem Zahnfleische in eine auf der Art. max. ext. liegende submaxillare Drüse.

Lymphdrüsen.

I. In der Submaxillarregion liegt eine $8^1/_2 : 4$ mm grosse Lymphdrüse vor der Art. max. ext. und bedeckt diese theilweise mit ihrem hinteren Pol. Sie bekommt aus der Wange und dem Unterkieferperiost insgesammt 8 Zweige. Verbindungszweige:

1. Längs des oberen Randes der submaxillaren Speicheldrüse unter der oberflächlichen Halsfascie verläuft ein Lymphgefäss, das sich vor dem vorderen Rande des Sternocleidomastoideus in 2 Zweige theilt, von welchen der eine in eine Drüse mündet, welche auf der rechten Vena jug. int. unmittelbar über ihrer Kreuzung mit dem Omohyoideus liegt, der andere Zweig aber in eine kleine, unmittelbar über der vorherigen befindliche Drüse.

2. Ein starker Verbindungsast zieht auf dem Mylohyoideus in die submentale Region, zieht unter einer dort befindlichen linksseitigen suprahyoiden nicht injicirten Drüse vorbei, ohne mit ihr in Verbindung zu treten, und mündet in eine auf der linken Vena jugularis befindliche Drüse, welche, wie auch noch 3 andere Drüsen auf dieser Seite, auch injicirt ist. Während ihres Verlaufes sendet er 4 Zweige in eine am rechten vorderen Biventerrande liegende submentale Drüse. Diese Drüse ist aber nicht injicirt.

3. Ein Verbindungsast geht zu einer

II. hinter der Art. max. ext. auf der Vena fac. ant. befindlichen, $2 : 3$ mm grossen, stark injicirten Drüse. Einen Zweig erhält sie aus der Wange, einen Verbindungszweig sendet sie zur ersten Drüse und einen Zweig zu einer

III. auf der Vena fac. ant. liegenden hanfkorngrossen, ein wenig injicirten Drüse, welche 1 cm unterhalb der vorherigen liegt.

Tiefe Cervicaldrüsen.

Eine 9 : 6 mm grosse Drüse erscheint partiell injicirt; sie liegt auf der Vena jug. int. hinter dem hinteren Biventerbauch, unmittelbar vor dem N. accessorius. Sie erhält 2 Zweige aus der Tonsille und sendet einen Verbindungsast zu einer auf dem hinteren Rande des Sternocleidomastoideus liegenden nichtinjicirten Drüse. Unter ihrem unteren Pole auf der Vena jug. liegt eine kleine Drüse, welche nicht injicirt ist und von der ersten submaxillaren Drüse Verbindungszweige erhält; unterhalb dieser liegt ferner auf der Vena jug. oberhalb ihrer Kreuzung mit dem Omohyoideus eine Drüse, welche gleichfalls nicht injicirt ist und von der ersten Submaxillardrüse einen Zweig erhält.

Linke Seite. Injicirt ist die Wangenschleimhaut, das obere und untere Zahnfleisch und ein Theil der Wangenhaut.

Lymphgefässe.

A. Die aus der Haut kommenden Zweige liegen oberflächlich und sammeln sich zu 2 Stämmen, die im Wangenfett verlaufen. Der eine geht zu einer nicht injicirten präauricularen Drüse, der andere zieht ungefähr bis zum Parotiszipfel im subcutanen Fettgewebe, konnte aber nicht weiter verfolgt werden.

B. Aus der Wangenschleimhaut kommen folgende Lymphgefässe:

1. Drei vom Mundwinkel, wovon das eine zur vordersten submaxillaren Lymphdrüse, das andere zu einer an der Art. max. ext. liegenden Drüse, das dritte, an der letzteren Drüse vorbeiziehend, in eine unterhalb der Arterie auf der Vena fac. ant. liegende Drüse zieht.

2. Insgesammt 7 aus der Mitte der Wangenschleimhaut, welche theils vor, theils hinter der Vene in die auf der Art. max. ext. liegende Lymphdrüse münden. Eines, welches hinter der Vene zieht, mündet in die hinter der Vena fac. ant. liegende submaxillare Drüse.

3. Zwei Lymphgefässe aus dem hinteren Wangentheil; das eine zieht zu der auf der Art. max. ext. befindlichen, das andere zu der hinter der Vena fac. ant. befindlichen Drüse.

Vom unteren Zahnfleisch kommen 2 Lymphgefässe; das eine geht zu der an der Vena submentalis liegenden, das andere zu der auf der Art. max. ext. befindlichen Drüse.

Lymphdrüsen.

A. In der submentalen Region am rechten Biventerrand befindet sich eine nicht injicirte Drüse, welche 4 Verbindungszweige erhält von einem Lymphgefäss, das eine rechtsseitige submaxillare Drüse mit einer linksseitigen jugularen verbindet. Eine andere, nicht injicirte Drüse liegt zwischen dem Zungenbeinkörper und dem vorderen Rande des vorderen Biventerbauches.

B. In der submaxillaren Region liegen linkerseits 3 Drüsen.

I. Eine, nicht injicirt, 7 : 3 mm gross, auf der Vena submentalis, erhält ein Lymphgefäss vom Mundwinkel und eines vom unteren Zahnfleische und sendet 2 Verbindungszweige zur

II. Drüse, welche nicht injicirt, $4^1/_2 : 3$ mm gross ist und auf der Art. max. ext. liegt. Sie erhält 9 Zweige aus der Wange und dem Zahnfleische und sendet 2 Verbindungszweige zur vorherigen Drüse.

III. Eine 3 : 2 mm grosse Drüse hinter der Vena fac. ant. erhält 3 Zweige von der Wange und dem Zahnfleische, hat aber keine Verbindungszweige.

Von den tiefen Cervicaldrüsen sind die oberen nicht injicirt; bei der Kreuzung des Omohyoideus mit der Vena jug. liegt auf der Vena jug. eine 3 : 4 mm grosse Drüse, welche von der jenseitigen submaxillaren Drüse einen Zweig erhält. 2 Zweige sendet sie zu einer auf dem hinteren Rande der Vena jug. liegenden Drüse, die stark injicirt ist und aus welcher noch 4 Zweige zu einer am hinteren Sternocleidomastoideusrande liegenden stark injicirten Drüse ziehen.

Fig. IV (Fall XXV). Reifes Neugeborene.

Rechte Seite. Injection: Die Wangenhaut an beiden Seiten bis zur Mitte der Entfernung des Mundwinkels vom Ohre.

Lymphgefässe.

A. Rechterseits.

1. Im subcutanen Bindegewebe der Wange ziehen 3 Zweige convergirend zum Kinne. Von diesen münden die zwei vorderen in das hinterste Lymphgefäss; der gemeinsame Stamm verläuft unter dem Kinne zur anderen Seite und nimmt von dort 2 oberflächliche Lymphgefässe auf. Aus diesem beide Seiten verbindenden quer verlaufenden Lymphgefäss entspringen ungefähr in der Mittellinie symmetrisch 2 Lymphgefässe, welche zunächst nach oben, dann nach hinten ziehen, unter das Periost der vorderen Kieferoberfläche treten, mit einander convergiren und unter dem Kinne zu einem gemeinsamen Lymphgefäss verschmelzen, welches in eine in der submentalen Region unter dem Kinne befindliche Drüse dringt, nachdem es sich unmittelbar vorher in 2 kleine Zweige getheilt hat. Der linke von den genannten beiden, sich in der Mittellinie vereinigenden Hauptzweigen entsendet unweit vor seinem Verschmelzen mit dem anderen einen Seitenzweig, der, anfangs im Periost des Kieferrandes eingebettet, auf der Fascie des linksseitigen vorderen Biventerbauches nach unten zieht und sich in 2 Aeste theilt, welche in 2 kleine, über dem Zungenbeine zwischen diesem und dem Biventer liegende Drüsen dringen.

2. Eine zweite Gruppe der oberflächlichen Lymphgefässe der Wange verläuft in der Richtung des Ohrläppchens und besteht aus 3 Aesten, die sich zu einem dicken Lymphgefäss vereinigen, welches auf der Fascie des Masseter und der Parotis dahin zieht und in eine am unteren Parotiszipfel liegende Drüse mündet.

3. Fünf Lymphgefässe ziehen in der Tiefe dahin, und zwar theils unter, theils vor der Vene, und dringen sämmtlich in eine grosse, in der submaxillaren Region oberhalb der Arterie und Vene befindliche Drüse.

B. Linkerseits.

1. Drei Lymphgefässe, welche sich aus dem hinteren Theile des

injicirten Gebietes sammeln, vereinigen sich zu einem dicken Stamme, welcher in der Fascia parotidea-masseterica schief nach aussen und hinten zieht und in eine unterhalb des Parotiszipfels liegende Drüse eintritt.

2. Ein zweites Lymphgefäss stammt aus der Mitte des injicirten Gebietes, zieht in einem medianwärts concaven Bogen gegen das Kinn hin, biegt dann am Kieferrande um, verläuft im submaxillaren Fettgewebe und dringt in eine kleine, nächst der Insertion des vorderen Biventerbauches am Zungenbeine liegende Drüse. 2 andere Lymphgefässe, welche ebenfalls im subcutanen Fettgewebe dahinziehen, verlaufen parallel mit dem vorherigen, vereinigen sich dann mit einander und bilden einen, ober dem Kinne quer verlaufenden Ast, den wir bereits oben erwähnten und der die Communication mit den jenseitigen Lymphdrüsen vermittelt.

3. Von den tiefen Lymphgefässen ziehen zwei hinter der Vene, und zwar das eine zu der hinter der Vena fac. ant. liegenden Drüse, das andere zu einer kleinen, am oberen Rande des horizontalen Mandibularastes in einem vom vorderen Masseterrand und der Vena fac. ant. gebildeten Winkel liegenden Drüse. Ein Lymphgefäss zieht neben der Vene, eines vor der Vene dahin, beide dringen in die auf der Art. max. ext. befindliche submaxillare Drüse; ein weiteres Lymphgefäss verläuft vor der Arterie und mündet in die im vorderen Winkel der Submaxillarregion liegende Drüse.

Lymphdrüsen.

A. Rechterseits.

1. In der Submaxillarregion ist eine grosse Drüse injicirt, welche in der Mitte eingeschnürt, partiell injicirt und 3 : 9 mm gross ist und aus der Tiefe Lymphgefässe aufnimmt.

Diese Drüse verdeckt sowohl die Arterie wie auch die Vene. Mehr Drüsen sind in der Submaxillarregion nicht zu finden.

2. Unter dem Parotiszipfel, vor dem vorderen Rande des Sternocleidomastoideus, sitzt eine 2 : 3 mm grosse, stark injicirte Drüse, welche von der Wangenhaut einen starken Zweig empfängt und einen Verbindungsast zu einer vor ihr liegenden zweiten kleinen, stark injicirten Drüse sendet; letztere empfängt von der Wangenhaut einen starken Zweig und sendet einen Verbindungsast zu einer vor ihr liegenden kleinen stark injicirten Drüse.

B. In der submentalen Region.

I. Unter dem Kinne, zwischen den vorderen Bäuchen der beiden Biventer, liegt eine 4 : 2 mm grosse, stark injicirte Drüse, welche einen einzigen, aus den oberflächlichen Lymphgefässen beider Seiten sich sammelnden Zweig von der Wangenhaut erhält und einen Verbindungsast zu einer

II. am rechtsseitigen Biventer vor der Vena submentalis liegenden 2 : 3 mm grossen partiell injicirten Lymphdrüse sendet. Der Verbindungsast theilt sich im unteren Theile seines Verlaufes in 2 feine Zweige.

III. und IV. Sie liegen im linken unteren Winkel der submentalen Region und communiciren mit einander durch einen kleinen Verbindungszweig.

Die obere ist 1 : 1 mm gross, stark injicirt und erhält einen Zweig

von einem aus den oberflächlichen Lymphgefässen der linken Wange entspringenden Lymphgefässe. Die untere liegt etwas medialer, ist 1,5 : 1,5 mm gross, stark injicirt, erhält einen directen Zweig von der Wange und ein vom Vas afferens der vorherigen Drüse sich abzweigendes Lymphgefäss. Aus dieser Lymphdrüse tritt ein starkes Lymphgefäss, welches am Omohyoideus und unter der Fascia coll. superfic. dahinzieht und in eine an der linken Vena jug. liegende Lymphdrüse mündet.

A. Linke Seite.

Auf der Wange über dem Wangenmuskel neben dem hinteren Rande der Vena fac. ant. eine hanfkorngrosse, stark injicirte Drüse, in welche ein Lymphgefäss dringt und aus welcher 2 Lymphgefässe zu der hinter der Vena fac. ant. befindlichen submaxillaren Drüse ziehen. Von diesen letzteren theilt sich das vordere vor der Mündung in 2 Zweige.

B. In der submaxillaren Region liegen 3 Drüsen.

I. Im vorderen Winkel dieser Region liegt eine 2 : 3 mm grosse, nicht injicirte Drüse, welche ein Lymphgefäss erhält.

II. Auf der Art. max. ext. eine 4 : 2 mm grosse, stark injicirte Drüse; nimmt 2 Lymphgefässe auf.

III. Eine 5 : 4 mm grosse, stark injicirte Drüse hinter der Vena fac. ant. füllt den Winkel zwischen der Vena fac. ant. und post. aus und erhält 1 Lymphgefäss aus der Wangenhaut, 3 aus einer kleinen Wangendrüse und sendet seine Verbindungszweige zu einer auf der Vena jug. int. liegenden Drüse.

C. Unter dem Parotiszipfel eine 4 : 3 mm grosse, stark injicirte Drüse vor dem vorderen Rande des M. sternocleidomastoideus; erhält einen starken Zweig aus der Wangenhaut und sendet einen Verbindungszweig zu einer an der Vena jug. int. liegenden Drüse.

D. Von den oberen tiefen Cervicaldrüsen sind 3 injicirt. Eine liegt auf der Vena jug. int. 1,5 cm über der Kreuzung mit dem Omohyoideus, ist partiell injicirt, 4 : 2 mm gross, erhält je einen Zweig von einer submentalen und der III. submaxillaren Drüse, sendet einen Verbindungszweig zu einer hinter ihr liegenden, ungefähr gleich grossen, partiell injicirten Drüse, welche je einen Verbindungszweig zu einer parotischen Drüse und einer hinter dem hinteren Rande des M. sternocleidomastohyodeus liegenden, vollkommen injicirten Drüse sendet.

V. Chirurgische Schlussfolgerung.

Fassen wir zunächst von den im vorigen Abschnitte dargestellten anatomischen Thatsachen die chirurgisch wichtigen zusammen.

1. Die Lymphgefässe der Wangenschleimhaut münden in der Regel sämmtlich in die submaxillaren Lymphdrüsen; ausnahmsweise können einzelne Lymphgefässe auch in die in der Parotissubstanz eingebetteten oder in die am unteren Rand der Parotis oder nächst dem Angulus mandibulae liegenden oberflächlichen oberen Cervicaldrüsen einmünden.

2. Die Lymphgefässe des unteren Zahnfleisches münden in die submaxillaren und submentalen Lymphdrüsen.

3. Von den Lymphgefässen des oberen Zahnfleisches ziehen die meisten mit den Lymphgefässen der Wangenschleimhaut zu den submaxillaren Lymphdrüsen, ein kleiner Theil gelangt mit den Lymphgefässen des Gaumens in die oberen tiefen Cervicaldrüsen.

4. Die Lymphgefässe der Gaumenbögen und der Tonsillen gehen zu den oberen tiefen Cervicaldrüsen.

5. Die Lymphgefässe der Wangenhaut führen zum grössten Theile in die submentalen, die parotischen, die am unteren Parotisrande liegenden oberflächlichen oberen cervicalen und in die submaxillaren Lymphdrüsen; einzelne Lymphgefässe können aber auch direct zu den contralateralen submaxillaren und beiderseitigen tiefen oberen Cervicaldrüsen ziehen.

6. Die Lymphgefässe der Lippe münden in der Regel in die Lymphdrüsen der submentalen und submaxillaren Region, zuweilen aber auch in die tiefen Cervicaldrüsen. Sowohl die submaxillaren wie auch die tiefen Cervicaldrüsen können, bei Erkrankung der einen Seite, auf beiden Seiten mit ergriffen werden.

7. Die vom Mundboden kommenden Lymphgefässe münden in die submaxillaren und tiefen cervicalen Drüsen (Küttner).

8. Im Verlaufe der aus der Wange stammenden Lymphgefässe sind ziemlich häufig kleinere Drüsen eingeschaltet, welche auf dem Unterkiefer oder dem Wangenmuskel liegen.

9. Die Lymphgefässe der Wangenschleimhaut ziehen zum grössten Theile eine Strecke lang auf der Fascie des Wangenmuskels nach unten, einige sind zum grossen Theile von der Fascia buccopharyngea umhüllt; sämmtliche stehen weiter unten in engem Verhältnisse zum Periost des Unterkiefers, d. h. liegen unmittelbar auf oder in demselben. Da sowohl der Wangenmuskel wie auch das Periost des Unterkiefers verhältnissmässig frühzeitig in die carcinomatöse Erkrankung einbezogen werden, so ist in Folge der soeben hervorgehobenen anatomischen Thatsache die Möglichkeit gegeben, dass das Carcinom in die Lymphgefässe einbricht und sich von hier aus in continuo weiter fortpflanzt.

10. Die Vasa eferentia der parotischen und oberen oberflächlichen cervicalen Lymphdrüsen ziehen zu den gleichseitigen, die der submaxillaren und submentalen Lymphdrüsen zu den beiderseitigen tiefen Cervicaldrüsen.

11. Diejenigen tiefen Cervicaldrüsen, welche beim Carcinom der Wangenschleimhaut und der mit letzterer in der Regel gemeinsam erkrankenden Gebilde auf primäre oder secundäre Weise den Sitz carcinomatöser Metastasen bilden können, liegen zwischen dem hinteren

Biventerbauch und dem Omohyoideus; erst nach Erkrankung dieser Drüsen kann eine Erkrankung der supraclavicularen Drüsen Platz greifen. Eine Ausnahme bilden nach Stahr die parotischen Drüsen, welche mit den supraclavicularen in directer Verbindung stehen können, sowie die vom vordersten Theile des Mundbodens kommenden Lymphgefässe, die nach Küttner zuweilen direct in die supraclavicularen Drüsen ziehen. Für die überwiegende Mehrzahl der Fälle gilt indessen die obige Regel, da die parotischen Lymphdrüsen überhaupt nicht häufig erkranken und überdies auch mit den oberen tiefen Cervicaldrüsen in Verbindung stehen; der vorderste Theil des Mundbodens wieder wird wohl selten bei einem noch operirbaren Wangencarcinom mit ergriffen sein. Eine Berücksichtigung dieser anatomischen Thatsachen ergiebt, dass durch das Uebergreifen des Carcinoms von der Wangenschleimhaut auf die benachbarten Gebilde das Gebiet, dessen Drüsen erkranken können, ausserordentlich erweitert wird.

Nach alledem können wir sagen, dass die Zahl der hinsichtlich der Metastasenbildung in Betracht kommenden Drüsen mit der Ausbreitung des Carcinoms im Sinne einer geometrischen Progression wächst, und natürlicher Weise auch die Wahrscheinlichkeit und Möglichkeit einer Heilung in demselben Verhältnisse abnimmt. Dieser Umstand beweist wohl am besten die Wichtigkeit der Frühdiagnose und des frühzeitigen operativen Eingriffes.

Es erübrigt nun noch, aus den angeführten anatomischen Thatsachen die Consequenzen bezüglich des beim Wangencarcinom einzuschlagenden Operationsverfahrens zu ziehen; es sei nochmals betont, dass die aus normalen, rein anatomischen Verhältnissen gezogenen Schlüsse, eben deshalb, weil sie bloss die örtliche Möglichkeit der Erkrankung festzustellen suchen, nicht den gleichen Werth beanspruchen können, wie die auf pathologisch-anatomische Erfahrungen oder gar klinische Erfolge sich stützenden Angaben.

Da aber, wie bereits erwähnt, die pathologisch-anatomischen und klinischen Erfahrungen hinsichtlich der Ausbreitung des Wangencarcinoms sehr viel zu wünschen übrig lassen, so erscheint einstweilen das auf die Anatomie sich stützende Operationsverfahren berechtigt, wonach all das entfernt werden soll, was auf Grund des anatomischen Verhaltens des Lymphapparates die Möglichkeit einer Erkrankung bietet, und dies um so mehr, als die heutigen Operationsmethoden beim Wangencarcinom eine sehr schlechte Prognose geben, und vom anatomischen Gesichtspunkt aus in mehreren Beziehungen evident mangelhaft erscheinen.

Von vielen Autoren wird gleichsam in fatalistischer Ergebung

betont, wie wichtig bei der Wangenkrebsoperation eine je raschere Heilung der Operationswunde sei, da das Carcinom ohnehin alsbald recidivire. Ziffermässige Angaben werden wohl nur sehr wenige beigebracht, aber auch diese reichen vollauf hin, um das hoffnungslose Resultat der Operation zu demonstriren.[1])

Dies vorausgeschickt, wollen wir diejenigen Principien näher erörtern, welche unserer Ansicht nach bei der Operation des Wangenkrebses, insbesondere bei der Exstirpation der Drüsen befolgt werden müssen.

Befassen wir uns zunächst mit der Exstirpation der Drüsen. Seitdem Gussenbauer[2]) nachgewiesen, dass selbst sehr klein erscheinende Drüsen carcinomatöse Metastasen bergen können, ist nicht bloss die Exstirpation der nachweislich erkrankten, sondern aller derjenigen Drüsen, bezw. Drüsengruppen indicirt, welche überhaupt den Sitz carcinomatöser Metastasen bilden können.

Diese Drüsen sind, vorausgesetzt, dass das Carcinom sich bloss auf die Wangenschleimhaut beschränkt: die submaxillaren, die dicht am unteren Parotiszipfel befindlichen oberen oberflächlichen cervicalen und die im unteren Parotiszipfel eingebetteten Drüsen.

In Anbetracht dessen, dass die Lymphgefässe vom Gewebe zuweilen mit Umgehung der primären regionären Drüsen direct zu den secundären Drüsengruppen ziehen; in Anbetracht ferner dessen, dass die Zeit der Metastase aus den primären in die secundären Drüsen unbekannt ist und in manchen Fällen wohl eine sehr kurze sein mag[3]), müssen rationeller Weise auch diejenigen Drüsen berücksichtigt werden, welche die zweite Metastasenstation bilden, so namentlich die submentalen, die contralateralen submaxillaren und die beiderseitigen tiefen oberen

1) Winiwarter (Beitr. z. Stat. d. Carc. 1878) fand unter 11 Fällen von Wangencarcinom bloss einen einzigen, in welchem über 2 Jahre kein Recidiv aufgetreten war; bei Carcinom des Zahnfleisches hatte er niemals endgiltige Heilung beobachtet. — Morestin referirte auf dem Pariser internationalen Congress 1900 über 12 Fälle von Wangencarcinom; darunter waren 7 ab ovo inoperabel. Von 5 Operirten starb einer in Folge der Operation, 3 nach 18 Monaten an Recidiven, das Schicksal des Fünften blieb unbekannt (Revue de Chirurgie. 1900. Sept. S. 388).

2) Gussenbauer, Ueber Entwicklung der sec. Lymphdrüsengeschwülste. Zeitschr. f. Heilkunde. 1851 S. 17.

3) Dafür spricht der bei Injectionsversuchen sehr häufige Befund, dass eine Drüse kaum gefärbt ist, während das Vas. eferens derselben und die Drüse, in welche letzteres zieht, sich sehr stark gefärbt zeigen. Auf diesen Umstand machen schon Stahr (Zahl und Lage d. submax. Lymphdrüsen u. s. w. S. 467) u. Ollendorf (l. c. S. 455) aufmerksam.

cervicalen Drüsen; es sind dies dieselben, welche auch beim Uebergreifen des Wangencarcinoms auf die angrenzenden und benachbarten Gebilde in Betracht kommen.

Es ist wohl sehr wahrscheinlich, dass nicht jeder der angegebenen Propagationswege in jedem einzelnen Falle zur Geltung gelangt, so dass bei verschiedenen Individuen bald die eine, bald die andere secundäre Drüsenstation erkrankt; da es sich jedoch a priori nicht entscheiden lässt, in welche Drüsen ein Transport von Krebszellen stattgefunden habe, so müssen sämmtliche Möglichkeiten berücksichtigt werden.

Die Wichtigkeit der einzelnen Möglichkeiten ist natürlich eine verschiedene; es ist z. B. viel wahrscheinlicher, dass die Drüsen der kranken Seite erkranken, als die der contralateralen [1]), zumal letztere auch bei unseren anatomischen Präparationen verhältnissmässig selten sich füllten.

Je länger aber das Carcinom besteht und auf jemehr benachbarte Gebilde es übergreift, desto wahrscheinlicher ist es, dass sämmtliche Richtungen, in welchen sich die Krebszellen überhaupt verbreiten können, zur Geltung gelangen; und dies um so mehr, als bei fortgeschrittener Erkrankung einer Drüsengruppe sich Lymphstauung einstellt, wodurch auch Lymphgefässe, die unter physiologischen Verhältnissen vielleicht weniger in Betracht kommen würden, zum Transport der Lymphe und der Krebszellen herangezogen werden. Wir glauben, dass man sich höchstens bei einem nicht sehr grossen und sich bloss auf die Wangenschleimhaut beschränkenden Carcinom damit begnügen darf, an der entsprechenden Seite die submaxillaren und die am unteren Parotispol und unterhalb desselben gelegenen oberflächlichen cervicalen Drüsen zu entfernen; bei allen grösseren und seit längerer Zeit bestehenden Krebsgeschwüren, welche in der Regel sich bereits auch auf die benachbarten Gebilde (Zahnfleisch, Gaumen-

1) Wörner führt nur 2 Fälle von einseitigem Lippencarcinom an, in welchen auch die Drüsen der anderen Seite erkrankt waren (Ueber die Endresultate der Operation des Lippenkrebses. Beitr. z. klin. Chirurgie. II. S. 129. 1885). Auch Küttner, der den gekreuzten Verlauf der Lymphgefässe der Zunge nicht genug betonen kann, vermochte aus der Literatur nur verhältnissmässig wenige Fälle zu sammeln, in welchen auch die Drüsen der anderen Seite afficirt waren. Loos (Zur Statistik des Lippenkrebses. Beitr. z klin. Chirurgie 17), der 565 Fälle aus Brnns' Klinik sammelte, giebt an, dass beim Carcinom des einen Lippenwinkels die carcinomatösen Drüsen stets nur an der Geschwürseite zu finden waren (S. 72). Diese Angabe ist jedenfalls zu kategorisch, da bei Carcinom der einen Seite zweifellos, wenn auch sehr selten, auch an der anderen Seite Metastasen und Recidive in den Drüsen beobachtet werden.

bogen, Tonsille, Lippen) erstreckt haben, und bei welchen die Erkrankung der den zweiten Filter bildenden Lymphdrüsen mit grösserer Wahrscheinlichkeit anzunehmen ist — was die überwiegende Mehrzahl der zur klinischen Beobachtung gelangenden Fälle bezeugt —, ist es dringend geboten, auf beiden Seiten die submaxillare und submentale Region auszuräumen, die tiefen oberen Cervicaldrüsen zwischen dem hinteren Biventerbauch und Omohyoideus zu exstirpiren und auf der kranken Seite die auf und unter dem unteren Parotiszipfel liegenden oberflächlichen oberen Cervicaldrüsen zu entfernen. Denn anatomisch ist die Erkrankung aller dieser Drüsen möglich, ja sogar wahrscheinlich; in welchem Procentsatz der Fälle und zu welcher Zeit nach dem Erscheinen des primären Herdes die einzelnen Drüsen erkranken und welcher Zusammenhang zwischen der Ausbreitung des Carcinoms, seiner patho-histologischen Qualität und der Drüsenerkrankung besteht, dies zu bestimmen, bleibt erst zukünftigen genauen pathologisch-histologischen Untersuchungen vorbehalten.

Dass dieser die radicale Exstirpation der Drüsen fordernde Standpunkt in keiner Hinsicht übertrieben ist, wird auch durch die klinische Erfahrung bestätigt. An der Budapester I. chirurgischen Klinik gilt es bei Carcinomen des Mundes überhaupt als Regel, die tiefen oberen Cervicaldrüsen zu exstirpiren, da letztere nach den Erfahrungen des Herrn Prof. Dollinger überaus häufig erkranken; unter den bei uns operirten Wangencarcinomen gab es in der That nur sehr wenige, in welchen nicht schon eine makroskopisch nachweisbare carcinomatöse Veränderung vorhanden war. Zum Beweise, dass auch die contralateralen tiefen Cervicaldrüsen erkranken können, möge eine überaus lehrreiche Krankengeschichte der I. chirurgischen Klinik dienen, die wir, dank der Gefälligkeit des Herrn Prof. Dollinger, in Folgendem mittheilen.

J. K., 48 J. alt, Feldarbeiter, erschien im Februar 1901 in der I. chirurgischen Klinik mit einem linksseitigen Wangencarcinom, das sich auf die Lippen, die Wangenhaut und die Haut der Submaxillarregion erstreckt und das untere Zahnfleisch sammt dem Processus alveolaris zerstört hatte; linkerseits grosse Drüsen unter dem Unterkiefer. Die Geschwulst, die linksseitigen submaxillaren und tiefen cervicalen Drüsen wurden entfernt und der Kranke quoad operationem geheilt entlassen; im August erschien er wieder mit 2 carcinomatösen suprahyoiden Drüsen, welche wir entfernten; im September meldete er sich abermals an der Klinik mit einem faustgrossen Recidiv in den rechtsseitigen submaxillaren und tiefen cervicalen Drüsen; das Recidiv war unbeweglich und nicht operirbar; auf der linken Seite war weder local noch in den Drüsen eine Spur von Recidiv vorhanden.

Bei einer radicalen Operation des Wangencarcinoms müssen also, wir fassen es nochmals zusammen, die beiden Submaxillarregionen und das Gebiet zwischen hinterem Biventerbauch und Omohyoideus auf beiden Seiten ausgeräumt, ferner auf der erkrankten Seite auch noch der untere Parotiszipfel sammt den unter ihm liegenden oberen oberflächlichen Cervicaldrüsen entfernt werden. Eine Concession könnte man höchstens hinsichtlich der contralateralen submaxillaren und tiefen cervicalen Drüsen machen, da dieselben verhältnissmässig seltener erkranken und deren Exstirpation überdies die Operation sehr in die Länge zieht und auch auf die Prognose der unmittelbaren Heilung insofern von Einfluss ist, indem bei derartigen Operationen in Folge der Communication der Mund- und Halswunde die Asepsis nicht vollkommen durchgeführt werden kann. Deshalb ist es in denjenigen Fällen, in welchen ein complicirtes plastisches Verfahren nothwendig erscheint, vielfach empfehlenswerth, die Exstirpation der contralateralen Drüsen späterhin im Wege einer zweiten Operation vorzunehmen. Ja, in geeigneten Fällen, wo die Erkrankung dieser Drüsen kaum wahrscheinlich ist (Fälle, bei denen Lippen und Wangenhaut intact, die submaxillaren und submentalen Drüsen auf der erkrankten Seite klein sind, und an den contralateralen Drüsen überhaupt keine pathologische Veränderung nachweisbar ist), kann von der Exstirpation dieser Drüsen überhaupt abgesehen werden, aber auch dann ist eine stetige, sorgfältige Controle dieser Drüsen geboten.

Es würde den Zweck dieser Arbeit überschreiten, wollten wir uns in die Einzelheiten der Operationstechnik einlassen; nur das Eine wollen wir kurz betonen, dass nicht sowohl eine Drüsenentfernung, als vielmehr eine Drüssenausräumung im engsten Sinne des Wortes bewirkt werden muss. Es genügt nicht, die vergrösserten Drüsen zu entfernen. Wie bereits erwähnt, wissen wir auf Grund der Untersuchungen Gussenbauer's [1]), dass die Lymphdrüsen, auch wenn sie keine makroskopische Veränderung zeigen, und selbst nur hanfkorngross sind, carcinomatöse Herde in sich bergen können.

Aber selbst wenn wir bei sorgfältiger Präparation die einzelnen

1) Gussenbauer, Ueber die Entwicklung der secundären Lymphgeschwülste. Zeitschr. f. Heilkunde. 1881. S. 17. Wenn diese Drüsen bereits hart sind, so ist dies ein Zeichen fortgeschrittener carcinomatöser Entartung. Die Erkrankung der Lymphdrüsen tritt nach ihm namentlich bei Mundcarcinomen sehr zeitig auf; 2 Monate nach dem Erscheinen des Lippenkrebses hatte er bereits ausgebreitete Lymphdrüsenerkrankungen beobachtet; unter 32 Fällen, welche er 6 Monate bis 2 Jahre nach Auftreten des Lippencarcinoms operirt hatte, konnte er bloss in 3 Fällen keine Drüsenmetastasen nachweisen.

Drüsen ohne Rücksicht darauf, ob sie vergrössert sind, oder nicht, entfernt haben, so genügt dies noch immer nicht. Erstens deshalb nicht, weil die Anzahl der Drüsenindividuen in den einzelnen Regionen eine veränderliche ist; selbst in der submaxillaren Region, wo vom allgemeinen anatomischen Gesichtspunkte aus Zahl und Lage der Lymphdrüsen am constantesten sind, können durch Verschmelzung, Theilung, Verschiebung der Drüsen verschiedene Verhältnisse zu Stande kommen. Letzteres ist, wie wir gesehen haben, schon bei Kinderleichen der Fall, um so mehr aber bei Erwachsenen, wo wir auch mit pathologischen Varietäten zu rechnen haben; auch können einzelne kleinere, im Fettgewebe verborgene Drüsen bei der Operation sehr leicht übersehen werden.

Wir dürfen uns aber mit der Exstirpation einzelner Drüsen schon deshalb nicht begnügen, weil die kurzen Lymphgefässe, welche die einzelnen Drüsen mit einander verbinden, zur Stagnation und Ansiedlung von Krebszellen sehr geeignet sind. Die näheren Verhältnisse der Lymphströmung vom Gewebe zu den Lymphdrüsen und zwischen den einzelnen Drüsen sind zwar noch nicht genauer erforscht, aber wir wissen, dass als die Hauptfactoren der Lymphströmung ausser der Saugwirkung seitens des venösen Systems die Contraction der Skeletmuskeln[1]) und vielleicht auch die Wirkung derjenigen glatten Muskelzellen anzunehmen sind, die sich in der Wand der Lymphgefässe und in der Lymphdrüsenkapsel befinden.

Die Wirkung dieser Factoren dürfte nun in den kurzen kleinen Lymphgefässen, welche die Drüsenindividuen einer Drüsengruppe mit einander verbinden, wohl kaum zur Geltung gelangen, da die Lymphdrüsen selbst an solchen Stellen liegen, wo sie kaum der Muskelwirkung ausgesetzt sind[2]); überdies sind diese kleinen Lymphgefässe im Fettgewebe eingebettet, daher die Lymphströmung in ihnen wahrscheinlich nur von den glatten Muskelzellen der Drüsen unterhalten wird und demgemäss auch unter normalen Verhältnissen eine sehr langsame sein dürfte.

Wenn die Lymphdrüsen krebsig entartet, die Lymphsinus von Krebszellen erfüllt sind[3]) und in Folge dessen der Druck a posteriori geringer wird, dürfte die Lymphstauung in diesen kleinen Lymphgegefässen eine noch ausgesprochenere werden, es ist also wohl schon

1) Vgl. Genersich, Die Lymphaufnahme durch die Aponeurosen und Sehnen der Skeletmuskeln. Orvosi Hetilap. 1871.

2) L. Stahr, Zahl und Lage der submax. Lymphdrüsen. Archiv. f. Anat. u. Entwicklungsgesch. 1898.

3) Vgl. Zehender. Virchow's Archiv. S. 119.

a priori anzunehmen, dass sich in diesen kleinen Verbindungsästchen Krebszellen anhäufen. Diese Annahme wird auch von der pathologischen Anatomie bestätigt.

Orth[1]), der hauptsächlich bei Unterlippencarcinomen die Verbindungsäste der submaxillaren Lymphdrüsen untersuchte, und Heidenhain[2]), der das Fettgewebe in der Umgebung carcinomatöser Cervicaldrüsen prüfte, haben nachgewiesen, dass die besagten kleinen Lymphgefässe in der That von Krebszellen erfüllt sind und dass diese Krebszellen locale Recidive hervorrufen können.[3])

Die zu einer Gruppe gehörenden Drüsen müssen also in einem Stücke entfernt werden. Betreffs der submaxillaren Region werden mehrere hierauf berührende Methoden befolgt; Trendelenburg[4]) geht vom Unterkiefer und Kocher[5]) vom hinteren Biventerbauch aus, um sämmtliche Gebilde der submaxillaren Region in einem Stücke zu entfernen.

Das Kocher'sche Verfahren, welches den Vortheil besitzt, dass die Blutgefässe, namentlich die Art. max. ext. vorher unterbunden werden können, wurde auch an der hiesigen I. chirurgischen Klinik vielfach erprobt. Die Entfernung der submaxillaren Speicheldrüse

1) Orth: „Bei einiger Mühe ist es gar nicht so selten möglich, zwischen den einzelnen Lymphdrüsen die mit Krebsmetastasen erfüllten, oft deutlich ausgedehnten Lymphgefässe aufzufinden."

2) Heidenhain, Ueber die localen Krebsrecidive nach Amp. mammae. Archiv f. klin. Chirurgie. 39. S. 162.

3) Joerss (Ueber die Prognose der Exstirpatio mammae carcinomatosae. Deutsche Zeitschr. f. Chirurgie. 44. S. 115) konnte in der Achselhöhle in dem die carcinomatösen Drüsen umgebenden Fettgewebe eine Füllung der Lymphgefässe mit Krebsmetastasen nicht constatiren, und nur in einzelnen Fällen fand er in ihnen einige Krebszellen. Die Lymphströmung scheint eben hier lebhafter zu sein (vielleicht in Folge der Bewegungen der oberen Extremität?), als in den submaxillaren und jugularen Drüsen, welche von Orth und Heidenhain untersucht wurden. Auch diejenigen langen Lymphgefässe, welche die submaxillaren Drüsen mit den jugularen verbinden und theils unter der Fascia coll. superf. auf den Zungenbeinmuskeln, theils auf dem Biventer verlaufen, dünken uns als nicht geeignet zur Ansiedlung von Krebszellen und können daher ohne imminente Gefahr eines Recidivs belassen werden, was übrigens schon aus technischen Gründen geboten scheint. All dieses sind wohl nur Hypothesen, die erst durch patho-histologische und klinische Beobachtungen bewiesen werden müssen. Wenn einmal die feineren Einzelheiten der Lymphströmung, die Strömungsverhältnisse in den Lymphgefässen und überhaupt sämmtliche hierauf bezüglichen anatomischen, physiologischen und pathologischen Umstände genau erforscht sein werden, wird das chirurgische Verfahren auf viel sicherer Grundlage stehen.

4) Die chirurgischen Krankheiten des Gesichtes. Deutsche Chirurgie. 1886. S. 131.

5) Operationslehre. 1897. S. 99.

ist deshalb nothwendig, weil die Lymphgefässe auf der Speicheldrüse verlaufen längs der submentalen Gefässe[1]) (bei fortgeschrittenem Carcinom verwachsen auch die Lymphdrüsen mit der Speicheldrüse); hier befinden sich auch die überzähligen Drüsen.

Wenn wir die Speicheldrüse, die submentalen Gefässe und das Fettgewebe der Submaxillarregion entfernt haben, so dass bei sorgfältiger Ausführung der Operation der Mylohyoideus, Biventer und Hyoglossus rein präparirt vor uns liegen, so haben wir damit sicher auch diese kleinen Verbindungslymphgefässe beseitigt. Wir wollen nur noch bemerken, dass auch das von der Vena facialis antica bis zum unteren Parotiszipfel sich erstreckende Gebiet wegen der gelegentlich am Angulus mandibulae liegenden Drüsen sorgfältig ausgeräumt werden muss, und dass es ferner zweckmässig erscheint, die Blutgefässe am Unterkiefer nach oben hin zu verfolgen und zu exstirpiren, einerseits weil sämmtliche von der Wange kommenden Lymphgefässe sich mit wenigen Ausnahmen hier um die Blutgefässe gruppiren, und, wie wir wissen, in diesem unweit der Mündung in die Drüsen befindlichen Theile der Lymphgefässe häufig eine Anhäufung von Krebszellen erfolgt, anderseits weil oberhalb des Unterkiefers zwischen den beiden Blutgefässen auch Lymphdrüsen vorhanden sein können.

Da die Lage und Anzahl der Lymphdrüsen in der submentalen Region überhaupt keine constante ist, so wird zur Ausräumung dieser Region am zweckmässigsten folgende Methode befolgt: Nach der Eröffnung der Haut wird die Fascie, vom Zungenbeine angefangen, von den 2 vorderen Biventerbäuchen und vom Mylohyoideus bis zum Kinne abpräparirt, so dass die Muskeln gleich einem anatomischen Präparate vor uns liegen; in dieser abpräparirten Gewebsmasse sind gewiss sämmtliche Drüsen sammt den Lymphgefässen enthalten.

Zur Exstirpation der tiefen cervicalen Drüsen muss die Vena jugularis vom hinteren Biventerbauch bis zum Omohyoideus frei präparirt und das vor und hinter derselben befindliche Fettgewebe sammt den Drüsen entfernt werden. Allerdings ist dies eine sehr schwere Aufgabe, und es ist vielleicht auch gar nicht möglich, die

1) Auch in der Substanz der submaxillaren Speicheldrüse wollen mehrere Autoren (Fricke, Dowd) Lymphdrüsen gefunden haben. Wir haben letzteres nie beobachtet, und auch Stahr, Dorendorf und Küttner haben derartige Lymphdrüsen nie gefunden. Im Verlaufe des Wangenkrebses kann die carcinomatöse Erkrankung der submaxillaren Speicheldrüsen oder das Verwachsen derselben mit den oberhalb befindlichen Lymphdrüsen und Lymphgefässen gelegentlich in Folge einer retrograden Metastase durch die Venen hindurch zu Stande kommen.

hier befindlichen Drüsen — deren Lage so wenig constant ist — vollständig zu exstirpiren, es muss dieses aber jedenfalls mindestens versucht werden. Eine solche ausgedehnte Exstirpation des Fett- und Bindegewebes mag wohl auf den ersten Blick als ein überradicales Verfahren erscheinen, ist aber dennoch, consequent durchgeführt, die einzige Methode, um die bei Mundcarcinomen so häufig auftretenden Drüsenrecidive einigermaassen hintanzuhalten. Sehr lehrreich ist in dieser Hinsicht ein Fall Küster's, der auch von Heidenhain citirt wird, in welchem durch die Entfernung des ausgedehnten Zungenkrebses und consequente Exstirpation der am Halse wiederholt aufgetretenen Drüsenrecidive endgiltige Heilung erzielt wurde; freilich fehlte am Ende beinahe das gesammte Bindegewebe des vorderen Halstheiles; die Haut kam auf der Carotis und die Carotis auf der Wirbelsäule zu liegen.

Das Studium der Lymphgefässe gewährt aber nicht bloss hinsichtlich der Exstirpation der Halsdrüsen, sondern auch hinsichtlich der Wangenoperationen wichtige Aufschlüsse, und zwar in zwei Beziehungen. Zunächst fanden wir, dass es in der Wange Lymphdrüsen giebt, durch welche einzelne von der Wangenschleimhaut und dem Zahnfleische kommende Lymphgefässe hindurchziehen; es ist daher sehr wahrscheinlich, dass diese Drüsen carcinomatös erkranken und zuweilen den Ausgangspunkt localer Recidive am Unterkiefer und der Wange bilden können. Dass diese Drüsen carcinomatös erkranken können, wurde schon bei der anatomischen Beschreibung der Drüsen hervorgehoben (siehe S. 140). Wir können aus unseren Erfahrungen ein hierauf bezügliches Beispiel anführen, welches sich allerdings auf Unterlippencarcinom bezieht. Mit der gütigen Erlaubniss des Herrn Prof. Dollinger theilen wir die hierauf bezüglichen Fälle mit.

W. J., 44jähriger Feldarbeiter, wurde am 27. September 1901 aufgenommen. 9 Jahre vorher war an seiner Unterlippe ein Geschwür entstanden, welches operirt wurde. 1½ Jahre nach der Operation recidivirte das Geschwür und wuchs sehr langsam. Bei der Aufnahme fanden wir ein fast auf die ganze Unterlippe sich erstreckendes Krebsgeschwür; linkerseits gegenüber dem II. Prämolarzahne am Unterkiefer vor dem Masseter eine hühnereigrosse, mit dem Unterkiefer verwachsene Geschwulst; an beiden Seiten des Halses grosse carcinomatöse Drüsen. Bei der am 10. Januar vorgenommenen Operation wurde auch die vor dem linken Masseterrande sitzende Geschwulst entfernt; letztere war mit dem Periost des Unterkiefers verwachsen, in der Mitte erweicht und erschien makroskopisch als eine carcinomatöse Drüse; die histologische Untersuchung (Professor Genersich) ergab ein an Stroma armes Plattenepithelcarcinom; lymph-

adenoides Gewebe wurde darin nicht gefunden. In diesem Falle handelte es sich also allem Anscheine nach um die Erkrankung einer supramaxillaren Drüse. Der histologische Bau der Drüse war in Folge der intensiven carcinomatösen Veränderung völlig verschwunden.

In einem anderen Falle erschien der Kranke (J. J., 62jähriger Feldarbeiter) 1 Jahr nach der Operation seines Unterlippenkrebses; am Nasenrücken war ein kleines Plattenepithelcarcinom und vor dem linksseitigen Masseter eine haselnussgrosse, mit dem Unterkiefer verwachsene harte Geschwulst. Die im Institut des Herrn Prof. Genersich vorgenommene histologische Untersuchung ergab auch hier Plattenepithelkrebs und war auch hier ausser den Krebsnestern bloss faseriges Bindegewebe, aber keine lymphadenoide Structur vorhanden. In diesem Falle ist es wohl möglich, dass das Carcinomrecidiv vom distalen Ende eines oder mehrerer Lymphgefässe (die entsprechenden submaxillaren Lymphdrüsen wurden bereits 1 Jahr vor der Exstirpation der neueren Geschwulst entfernt) ausgegangen war.

In einem dritten Falle trat 4 Monate nach der Exstirpation des Unterlippencarcinoms in der Wange ein Recidiv auf, welches, von der Operationsstelle durch gesundes Gebiet abgesondert, nach aussen und unten vom Mundwinkel lag. Dieses Recidiv ging wohl von einer auf dem Buccinator gelegenen Drüse aus.

Während wir nun auf Grund des Vorgebrachten von den Lymphdrüsen der Wange entschieden behaupten können, dass sie Recidive hervorrufen, bleibt es eine offene Frage, ob die Lymphgefässe der Wange zur Ansiedlung von Krebszellen geeignet sind und Recidive hervorrufen können. Hinsichtlich der carcinomatösen Erkrankung der vom Gewebe zu den primären Drüsen ziehenden Lymphgefässe liegen nur wenige Untersuchungen vor, und auch diese führten bei den verschiedenen Organen zu widersprechenden Ergebnissen. Schon Gussenbauer[1]) hebt hervor, dass bei Hautcarcinomen und Peniscarcinom die Lymphgefässe vom Carcinom verschont werden, während sich bei Hoden-, Mamma- und Rectumcarcinomen auch in den Lymphbahnen Metastasen bilden.

Rudolf Volkmann[2]) fand unter 32 Fällen von Carcinom der Extremitäten in 17 Fällen Metastasen in den regionären Drüsen, aber nie in den Lymphgefässen. Gussenbauer konnte in der Lymphe dreier, wegen Krebs amputirter Extremitäten nicht einmal anatomisch Krebs nachweisen.

---

1) l. c. S. 39. Gussenbauer machte auch die interessante Beobachtung, dass eine kleine, an der Peniswurzel befindliche Drüse, welche bei primärer Sklerosis gewöhnlich schwillt, vom Carcinom nicht afficirt wird, während die inguinalen Drüsen sich carcinomatös verändern. Vielleicht wird diese Drüse direct vom Lymphgefäss durchsetzt?

2) Citirt Heidenhain l. c. S. 159.

Auch Heidenhain fand bloss einmal bei Extremitätencarcinom Metastasen in den Lymphgefässen.[1])

Bei Lippenkrebs leugnet Heidenhain und bei Zungenkrebs Küttner[2]) die Theilnahme der Lymphgefässe an der Krebserkrankung, auf Grund der klinischen Erfahrung, dass bei diesen Carcinomen in dem zwischen dem primären Tumor und der Drüse liegenden Gebiete, also an der den Lymphgefässen entsprechenden Stelle, Recidive nicht vorzukommen pflegen.

Betreffs aller dieser Krebse kann daher angenommen werden, dass sie embolusartig in den Lymphgefässen fortgeführt werden. Demgegenüber wies Heidenhain in seiner schon vielfach citirten Arbeit für den Brustdrüsenkrebs nach, dass das Carcinom in die retromammalen Lymphgefässe einbrechen und dort in continuo weiterwuchern könne. Selig wies in den Lymphbahnen des Parametriums Krebszellen nach, und auch bei den Carcinomen des Magendarmtractes ist die carcinomatöse Injection der Lymphgefässe eine sehr häufige, gewöhnliche Erscheinung.

Die Verschiedenheit dieser Untersuchungsergebnisse wird wohl verständlich, wenn man bedenkt, dass der Krebszellengehalt der Lymphgefässe in erster Linie von der Schnelligkeit der Lymphströmung in den betreffenden Lymphgefässen und von der Grösse der Krebszelleninvasion abhängt. In denjenigen Lymphgefässen, welche ihren Inhalt in Folge der stetigen Muskelcontractionen fortwährend entleeren, werden sich jedenfalls weit seltener Krebszellen ansiedeln, als in solchen, in welchen die Lymphströmung langsam vor sich geht, oder welche ihren Inhalt in Folge von Stauung nicht entleeren können; viel hängt ferner auch von der Art des Carcinoms ab; manches Carcinom bricht direct in die Lymphbahnen ein und wuchert dort in continuo weiter, wie dies Heidenhain beim Mammacarcinom nachgewiesen hat. Die Plattenepithelcarcinome hingegen neigen, wie schon aus Obigem folgt, weit weniger zur Ansiedlung in den Lymphgefässen, als vielmehr zum embolusartigen Durchzuge durch dieselben. Was das Wangencarcinom betrifft, so fehlen zur Lösung dieser Frage directe patho-histologische Untersuchungen. Da aber der Wangenkrebs ein Plattenepithelcarcinom ist und somit mehr zur embolusartigen Verbreitung neigt, und da ferner die Strömung in den Wangenlymphgefässen aller Wahrscheinlichkeit nach eine sehr rasche ist (verlaufen doch diese Lymphbahnen in der Wange, welche beim Essen, Sprechen und den mimischen Gesichts-

1) Joerss l. c. S. 110.

2) Küttner, Ueber die Lymphgefässe und Lymphdrüsen der Zunge. Beitr. z. klin. Chirurgie. XXI. 1898.

bewegungen fortwährende Formveränderungen erleidet), so wäre wohl anzunehmen, dass in den Wangenlymphgefässen sich keine Krebszellen ansiedeln. Man darf aber nicht vergessen, dass die Wangenlymphgefässe zum Theil auf langen Strecken auf der Wangenmuskelfascie, und zum Theil sogar auch unter der letzteren ziehen, dass sämmtliche Lymphgefässe den Wangenmuskel schief durchbohren und dass sie schliesslich in engem Connex mit dem Periost des Unterkiefers stehen, unmittelbar auf demselben verlaufen, oder gar in ihm eingebettet sind. Alle diese Gebilde werden nun sehr frühzeitig vom Carcinom ergriffen, und wenn auch, wie anzunehmen ist, die Wand der Lymphgefässe eine Zeit lang der Carcinominvasion widersteht, so kann dennoch das Carcinom in diese Lymphgefässe in Folge ihrer Lage zweifellos sehr leicht einbrechen, was wohl am wahrscheinlichsten eben bei den vom hinteren Theile der Wangenschleimhaut kommenden Lymphgefässen der Fall sein wird, da sie eine weite Strecke lang unter der Wangenfascie verlaufen und zum grossen Theil auch im Unterkieferperiost eingebettet sind.[1])

Nun bildet aber eben diese Stelle den häufigsten Ausgangspunkt des Carcinoms. Und wenn das Carcinom thatsächlich in die Lymphgefässe einbricht, so kann das Periost des Unterkiefers sehr leicht den Ausgangspunkt eines Recidives bilden und somit die consequente Entfernung dieses Periostes in Betracht kommen; dies wäre aber sowohl für den Kranken wie auch für den Operateur um so unangenehmer, als das zur Ergänzung der entfernten Wangenschleimhaut dienende gebräuchlichste Verfahren, das Gersuny'sche, welches sich hinsichtlich der kurzen Heilungsdauer wie auch der kosmetischen und functionellen Ergebnisse als das vortheilhafteste erwiesen hat[2]), eben

1) In einem Falle, wo wegen ausgebreiteten Wangencarcinoms die Wangengeschwulst sammt dem halben Unterkiefer und den submaxillaren Drüsen entfernt wurde, haben wir aus dem exstirpirten Stücke einen Theil herausgeschnitten, in welchem die Wangengeschwulst, der Unterkiefer, das Periost, ein Theil der submaxillaren Lymphdrüsen und die grossen Blutgefässe der Wange beisammen waren; hier fanden wir in einem zwischen dem primären Tumor und den Lymphdrüsen befindlichen makroskopisch gesunden Theile in der Umgebung der Blutgefässe mehrere mikroskopisch kleine Carcinomherde, um welche herum reichliche Rundzelleninfiltration zu sehen war. Diese carcinomatösen Herde konnten mit Rücksicht auf ihre Lage wohl nur von den Lymphgefässen ausgegangen sein. Man darf aber aus diesem Falle nicht den Schluss ziehen, dass die Lymphgefässe stets krebsig afficirt seien. Dies um so weniger, als in diesem Falle die submaxillaren Drüsen schon sehr gross und völlig carcinomatös entartet waren und daher auch in Folge von Stauung in den Lymphgefässen die Krebszellen sich anhäufen konnten. Jedenfalls bedarf es in dieser Hinsicht noch weiterer Untersuchungen.

2) Vgl. Dr. Eugen Pólya, Casuistische Daten zur Operation des Wangenkrebses. Orvosi Hetilap. 1902.

auf der Conservation des Unterkieferperiostes beruht, und wir also in dem bezeichnetem Falle auf diese ausgezeichnete Methode verzichten müssten.

Jedenfalls müssen auch in dieser Beziehung die klinischen Erfahrungen gesammelt werden. Auf alle Fälle muss wenigstens derjenige Theil des Unterkieferperiostes entfernt werden, welcher unter der Vena fac. antica und der Art. max. ext. und zwischen diesen beiden Gefässen liegt, da dort die meisten aus der Wange kommenden Lymphgefässe zusammenlaufen[1]), und auch Wangendrüsen vorhanden sein können.

Die übrigen Wangendrüsen, welche am Wangenmuskel liegen, kommen hinsichtlich der Exstirpation weniger in Betracht, da sie bei grösseren Carcinomen ohnehin mit dem Tumor zusammenhängen. Höchstens bei kleinen Carcinomen wäre zu erwägen, ob man von der gesunden Wangenschleimhaut, dem Wangenmuskel und dem Fettgewebe einen von der Erkrankungsstelle gegen die Gefässe hin liegenden Theil herausschneiden solle. Bei sehr ausgebreiteten Wangencarcinomen aber kommt die halbseitige Entfernung des Unterkiefers, welche Küster als gewöhnliches Verfahren empfohlen hat, in Betracht. Auf diese Weise können sämmtliche Lymphdrüsen und Lymphgefässe der Wange sammt den submaxillaren und parotischen Drüsen in einem Stücke entfernt werden. Uebrigens wird dieses Operationsverfahren nicht nur durch die Drüsenerkrankung, sondern durch das frühzeitige Uebergreifen des Carcinoms auf den Unterkieferknochen nothwendig gemacht. Der Processus alveolaris des Unterkiefers erkrankt sammt dem Zahnfleische sehr frühzeitig, doch gelingt es noch hier, mittelst partieller Resection und Abzwicken des Processus alveolaris die kranken Theile zu entfernen; häufig aber erkrankt auch der aufsteigende Ast, und das Carcinom greift sehr rasch in den Raum zwischen dem Oberkiefer und dem aufsteigenden Ast des Unterkiefers sowie in das Trigonum interpterygoideum d. h. in diejenige Furche des Unterkiefers über, die an der Uebergangsstelle des horizontalen Astes in den aufsteigenden am oberen Rande des Unterkieferkörpers zu Stande kommt; auch haben wir einmal beobachtet, dass das Carcinom längs des Nerv. mandibularis von der Fossa pterygoidea her in den Canalis mandibularis eingedrungen war. In solchen Fällen ist die Indication zur Entfernung der kranken Unterkiefer-

1) Den Gersunylappen kann man an der den Blutgefässen entsprechenden Stelle unterpräpariren und unter ihm das Unterkieferperiost entfernen; die Lebensfähigkeit des Lappens wird dadurch nicht beeinträchtigt, wie ich mich hiervon bei einer von mir an der Klinik des Herrn Prof. Dollinger ausgeführten Operation überzeugt habe. (Dr. Pólya.)

hälfte natürlich schon an sich gegeben, welches Verfahren übrigens auch den Vortheil bietet, dass auch die in der Tiefe der Mundhöhle zwischen den Musculi pterygoidei befindlichen Tumortheile leichter zugänglich werden. Die genauere Kenntniss der Erkrankungsweise der Lymphgefässe und Wangenlymphdrüsen wird uns wohl in dem Entschlusse bestärken, bei grösseren Carcinomen auf der kranken Seite den Unterkiefer zu enucleiren, um die Operation auch von diesem Gesichtspunkte aus radicaler zu gestalten.

Wenn wir die oben besprochenen Thatsachen überblicken, so gelangen wir zu folgendem Endergebnisse: Der Radicalismus der derzeitigen Operationsmethoden ist vom rein anatomischen Standpunkt aus nicht einwandsfrei, und muss daher sowohl bei der Entfernung der Drüsen wie auch bei der des localen Herdes eine gründlichere radicalere Methode als bisher befolgt werden. Wohl stellt dies höhere, schwerere Anforderungen an den Operateur und scheint auch für den Kranken mit grösseren momentanen Gefahren verbunden. Aber ein Blick auf die Geschichte der Chirurgie in den letzten Jahrzehnten zeigt, dass heute vielfach auch der schwerste chirurgische Eingriff kaum mit grösseren Gefahren einhergeht, als der leichteste vor 15—20 Jahren; auch dürfen wir bei den stetigen, ja rapiden Fortschritten der chirurgischen Technik mit Recht hoffen, dass sie gleichen Schritt halten werden mit den stets sich steigernden Anforderungen, welche wir an sie in Bezug auf eine radicale Krebsoperation stellen. Wir können getrost erwarten, dass auch grössere, eingreifendere Krebsoperationen mit den Fortschritten der Operationstechnik die unmittelbaren Operationserfolge nicht beeinträchtigen, wohl aber die Zahl der endgültigen Erfolge, welche den idealen Zweck der Krebsoperationen bilden, erhöhen werden. Wenn nun einige Thatsachen, die wir in der vorliegenden Arbeit gesammelt haben, diesem Zwecke dienen werden, wenn es uns gelungen sein sollte, mit einigen Daten zur Kenntniss der Verbreitungsweise des Wangencarcinoms und dadurch zur rationellen Therapie desselben beizutragen, so sind alle unsere Mühen glänzend belohnt.

Wir können diese Arbeit nicht schliessen, ohne unseren verehrten Lehrern, in erster Reihe Herrn Prof. M. v. Lenhossék, Vorstand des I. anatomischen Institutes, der uns nicht nur die zu unseren Untersuchungen nöthigen Hilfsmittel zur Verfügung stellte, sondern uns auch stets mit Wort und That zur Hilfe war, wie auch Herrn Prof. J. Dollinger, der diese Arbeit bis zum Schlusse mit freundlicher Aufmerksamkeit verfolgte und uns die Bearbeitung der in seiner Klinik gewonnenen Erfahrungen gestattete, auch an dieser Stelle unseren wärmsten Dank auszusprechen.

VI.

Aus dem pathologischen Institut der Universität Zürich.
(Director: Prof. Dr. Paul Ernst.)

Ein Beitrag zur Lehre von den traumatischen Erkrankungen des Herzens.

Ein Fall von subacut verlaufender traumatischer Herzruptur mit Tod am 9. Tage.

Von

Dr. **Heinr. Ebbinghaus,**
Assistent.

(Mit Tafel II.)

Unlängst kam hier ein Fall zur Section, der wegen seiner Seltenheit weitgehendstes Interesse beansprucht. Es handelte sich um ein 12jähriges Mädchen, das in bester Reconvalescenz 9 Tage nach einem unglücklichen Fall aus grösserer Höhe plötzlich innerhalb weniger Minuten unter wenig charakteristischen Symptomen verschied.

Die Krankengeschichte der chirurgischen Klinik, für deren liebenswürdige Ueberlassung ich Herrn Prof. Kroenlein zu grösstem Danke verpflichtet bin, ist folgende:

R., Anna, 12 Jahre alt, Schülerin aus Freising (Bayern), wohnhaft in Zürich III; aufgenommen am 4. Juli 1902 in die chirurgische Abtheilung des Cantonspitals Zürich.

Anamnese: Die Eltern des Kindes und 4 Geschwister leben und sind gesund. Patientin selbst soll nie krank gewesen sein, nur in der Schule fiel sie ihrer Lehrerin hier und da durch ihr eigenthümliches Benehmen auf. Am 4. Juli Abends 7 Uhr soll sie von ihren Brüdern auf dem Fenstergesims eines fremden Hauses im 5. Stocke gesehen worden sein. Auf die Zurufe der Brüder fiel sie herab auf den gepflasterten Hof. Sie fiel auf die linke Seite und blieb bewusstlos liegen. Die Patientin erinnert sich des ganzen Vorfalls gar nicht, weiss auch nicht, dass sie in einem fremden Hause gewesen ist. Die Knaben riefen sofort den Vater herbei; dieser fand das Kind bei Bewusstsein und

beorderte sogleich zwei Aerzte. Dieselben constatirten eine Beckenfractur und eine Fractur des linken Ellbogens und überwiesen das Kind dem Cantonhospital.

Stat. praes.: Mässig ernährtes Mädchen. Sensorium etwas benommen. Die Patientin giebt keine rechte Auskunft und ist sehr unruhig. Die Untersuchung ist sehr erschwert durch das Schreien der Patientin bei der kleinsten Bewegung. Puls unregelmässig, hier und da aussetzend, Arterie wenig gefüllt. Temperatur normal. Gesicht durch verschiedene Hautabschürfungen aufgedunsen. Keine Wunden der Kopfschwarte, Pupillen gleich, Zunge wird gerade herausgestreckt. Bei Bewegungen des Kopfes klagt die Patientin über Schmerzen im Nacken. Local ist daselbst nichts Abnormes zu constatiren. Herzaction schwach und unregelmässig. In der Herzgegend leichte Sugillationen der Haut. Herzdämpfung nicht vergrössert. Töne ziemlich rein. Abdomen nicht aufgetrieben, keine Dämpfungen abnormer Art. Palpation nicht besonders schmerzhaft. Urin klar (Katheter), ohne Besonderheiten. Patientin klagt über Schmerzen in der linken Hüftgelenksgegend. Druck auf die Beckenknochen sehr empfindlich, eine genaue Untersuchung ist daher nicht möglich. Patientin hält das linke Bein vollkommen unbeweglich, passive Bewegungen sind höchst schmerzhaft, immerhin scheint keine Bewegung abnormer Art und Fractur des Femurschaftes vorzuliegen. Das Becken geht nicht mit bei leichten Bewegungen des Beines im Hüftgelenk. Der Druck auf die Trochanteren ist sehr schmerzhaft. Die Ellbogengegend des linken Armes ist sehr stark geschwollen und sugillirt. Die Palpation ist sehr schmerzhaft. Es besteht offenbar eine Fractur der Epiphyse mit Dislocation; deutliche Crepitation.

Diagnose: Fractura humeri sinistri, Fractura pelvis, Contusio regionis cordis, Contusio faciei.

Behandlung: Anlegen einer Schiene am linken Arm in rechtwinkliger Stellung des Ellbogengelenkes, Bettruhe, Eisblase auf die Herzgegend.

Verlauf: 5. Juli. Nach sehr unruhiger Nacht ist der Puls auch Morgens noch unregelmässig. Sensorium nicht ganz frei. Das linke Bein wird wenig bewegt. Patientin ist kaum zu untersuchen, stöhnt viel und wirft sich im Bett umher.

6. Juli. Puls regelmässiger, 128, Patientin giebt keine Antworten, bei dem Versuch sie zu untersuchen schreit sie so heftig, dass jede genauere Untersuchung unmöglich ist. Das linke Bein wird jetzt etwas bewegt. Passive Bewegungen im Sinne der Flexion möglich.

7. Juli. Patientin ist ruhig, Puls gut, keine Klagen, Patientin hinkt. Die Röntgenaufnahme bestätigt anscheinend die Diagnose der Beckenfractur (offenbar lag eine Täuschung durch die breite noch unverknöcherte Zone an der Symphyse vor. Verf.). Links besteht mit Wahrscheinlichkeit eine eingekeilte Schenkelhalsfractur. Fractur des linken Humerus mit Subluxation der Trochlea nach vorn. Verbandwechsel. Noch sehr starke Schwellung des Ellbogens. Anlegen einer neuen Schiene in leicht extendirter Stellung.

9. Juli. Zustand zufriedenstellend. Patientin hat Hunger und isst sehr viel. Sie ist munter, lacht. Keine besonderen Schmerzen. Sie

flectirt spontan das linke Bein. Hier und da klagt sie noch über Schmerzen im Nacken, ohne dieselben genau zu localisiren. Keine Nackenstarre, Puls regelmässig, Temperatur normal.

11. Juli. Subjectives Befinden gut, Appetit ausgezeichnet. Stuhlgang und Urin normal. Puls regelmässig 110.

12. Juli. Bei der Abendvisite alles in bester Ordnung. Patientin ist ganz munter. Sie schläft ordentlich in der Nacht. Plötzlich gegen 4 Uhr tritt erschwerte Athmung ein und innerhalb einiger Minuten der Exitus letalis.

Sectionsbefund: 13. Juli. ca. 6 Stunden p. mort. Enthält im Wesentlichen: Schädel und Gehirn ohne Besonderheiten. Linker Ellbogen geschwollen, deutliche Crepitation im unteren Drittel des Humerus. Die Beweglichkeit des linken Ellbogengelenkes erscheint abnorm. Kein freies Blut in der Bauchhöhle, aber parietale subperitoneale Suffusionen über dem linken Iliacus, links über der Darmschaufel und rechts in der epigastrischen Gegend, sowie beiderseits zwischen Plica epigastrica und Lig. vesico-umbilic. laterale ziemlich symmetrisch. Zwerchfellstand links V. Rippe, rechts IV. Rippe. Pericard bläulich durchscheinend: Hämopericard. Herzbeutel durch Blut stark ausgedehnt. Das Blut ist geronnen, so dass aus dem auf der Höhe aufgeschnittenen Herzbeutel klares Serum herausfliesst. Der geronnene Blutkuchen umgiebt das Herz wie eine Schale von 2—3 cm Dicke, hinten etwas beträchtlicher. Keine nennenswerthen Ergüsse in den Pleurahöhlen. Das Herz zeigt eine Rupturstelle im Sulcus interventricularis, von der Spitze 7 cm, vom Ansatz der Pulmonalarterie 2½ cm entfernt. Die Stelle lässt sich nach dem linken Ventrikel zu sondiren. Oeffnung nach aussen klein, rund, wird geschlossen durch ein halbmondförmiges pericarditischen Häutchen, wie durch einen Klappendeckel. Am Abgang der grossen Gefässe und in ihrem intrapericardialen Verlauf keine Continuitätstrennungen. Der Inhalt des Herzbeutels beträgt 110 g Coagulum und 15—20 g flüssiges Blut. Bei Eröffnung des Conus pulmonalis ventricul. dextr. zeigt sich gegen des Septum des Ventrikel hin eine myomalacische, prominente, weich anzufühlende Stelle. In der vorderen und rechten Semilunarklappe der Pulmonalis erbsengrosse circumscripte Klappenhämatome. Im Uebrigen die Herzklappen intact, keine Continuitätstrennungen. Nach innen zu liegt im Conus arteriosus aortae die Rupturstelle im linken Ventrikel zwischen Trabekeln versteckt. Sie ist von ziemlich rundlicher Gestalt und hat ca. 1 cm im Durchmesser, in der Umgebung finden sich einige kleinere Capillationen am Endocard. Der Riss lässt sich von hier durch die vordere Herzwand nach vorne rechts und oben in den Sulcus interventricul. zu der oben erwähnten Austrittsstelle verlaufend sondiren. Eine zweite Strasse durch die Musculatur ist von derselben Oeffnung in der Herzkammer aus nach der Richtung des in der Gegend der Pulmonalklappen gelegenen erwähnten myomalacischen Herdes zu sondiren. Auch an dieser Stelle gelangt die Sonde bis dicht unter das Epicard.

Lungenhilusdrüsen beiderseits tuberculös verkäst. Verkäste intrapulmonale Drüse im linken Unterlappen. Lungen mit etwas vermindertem Luftgehalt, blutreich, in den tiefer liegenden Theilen hypostatisch. Keine Herderkrankungen der Spitzen.

Keine Fractur der Rippen und des Brustbeins.

Milz kaum vergrössert, deutliche histologische Einzelheiten auf der Schnittfläche. Tiefer Recessus an der Plica duodenojejunalis. Keine Rupturen der Milz, Nieren und Leber. Ueberall guter Blutgehalt der Organe.

Kurzes stummelartiges Meckel'sches Divertikel 56 cm über der Bauhin'schen Klappe.

Magen fast leer, wenig Schleim von grauer Farbe, kein Blut im Innern.

Keine Blasenläsion, klarer Urin in der Blase. Beide Darmbeinschaufeln sowie der ganze Beckengürtel intact.

Dura mater spinalis gespannt, im Wirbelcanal keine Blutung. Fractur des linken Schenkelhalses, intracapsulär, ganz geringe Beweglichkeit des Kopfes. Durch die erhaltenen Bänder und das Periost wird die Lage des Kopfes gewahrt.

Trochlea humeri sinistri abgesprengt durch Querfractur, Olceranon von der Ulna abgesprengt. Capitulum radii intact.

Anatomische Diagnose: Herzruptur des linken Ventrikels. Hämopericard. Verkäsung der Bronchialdrüsen, käsiger Herd im linken Lungenunterlappen. Zahlreiche Suffusionen unter das Peritoneum parietale, speciell der Regio epigastrica. Fractur des Humerus sin. mit Absprengung der Trochlea. Absprengung des linken Olceranons. Intracapsulärer linksseitiger Schenkelhalsbruch ohne Verschiebung der Enden.

Wie aus dem Sectionsbefund hervorgeht, war die Todesursache in unserem Falle eine Ruptur des Herzens, ausgehend vom linken Ventrikel. Die Ruptur beginnt mit einem primären endocardialen Einriss im Conus arteriosus aortae, sie war anfangs eine unvollständige, bis ihr Completwerden ungeahnter Weise am 9. Tage erfolgte. Als Aetiologie muss mit Sicherheit das erlittene Trauma angesehen werden: es war ausser den verschiedenen Brüchen der Extremitäten anamnestisch eine schwere Contusion des Thorax, vor Allem von dessen linker Seite festgestellt. In linker Seitenlage war das Kind nach dem Fall aus der enormen Höhe aufgefunden worden, die erlittenen Fracturen betrafen alle die linke Seite.

Wenn auch Herzrupturen auf traumatischer Basis häufig beobachtet und beschrieben sind, so scheint mir unser Fall dennoch eine Seltenheit zu sein und aus mancherlei Gründen des weitesten Interesses werth. Ich betone gleich hier, dass das Auffallendste die ungestörte 9tägige Reconvalescenz des Kindes ist, bei welchem in den letzten Tagen sämmtliche auf das Herz hinweisenden Erscheinungen geschwunden waren, so dass bei dem plötzlichen und unter wenig charakteristischen Erscheinungen eintretenden Tod an eine Herzursache gar nicht gedacht werden konnte, und die Feststellung der Todesursache der Autopsie überlassen werden musste. Der genau beobachtete Umstand, dass die Patientin auf die linke Seite gefallen war, die subcutanen Sugillationen der Herzgegend und die anfangs auf-

fallenden Herzsymptome (Schwäche und Unregelmässigkeit des Pulses im Verein mit Unreinheit der Herztöne) liessen zwar von vornherein eine mehr oder weniger schwere Herzcontusion annehmen und gaben Veranlassung, dass der Zustand des Kindes in dieser Richtung genau überwacht wurde, jedoch bereits am 7. Juli, also 3 Tage post trauma, ist notirt, dass der Puls gut ist, und vom 9. Juli ab wird das allgemeine Wohlbefinden betont, das sich bis zum Augenblicke des Todes noch ständig hebt. Es bestand kein Anzeichen dafür, dass sich unter diesem trügerischen Deckmantel anatomisch von Stunde zu Stunde mehr das Bild der completen Herzruptur vorbereitete.

Sieht man sich in der Literatur nach ähnlichen Fällen um, so dürfte man ein Analogon vergeblich suchen. So fern mir liegt, im Anschluss an unseren Fall eine vollständige Aufzählung und Besprechung der anderweits mitgetheilten Fälle von traumatischer Cardiorhexie vorzunehmen [1]), so werde ich doch, soweit es für die Betrachtung der unserigen nöthig erscheint, anderweitige Beobachtungen erwähnen, resp. zum Vergleiche heranziehen müssen.

Wie bei allen Rupturen, so unterscheidet man auch bei den Herzrupturen complete und incomplete, indem man unter den letzteren solche versteht, bei welchen der Riss nicht durch die ganze Herzwand hindurchgeht.

Von einem anderen, dem ätiologischen Standpunkt aus redet man von spontanen und traumatischen Herzzerreissungen. So wenig geeignet die erstere Bezeichnung sein mag, so wird man sie doch zweckmässig als eingebürgert beibehalten müssen, wenn auch Pélon [2]) u. A. mit Recht von „sogenannten" spontanen Herzrupturen sprechen. Spontan kann ein Herzmuskel, wenn er gesund ist, nicht reissen; die Festigkeit, die er von Natur besitzt, reicht sicherlich für die ihm zufallende Function aus. Die älteren Autoren (Morgagni u. A. [3]) führen vielfach Fälle von Zerreissungen völlig normaler Herzen an; excessive Drucksteigerungen im Ventrikel, theils acut durch psychische Aufregungen, theils chronisch durch Aortenstenosen herbeigeführt, spielen in ihren Abhandlungen über dieses Thema eine ausschlaggebende Rolle. Blaud [4]) war der Erste, der die Zerreissungsmöglichkeit gesunder

1) Vgl. z. B. R. Stern, Ueber traumatische Entstehung innerer Krankheiten I. Theil. 1896. — W. Ercklentz, Beiträge zur Frage der traumatischen Herzerkrankungen. Zeitschr. f. klin. Medicin. Bd. 44.

2) Pélon, Des ruptures dites spontanaires du coeur. Le progr. méd. Nr. 25. 1898.

3) Schroetter, Krankheiten des Herzfleisches (v. Ziemssen's Handb. d. spec. Pathologie u. Therapie).

4) Meyer, Zur Kenntniss der spontanen Herzruptur (Deutsches Archiv f. klin. Medicin. Bd. 43. S. 393).

Herzen auf nichttraumatischer Basis bestritt. Mit der nachher reichlicher fliessenden Casuistik, in der auch der histologischen Untersuchung ein hervorragender Platz eingeräumt wurde, trat die Beschaffenheit der musculösen Herzwände immer mehr in den Vordergrund.

Ausser dem acut zerreissenden Trauma kommen heutzutage als Aetiologie für eine Herzruptur nur noch bestehende Herzwandveränderungen im Gebiete der späteren Zerreissungsstelle oder eine Combination beider Umstände in Betracht. Die partielle Erkrankung des Herzmuskels muss betont werden, denn eine Erkrankung desselben in toto wird nur eine geschwächte Energie der Contractionen zur Folge haben können, und daher höchstens zur Paralyse, nicht zur Ruptur führen. Nur ein kräftiger Muskel mit einem circumscript geschädigten Gebiet kann eine Ruptur an dieser Stelle zu Wege bringen (Ziegler). Wie nach einem schwereren Trauma Schädigungen des Herzens auftreten können, die in umschriebene Muskelveränderungen (Schwielen) auslaufen — die ihrerseits eventuell später wieder eine Ruptur herbeiführen können, ohne dass an den traumatischen Ursprung oft noch gedacht werden kann —, so wird auch bei schon vorhandener Herz, muskelerkrankung oft schon ein Trauma leichterer Art genügen, um eine Zerreissung des Muskels auszulösen. Betrachten wir Fälle, wie den von Kroll[1]) beschriebenen, wo die durch eine stärkere Dosis Digitalis herbeigeführten kräftigeren Contractionen eines fettinfiltrirten Herzens bei einem Arzte bereits zur Herzruptur führten, oder den Squire'schen[2]), wo bei einem vorher angeblich gesunden Mann von 73 Jahren beim Stuhlgang plötzlicher Schmerz in der Herzgrube auftrat, — der bis zu dem in 25 Stunden erfolgenden Exitus letalis ständig zunahm, — und bei der Autopsie eine Ruptur des verfetteten Herzens gefunden wurde, so wird man einsehen, dass in solchen Fällen leicht ein conicidirendes, wenn auch noch so leichtes, von aussen einwirkendes Trauma die ätiologische Klarheit des Falles verwischen könnte, und dass demnach dieses Gebiet nicht zu den leichtesten der Unfallbegutachtung gehört.

Es wäre ein Leichtes, derartige Fälle in grösserer Zahl anzuführen, sind doch selbst geschichtliche Personen, wie Georg II. von England und Philipp II. von Spanien, einer „spontanen" Herzruptur erlegen, es kommt uns jedoch bei den angeführten Beispielen nur darauf an,

1) Kroll, Beiträge zur Lehre von der Cardiorhexie. Inaug.-Diss. Greifswald 1895. Ref. Virchow-Hirsch's Jahresberichte.

2) Squire, Rupture of the right ventricel, death in twenty-five hours autopsy. New York. Rec. 30. May 1891. Ref. Virchow-Hirsch's Jahresberichte.

zweierlei festzustellen: 1. dass ein gesundes Herz nicht „spontan“ zerreisst, und dass bei derartig imponirenden Fällen sicherlich eine schon vorher bestehende pathologische Ursache in der Herzwand zu finden ist; 2. dass auch bei der „spontanen“ Herzruptur meistens ein äusserer Anstoss, und wäre es auch nur eine aussergewöhnliche Anstrengung des Herzens oder das festere Anpressen des Zwerchfelles, beim Stuhlgang z. B., zu finden ist, der als auslösendes Moment für die Ruptur wirkt.

Für unseren Fall kommt ursächlich nur ein Trauma in Betracht, und zwar der schwere Fall des Kindes aus den oberen Stockwerken eines Hauses, der sich 9 Tage vor dem Tode ereignete. Eine Herzaffection bestand bei dem Kinde vor dem Unfall nicht, und wenn auch im klinischen Aufnahmebefund der wenig hervorragende Ernährungszustand des Kindes erwähnt wird, so liess sich dennoch später anatomisch constatiren, dass das Herz bis vorher gesund gewesen sein muss. Es passen also die von Stern, Reinert, Ercklentz[1]) aufgestellten Thesen für unseren Fall, nach denen man nur von traumatischen Herzaffectionen reden kann, wenn

1. das Trauma und seine näheren Umstände einwandfrei festgestellt sind;
2. der Patient bis zu seinem Unfall völlig herzgesund gewesen ist;
3. die Herzsymptome sich gleich nach dem Unfall oder kurze Zeit nachher eingestellt haben;
4. eine Continuität zwischen den späteren und unmittelbaren Folgezuständen mit Sicherheit oder grösster Wahrscheinlichkeit besteht.

Zum Verständniss der schwersten Schädigung, die ein Trauma an dem Herzen hervorrufen kann, der Zerreissung des Herzens, ist es von Interesse, kurz zu beleuchten, in welcher Weise dieses Organ überhaupt auf Verletzungen und Traumen reagirt. Man wird hierbei eine Unterscheidung treffen müssen zwischen solchen, die dem Herzen nur indirect beikommen, ohne zu Thoraxverletzungen schwererer Art gleichzeitig zu führen, und solchen, die das Herz mehr direct zusammen mit Fracturen der schützenden Thoraxwand treffen. Als zu der ersteren Kategorie gehörend, stellt Kantorowitz[2]) 1897 im Anschluss an 3 Fälle aus der Senator'schen Klinik 73 Fälle traumatischer Herzerkrankungen aus der Literatur zusammen und findet folgende Vertheilung der Erkrankungslocalisationen:

---

1) Ercklentz, Beiträge zur Frage der traumatischen Herzerkrankungen, s. o.

2) Kautorowitz, Ueber Herzkrankheiten in Folge von Trauma. Inaug.-Diss. Berlin 1897.

reine Pericarditis	10,
reine Myocarditis	4,
Pericarditis + Myocarditis	6,
Endo-, Myo-, Pericarditis	4,
reine Endocarditis acuta	8,
Endocarditis chronica	2,
Mitralinsufficiens	5,
Mitralstenose	3,
Aorteninsufficiens	12,
Ruptur der Klappen	8,
Pulmonalinsufficiens	1,
Pulmonalstenose	1,
Hernia cordis	1,
Dislocatio cordis ad dextr.	1,
Aneurysma	2,
gemischte Fälle	5.

Es findet sich in dieser ausgedehnten und auch ziemlich neuen Aufstellung kein Analogon zu unserer Herzruptur, ein Beweis für deren Seltenheit.

Es mag an dieser Stelle erwähnt werden, dass wir in unserem Falle gleichzeitig einen sehr interessanten Beitrag zur Kenntniss der traumatischen Klappenaffectionen besitzen, und zwar in den circumskripten Hämatomen der Pulmonalklappen. Um hier mit einigen Worten auf die Entstehung solcher Klappenhämatome einzugehen, so bestehen dafür zwei Möglichkeiten: entweder entsteht die Blutung in der Klappe selbst aus daselbst vorhandenen Gefässen, wie wir sie vielfach bei kindlichem Herzen mit noch vorhandener Klappenvascularisation in den Blutungen der Noduli Albini als „Klappenhämatome" antreffen, oder aber es entstehen traumatisch in dem Klappenendocard Continuitätstrennungen mehr oder weniger unbedeutender Art, die es ermöglichen, dass aus dem die Klappen umströmenden Herzblut kleine Mengen in deren Gewebe eingepresst werden. In unserem Falle haben wir es bei der einen Klappe sicherlich mit der letzteren Entstehungsursache zu thun, bei der anderen (s. Figur, linken) Klappe greift das Hämatom über die Klappeninsertionsstelle hinaus auf die Herzmusculatur über; es ist deshalb fraglich, ob nicht hier der Anfangspunkt der Blutung zu suchen ist. Trotz der ausgezeichnet nach Jores[1]) gelungenen Conservirung des Herzens

1) Jores, Die Conservirung anatom. Präparate in Blutfarbe mittels Formalin. Centralblatt für allgem. Pathol. und pathol. Anatomie. Bd. VII. S. 134.

mit natürlicher Blutfarbe ist in den Klappen makroskopisch keine Spur von etwa noch präexistenter Vascularisation nachzuweisen, so dass wir es als keine Unterlassungssünde ansahen, wenn wir zwecks möglichst vollständiger Erhaltung des seltenen Präparates für unsere Sammlung eine hierauf bezügliche mikroskopische Untersuchung an dieser Stelle unterliessen. Noch in allerneuester Zeit ist die Frage lebhaft discutirt worden (Brouardel[1]), ob die Annahme traumatischer Herzklappenaffectionen berechtigt und einwandfrei beobachtet sei (Strassmann[2]). Eine andere Ursache, als das Trauma, liegt bei unserem sonst gesunden kindlichen Herzen nicht vor, und so glaube ich, die Möglichkeit einer solchen Klappenaffection in Folge Traumas durch unsere Beobachtung als einwandfrei bewiesen erachten zu können. Wo Hämatome der Klappen in Folge kleiner Continuitätstrennungen möglich sind, da können sicherlich auch völlige Zerreissungen stattfinden. Betont wird andrerseits die Seltenheit des Betroffenseins gerade der Pulmonalklappen (Strassmann), auch hierin läge also bei unserem Falle etwas Aussergewöhnliches vor.

Eine beachtenswerthe Statistik für traumatische Herzaffectionen hat auch Düms[3]) aufgestellt, bedeutungsvoll besonders deshalb, weil sie den Sanitätsberichten des deutschen Heeres entstammt, und weil man daher mit ziemlicher Sicherheit die betreffenden Kranken als vorher herzgesund betrachten kann. Sie umfasst den Zeitraum von 1880—1892 und berichtet über 16 Fälle, denen Verfasser 4 solcher eigener Beobachtung hinzufügt. Es ergaben sich unter diesen 20 Fällen insgesammt 5 Pericarditis, 9 Endocarditis und 6 nervöser Art. Wie man sieht, war hier der Herzmuskel nie betroffen, es sei denn, dass bei den häufig so schwer diagnosticirbaren Krankheiten des Myocards ein Theil der lediglich als nervösen Ursprungs angeführten hierher zu rechnen sei.

Gut beschriebene Fälle finden wir ferner bei Ercklentz (s. o.), sowohl von ihm selber beobachtete, als auch zahlreiche aus der Literatur zusammengestellte.

Auch Rosenau[4]) legt seiner Dissertation einen gut beobachteten Fall zu Grunde, den er mit 17 gleichartigen aus der Literatur aufgesammelten wiedergiebt. Nach seinen Ausführungen glaubte er

1) Pariser Congress, Section f. gerichtl. Medicin. 1900.

2) Strassmann, Zur Lehre von den Klappenzerreissungen durch äussere Gewalt. Zeitschr. f. klin. Medicin. Bd. 42. S. 347.

3) Düms, Ueber Herzstörungen nach Contusionen der Brustwand. Monatsschr. f. Unfallheilk. 1898.

4) Rosenau, Ueber Herzerkrankungen durch Trauma. Inaug.-Diss. Berlin 1895. Ref. Virchow-Hirsch's Jahresbericht.

jedoch die Frage verneinen zu müssen, dass ein Zusammenhang zwischen Herzleiden und Trauma sicher bewiesen sei; mit einer gewissen Berechtigung will er jedoch viererlei behaupten können:

1. dass ein auf die Herzgegend wirkendes Trauma gelegentlich die Ursache für ein Herzleiden abgeben kann;
2. kann ein vor dem Unfall bereits bestehendes Herzleiden durch ein die Herzwand treffendes Trauma eine Verschlimmerung erfahren;
3. entwickelt sich ein solches Herzleiden ganz allmählich, oder lässt sich nach der Gewaltwirkung sofort constatiren;
4. das männliche Geschlecht ist stärker betheiligt, als das weibliche.

Wenden wir uns nach dieser kurzen Seitenbetrachtung der allgemeinen traumatischen Erkrankungen des Herzens, an deren Vorkommen unseres Erachtens nicht zu zweifeln ist, der traumatischen Ruptur des Herzens wieder zu!

Hier finden wir die ausgezeichnete Literaturzusammenstellung von G. Fischer[1]) aus dem Jahre 1867: Unter 452 Herzverletzungen durch direct einwirkende Schädlichkeiten finden sich neben 44 Stichwunden, 260 Schnittwunden und 72 Schusswunden 76 Quetschwunden und Rupturen; davon sind 69 Rupturen verzeichnet. 20 wurden bei Fall aus der Höhe beobachtet, davon 13 bei Fall aus grosser Höhe (Haus, Baum) und 7 bei Fall aus geringerer Höhe (Leiter, Wagen, Pferd). Als andere traumatische Ursachen für Herzruptur werden angegeben: Ueberfahrenwerden, Verschüttetwerden, Huftritte, Schlag gegen die Brust.

Durch spätere Veröffentlichungen ist die Zahl der Fälle noch bedeutend vergrössert worden: Ich greife heraus den Fall von Hutchinson[2]), es handelt sich um einen 59jährigen Mann, der einen Hufschlag gegen die Brust bekam und noch 4 Stunden lebte. Die nach dem Tode vorgenommene Section ergab einen Riss im rechten Herzen bei intacten Rippen und Brustbein. Der Herzbeutel war eingerissen.

Dass auch ein anderer Punkt, als gerade die präcardiale Thoraxwand der Angriffspunkt der Gewalt sein kann, beweist ein von Th. Fischer[3]) mitgetheilter Fall: Ein Boxer und Athlet, ein kräftiger Mann von 25 Jahren, bekam im Ringkampf einen Stoss in die Magen-

1) Fischer, Ueber die Wunden des Herzens und Herzbeutels. Archiv f. klin. Chirurgie. Bd. 9. 1867—68.

2) Hutchinson, Case of traumatic rupture of the heart. Brit. Journ. D. 22. 1894. Ref. Virchow-Hirsch's Jahresbericht.

3) Th. Fischer, Case of rupture of the right ventricel of the heart from a Blow in the epigastric region. The Lancet. 1898. Vol. I. p. 434.

gegend, worauf er zu Boden stürzte und nach 1½ Stunden starb. Bei der Section fand sich eine von oben nach unten verlaufende Ruptur im rechten Ventrikel von 11,3 cm Länge. Die ungewöhnliche Ausdehnung der Ruptur weist wohl darauf hin, dass der Stoss von unten nach oben gerichtet war und unter dem Rippenbogen eindringend das Herz noch directer getroffen haben muss, als es bei der Abschwächung des Stosses durch die Thoraxwand möglich gewesen wäre.

So, wie in unserem Falle, ist bereits früher wiederholt beobachtet worden (Hufeland, Frin, Ward), dass auch bei Herzrupturen Thoraxwand und Pericard intact bleiben können, auch bei 5 von den 76 Fällen der G. Fischer'schen Statistik war der Herzbeutel unversehrt, ja Borellus, Holmes und Heydenreich[1]) haben sogar Schusswunden des Herzens beschrieben, wo Brustwand und Herz zerrissen, der Herzbeutel dagegen unversehrt war.

Wesentlich häufiger sind indessen die Fälle, wo Fracturen des Thoraxskeletts und schwerere Weichtheilzerreissungen die traumatische Herzruptur begleiten. Newton[2]) theilt 16 dieser Fälle aus der Literatur mit, denen er einen genau beschriebenen selbst beobachteten anfügt: Ein Radfahrer verunglückte durch Sturz und starb 1½ Stunden nachher. Der Befund der am nächsten Tage vorgenommenen Section war im Wesentlichen: Oberhalb der linken 6. Rippe zwischen Mammillarlinie und Sternum war auf der Haut eine halbkreisförmige eingedrückte Marke sichtbar. Der 6. Rippenknorpel war gebrochen, sonst war ausser leichten Hautabschürfungen äusserlich nichts Besonderes an der Leiche zu sehen. Das Pericard war intact, aber gespannt und enthielt eine beträchtliche Menge geronnenen Blutes, die Herzhöhlen waren theilweise mit Blut angefüllt. An der Spitze des rechten Ventrikels zeigt sich ein Querriss, durch den ein dreieckiges Stück der Herzsubstanz losgetrennt war, sonst war das Herz und die Klappen völlig normal. Die Todesursache war die Herzruptur, die durch dieselbe Gewalt herbeigeführt war, die den Knorpel gebrochen hatte.

Es wäre ein Leichtes, die Anführung von Fällen von Herzruptur mit Knochen resp. Knorpel-Verletzungen des Thorax noch fortzusetzen. Wie oben schon bemerkt, und wie auch leicht einzusehen, sind sie keine Seltenheit, selbst wenn man von den extremsten Fällen absieht, wie sie z. B. Nobiling[3]) beschreibt, der über 5 Fälle mit theils voll-

1) Schroetter, Krankheiten des Herzfleisches (v. Ziemssen's Handb.), s. o.

2) Newton, Traumatic ruptures of the heart, with a case. Medic. record. June 17. 1899. Ref. Virchow-Hirsch's Jahresbericht.

3) Nobiling, Einige Fälle von traumatischer Herzruptur und vollständiger oder partieller Abreissung des Herzens. Friedreich's Blätter. 1896.

ständiger, theils partieller Abreissung des Herzens berichtet, wobei einmal nach Ueberfahrenwerden durch einen Eisenbahnzug das Herz in der Beckenhöhle, ein anderes Mal bei einem durch Einsturz eines Gerüstes Verunglückten das Herz frei im linken Pleuraraum lag. Es ist ersichtlich, dass diese Fälle ebensowenig in den Rahmen unseres Falles passen, wie solche, wo bei incompleten Herzwandperforationen ein Theil der Herzwand vom Epicard aus perforirt ist, wie es bei Stichverletzungen nicht selten vorkommt (z. B. Rüth [1]); es kann denn natürlich auch leicht eine Ruptur an der Stelle der halbdurchschnittenen Herzwand eintreten, wenn dieses auch relativ nicht häufig der Fall ist. Tritt bei solchen Fällen ein tödtlicher Ausgang ein, so ist die Infection meist die Ursache davon.

Wie haben wir uns nun die Entstehung der traumatischen Ruptur eines Herzens im Allgemeinen, wie diese in unserem speciellen Falle vorzustellen?

In den älteren Handbüchern (Cruveilhier u. A.) spielt bei der Herzzerreissung die Apoplexia cordis eine grosse Rolle. Blutergüsse aus zerrissenen Gefässen mit Durchbruch des Blutherdes nach beiden Seiten werden als Ursachen von Herzrupturen beschrieben. Aus der neueren Literatur ist diese Anschauung geschwunden. Durch die in der Lehre von der spontanen Herzruptur durchgedrungene Annahme der ausschlaggebenden Betheiligung der Coronargefässe (Rokitansky, Barth, Leyden, Ziegler, Huber, Beck [2]), Albert [3]), ist auch bei den traumatischen Rupturen der Blick in dieser Richtung gewandt worden. So vermuthet man auch heutzutage hinter den oft verwischten und unsicheren Herzsymptomen nach Brustwandcontusionen vielfach Ernährungsschädigungen des Myocards in Folge obstruirender Vorgänge in den Kranzgefässen. — Wir konnten uns überzeugen, dass in unserem Falle eine Verstopfung eines grösseren Astes der linken Kranzarterie nicht vorlag. Auch ist der Verlauf des Risses mit seinen nach dem Epicard zu divergirenden Seitenästen nicht ein derartiger, dass er einem bestimmten Coronararterienastgebiet entspräche, vielmehr weist sein Ursprung deutlich auf die Gegend des Endocards hin.

1) Rüth, Herzverletzungen mit nicht sofort tödtlichem Ausgang. Friedreich's Blätter 1896.

2) Beck, Zur Kenntniss der Entstehung der Herzruptur und des chronischen partiellen Herzaneurysmas (Bericht über 20 in den Jahren 1882—87 in dem patholog. Institut zu Tübingen ausgearbeitete Dissertationen. Ziegler's Beiträge. Bd. 2. 1887).

3) Albert, Zur Kenntniss der Herzruptur. Inaug.-Diss. Erlangen 1890. Ref. Virchow-Hirsch's Jahresbericht.

Eine andere Annahme geht in solchen Fällen dahin, dass bei Stoss auf die Herzgegend im Herzmuskel Veränderungen auftreten, die in Continuitätstrennungen kleinster Art oder in kleinen myocardialen Blutungen bestehen, an die sich dann Störungen im Sinne einer Myocarditis anschliessen. Anatomische Untersuchungen sollen bislang (1902) über solche Vorgänge nicht vorliegen (Ercklentz), auch sichere klinische Beobachtungen für diesen anatomischen Hintergrund sind nur spärlich. Ercklentz[1]) zählt 3 Fälle von Lennhoff, Mendelsohn und Rast auf, von denen jedoch nur Fall 1 und 3 zur Section kamen. Es wurden indessen bei dieser Gelegenheit bei beiden schon länger bestehende chronische concomitirende Herzkrankheiten festgestellt, so dass die Fälle nicht beweiskräftig waren. — Anderes war vielleicht von vornherein von unserem Fall zu erwarten! Es handelte sich mit Sicherheit um ein vorher gesundes Herz, das in der That bei der Betrachtung zahlreiche kleine Blutungen in dem Rupturbezirke zeigt, die, wie wir unten sehen werden, mikroskopisch betrachtet mit kleinzelliger Infiltration umgeben sind — kurz das Bild einer Myocarditis disseminata haemorrhagica. Die Annahme lag nahe, dass durch eine grosse Anhäufung dieser Herdchen in einem Bezirk eine Erweichungsstelle dieser Herzwandpartie eingetreten sei und so eine secundäre Perforation vorbereitet wäre. — Ich glaube indessen, dass wir mit Recht von dieser anfänglichen Vermuthung über die Entstehung unserer Herzruptur abgekommen sind. Es war schwer einzusehen, warum eine derartige traumatische Alteration genau in einem die ganze Herzwand durchsetzenden circumscripten Bezirke sich einstellen sollte, dessen Ausdehnung an Breite nicht einmal der für die Dicke des Herzmuskels nothwendigen entspricht. Dass eine Anzahl derartiger zerstreuter myocarditischer Erweichungsherdchen in unserem Fall bestanden haben und einen Theil der Schuld an der Herzperforation auf sich nehmen könnten, will ich nicht bestreiten, indessen dieses ist nicht mit Sicherheit aus unseren Befunden zu beweisen; alle unsere mikroskopischen Resultate lassen sich dagegen aus folgender Auffassung erklären:

Mit dem Trauma ist eine Continuitätstrennung am Endocard aufgetreten; durch das sich hier stetig weiter einwühlende Blut dehnte sich dieser Riss dann langsam unter entzündlicher Reaction der Umgebung bis zum Epicard aus. Man wird die Möglichkeit einer derartigen Verletzung sich erklären können, wenn man sie mit den isolirten Fracturen der Tabula interna des Schädels vergleicht. Auch bei der Niere z. B. werden derartige Ueberbiegungsbrüche beobachtet,

1) Ercklentz, Beiträge zur Frage der traumatischen Herzrupturen, a. o.

wo die Rissruptur auf der Vorderseite der Niere sitzt, während das Trauma von hinten einwirkte. Ein derartiges Präparat findet sich aus der neuesten Zeit stammend in unserer hiesigen Sammlung.

Lewerenz[1]) und Jordan[2]) beobachteten Milzrupturen ebenfalls durch Ueberbeugung oder Ueberstreckung der Milz über ihre Elasticitätsgrenze. Jäckh[3]) beschreibt einen Fall von durch Stoss in das Epigastrium entstandener traumatischer Magenerkrankung, die nach einiger Zeit in Ulcus ausging. Der Fall hat meiner Ansicht nach Aehnlichkeit mit dem unsrigen. In beiden wurden durch das Trauma offenbar Continuitätstrennungen auf der Innenfläche durch Ueberbiegung hervorgerufen; was beim Magen die verdauende Wirkung des Magensaftes, das besorgte beim Herzen die ständige Zerrung und Irritirung der vielleicht primär nur kleinen Risswunde und ihrer Ränder: Sie schafften die ungünstigsten Heilungsbedingungen und der Vergrösserung stand nichts im Wege. Primäre Endocardläsionen sind bereits anderweitig beobachtet und beschrieben. Lesser, Riedinger und Reubold[4]) berichten über Zerreissungen und Quetschungen in geringerer und grösserer Ausdehnung, die am Endocard nach Traumen gefunden wurden. Thiem[5]) theilt einen Fall mit, wo bei einem von einem Eisenbahnzug heruntergeschleuderten Verunglückten zahlreiche subendocardiale Hämatome von Linsen- bis Erbsengrösse constatirt werden konnten. Ein von mir kürzlich hier secirter Fall von schwerer Thoraxquetschung mit Rippenfracturen wies ausser 2 kleinen subepicardialen Blutungen an der Herzspitze zahlreiche flächenhafte bis 1 mm dicke subendocardiale Hämatome im ganzen linken Ventrikel mit Bevorzugung der vorderen Herzwand und des Conus aorticus auf. Sowohl Mitral- wie Aortaklappen waren intact. Auch in dem dieser Arbeit zu Grunde liegenden Falle fanden sich in der Umgebung des Herzrissursprungs im linken Ventrikel noch eine Anzahl kleinerer Endocardhämatome. Unsere somit durch anderweitige und unsere eigenen Beobachtungen gewonnene Auffassung über das Entstehen derartiger Fälle von Herzruptur ist also:

Trifft ein Trauma die Herzgegend, so kann bei genügender Elasticität des Thorax, auch ohne Knochenverletzung an dieser Stelle, sich eine so hochgradige

1) Lewerenz, Archiv f. klin. Chirurgie. Bd. 60. 1900.

2) Jordan, Münchner med. Wochenschr. Bd. 3. 1901.

3) Jäckh, Ueber einen Fall von traumatischem Magenulcus (v. Langenbeck's Archiv f. klin. Chirurgie. Bd. 66).

4) Ercklentz, Beiträge zur Frage der traumatischen Herzerkrankungen, s. o.

5) Thiem, Handbuch für Unfallheilkunde. 1898.

Einbiegung der Herzwand ereignen, dass diese zu Ueberstreckungseinrissen an der hinteren Seite der Herzwand (Endocard) führen kann. Ebenso leicht oder leichter noch vermag natürlicher Weise dieser Vorgang einzutreten, wenn das Herz über einen spitzeren auf dasselbe zu gerichteten Vorsprung eines bei derselben Gelegenheit gebrochenen Thoraxknochens gebogen wird.

Ob diese primären Einrisse bei gesundem Herzen heilen, oder ob sie, wie in unserem Falle, sich vergrössernd zur completen Ruptur des Herzens führen, ist von noch nicht näher bekannten Umständen abhängig. Ob der Verlauf des primären Risses zu der Muskelfaserrichtung, ob seine Localisation, oder ob lediglich seine Tiefe dafür ausschlaggebend sind, steht dahin; vielleicht ist eine durch das gleiche Trauma hervorgerufene Combinirung mit den oben beschriebenen kleinen zahlreichen musculären Continuitätstrennungen durch die ganze oder den grössten Theil der Herzwand hindurch mit consecutiven Myocarditisherdchen für seine Vergrösserung von Bedeutung. Diese Erklärung könnte sicherlich, ebenso wie bei unserem, auch bei einem Theil der anderweitig vorkommenden Fälle von traumatischer Herzruptur bei kindlich-elastischem und bei unelastischem Thorax mit Knochenfracturen Anwendung finden. Unaufgeklärt bleiben dabei nur noch die seltenen Fälle von traumatischen Herzzerreissungen bei rigiderem Thorax ohne Brüche desselben. Hier muss man vielleicht eine diffusere Zertrümmerung eines vorliegenden Theiles der Herzwand durch Anschlag an die innere Thoraxwand annehmen. Der Herzmuskel ist in solchen Fällen, also bei Personen vorgerückteren Alters, ohnedies weniger resistent, und seine Ernährung besonders in der von Rupturen bevorzugten Herzspitzengegend, wie Huber[1]) gezeigt hat, relativ mangelhaft, da der lange Ramus descendens arteriae coronar. sinistr. am häufigsten und frühesten der atheromatösen Obstruction anheimfällt.

Was die Lage der Herzrupturen angeht, so ist (Schroetter) die häufigste Localisation, wie erwähnt, die Spitze; doch kann jede andere Stelle, besonders bei gleichzeitigem Bruch eines Thoraxknochens, auch betroffen sein. Die Risse können der Länge und Quere nach verlaufen, ja sie können um das ganze Herz herumgehen, sie sind verschieden gestaltet, im Innern meist mit coagulirtem Blute ausgefüllt. Die als Prädilectionsstellen für Spontanrupturen angegebenen Stellen dürften auch als in irgend einer Beziehung schwache Stellen der Herzwand für

1) Huber, Ueber den Einfluss der Kranzarterienerkrankungen auf das Herz und die chronische Myocarditis. Virchow's Archiv. Bd. 89.

die traumatische Ruptur von Bedeutung sein. Nach Meyer[1]) ist der linke Ventrikel am meisten gefährdet, nächst ihm der rechte Ventrikel, ungleich seltener sind Rupturen der Vorhöfe, am seltensten die des linken Atriums. Auf keine beobachtete Ruptur des letzteren kommen in seiner Statistik 25 Rupturen des linken, 7 des rechten Ventrikels und 4 des rechten Atriums.

Ob die Klappenzerreissungen auch durch direct wirkende Gewalt zu Stande kommen können, dürfte fraglich sein. Diesbezügliche Experimente liegen vor von Barié und Dufour (Strassmann).

Mir scheint, wie Barié, Ercklentz u. A., wahrscheinlich, dass indirect der auf ihnen lastende Blutdruck durch traumatische Compression der Umgebung enorm erhöht, die wesentlichste Ursache ihrer Zerreissung ist.

In der neuesten Zeit theilt Schmidt[2]) eine Beobachtung von gleichzeitigem Einreissen der Aorten- und Mitralklappen mit. Es handelt sich auch um einen Unfall nach Sturz aus einem Hause. Gleichzeitig bestanden zahlreiche Brüche der Rippen und Rupturen von Milz und Leber.

Er glaubt abweichend von Barié u. A. bereits eine Erschütterung der in der maximal gefüllten Aorta befindlichen Blutsäule bei dem Zustande der höchsten Spannung der Klappen, also unmittelbar nach Beginn der Diastole, als mögliche Ursache für die Zerreissung der Klappen annehmen zu müssen. Eine Compression der Brustaorta mit Rückstauung des Blutes gegen die Klappen erachtet er nicht als unumgänglich nöthig. „Ein prall mit Flüssigkeit gefülltes Rohr kann bei starker Erschütterung und beim Auffallen bersten, auch ohne dass von zwei Seiten ein Druck darauf einwirkt.“ Inwieweit diese mehr theoretische Betrachtung der thatsächlichen Beobachtung nahe kommt, möchte ich hier nicht discutiren. Die elastischen und doch bis zu einem relativ hohem Grade immer noch weiter nachgebungsfähigen Wände der Arterien dürften immerhin im Allgemeinen eine Erschütterung des Gefässinhaltes compensiren können. Ebenso fordert auch die doch verhältnissmässig grosse Seltenheit der arteriellen Klappenrupturen bei den doch so ungemein häufigen Erschütterungen des Körpers, z. B. beim Springen u. s. w., bei der Annahme einer Erschütterungsklappenruptur zur Skepsis auf.

Bei den Semilunarklappen ist die gewöhnliche, bei der Aorta auch

1) Meyer, Zur Kenntniss der spontanen Herzruptur. Deutsches Archiv f. klin. Medicin. Bd. 43.

2) Schmidt, Ueber traumatische Herzklappen- und Aortenzerreissung. Münchner med. Wochenschr. 23. Sept. 1902.

beobachtete Rupturlocalisation die Anheftungsstelle. In unserem Falle liegen die Pulmonalklappenhämatome auch in dieser Gegend, d. h. in der Mitte der Klappen nahezu an ihrem tiefsten Punkt (s. Fig.); das eine Hämatom geht noch auf das parietale Endocard über.

Beobachtungen von völligen Zerreissungen der Pulmonalklappen liegen meines Wissens nicht vor, wie überhaupt sicher beobachtete traumatische Pulmonalklappenaffectionen in der Literatur selten aufgeführt sind (Strassmann[1]); unser Fall dürfte also, wie bereits oben angedeutet, ein erwünschtes, anatomisch klargestelltes Beispiel von traumatischen Pulmonalklappenerkrankungen sein, die bei ihrer geringen Ausdehnung, wenn sie solitär vorkommen, sicherlich in Heilung übergehen, sei es mit geringen, sei es mit gar keinen später klinisch und selbst anatomisch nachweisbaren Symptomen.

Betrachten wir den klinischen Verlauf der Fälle von traumatischen Herzrupturen, so finden wir, dass derselbe verschieden ist, je nachdem der Riss von vornherein ein completer oder zunächst ein incompleter ist. Der Tod tritt in sehr vielen Fällen in einigen Stunden oder selbst Bruchtheilen von solchen ein, so dass in diesen eine von vornherein complete Ruptur häufig angenommen werden muss. In 36 Proc. der Fälle erfolgt bei der traumatischen Herzruptur sofortiger Tod (G. Fischer). Dem Exitus letalis gehen dabei meist die Zeichen schwersten Collapses (Ohnmacht, Blässe, Beängstigung, Erbrechen) voraus, und selbst bei Fällen, in denen man später eine anfänglich incomplete Ruptur anzunehmen genöthigt wird, stehen Herzerscheinungen naturgemass meist völlig im Vordergrund. Vereinzelt steht hier unser Fall, wo allgemeines Wohlbefinden vorhanden war. Schmerz ist im Allgemeinen ein unbestimmtes Symptom; Harvey hielt das Herz für empfindungslos, weil er bei der schweren Thoraxverletzung des jungen Grafen Montgomery, wo das Herz frei zu Tage lag, keine Schmerzäusserungen bei Manipuliren an demselben hervorrufen konnte (Schroetter).

Die Diagnose der Herzruptur wird meist durch die Art der schädigenden Einwirkung, durch die Schwere der Erscheinungen und den raschen Krankheitsverlauf zu stellen sein. Dass sie bei incompleten Rupturen schwieriger, ja selbst unmöglich werden kann, beweist unser Fall. In der ganzen so reich angesammelten Litteratur liegt kein verbürgter Fall von Heilung einer Ruptur vor (Schroetter). Die Unmöglichkeit einer solchen, wenigstens für die incompleten Herzrisse, dürfte indessen wohl nicht erwiesen sein, da bei Sectionen

1) Strassmann, Zur Lehre von den Klappenzerreissungen durch äussere Gewalt, s. o.

manche alte narbige Schwiele am Herzen gefunden wird, ohne dass man ihr ansehen könnte, dass sie nicht das Ergebniss eines früheren Risses gewesen ist. Mancher Sehnenfleck ist möglicher Weise traumatischen Ursprungs (Friedreich).

Dass eine complete Herzruptur spontan heilen könnte, scheint mir allerdings unmöglich, dass indessen bei Stichverletzungen des Herzens, selbst wenn sie bis in den Ventrikel gehen, auch ohne Kunsthilfe Heilungen oder wenigstens noch tagelanges Fortbestehen des Lebens vorkommen können, scheint mir durchaus glaubwürdig. Die Richtung des Stichcanals ist hierbei von einschneidender Bedeutung.

Wodurch der Eintritt des Todes nach erfolgter Herzruptur herbeigeführt werde, ist oft und schon von Alters her der Gegenstand der Discussion gewesen. Die Ursache ist eine verschiedene und es ist nöthig, die Fälle mit intactem Herzbeutel hierbei von den anderen gesondert zu betrachten.

Ist der Herzbeutel mit rupturirt, so dass das dem Herzen entströmende Blut freien Abfluss hat, so wird der Verblutungstod häufig sein. Ueber die verlorene Blutmenge kann man natürlich nur einen rechten Ueberblick erhalten, wenn es nicht nach aussen abfliesst, sondern grösstentheils im Körper verbleibt. In dem Falle Selldén's[1]) wurde einem Hausdiener durch eine Verletzung durch den Herzbeutel hindurch die Wand der rechten Herzkammer dicht am Septum in der Länge von etwa 1 cm durchtrennt. Er lebte noch ca. 6 Stunden, im Pericard waren 700 ccm, in der linken Pleurahöhle 1800 ccm mit dicken Coagulis untermengten Blutes. Der Verletzte war zuerst bewusstlos auf der Strasse gefunden worden, dann aber zeitweilig wieder zu sich gekommen. In einem kürzlich bei uns zur Section gekommenen Fall, wo sich ein junger kräftiger Mann aus unglücklicher Liebe mit einem Taschenmesser erstochen hatte und nach ½ Stunde kurz nach Ankunft in der Klinik gestorben war, fand sich eine Durchbohrung des linken Ventrikels. Im Brustfellraum waren ca. 1½ Liter, im Herzbeutel noch ½ Liter Blut vorhanden. Der Blutverlust nach aussen war nach Angabe von Augenzeugen ein enormer gewesen. In solchen Fällen von Herzperforation kann man sicherlich bei dem enormen noch nachweisbaren Blutverlust mit Recht von Verblutungstod reden.

Anders bei Herzperforation bei intactem Herzbeutel! Hier ist der Blutverlust meist ein geringer, und dennoch tritt der Tod ein. Bereits bei Morgagni (1761) findet sich eine Theorie für diese Be-

1) Selldén, Ein rechtsmedicinischer Fall, ungewöhnliche Lebenskraft darthuend. Virchow-Hirsch's Jahresbericht. 1890. I. S. 503.

obachtung, die sich für die Wahrscheinlichkeit des Todeseintritts in Folge von Compression des Herzens durch den Bluterguss ausspricht Schroetter). Unter dem Namen der Rose'schen „Tamponade des Herzens" ist im Wesentlichen dieselbe Theorie heutzutage bekannt und als richtig anerkannt. Durch das in den Herzbeutel eingepresste und denselben immer praller ausfüllende Blut entsteht ein dem Druck im Herzinnern gleicher Gegendruck im Herzbeutel, wodurch die Blutung, gleichzeitig aber auch der Herzschlag zum Stillstand kommt: das Blut „tamponirt" also vom Herzbeutel aus die Herzwunde.

In unserem Falle betrug das in den Herzbeutel ausgetretene Blut ca. 130 g, durchaus also keine Menge, an der sich ein 12jähriges Kind verblutete, dabei ist im Sectionsprotokoll besonders bemerkt, dass sich keine Anämie der Organe fand. Wir werden also die Todesursache in unserem Falle auch in eben dieser „Tamponade"zu suchen haben.

Die Unterschiede zwischen der Wirkung z. B. eines das Herz comprimirenden pericarditischen Exsudates und dem acuten Bluterguss aus dem Herzinnern nach Herzriss in den nach aussen abgeschlossenen Herzbeutel sind öfters betont worden, so dass sie hier keiner weiteren Besprechung bedürfen.

Als weitere Ursache kann natürlich auch Herzstillstand nach traumatischen Herzrupturen eintreten, wenn durch den Riss selbst derartige Zerstörungen in dem Herzmuskel gesetzt sind, dass schon rein mechanisch seinem Weiterarbeiten dadurch ein Ziel gesetzt ist.

Im Uebrigen kommt bei Herzrissen für den plötzlichen Eintritt des Todes weniger deren Ausbreitung als Localisation in Betracht. Die in der Nähe der Herzganglien gelegenen Stellen sind sehr empfindlich (Vibert[1]). Nach den Beobachtungen Kronecker's und Schmey's tritt beim Hunde sofortiger Herzstillstand ein, wenn ein bestimmter Punkt in der Herzwand durch Einstich verletzt wird. Dieser Punkt, das sogenannte Coordinationscentrum, liegt nach Kronecker (im Hundeherzen) über der unteren Grenze des oberen Drittels des Septum interventriculare cordis. Falls dieses „äusserst empfindliche" Centrum beim menschlichen Herzen in derselben Gegend gelegen ist, worüber meines Wissens keine experimentellen oder klinisch sicheren Beobachtungen vorliegen, so würde es (s. Fig.) höchst wahrscheinlich innerhalb des Rissgebietes bei unserem Falle liegen. Es ist demgemäss nicht ausgeschlossen, dass die Zerstörung des Coordinationscentrums einen gewissen Antheil an dem plötzlichen Eintritt des Todes in unserem Falle hat.

1) Vibert, De la mort subite dans les affections chroniques du cour et de l'aorte. Annal d'hygièn. publ. XXXIII. Ref. Virchow-Hirsch's Jahresbericht.

Auch Hare[1]) hat in einer Reihe von Experimenten die Ursache des Eintrittes des Todes bei Herzläsionen zu ergründen gesucht und die Herzen von 10 mit Aether narkotisirten Hunden mit den verschiedensten Instrumenten (von der Hutnadel bis zum Scalpel) an den verschiedensten Stellen verletzt. Er bestätigte die Beobachtungen Kronecker's und Schmey's, und seine Arbeit hat insgesammt folgende Ergebnisse:

1. Der Tod kann bei Herzläsionen aus dreifacher Ursache erfolgen:
   a) durch Blutung aus den Herzhöhlen;
   b) durch Blutung aus dem Herzmuskel selbst;
   c) durch Verletzung des Coordinationscentrums von Kronecker und Schmey;
2. hängt der tödtliche Effect einer Herzwunde, und zwar in beträchtlichem Maasse, von der Schnelligkeit ab, mit der sich in der Wundöffnung ein Blutklumpen zum Verschlusse derselben bildet;
3. die Heilung der Herzwunden erfolgt unter Bildung eines hämorrhagischen Exsudates, welches die Oeffnung verstopft und Heilung ermöglicht;
4. Herzwunden als solche, auch schwere, sind an sich, bloss in ihrer Eigenschaft als Herzwunden, nicht nothwendig tödtlich. Erfolgt der Tod, so wird er durch Peri-, Myo-[2]) oder Endocarditis herbeigeführt.

Es muss dazu bemerkt werden, dass Risswunden, wie in unserem Falle, sich in manchen Beziehungen etwas anders verhalten, wie die Schnitt- und Stichwunden der Hare'schen Versuche, immerhin ist deren Ergebniss doch auch für die Beurtheilung unseres Falles von grosser Bedeutung.

Herzwunden als solche heilen nicht schlechter als andere Muskel-

2) Hare, The fatality of heart- wounds. Part. II. Philadelphia Report. 10. Aug. 1889. Ref. Virchow-Hirsch's Jahresbericht.

1) Die Myocarditis ist von Hare nicht als besonders wichtig hervorgehoben; ich betone sie hier nur, weil sie sich bei unserer Herzrisswunde auch einstellte. Bei von aussen beigebrachten Herzwunden, wie sie Hare beschreibt, wird häufig, ebenso wie bei der Pericarditis, eine Ursache für die Myocarditis in der Infection zu suchen sein. Auch ohne directe Communication mit der Aussenwelt kann eine infectiöse traumatische Pericarditis auftreten. Durch die Contusion der Brust kann eine Läsion des Herzbeutels eintreten und damit ein Locus minoris resistentiae, wo im Blute zufällig kreisende Bakterien sich ansiedeln können (Jochmann, Zur Casuistik traumatischer Herz- und Gefässaffectionen. Monatsschr. f. Unfallkunde. IX. Jahrg. 1902. Nr. 9). Vom Myocard sind natürlich im Allgemeinen ähnliche Verhältnisse anzunehmen. Unsere Myocarditis ist jedoch lediglich als Reaction auf die mechanischen Insulte aufzufassen.

wunden. Diesbezügliche Untersuchungen sind von Mircoli[1]) mitgetheilt worden; er verletzte das Herzmuskelfleisch mit einer glühenden Nadel und bewies, dass die Reaction der Herzmuskelfasern auf einen derartigen aseptischen energischen Reiz völlig der Reaction der Muskelfasern an anderen Köperstellen entspricht, dass also die Herzmusculatur an sich keine schlechtere Heilungsfähigkeit hat, als die des anderen Körpers. — Ja man möchte fast bei den doch hervorragenden Erfolgen der Herznaht in der neueren Zeit annehmen, dass die Heilungstendenz am Herzen noch eine grössere ist, als bei Wunden an anderen Muskeln; wird man doch kaum einem anderen Muskel des Körpers, bei dem ein Riss vielleicht unter bei Weitem günstigeren Verhältnissen genäht wurde, als hier, zumuthen können, ohne jegliche Ruhigstellung bei vollster Ausübung seiner Function doch ohne alle späteren Bewegungsstörungen binnen kürzester Zeit zu verheilen. Wahrscheinlich spielt hierbei die Anordnung der Herzmuskelfasern eine grosse Rolle.

Bei Verletzungen des rechten Ventrikels soll das Leben länger erhalten bleiben, als bei solchen des linken, bei den Vorhöfen ist dasselbe constatirt worden; als Grund wird die so gefahrdrohende Anämie des Gehirns angegeben (Schroetter); der Vergleich unseres obenerwähnten Falles von Verblutungstod nach Herzstichverletzung mit demjenigen Selldéns scheint diese Beobachtung zu bestätigen. Während bei unserem Falle von Verwundung des linken Herzens der Tod bereits nach $^1/_2$ Stunde durch erschöpfenden Blutverlust eintrat, lebte der Selldén'sche Patient noch 6 Stunden. Vielleicht helfen zum Verständniss derartiger Beobachtungen die Befunde Trunecks[2]) mit, der feststellt, dass der linke Ventrikel durch jede Pulsation eine grössere Blutmenge herauswirft, als rechterseits.

Als wesentlichen Grund führt Truneck an, dass die Arteriae bronchiales einen Theil ihres Blutes nicht durch die Venae bronchiales zum rechten Herzen, sondern soweit dieses Bronchien von höherer als 4. Ordnung speist, unmittelbar durch die Venae pulmonales wieder zum linken Herzen senden. Es würde also bei einer Perforation des linken Herzens mit freiem Blutabfluss schneller ein Ausbluten des Organismus eintreten können. Immerhin kann diese Erscheinung doch nicht eine stundenlange Differenz im Eintritt des Todes nach rechts- oder linksseitiger Herzeröffnung erklären.

---

1) Mircoli, Sulle observatione acute del miocardio par stimoli semplici e specifici. Arch. par le sc. med. Vol. XIII. No. 1. Ref. Virchow-Hirsch's Jahresbericht.

2) Truneck, Les deux ventricules du coeur jettent-ils la même quantité du sang par une pulsation. Arch. Bohême de méd. P. IV. p. 343. 1891. Ref. Virchow-Hirsch's Jahresbericht.

Selbstverständlich liegt allen diesen Betrachtungen stets die Annahme eines normalen gesunden Herzens zu Grunde. Ein bereits krankes Herz wird, wie bereits oben erwähnt, allen traumatischen Insulten schneller und sicherer erliegen.

Es erübrigt noch die Besprechung des pathologisch-anatomischen Befundes an unserem Fall. Ich bringe denselben absichtlich erst an dieser Stelle, weil die klinische Seite dieses durchaus ungewöhnlichen Falles bei Weitem im Vordergrund steht. Der anatomische Befund trägt nur zur Klärung des klinischen Verlaufes bei.

Wie im Sectionsprotokoll erwähnt, führen von einer gemeinsamen endocardialen Einrissstelle im Conus arteriosus des linken Ventrikels zwei Strassen durch die Musculatur dem Epicard der Vorderseite des Herzens zu. Der eine Riss, das ist derjenige, der zur Perforation kam (Fig. Sonde rechts), führt etwas nach oben rechts vorn, aber immerhin ziemlich gerade durch die Musculatur mit der Ausmündung an der unteren Grenze des oberen Drittels des Interventricularseptums; der zweite zweigt in der Mitte der Herzwand von diesem ab und führt in einem Bogen mehr nach oben hin ziehend der Abgangsstelle der Pulmonalarterie zu. Von ihm aus drohte in gleicher Weise eine Perforation in die Pericardialhöhle und zwar etwas höher liegend als die erste, sowie ein Durchbruch in das Lumen der Conus pulmon. ventric. dextr. Beim Aufschneiden des Pulmonalarterienconus des rechten Ventrikels trifft man bereits auf eine der Perforation vorausgehende myomalacische Stelle der Herzwand. Dem Epicard der Herzvorderfläche ist das Rissende bereits bis auf ca. 1 mm nahegerückt. Eine Perforation des Herzens in den Herzbeutel an dieser Stelle wäre vielleicht auch schon in Stunden erfolgt (s. aufgeschnittener Spalt, aus dem die Sonde links hervorragt, Fig.).

Für die anatomische Untersuchung bot also diese Stelle die Gelegenheit, das Vordringen des incompleten Risses innerhalb des Herzmuskels zu studiren, während uns die Partie des eigentlichen perforirten Risses nur das Fait accompli zeigt. Wir haben demgemäss zur histologischen Untersuchung diese erstere Stelle bevorzugt.

Die Präparate werden in 4proc. Formalin gehärtet und theils mit dem Gefriermikrotom geschnitten, theils in Celloidin eingebettet und in Schnitten von ca. 15 μ untersucht. Gefärbt wurden die Schnitte mit Hämatoxylin-Eosin, und nach van Gieson, auf Bakterien mit Methylenblau und nach Gram-Weigert, gleichzeitig für Fibrinfärbung, und auf Fett mit Sudan III.

Ich betone nochmals an dieser Stelle, dass der übrige Theil des Herzens völlig gesund war; eine Thatsache, die bereits oben

Erwähnung fand, indessen auch von grosser Wichtigkeit ist, da bei der bestehenden Tuberculose der Bronchialdrüsen leicht eine bereits bestehende allgemeine Herzmuskelschädigung vermuthet werden könnte.

Die Gram-Weigert'sche sowohl wie die Methylenblaufärbung auf Bakterien ergab ferner das Fehlen von solchen in der befallenen Herzpartie.

Das dem Epicard zugerichtete Ende des vordringenden Risses hat bereits die Herzmusculatur durchquert und liegt im subepicardialen Fettgewebe. Das Herz ist an dieser Stelle dem Herzbeutel zu deutlich vorgebuchtet. Das Lumen des Spaltes zeigt zerklüftete Wandungen und diese Buchten sind grösstentheils mit hämorrhagisch-fibrinösem Exsudat ausgefüllt, das sich an einzelnen Stellen bereits zu organisiren beginnt. Die Wand des Risses selbst ist hervorstechend durch einen dichten Kernwall, der im Wesentlichen aus weissen Blutkörperchen, zum kleineren Theil aus Muskel- oder Bindegewebskernen besteht. Das subepicardiale Fettgewebe ist zum Theil geschwunden, zum Theil durch den schief verlaufenden Spalt auf dessen hintere Seite verdrängt. Das bindegewebige Stützgewebe der subepicardialen Fettschicht hat sich nach offenbar durch den Druck des andrängenden Blutes hervorgerufenem Schwund der Fetttropfen zu einer derben Faserwand aneinander gelegt. Eine Leukocyteninfiltration besteht an dieser Stelle bis zur Herzoberfläche, doch werden Fibrinabscheidungen auf dem Epicard, wie sie bei benachbarten Muskelnekrosen makroskopisch sich in Trübungen desselben äussern (Ziegler[1]), und wie sie bei der daneben liegenden Stelle der completen Ruptur in Form eines kleinen halbmondförmigen pericarditischen Häutchens zu beobachten sind, an der untersuchten Stelle noch nicht gefunden. Im Bereich der Musculatur fallen in den Schnitten zahlreiche in mehr oder weniger grösserer Nähe des Risslumens liegende kleine herdförmige Plaques stark eosinophiler Muskelfasern auf, die sich durch hämorrhagische Imbibition und Kernarmuth, stellenweise Kernlosigkeit auszeichnen. In den Herdchen selbst sind nur vereinzelte Leukocyten zu finden, um sie herum besteht jedoch ein dichter Kernwall von der oben beschriebenen Beschaffenheit. Die Herde bestehen aus homogenen, gequollenen und zwar meist ungleichmässig verdickten, vielfach zerfallenen Muskelfasern, die ihre Querstreifung mehr oder weniger vollkommen eingebüsst haben und offenbar dem Untergange geweiht sind. Man wird nicht fehl gehen, wenn man diese Herdchen als Vorstufen der schon bestehenden intramusculären Rissspalten ansieht, in dem Sinne,

1) Ziegler, Lehrbuch der allgem. Pathol. u. der pathol. Anatomie. IX. Aufl. Jena 1898. S. 24.

dass von der einen endocardialen Rissstelle viele Strassen durch das eingepresste Blut gegen das Epicard zu vorgeschoben werden, von denen zwei sich durch ihre Breite und Ausdehnung hervorthun, und deren eine dem Leben ein Ziel setzte, schon ehe die meisten Wege über die Grösse von seitlichen Ausbuchtungen von der Hauptstrasse hinausgekommen sind, [oder selbst diese erst durch Nekrose von Muskelfasern in den Wandpartieen des Risses sich zu bilden beginnen.

Auch davon erhalten wir aus unseren Präparaten ein ziemlich sicheres Bild, wie die Ausbuchtungen und die oft erst in einiger Entfernung [davon [zwischen gesunden Muskelfasern gelegenen Herdchen zu Stande kommen. An vielen Stellen sehen wir lange Blutstreifchen zwischen den einzelnen Muskelfasern längs des Perimysium interum verlaufen, welche die Muskelfasern auseinander drängen, ohne sie jedoch vielfach anfänglich schon quoad Querstreifung oder Kernreichthum zu schädigen. Es ist dieses offenbar Blut, welches extravasculär vom linken Ventrikel aus durch die Rissstelle in die Muskelfaserinterstitien eingepresst ist. Da dieses Blut bei dem Einpressen durch die directe Kraft der Ventrikelcontraction mindestens unter demselben wenn nicht sogar höherem Druck steht, wie dasjenige innerhalb der kleinen und kleinsten Coronargefässverzweigungen, so ist erklärlich, dass dieses extravasculäre Blut im Stande sein kann, durch seitliche Compression von Coronargefässcapillaren die Circulation in diesen zu hindern und zu kleinen ischämischen Bezirken in diesen Gefässgebieten Veranlassung zu geben. Erreicht nun das Blut solche bereits mangelhaft ernährten und in ihrer Widerstandsfähigkeit geschädigten Bezirkchen, so vermag es sich hier leicht diffus auszubreiten. Bei der mit jeder Ventrikelcontraction erhöhten hämorrhagischen Imbibition dieser Stellen wird eine Restitution, etwa durch Bildung eines Collateralkreislaufes, immer mehr hintangehalten und die Schädigung des Bezirks wird immer hochgradiger: für das Fortschreiten der incompleten Ruptur zum Completwerden ist ein neuer Posten gewonnen.

Hieraus darf man wohl für die Heilungstendenz und -Fähigkeit derartiger Risse den Schluss ziehen, dass, je früher sich ein Propf in solche Wunden legt und alle Nischen und Buchten so ausfüllt, dass er dem vorbeidrängenden Blute die Zugänge in die Muskelfaserinterstitien verlegt, desto eher die Möglichkeit besteht, dass die Erweiterung eines mit dem Herzinnern communicirenden Muskelrisses hintangehalten wird (vergl. Hare s. o.). Erst mit der überall in allen Buchten des Risses eingeleiteten Organisation des das Spaltiumen ausfüllenden Coagulums, von der in unserem Falle nur Anfänge zu constatiren sind, ist dem Fortschreiten des Risses ein Ziel gesetzt.

Geringe eventuell bereits vorher schon gesetzte Muskelveränderungen können nur dann ungestört entweder ihrer noch möglichen Ausheilung oder ihrer Vernarbung in Herzschwielen entgegengehen.

Bei der Untersuchung der Schnitte auf fettige Degeneration mit Sudan III ergiebt sich eine mehr oder weniger starke Ansammlung von feinen Tröpfchen in den Muskelfasern der beschriebenen plaquesförmigen Bezirke. Die gequollenen, ungleich aufgetriebenen und zerfallenen Fasern sind völlig der fettigen Degeneration anheimgefallen. Der Faserzerfall gleicht ganz dem bei der Fragmentatio cordis zu constatirenden; ich möchte in unserem Fall jedoch denselben in absolute Abhängigkeit von der localen Muskeldegeneration bringen und dem bei den anderen quergestreiften Muskelfasern bei Degenerationsprocessen zu beobachtenden wegen seiner auffallenden Aehnlichkeit mit diesem an die Seite stellen. Bezirke von Fragmentation der Muskelfasern ohne Fettdegeneration sind nicht aufzufinden; da aber die eigentliche Fragmentatio cordis völlig unabhängig von Muskelerkrankungen auftritt (Ribbert[1]), so gehört unsere Beobachtung im eigentlichen Sinne nicht hierher.[2]) Jedenfalls aber lässt sich behaupten, dass das Bild der Fragmentation der Muskelfasern des Herzens in Degenerationsbezirken des Herzmuskels in umschriebenen Partieen gefunden werden kann, ohne dass in den übrigen Theilen des Herzens von dieser Erscheinung etwas anzutreffen wäre, dass also die degenerirten Partieen leichter zur Segmentation zu neigen scheinen, als die intacten, gesunden.

Im Uebrigen finden sich in den Degenerationsbezirken sowohl wie in den Rändern und Buchten des intramusculären Risses zahlreiche mit Fetttröpfchen ausgefüllte Zellen, die bei ihrer rundlichen Gestalt und ihrer meist bestehenden Mehrkernigkeit wohl mit Recht als Leukocyten anzusprechen sind, mag man sie nun nach den Einen für dem Untergange geweihte weisse Blutkörperchen, oder nach

1) Ribbert, Lehrb. d. patholog. Histologie. 1902.

2) Event. schon würde unser mikroskopischer Befund mit den von Browicz (Virchows Archiv 134 S. 1ff.) über das Vorkommen der Herzfragmentation aufgestellten Thesen harmoniren, wonach die herdförmige Fragmentatio cordis auftritt:

7. „Neben (!) trüber Schwellung oder fettiger Degeneration oder Bindegewebsveränderungen, sowohl in der Herzwand, als auch in den Papillarmuskeln;
8. Die herdweise Fragmentirung könnte, wie es Robin annimmt, eine Ursache der Herzruptur bilden."

Diese beiden Punkte würden im Uebrigen gut in den Rahmen unseres Befundes passen, wie indessen erwähnt, erscheint mir in unseren Präparaten das rein zufällige Zusammenvorkommen der Fragmentation neben der fettigen Degeneration nicht so wahrscheinlich, wie das ursächliche.

Metschnikoff für den Resorptionsvorgang bewirkende Phagocyten im Sinne der „Fettkörnchenkugeln" halten.

Unsere Auffassung über den Verlauf des Krankheitsprocesses vom Tage der Verletzung an bis zu der complet werdenden Ruptur am 9. Tage wäre also nochmals kurz zusammengefasst folgende: Primär entsteht durch das Trauma eine Ueberbiegungsruptur am Endocard der vorderen Wand des linken Ventrikels. Eine Ausfüllung des Risses durch einen festen Pfropf findet in unserem Falle aus irgend welchen Gründen nicht oder nur unvollkommen statt. Durch die Kraft der Ventrikelcontractionen wird das Herzblut durch die Rissstelle in den Muskel in die Faserinterstitien getrieben und führt durch Compression der kleinen und kleinsten Coronararterienästchen zu in der Umgebung des Risses ausgestreuten ischämischen Muskelerweichungsherden. Hierdurch wird die Vergrösserung des Risses begünstigt. Wohl durch den besonders nach einer bestimmten Richtung geleiteten Anpralls des Blutes finden wir zwei besonders weite Strassen, die durch die Herzwand dem Epicard zuführen, von denen die kürzere, d. h. die directer durch die Herzwand führende, zur Perforation kommt und dem Leben ein Ziel setzt.

Der Vollständigkeit halber sei zum Schluss noch mit einigen Worten auf die Therapie der Herzrupturen eingegangen resp. auf die Maassnahmen, die nach Contusionen der Brustwand bei Verdacht auf Schädigung des Herzens zu treffen sind. „Selbst nur bei Vermuthung einer Verwundung des Herzens ist die grösste Vorsicht nothwendig. Häufig genug hat die Erfahrung gezeigt, dass auf eine Verletzung der Brustwand in der Herzgegend nicht nur vom Patienten, sondern auch vom Arzte kein Gewicht gelegt wurde, bald aber der traurige Ausgang zeigte, dass es sich um eine Verletzung des Herzens gehandelt hatte" (Schroetter). Mit diesen wenigen treffenden Worten ist das Wichtigste gesagt. Aeusserste Ruhe (Morphium) mit Eisbeutel auf der Herzgegend, kurz, Alles muss befürwortet werden, was zur Ausfüllung eines eventuellen Risses mit einem Coagulum und zu dessen Haftung beitragen könnte. Die Ruhe ist gleichzeitig auch das einzigste und sicherste Mittel, um Verschleppung von Thromben, wie sie sich ja leicht an abnormen Bezirken der Herzwand bilden können, in den Kreislauf zu verhindern. Dass es mit einer Ruhiglagerung der Patienten auf einige Tage, etwa bis zum Schwund der Herzsymptome, nicht immer gethan ist, beweist unser Fall auf das Evidenteste.

Ist aber in solchen Fällen dennoch die complete Ruptur erfolgt, so dürfte in den meisten Fällen, selbst wenn, wie in unserem Falle,

alle Hilfsmittel der modernen Chirurgie zur Stelle sind, alle Hilfe zu spät kommen. Ob man sich dagegen in allen Fällen bei der von Hampeln[1]) vertretenen Ansicht beruhigen darf, der bei eingetretener completer Ruptur des Herzens nur dessen „Ruhigstellung" und die Application schmerzlindernder Mittel für indicirt hält bei Contraindication jeglicher Reizmittel, möchte ich nicht ohne Weiteres entscheiden. Es wäre meines Erachtens Unrecht, nicht Alles zu versuchen, was zu Gebote steht, um ein Menschenleben zu erhalten, wenn auch die Aussicht auf Erfolg noch so gering sein mag. Die Erfolge der Herznaht bei anderen Verletzungen des Herzens in den letzten Jahren geben uns ein Recht dazu. Um eine der neueren Statistiken herauszugreifen, findet Momburg[2]) unter 38 Fällen von Herznaht nach Stichverletzungen 42,1 Proc. Heilung; bei Schussverletzungen wurde 5 mal ohne Erfolg der Versuch der Herznaht unternommen, ohne dass bei diesem betrübenden Resultate ein späterer Erfolg auszuschliessen wäre. Eine Schussverletzung mit ihren wenig glatten Rändern hat noch am ehesten Aehnlichkeit mit einer Rissverletzung. Man sieht, die Ergebnisse eines operativen Eingriffs sind nicht verlockend, immerhin wird bereits die breite Eröffnung des Herzbeutels durch Behebung der Rose'schen Tamponade dem Herzen eine neue Functionsmöglichkeit eröffnen. „Die Herznaht ist das einzig sichere Mittel, um die Gefahr einer Blutung aus einer Herzwunde zu beseitigen" (Momburg). Die Hilfsmittel der älteren Medicin, wie z. B. Aderlass zur Herabminderung des Blutdrucks im Gefässsystem, dürften wohl bei Indicatio vitalis nach den modernen Anschauungen nicht mehr in dem früherem Maasse in Betracht gezogen werden.

Fassen wir zum Schluss nochmals die Punkte zusammen, die unsere mitgetheilte Beobachtung lehrt, so ergiebt sich:

1. Schwere Contusionen des Thorax, vor Allem von dessen linker Seite, können zur Herzruptur führen, und zwar bei genügender Elasticität des Thorax ohne gröbere Verletzungen der Brustwand.
2. Die Rupturen können als Analogon zu den Ueberstreckungsbrüchen anderer Organe (Schädeldach, Niere, Milz) zunächst als incomplete Risse die

1) Hampeln, Ueber Herz- und Aortenruptur. St. Petersburger med. Wochenschr. Bd. 48. 1898. Ref. Virchow-Hirsch's Jahresbericht.

2) Momburg, Ueber penetrirende Brustwunden und deren Behandlung. Veröffentl. a. d. Gebiete d. Militär-Sanitätswesens. Berlin, A. Hirschwald. Ref. Centralbl. f. Chirurgie. No. 35. 1902.

endocardialen Partieen der Herzwand betreffen und von hier aus im Laufe von Tagen durch Einwühlen des Ventrikelblutes in die Herzwand und dadurch bewirkte Schädigung derselben allmählich complet werden.

3. Mit dem Aufhören von anfangs bestehenden unbestimmten Herzerscheinungen ist keineswegs jede Gefahr beseitigt. Die allmähliche Erweiterung des Risses kann ohne deutliche klinische Symptome geschehen.
4. Auch unsere Beobachtung spricht für die allgemein betonte Häufigkeit des Betroffenseins des linken Ventrikels bei der traumatischen Herzruptur.
5. Als gleichzeitigen, aber unabhängigen Befund können wir in unserem Falle eine traumatische Pulmonalklappenaffection anatomisch sicherstellen.

Meinem verehrten Chef, Herrn Prof. Dr. P. Ernst, sei auch an dieser Stelle für das Interesse, welches er der Arbeit liebenswürdiger Weise entgegenbrachte, mein verbindlichster Dank gesagt.

Erklärung der Abbildung auf Tafel II.

(Natürl. Grösse.)

Herz von vorne gesehen. Der Conus pulmonalis ist aufgeschnitten.

P. H. traumatische Hämatome in den Pulmonalklappen.

e. P. erfolgte Perforation in den Herzbeutel, zahlreiche hämorrhagische Plaques der Umgebung.

d. P. drohende Perforation von der zweiten intramusculären Strasse aus. Um die grosse Nähe am Epicard zu zeigen, ist der Muskel an dieser Stelle aufgeschnitten gezeichnet.

m. myomalacische Partie, Vorstadium des Risses bei *d. P.*, bei unaufgeschnittenem Herzen dieser Stelle anliegend.

t. D. zufälliger für den Fall belangloser Nebenbefund: tuberculöse Bronchialdrüsen.

VII—IX.

Kleinere Mittheilungen.

VII.

Die Reposition einer veralteten pathologischen Hüftgelenksverrenkung.

Von

Dr. J. Schoemaker im Haag.

Im Januar 1902 kam ein Mädchen von 23 Jahren, von dem ich schon wusste, dass sie eine Luxatio iliaca hatte, zu mir mit der Bitte, einen Versuch zu wagen, ihr das Gehen zu verbessern, da dieses je länger je schlechter, ermüdender und qualvoller wurde.

Ihre Krankengeschichte ist in kurzen Zügen die folgende:

Während Patientin als Kind immer gut gehen konnte, machte sie in ihrem 10. Lebensjahre, also jetzt vor 13 Jahren, eine Krankheit durch, wobei hohes Fieber auftrat; welches die Krankheit war, kann sie nicht näher angeben, es konnte aber wohl ein Typhus gewesen sein.

Nach dieser Krankheit lief sie nicht mehr so als früher, sie trippelte, ohne aber Schmerzen dabei zu empfinden.

Dieses Trippeln wurde nun immer schlimmer. Sie bekam eine hohe Sohle unter ihrem rechten Fusse, ohne davon einigen Nutzen zu haben, und jetzt ist ihr das Gehen so beschwerlich, dass sie unter heftigen Schmerzen in der rechten Glutealgegend nur eine Strecke von 10 Minuten gehend zurücklegen kann.

Das Mädchen ist für 23 Jahre von normalem Bau und Grösse.

Das rechte Bein befindet sich in Mittelstellung, weder nach aussen noch nach innen rotirt, und ist in allen Richtungen zu bewegen.

Die Muskeln sind alle etwas weniger kräftig entwickelt als links.

Das rechte Bein — von der Spin. ant. sup. oss. ilei bis zum Malleolus int. oder ext. gemessen — ist 6 cm kürzer als das linke.

Die Spitze des rechten Trochanters befindet sich 6 cm oberhalb der Roser-Nélaton'schen Linie.

Verbindet man die Spitzen des Trochanters mit der Spina ant. sup., und verlängert man diese Grade bis er die Mittellinie trifft, dann findet man den Schneidepunkt für die rechte Seite grade oberhalb der Symphyse, für die linke in dem Nabel. (Diese Linie, die Trochanter-Spina-Linie, ist von mir in der Niederländischen Zeitschrift für Heilkunde beschrieben

worden und ist äusserst demonstrativ an Verschiebungen des Trochanters nach oben-aussen oder unten-innen zu zeigen.)

Eine Röntgographie wird gemacht und diese giebt das Bestehen einer Luxatio iliaca an, aber sie zeigt zugleich, dass Trochanter, Femurhals und Kopf in vollkommen ausgebildeter Form anwesend sind, und, was von viel grösserer Bedeutung ist, sogar ein sehr schön ausgebildetes Acetabulum.

Diese letzte Thatsache rief den unwiderstehbaren Wunsch wach, noch einen Versuch zu wagen, Kopf und Pfanne wieder zusammenzubringen.

Ob es möglich sein würde, musste probirt werden. Hindernisse waren zu erwarten von Seiten der im Wachsthum zurückgebliebenen Weichtheile, also speciell der langen Beinmuskeln; zweitens konnte die in die Länge ausgezogene zu enge Kapsel die Reposition verhindern, und drittens war es möglich, dass das Lig. teres hypertrophirt war und die Gelenkhöhle mit bindegewebigen Massen gefüllt hatte.

Es wurde also geplant, zuerst auf unblutige Weise die Reposition zu versuchen; mochte diese misslingen, dann sollte die Kapsel freigelegt und incidirt, eventuell das Lig. teres und die Massen aus dem Acetabulum exstirpirt werden, und bei absoluter Unmöglichkeit, den Kopf in die Höhe der Pfanne zu bringen, wäre ein Stück aus dem Femur zu reseciren oder der Hals niedriger als normal an dem Schafte zu implantiren, während die Resection des Kopfes nur als Ultimum refugium im Auge behalten wurde.

Zuerst wurde nun ein Streckverband applicirt mit einer Belastung von 6 kg (mehr vertrug Patientin nicht) und nach 14 Tagen (28. Januar 1902) wurde Patientin narkotisirt.

Der Trochanter war unter Einfluss des Zugapparates nur ganz unbedeutend niedriger gekommen, aber eine äusserst kräftige Streckung durch die Forcirung eines doppelt gespannten Seiles mit Hilfe eines dadurch gestochenen Stabes hatte um so mehr Erfolg.

Die Muskeln, speciell die Adductoren wurden, während der Einwirkung dieses Apparates kräftig geknetet und die Traction wurde so lange fortgesetzt, bis der Trochanter ungefähr 4 cm herunter gestiegen war.

Alsdann wurde der Apparat gelöst und das Bein gebogen, so weit als möglich war. Während nun das Caput femoris sich gegen das Becken anstemmte, wurde das Bein abducirt, das Knie wurde dabei nach der Ebene des Tisches gedrängt.

Dies Manöver wurde langsam, aber mit Kraft ausgeführt und auf diese Weise durchgeführt, dass das Knie, einen Kreis beschreibend, wieder in die Biegungsstellung zurückkam.

Nach 5—6 maliger Wiederholung dieser Bewegung war das Bein in maximale Biegung gebracht worden, das Knie befand sich neben dem Thorax, die Spitze des Trochanters war gerade nach unten gerichtet und wurde durch die Traction der langen Beinmuskeln weit unterhalb der Roser-Nélaton'schen Linie gezogen.

Jetzt wurde nochmals abducirt und zur selben Zeit nach aussen rotirt, um das Caput femoris nach vorn zu drängen, und auf diese Weise

gelang es, eine Stellung zu erreichen, wobei man die Ueberzeugung gewann, dass das Caput femoris sich in der Nähe des Acetabulum befand, vielleicht sogar gegen die Oeffnung desselben angepresst wurde.

Von einer wirklichen Reposition wurde nichts gespürt; während aber soviel als möglich war in der Frontalebene bleibend, die Abduction soweit verkleinert wurde, dass das Bein noch $\pm$ 45° von der Streckstellung entfernt war, sprang der Femurkopf mit einem sehr deutlich fühlbaren Ruck über einen Rand und war die ursprüngliche Luxation wieder eingetreten.

Wo also das Caput femoris gesteckt haben mag, sicherlich befand es sich unterhalb dem Dache des Hüftgelenkes.

Es wurde nun beschlossen, diesen Zustand wieder herzustellen, was auf oben beschriebene Weise leicht geschah, und nun war abzuwarten, ob vielleicht durch den immerwährenden Andrang des Kopfes die Kapsel sich nicht erweitern würde, das Ligt. teres athrophiren und der Eingang zur Gelenkhöhle frei werden, während durch Gehübungen das Eindringen des Kopfes noch gefördert werden konnte.

Es wurde darum ein Gypsverband angelegt, das Bein in Abduction von etwas mehr als 45° und Patientin in's Bett gebracht.

Nach dem Erwachen aus der Narkose klagte sie über heftige Schmerzen an der Innenseite des Knies, an derselben Stelle, welche Patientin mit beginnender Coxitis als schmerzhaft angab. Erst nach 14 Tagen war dieser Schmerz verschwunden.

Gehübungen wurden am 14. Februar zum ersten Male versucht, waren im Anfang sehr mühsam, aber besserten sich allmählich.

Durch äussere Umstände waren 6 Wochen vergangen, ehe es möglich war, wieder eine Radiographie zu machen; diese wurde aber am 10. März angefertigt und zeigt nun am deutlichsten, dass der Femurkopf nicht nur in der Gegend der Pfanne steht, sondern unzweifelhaft innerhalb der Pfanne selbst.

Die Reposition ist also erreicht.

Inzwischen hatte ich Nymegen, wo Patientin wohnt, verlassen und wurde nun die Nachbehandlung durch einen Collegen freundlichst besorgt. Da dieser ernstlich bemüht war, um allen Preis zu behalten, was erreicht war, hat er bis Anfang August Patientin mit Gypsverbänden behandelt; bei jedem Verbandwechsel wurde die Abduction etwas verringert.

Jetzt geht Patientin ohne Verband umher, hält aber das Bein in ziemlich starker Abduction, wodurch eine virtuelle Verlängerung besteht.

Wirklicher Unterschied zwischen rechts und links ist nicht da. Beide Trochanteren stehen in der Roser-Nélaton'schen Linie, beide Spina-Trochanterlinien treffen einander im Nabel. Eine neuangefertigte Radiographie zeigt das vollkommene Zusammenpassen von Kopf- und Gelenkpfanne.

Es ist also gelungen, eine pathologische Hüftgelenksluxation zu reponiren, welche 13 Jahre bestanden hatte, ein Ereigniss, das a priori nicht zu erwarten war; und das Eigenthümliche dabei ist die Thatsache, dass die Reposition erst allmählich zu Stande kam. Während unsere Manipulation es soweit gebracht hatte, dass der Kopf ungefähr gegen den Eingang der Pfanne stand, haben die Gehübungen und die fortwährend ziehenden Muskeln die eigentliche Reposition ausgeführt.

Aus den Untersuchungen von Volckmann (Graff, Deutsche Zeit-

schrift für Chirurgie. Bd. 62. S. 588) geht hervor, dass man schon nach 8—10 Wochen eine fibröse Masse in den Gelenken erwarten kann, die an und für sich schon eine Reposition unmöglich machen würde. Graff selber fand diese Schwielen auch constant bei allen seinen Operationen an veralteten pathologischen Hüftgelenkverrenkungen.

Es liegt also nahe anzunehmen, dass auch in unserem Falle dergleichen bindegewebige Massen die Pfanne füllten und dass wir gegen diese den Femurkopf gestellt haben.

Ob nun die Schmerzen, welche Patientin an der Innenseite des Knies localisirte, davon abhängig waren, oder dass auch die zu enge Kapsel gedehnt wurde, ist nicht leicht zu entscheiden. Das Letzte kommt mir aber am wahrscheinlichsten vor. Wie dem auch sei, der sehr kräftige Druck, der durch die Spannung der Muskeln verursacht wurde, war im Stande diese Massen zu Atrophie zur bringen.

Es scheint mir darum angezeigt zu sein, um in dergleichen Fällen nicht wie Schede es macht einen Streckverband anzulegen, welcher die Reaction der Muskeln zum Theil aufhebt, sondern dass man durch eine starke Abductionsstellung den erreichten Stand bewahren muss, während die Muskelspannung uns zur Vertiefung der Pfanne, recht willkommen ist.

Sehr auffallend war es, dass bei einer Abwesenheit des Kopfes von 13 Jahren das Acetabulum sich nicht desto weniger vollkommen ausgebildet hatte, und dieser Befund war im Stande, uns in Zweifel zu bringen über die Genauigkeit der Angabe der Patientin. Ein älterer College aber, dem Patientin wenigstens seit 10 Jahren bekannt ist, konnte mir mit absoluter Gewissheit erklären, dass das Mädchen während dieser Zeit immer wie eine an congenitaler Hüftgelenkluxation Leidende gegangen hat. Auffallend bleibt diese Ausbildung der Pfanne jedenfalls, weil andere Forscher fast immer eine Abflachung des Acetabulums und Schrägstellung des Pfannendaches constatirten.

Wir können daraus den Schluss ziehen, dass die Ursache der Luxation in diesem Falle gesucht werden muss in rein seröser Flüssigkeitansammlung in der Gelenkhöhle mit Erschlaffung der Kapsel und Gelenkbänder, und weiter ist es ein Beweis, dass wir es mit besonders günstigen Umständen zu thun hatten. Wir sind darum durch diesen einzigen Fall nicht so optimistisch geworden, um zu meinen, dass sehr viele so alte Hüftgelenkluxationen durch unblutige Eingriffe zu heilen wären, aber wir können aus dem Verlauf dieses Falles doch den Rath bekommen, selbst in scheinbar hoffnungslosen Fällen damit anzufangen, dass man das Caput femoris in die Gegend bringt, wo es hin gehört, die eigentliche Reposition an die richtig angewandte Muskelspannung überlassend.

Ob man dabei auf Erfolg rechnen darf, wird wahrscheinlich nur von der Configuration der knöchernen Theile abhängig sein. Gelingt es aber, auf diese Weise das Hüftgelenk wieder herzustellen, dann hat man dabei nicht zu unterschätzende Vortheile.

Erstens kein blutiger Eingriff, daher geringer Shok, keine Blutung, keine Infectionsgefahr (dass diese noch ziemlich bedeutend ist, geht aus der Arbeit von Erwin Payr, Deutsche Zeitschrift f. Chirurgie. Bd. 57. Heft 1 u. 2 hervor) und zweitens keine Gelegenheit für knöcherne Ankylose, daher viel grössere Chancen auf ein normal functionirendes Gelenk.

VIII.

Aus dem pathologischen Institut zu Bern.

Eine eigenthümliche Taschenbildung des Peritoneums

Von

Dr. med. O. Funkenstein,

ehemal. Assistent am Institut.

(Mit 2 Abbildungen.)

Bei der Section eines 62 jährigen Mannes, deren Hauptbefund für das uns im Weiteren beschäftigende Thema belanglos ist, hatte ich Gelegenheit eine eigenthümliche Taschenbildung des Peritoneums zu constatiren, deren Zustandekommen im Wesentlichen ein Meckel'sches Divertikel und ein ihm zugehöriges Mesenteriolum verursacht hatten. Aehnliche Bildungen sind meines Wissens bis jetzt noch nicht bekannt. Deshalb, und weil es nach den eigenartigen anatomischen Verhältnissen nicht ausgeschlossen erscheint, dass eine derartige Bildung einmal praktisches Interesse zu beanspruchen im Stande ist, möchte ich im Folgenden die speciellen Verhältnisse möglichst ausführlich auseinandersetzen. Ich möchte dabei in der Weise vorgehen, dass ich zuerst die anatomischen Verhältnisse des Divertikels und seines Mesenteriolum, sowie die Beziehungen zum Darm und dessen Mesenterium an und für sich, losgelöst von den Lageverhältnissen im Abdomen, schildere, dann möchte ich die ganze Bildung, welche ich durch dieses Vorgehen der Vorstellung und dem Verständniss des Lesers leichter zugänglich zu machen glaube, in ihre Lage und Beziehungen zu den Baucheingeweiden, dem Körper und seine Achsen quasi zurückbringen. Als wesentliche Stütze der Beschreibung sollen uns die beiden Abbildungen dienen, die mein College Herr Dr. C. Sick in freundlicher Weise an der Leiche angefertigt hat. Ich sage ihm für diese liebenswürdige Unterstützung auch an dieser Stelle herzlichsten Dank.

Bei den gewöhnlichen Meckel'schen Divertikeln, wie man sie nicht allzu selten bei Sectionen anzutreffen pflegt, kann man eine vordere und eine hintere Fläche unterscheiden, die gewissermaassen die Fortsetzung der entsprechenden, vorderen oder hinteren Dünndarmfläche darstellen. Gewöhnlich sitzt das Divertikel an der Convexität einer Darmschlinge, es kann jedoch dem Mesenterialansatz sowohl an der hinteren wie der vorderen Darmfläche mehr genähert sein (Merkel, Handb. d. topograph. Anatomie 1899). Diese letztere Möglichkeit traf in unserem Falle zu: das Meckel'sche Divertikel (M. D. [1]) geht mehr von der vorderen Darmfläche aus, seine Abgangstelle vom Darme (D_1, D_2, D_3) ist nur durch eine schmale, vielleicht 5—7 mm breite Brücke aus Dünndarmwand vom Mesenterialansatz getrennt. Die Länge des Divertikels beträgt ca. 5 cm, seine Weite entspricht ungefähr der Weite

1) Die Verweisungsbuchstaben beziehen sich, wenn ohne besondere Figurenbenennung, auf beide Abbildungen.

des Dünndarms, gegen das blinde Ende zu macht sich eine geringe Verjüngung bemerkbar, den Abschluss bildet ein durch eine circuläre Furche abgegrenztes, zweigetheiltes Säckchen. Das ganze Divertikel ist ein wenig hakenförmig gekrümmt. Auf jener Fläche des Divertikels, welche der vorderen Darmfläche entspricht (Fig. 2 MD) verläuft von der Spitze an ein geschlängelter Strang (Fig. 2 S), der sich auf die vordere Dünndarmfläche, jenes erwähnte vom Mesenterialansatz bis zum Divertikelabgang reichende Stück, fortsetzt und von da aus weiter noch eine Strecke weit (ca. 2 cm) in's Mesenterium (Fig. 2 O) zu verfolgen ist. Der Strang fühlt sich ziemlich derb an, je näher dem Mesenterialansatz, um so derber und dicker. Von diesem Strang zweigen während seines ganzen Verlaufes feinere Aeste, Gefässen ähnlich, ab, die zu der Circumferenz des Divertikels ziehen. Eine mikroskopische Untersuchung dieses Stranges unterblieb, weil ich erstens das Präparat nicht zerstören wollte und weil zweitens eine andere Bildung an dem Divertikel viel wichtiger erschien. Es geht nämlich von der Circumferenz des Divertikels, ungefähr 45° von dem Strang entfernt, d. h. an jenem Rande, welcher nach der Ileocöcalklappe zu sieht, ein Mesenteriolum (m) ab. Dasselbe zieht von der Spitze des Divertikels mit einem freien, sichelförmig gebogenen und ziemlich straff gespannten Rand (R) nach der hinteren Fläche des Mesenteriums (Fig. 1 U) und verliert sich dort Fig. 1 A) nur wenige Millimeter vom Darmansatz entfernt. In dem freien Rand verlaufen deutliche Gefässe, eine ziemlich derbe Arterie und eine Vene, welche beide Verzweigungen nach dem Mesenteriolum und der Divertikelwand abgeben. Diese Randgefässe ziehen nach dem Mesenterium des Dünndarms und lassen sich dort durch

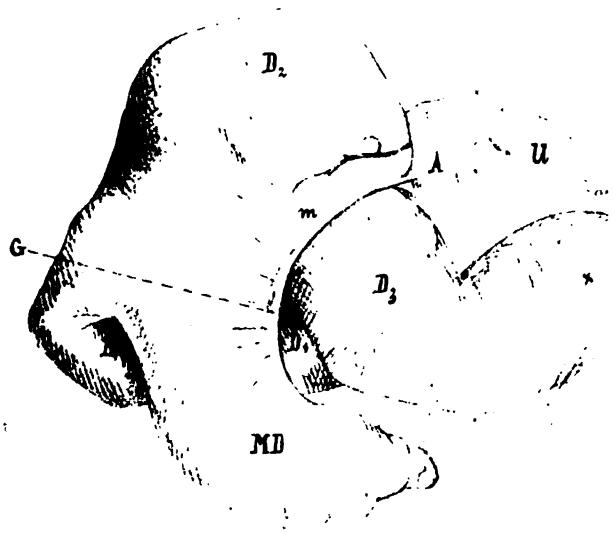

Fig. 1.
(Von der linken Körperseite aus gezeichnet.)
D_1 proximale, D_2, D_3 distale Dünndarmschlingen, MD Meckelsches Divert., m Mesenteriolum, G Gefässe im freien Rand, A Ansatzpunkt des letzteren auf der hinteren Fläche des Mesenteriums U.

Präparation noch verfolgen bis zu ihrer Vereinigung mit der Art. u. Ven. mesent. sup.

Durch den straffen Rand des Mesenteriolum ist die unterhalb der Abgangsstelle des Meckel'schen Divertikels gelegene Darmschlinge (D 2) etwas zusammengerafft, so dass sie auf einen Verlauf von 10 cm u-förmig gebogen ist und dass die beiden Schenkel des U ziemlich nahe bei einander liegen, ohne sich jedoch zu berühren. Ausserdem hat der straffe Rand des Mesenteriolum am Ende dieses 10 cm langen Darmstückes eine geringe Abknickung hervorgerufen (Fig. 2. K).

Die Ansatzlinie des Mesenteriolum geht vom Divertikel auf die u-förmig gebogene Darmschlinge (D_2) über, sie beschreibt, indem sie an jedem der beiden Schenkel entlang läuft, einen Winkel, dessen Spitze der Biegung das u-förmigen Darmstückes entspricht. Im Grossen und Ganzen verläuft diese Ansatzlinie mehr auf der vorderen Fläche des Darmstücks, ungefähr an der Grenze des 1. und 2. Drittels der ganzen Circumferenz (vom Mesenterialansatz an gerechnet), in ihrem untersten Theil jedoch, wo sie sich der hinteren Mesenterialfläche (Fig. 1 U) zuwendet, kommt sie ein kleines Stück weit auf die hintere Darmfläche zu liegen.[1]) Die Ansatzlinie des Mesenteriolum am Darme ist demgemäss bedeutend länger als der freie Rand (bei genauerer Messung ca. 3 mal so lang). Es ist also das Mesenteriolum ein nahezu dreieckiges Blatt, dessen grösste Breite — der Abstand des

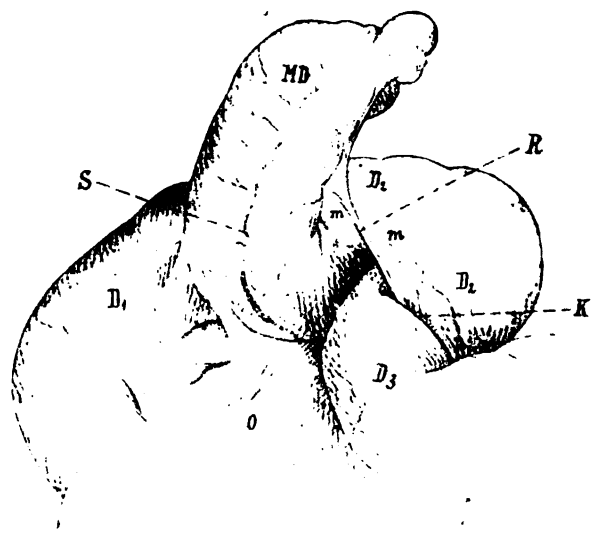

Fig. 2.
(In natürlicher Lage von rechts gezeichnet.
D_1, D_2, D_3 Darmschlingen, MD Meckel'sches Divertikel, S derber, geschlängelter Strang, m Mesenteriolum, R sein freier Rand, O vordere Fläche des Mesenterium.

1) In Fig. 1 sieht man sowohl vordere als hintere Fläche der Darmschlinge D_3, erstere unterhalb, letztere oberhalb des weissen Streifens D_3—x, welcher die Convexität dieser Darmschlinge darstellt. Der Ansatz des Mesenterium am Darme ist in diesem Bilde nicht sichtbar, er liegt hinter der Bildfläche gegenüber dem hellen Streifen der Convexität. Aehnlich verhält es sich mit der Darmschlinge D_2, der helle Streifen bedeutet ihre Convexität, die schraffirte Partie oberhalb und rechts stellt die hintere Darmfläche dar; von der vorderen ist nur

freien Randes bis zur winkeligen Abbiegung der Ansatzlinie auf dem Darmstück D_2 — ca. 3—4 cm beträgt. Dadurch, dass sich das Mesenteriolum zwischen den ziemlich nahe bei einander liegenden, aber sich doch nicht berührenden Schenkeln des u-förmigen Darmstücks ausbreitet, bedeckt es eine sackähnliche Höhle, deren Convexität von der Wand der u-förmigen Darmschlinge gebildet wird und deren hintere Wand das Mesenterium mit seinem vorderen Blatt (O) bildet. Die Tiefe dieser Höhle oder Tasche beträgt entsprechend der Länge der beiden Schenkel des u-förmigen Darmstückes ca. 4 cm. Der Eingang zu dem Hohlraum liegt unter dem freien Rande des Mesenteriolum, er ist, namentlich bei starker Füllung des Darmes mit Wasser, kreisrund und von ca. 3 cm Durchmesser. In die Lichtung der Höhle springt, besonders bei starker Füllung des Ileum, die Wand der u-förmigen Darmschlinge vor, es bleibt aber zwischen den beiden Schenkeln noch immer ein Abstand von ca. 2 cm bestehen.[1])

Die erwähnte Abknickung des Darmes wird unter starker Füllung mit Wasser viel erheblicher als im leeren oder wenig gefüllten Zustande, dies ist deutlich erkennbar an Fig. 2, welche nach starker Füllung des Darmes mit Wasser gezeichnet wurde. Sobald die in den Darm einströmende Flüssigkeit denselben ziemlich anzufüllen begann, fing das Divertikel an, sich aus seiner ehemaligen Lage, wo es mit seiner, der vorderen Darmfläche entsprechenden Fläche (Fig. 2 MD.) der vorderen Fläche (O) des Mesenterium auflag, emporzurichten, bis es schliesslich senkrecht zu seiner früheren Lage stand. Seine ehemalige Lage, wie sie sich nach Eröffnung der Bauchhöhle bot, ehe noch künstliche Manipulationen sie verändert hatten, war eine transversale und horizontale, das blinde Ende des Divertikel war nach rechts gerichtet, die Abgangsstelle lag vom Darm weiter nach links und an der Concavität der Darmschlinge. Das ganze Divertikel war leicht hakenförmig nach oben gebogen. Die Oeffnung des beschriebenen Recessus sah also nach rechts, das blinde Ende nach links. Man kann sich diese Lage aus Fig. 1 reconstruiren, wenn man in Gedanken die linke (und hauptsächlich obere) Hälfte der Zeichnung von dem freien Rande des Mesenteriolum an um den Punkt A nach links und um 90° dreht, so dass dann das Divertikel statt von oben nach unten horizontal von rechts nach links verläuft. Bei dieser Drehung würde dann auch das zuführende (vom Divertikel aus proximal gelegene) Darmstück D_1 aus seiner künstlichen Lage unter der Darmschlinge D_3 hervortreten.

---

ein kleiner Theil unterhalb des weissen Streifens sichtbar, der andere, grössere Theil, liegt unter resp. hinter dem Mesenteriolum m.

Ebenso ist in Fig. 2 von der Darmschlinge D_3 wesentlich die hintere Fläche sichtbar, von der vorderen Fläche sind nur 2 kleine Partieen nach unten von dem Rand R des Mesenteriolum m sichtbar. Die Berührung dieser beiden vorderen Darmflächen ist nur eine scheinbare und durch die Projection auf die Fläche bedingte.

1) Die Berührung der beiden vorderen Darmwände unterhalb des freien Randes R in der Fig. 2 ist, wie schon oben hervorgehoben, nur eine scheinbare, in Wirklichkeit sind sie um das angegebene Maass von einander entfernt.

Fig. 1, so wie sie sich uns im Bilde bietet, wurde von der linken Körperseite aus aufgenommen, nachdem der Dünndarm und mit ihm das Mesenterium so nach unten (der Symphyse zu) geschlagen worden waren, dass die hintere Fläche des Mesenterium (U) zu Tage trat. Bei Eröffnung der Bauchhöhle fand sich die Dünndarmschlinge im linken Hypochondrium etwas mehr gebläht, als die übrigen. Das Divertikel sass an der gewöhnlichen Stelle, 90 cm über der Ileocöcalklappe.

Wenn ich also noch einmal zusammenfasse, so haben wir hier eine eigenartige Höhle oder Tasche — man könnte sie vielleicht Recessus ileomesentericus bezeichnen —, bedingt durch ein Meckel'sches Divertikel, welches in Folge seines dem Mesenterialansatz genäherten Ausgangs horizontal nach rechts zieht und durch ein von demselben abgehendes, zur hinteren Fläche des Mesenterium ziehendes Mesenteriolum.

Die Entstehung dieser eigenthümlichen Bildung lässt sich, wie ich glaube, aus den Verhältnissen in der Embryonalzeit erklären. Das Meckel'sche Divertikel ist bekanntlich ein Rest des Ductus omphaloentericus. Zugleich mit diesem können auch die Vasa omphalomesenterica erhalten bleiben; sie verlaufen in solchen Fällen häufig in einem Mesenteriolum (Leichtenstern in Ziemssen, Handb. d. spec. Pathol. u. Ther. 1878), dessen Vorhandensein wohl durch die Gefässe bedingt ist analog anderen Bauchfellduplicaturen (Plica duodeno jejunal., Plica ileo appendicular u. s. w.)[1]. So erklären sich die einfachen Fälle, wo das Meckel'sche Divertikel ein Mesenteriolum ohne weitere Besonderheiten besitzt. In unserem Falle muss jedoch zum Zustandekommen der Höhle noch etwas Anderes mit geholfen haben, nämlich das Längenwachsthum des Darmes. Demselben musste die Basis oder Ansatzlinie des Mesenteriolum folgen, während der freie Rand mit seinen derbwandigen Gefässen, denen weniger eine Tendenz zum Wachsthum, als vielmehr zur Rückbildung zukam, sich an diesem Wachsthum nicht betheiligen konnte. Dass der straffe Rand viel eher sogar wachsthumshemmend wirkte, dürfte die hakenförmige Krümmung des Divertikels nach oben beweisen, deren Zustandekommen man sich doch nur in der Weise erklären kann, dass das Ende des Divertikels durch den Rand fixirt wurde, während das Längenwachsthum der Wandungen noch im Fortschreiten begriffen war. Für unsere Annahme, dass das Längenwachsthum der Dünndarmschlinge (D_2) bei der eigenartigen Höhlenbildung mitgewirkt habe, spricht der Umstand, dass man durch einen kleinen Handgriff jene einfacheren Verhältnisse anderer Fälle herstellen konnte, wo das Mesenteriolum von der hinteren Fläche des Mesenterium als eine kleine Wand sich zu der hinteren Fläche des nach links und unten gerichteten Divertikels sich erstreckt. Dieser kleine Handgriff bestand darin, dass man die Darmschlinge D_2 in das Cavum der beschriebenen Höhle hineinstülpte, also von links oben nach rechts unten. Dadurch bildete sich dann eine kleine Höhle, deren Eingang nach links und deren blindes Ende nach rechts gerichtet war; das Divertikel verlief nicht mehr nach rechts, sondern gleichfalls nach links, und zwar etwas schräg nach unten,

1) Vgl. Broesicke, Ueber intraabdominale (retroperitoneale) Hernien und Bauchfelltaschen u. s. w. Berlin 1891.

so dass jene Fläche, welche die Fortsetzung der vorderen Dünndarmfläche darstellte und in der bei der Obduction gefundenen Lage der vorderen Fläche des Mesenteriums auflag, d. h. nach hinten sah, jetzt nach vorne zu liegen kam. Das Mesenteriolum zog nun in einfacher Weise von der nunmehr nach hinten liegenden Fläche des Divertikels zu der hinteren Fläche des Mesenterium mit einem nicht mehr so straff gespannten Rand.

Gegen die gegebene Erklärung liesse sich vielleicht ein Einwand erheben, nämlich der, dass die Identität der Randgefässe im Mesenteriolum mit den Vasa omphaloenterica nicht genügend erwiesen sei, dass vielmehr ebenso gut oder noch besser jener derbe geschlängelte Strang (S) als die in normaler Weise zurückgebildete Art. und Ven. omphalomesenterica angesehen werden könnte.

Der Einwand erscheint aber ziemlich belanglos, denn erstens macht die nachgewiesene Verbindung der Randgefässe mit der Art. und Ven. mesenter. sup. unsere Annahme zu einer sehr wahrscheinlichen, zweitens stellen die Gefässe, auch wenn man sie nicht als identisch mit den Vasa omphalomesenterica ansehen will, wohl sicher Abkömmlinge derselben dar, so wenigstens werden sie von den meisten Autoren angesehen (Leichtenstern [l. c.], Kaufmann[1]).

Die praktische Bedeutung, welche einer Tasche wie der beschriebenen zukommen kann, dürfte allein schon aus dem Anschauen der Bildung klar sein. Es leuchtet ohne Weiteres ein, dass die Disposition zum Verschluss des Darmes, dessen Lumen ja an einer Stelle schon im gewöhnlichen Füllungsgrad verengt ist, eine erhöhte ist, dass sie schon allein möglich ist durch eine sehr starke Füllung des Darmes mit resistentem Inhalt. In anderer Weise könnte ein Darmverschluss sehr leicht durch Achsendrehung des ganzen ziemlich leicht beweglichen Gebildes eventuell zu Stande kommen; konnte man dieselbe doch an der Leiche ganz leicht bewerkstelligen! Weniger gross, aber immerhin nicht ganz auszuschliessen, scheint die Möglichkeit einer Hernie in die Tasche. In anderen Fällen, wo die Tasche vielleicht grössere Dimensionen darbietet, dürfte diese Möglichkeit wohl in erster Linie Gefahren für den Träger der eigenthümlichen Bildung bieten.

Herr Prof. Langhans ist mir bei Abfassung der Arbeit in gütiger Weise durch seinen Rath zur Seite gestanden, wofür ich ihm meinen herzlichsten Dank abstatte.

1) Lehrbuch der speciell. pathol. Anat.

IX.

Zur Chemie der Sauerstoff-Chloroformnarkose.

Von

Dr. L. Michaelis.

Der Apparat, welcher für die Sauerstoff-Chloroformnarkose seitens der Firma Heinr. Dräger in Verbindung mit Herrn Dr. Roth in Lübeck hergestellt und empfohlen ist, hat die Empfehlung angesehener Aerzte gefunden, — wohl eine Folge des Vertrauens, welches im Allgemeinen

neuen Producten mit Rücksicht darauf entgegengebracht wird, dass solche Neuerungen bezüglich ihrer Leistung und Stabilität hinreichend geprüft wurden. Gegenüber dem oben erwähnten Apparat sind jedoch Bedenken geltend zu machen; der Apparat Dräger-Roth bedingt nämlich eine Zersetzung des Chloroforms.

Trotz seiner unendlich grossen Verbreitung und täglichen Verwendung ist das Chloroform in seinem chemischen Verhalten ziemlich unerforscht geblieben; man weiss, dass es sehr zur Zersetzung neigt, man kennt einige der Zersetzungsproducte, welche, wie Prof. Langgaard sagt, zwar nicht für die Todesfälle in der Narkose verantwortlich gemacht werden können, welche aber all die unangenehmen Momente hervorrufen, welche man so oft störend bei der Narkose zu beobachten Gelegenheit hat. Man weiss ferner, dass das Chloroform besonders empfindlich gegen Licht und Luft ist, so empfindlich, dass Dr. Scholvin, der Chefchemiker der chemischen Fabrik J. D. Riedel, in der pharmaceutischen Zeitung noch kürzlich diese Eigenschaft als eine ganz specifische bezeichnen musste. Man hat sich also, da man die Bedingungen für die Zersetzungsfähigkeit trotz aller Versuche und Arbeiten noch nicht genau ergründen konnte, damit begnügt, das Chloroform in möglichster Reinheit herzustellen. Man hat in der Chemie ausserordentlich umständliche und kostspielige Wege eingeschlagen, um dieses Ziel zu erreichen, und die chemischen Fabriken, welche sich mit anerkannt reinen chemischen Producten beschäftigen, empfehlen dringend, für den Verbrauch des Chloroforms nur Producte zu verwenden, welche in ganz gefüllten, geschlossenen Flaschen aufbewahrt werden, das Product möglichst vor Luft zu schützen, und sie vermeiden bei dem Versand von Chloroform Korkstopfen, also organische Theile, Metalltheile u. s. w.

Der von Dräger gewählten Construction sind folgende Vorwürfe zu machen: Dräger füllt in ein Standgefäss, welches einen Rauminhalt von ca. 250 ccm hat, 100 ccm Chloroform, und seine Dosirung erfolgt so, dass er Sauerstoff durch das Chloroform hindurchleitet, in beliebigen Quantitäten, so dass dadurch auch beliebige Quantitäten Chloroform verdunstet werden sollen, um gleichzeitig mit dem Sauerstoff zur Einathmung zu gelangen. Der Verbrauch beträgt pro Minute ca. $^1/_2$ g Chloroform: es würde daher bei einer 50 Minuten währenden Narkose ein Verbrauch von 25 g Chloroform stattgefunden haben, und in Folge dessen ca. $^3/_4$ der eingeschütteten Chloroformmenge zurückbleiben. Was geschieht nun mit dieser? Lässt sie der Arzt in dem Apparat, so steht das Chloroform in einer Flasche, welche den ungefähr dreifachen Rauminhalt hat und bei welcher die Luftsäule nunmehr nicht mehr mit Luft, sondern mit Sauerstoff gefüllt ist. Ferner befindet sich in dem Chloroform ein Metallrohr, welches aus Aluminium besteht und welches sich, wie der Augenschein gezeigt hat, im Gebrauche mit Aluminiumoxyd überzieht, so dass nunmehr im Chloroform sich ein Alkali befindet. Als Abschluss dient ein durchbohrter Korkstopfen. Alle Bedingungen also, welche sich im Laufe der Jahre als unbedingt nothwendig herausgestellt haben und welche von der Pharmakopoe für ein gutes Chloroform zur Vorschrift gemacht werden, sind hier ausser Acht gelassen.

Man könnte nun sagen, der Arzt soll das Chloroform nach jeder

Narkose fortgiessen; wenn er 25 g Chloroform benutzen will, soll er jedesmal 75 g fortgiessen. Aber es fragt sich, ob dieser Ausweg, der ja schliesslich nur auf eine Kostenfrage hinausläuft, genügend ist. Man muss sich überlegen, wie der Dräger'sche Apparat bei länger dauernden Operationen arbeitet: dass nämlich in der 61. Minute Chloroform zur Einathmung gelangt, welches bereits 60 Minuten mit Sauerstoff in Berührung gewesen ist, das also 60 Minuten lang Zeit gehabt hat, sich zu zersetzen. Bei langdauernden schweren Operationen wird die Zersetzungsmöglichkeit noch immer fortschreiten — und die Gefahr ist um so grösser, als bei langdauernden Operationen dem durch die Operation und durch die Narkose schon geschwächten Körper alsdann Chloroform zugeführt wird, welches Zersetzungsproducte in sich führt.

Dass die Zersetzung im Dräger'schen Apparat schnell eintritt, davon kann man sich überzeugen, wenn man, im Besitze dieses Apparates, nach einer Benutzungsdauer von wenigen Stunden das Chloroform nach den Vorschriften der Pharmakopoe untersucht, besonders die Verdunstungsprobe bedarf ja keiner Vorbereitungen und keiner Uebung. Untenstehende Analyse, welche von einem namhaften öffentlichen Chemiker Berlins angefertigt ist, zeigt die Richtigkeit der vorstehenden Aeusserungen:

Chloroform 2 Stunden mit Sauerstoff behandelt bei einer Temperatur von 20 Grad, Durchfluss 3 Liter pro Minute.

Chloroform vor der Behandlung, entsprechend den Vorschriften der Pharmakopoe.	Chloroform nach der Behandlung,
1. Reaction des mit Chloroform geschüttelten Wassers neutral.	1. Reaction des mit Chloroform behandelten Wassers schwach sauer.
2. Schütteln mit concentrirter Schwefelsäure bedingt keinen Farbunterschied.	2. Schwefelsäure nahm gelbe Färbung an.
3. Verdunstung auf Papier hinterliess keinen Geruch.	3. Hinterliess aromatischen Geruch.
4. Spec. Gewicht bei 16,471 Grad 1,4859.	4. Bei 16,471 Grad 1,4913.

Es fragt sich nun, ob dieses Resultat nach dem, was über Chloroform bekannt war, erwartet werden durfte. Ich habe mich zu diesem Zwecke an die grossen chemischen Fabriken gewendet, welche sich mit der Darstellung von Chloroform befassen und deren Producte einen ganz besonderen Ruf an Reinheit und Zuverlässigkeit haben. Die Antworten dieser Werke, von denen die der chemischen Fabrik E. Merck in Darmstadt erst nach Anstellung von Versuchen gegeben ist, zeigen eine seltene Uebereinstimmung darin und bedürfen keines Commentars.

„Das Ergebniss meiner Beobachtung ist, dass nach meiner Ansicht ein Chloroform, welches längere Zeit mit feuchter Luft in Berührung ist, ohne jedesmalige genaue Prüfung vor dem Gebrauch nicht verwendet werden darf."

Bezüglich der geschilderten Methode II, wonach bei der beschriebenen Behandlung stets Reste Chloroform zurückbleiben, die dann wieder in die Vorrathsflaschen zurückgegossen werden, so ist dazu zu bemerken, dass nach den gemachten Erfahrungen ein Zurückgiessen gebrauchten Chloroforms, d. h. der Reste in die Vorrathsflaschen, unbedingt unterbleiben soll. Auch soll Chloroform stets nur in ganz gefüllten Flaschen aufbewahrt werden. E. Merck, Darmstadt.

Die von Ihnen angeführte zweite Methode, Sauerstoff durch Chloroform zu leiten, halten wir für gänzlich aussichtslos, da der nach einmaliger Benutzung zurückbleibende Rest für eine nochmalige Verwendung auf alle Fälle unbrauchbar ist und unbedingt nicht in das Standgefäss zurückgegossen werden darf.

Dass es Ihnen nicht gelang, Zersetzungsproducte im Chloroform nach der Behandlung mit Sauerstoff chemisch nachzuweisen, beweist für die Anwendbarkeit der Methode nichts, denn der Organismus empfindlicher Patienten reagirt gegen etwaige Nebenkörper im Chloroform weit empfindlicher, als irgend ein chemisches Reagens.

Chemische Fabrik auf Actien (vormals E. Schering).

Technisch sicher ist es, einmal gebrauchtes Chloroform, welches einem Sauerstoffstrom ausgesetzt war, nicht wieder zu verwenden.

Da die Unkosten gegenüber der Verantwortung nicht in die Wagschale fallen, empfiehlt es sich

1. bestes Chloroform zu verwenden,
2. für jede Narkose ein neues Quantum Chloroform zu verwenden.

Voraussetzung ist in allen Fällen, dass der Sauerstoff absolut rein ist.

Actiengesellschaft für Anilinfabrikation, Berlin.

Unserer Meinung nach ist eine Zersetzung des Chloroforms bei der Ausführung der zweiten in Ihrem werthen Schreiben angegebenen Methode nicht ausgeschlossen, besonders, wenn das Chloroform, mit dem feuchten Sauerstoff behandelt, eine längere Zeit in der Flasche stehen bleibt.

Gesellschaft für flüssige Gase Raoul Pietet & Co.

Auch Herr Prof. Dr. Zuntz in Berlin war so liebenswürdig, sich für die Frage der Zersetzung des Chloroforms zu interessiren, und einer der Herren seines Institutes hat mit allen Hilfsmitteln der modernen Chemie die Untersuchungen über das Chloroform angestellt. Hierbei hat sich herausgestellt, dass der Roth-Dräger'sche Apparat das Chloroform bereits nach 25 Minuten vollständig zersetzt und die Zersetzung ist um so intensiver, wenn helles Licht und Wärme vorhanden ist. Controlversuche, welche mit reinem Stickstoff ausgeführt wurden, haben ein vollständig negatives Resultat ergeben.

Das Chloroform enthält nach 25 Minuten freie Salzsäure. Dem Patienten wird also in diesem Falle ein Chloroform gegeben, welches nicht mehr den Vorschriften der Pharmakopoe entspricht. Diese Zeit wird, wie bereits erwähnt, noch abgekürzt, wenn helles Licht vorhanden ist. Die Versuche bei Prof. Zuntz wurden in einem verdunkelten Digestorium ausgeführt.

Die Construction, welche die Herren Dräger und Roth mit ihrem Namen geschmückt haben, birgt also eine Gefahr in sich durch die Zersetzung des Chloroforms; also gerade ihr Apparat ruft Zersetzungen hervor, die nach dem heutigen Stande der Wissenschaft für das Gelingen einer Narkose unbedingt vermieden werden sollen.

Neuerdings bestreben sich die Herren Dräger-Roth, eine neue Construction ihres Apparates einzuführen, welche auf dem Princip vollständiger Verdampfung und Dosirung in Tropfen, also auf den von Dr. H. Wohlgemuth schon eingeführten und den deutschen Chirurgen bekannten Principien beruht.

X.

Besprechungen.

Bücherbesprechungen von Prof. Helferich.

1.

Prof. H. Ribbert, Lehrbuch der speciellen Pathologie und der speciellen pathologischen Anatomie. Leipzig, Verlag von F. C. W. Vogel, 1902.

Das vorliegende Lehrbuch ist aus dem bekannten Lehrbuche von Birch-Hirschfeld hervorgegangen, stellt jedoch nicht eine Umarbeitung desselben vor, sondern ist ein völlig neues Buch geworden. Fast nichts ist von dem alten wieder benützt worden (nur 16 Figuren von 474 Textfiguren!). Der Verf. beabsichtigt von dem grossen Stoffe hier alles Nothwendige in prägnanter, übersichtlicher Form darzubieten, die häufigeren und wichtigeren Veränderungen jedoch in möglichst eingehender Schilderung und mit Nachdruck zu behandeln. So wird das Buch dem Studirenden, für welchen es in erster Linie geschrieben ist, von grösstem Nutzen sein. Darüber hinaus werden aber auch die Aerzte und nicht zum Wenigsten die Chirurgen davon Vortheil haben. Denn das Buch beruht ganz auf den eigenen Studien und Erfahrungen des Verf., von welchen wir ja wissen, dass sie die den Chirurgen interessirenden Fragen und Aufgaben besonders betreffen und wichtige Fortschritte angebahnt haben.

2.

Prof. Dr. E. Leser, Die specielle Chirurgie in 60 Vorlesungen. 5. Aufl. Jena, Verlag von G. Fischer, 1902.

Das bekannte kurzgefasste Lehrbuch liegt hier in neuer, 5. Auflage vor, ein neuer Beweis für seine Beliebtheit in ärztlichen, besonders in studentischen Kreisen. Der Verf. hat der Nothwendigkeit, Aenderungen und Verbesserungen einzufügen, Rechnung getragen, besonders bei den Capiteln „Kropf“ und „Chirurgie der Bauchhöhle“.

3.

Felix Lejars, Technik dringlicher Operationen. Uebersetzung nach der III. Aufl. in's Deutsche von Dr. Hans Strehl. Jena, Verlag von G. Fischer, 1902. Preis des Werkes 18 Mark.

Die Uebersetzung dieses vortrefflichen Werkes, welches wir wiederholt schon hier besprochen haben, ist eine dankenswerthe Arbeit. Herr Dr. Strehl hat sich der grossen, mühsamen Aufgabe mit Geschick gewachsen gezeigt und damit eine sehr werthvolle Bereicherung der deutschen Literatur geliefert. Ein solches Buch wie das von Lejars kann gar nicht genug verbreitet sein; denn es spendet nicht allein eine Fülle wichtiger Kenntnisse für die Praxis, sondern es spornt auch zu wissenschaftlichem Studium des Gegenstandes an.

4.

Dr. L. Pernice, Jahresbericht des Lutherstifts und der Privatklinik zu Frankfurt a. O. für das Jahr 1900.

Der Bericht giebt Aufschluss über die Thätigkeit eines gediegenen jungen Chirurgen, der sich eine schöne und segensreiche Thätigkeit zu schaffen verstanden hat. Der allgemeine Theil schildert die Räumlichkeiten und die Principien der Wundbehandlung u. s. w., der specielle Theil bringt die Casuistik unter Darlegung der Krankengeschichten der wichtigeren Fälle.

5.

Dr. E. Ullmann, Die Fortschritte der Chirurgie in den letzten Jahren. Leipzig und Wien, Franz Deuticke, 1902.

Der Verf. hat sich die dankenswerthe Aufgabe gestellt, für praktische Aerzte eine Darlegung der Fortschritte chirurgischer Wissenschaft und Kunst, welche in der Zeit von 1895—1900 zu verzeichnen sind, zu geben. Die fleissige und übersichtliche Arbeit wird auch den Chirurgen interessiren.

6.

Drs. Hildebrand, Scholz, Wieting, Fracturen der unteren Extremität. 10 stereoskopische Röntgenbilder mit Text. Wiesbaden, Verlag von J. F. Bergmann, 1901. Preis 3,60 Mark.

Das zweite Bändchen der aus den Abtheilungen der Oberärzte Rumpf und Kümmell des Hamburg-Eppendorfer Krankenhauses herausgegebenen stereoskopischen Röntgenbilder behandelt die Fracturen der unteren Extremität. Die Abbildungen betreffen die wichtigsten typischen Knochenbrüche; sie sind durchaus mustergiltig.

7.

Dr. Carl Beck, Die Röntgenstrahlen im Dienste der Chirurgie. Verlag von Seitz & Schauer, München 1902.

Der verdienstvolle deutsche Chirurg in Newyork, welcher die Bedeutung des Röntgenverfahrens für die Chirurgie schon in vielen Einzelheiten nachgewiesen und erläutert hat, giebt hier ein Werk in der Art eines Lehrbuches mit reichem Atlas, welcher alles Wissenswerthe auf diesem Gebiet in medicinischer wie technischer Hinsicht zusammenfasst. Da die Grundlage des Ganzen in der ungewöhnlich grossen und eigenen Erfahrung des Verf. gegeben, bietet das Werk einen originalen Charakter und ist von hohem, allgemeinen Werth. Der Chirurg wie der Internist wird eine Fülle des Interessanten darin finden.

Anzeigen literarischer Neuigkeiten, welche der Redaction zugeschickt worden sind:

Deutsche Aerztezeitung. Nr. 17—21 (September—November 1902).

Bie, Lichttherapie.

Landau, Lungenerkrankung nach Contusion der Brust.

Müller, Heilung eines Falles von Tetanus nach Duralinfusion von Tetanusantitoxin.

Brandt, Gegen das Amputiren gleich nach schweren Verletzungen.

Ziegenspeck, Frauenleiden und Hysterie.

Die Therapie der Gegenwart. Nr. 10, 11 (October—November 1902).

Kehr, Ein Rückblick auf 720 Gallensteinlaparotomieen unter besonderer Berücksichtigung von 90 Hepaticusdrainagen.

Hartmann, Die Anwendung des Anästhesins in der chirurgischen Praxis.

Bäumler, Die Balneotherapie in ihrem Verhältniss zur Gesammtmedicin.

The St. Paul Medical Journal. No. 10. October 1902.

[Courtney, Fractures of the Patella with Special Reference of Treatment by Suture.]

Mac Laren, Intestinal Anastomosis with Report of three cases.

The St. Paul Medical Journal. No. 9. September 1902.

Graham, Dilatation of the Stomach.

Pritchard, The Fallaccy of Drainage in Diffuse Septic Peritonitis.

Holman, The Blood in Relation to Anaesthesia.

Merck's Index. II. Auflage. 1902.

Das fast 400 Seiten starke Buch giebt ein Verzeichniss Merck's sämmtlicher Drogen, Präparate und Mineralien in alphabethischer Anordnung. Auf medicinischem Gebiete finden wir sämmtliche neuen pharmakotherapeutischen Errungenschaften der letzten Jahre genau berücksichtigt. Allen Medicamenten ist die Maximaldose und kurz die Indication beigefügt.

Communicazione all'Acad. Med. Chir. di Napoli. Anno LV. N. IV.

Pascale, L'Intervento chirurgico nella Cirrosi epatica con speciale riguardo alla legatura della vena porta e della vena cava inferiore. — Ricerche sperimentali e risultati clinici.

La Clinica Chirurgica. Nr. 8 u. 9 (August, September 1902).

Vecchi, Su di un caso di tubercolosi mammaria.

Leuzzi, Processo radicale per l'ernia crurale.

Janari, Cura radicale dell'idrocele colle injezioni di acido fenico puro.

Marassini, Contributo allo studio delle alteriazione del testiculo consecutivo alle lesioni del cordone spermatico e in modo speciale del dotto deferente.

Binaghi, Sulla patogenesi dell'invaginamento intestinale.

Fiorani, Sopra un neoplasma raro delle mammelle (Linfangiosarcoma melanotico primitivo).

Bommarito, I restringimenti da causa blenorragica e la loro cura.

Archives provinciales de Chirurgie. Noi 8, 9, 10 (Aout—Oct. 1902).

Andrès, Traitement des kystes hydatiques (14 tabl.).

Barnsby, Relevé statistique des opérations pratiqueés à la maison de Santé des Dames blanches pendant les années 1900–1901 (Gynécologie, Chirurgie génèrale).

Jeannel, La Hernie lombaire (Suite, 9 fig.).

Fentoynant, Plaie perforante de l'abdomen. Hernie du Pancréas. Blessure de l'estomac.

Roux de Brignolles, Plaie par arme à feu de la région fessière. Hémisection de l'urètre pré-prostatique. Anévrysme artérioso-veineux des vaisseaux fessiers. Ligature de l'artère fessière. Guérison.

Rouville et Soubeyran, Des Néphrectomies partielles (à suivre, 2 fig.).

Mencière, Ce que doit être le traitement moderne de la tuberculose articulaire et particulièrement de la tumeur blanche du genou et de l'arthrite tuberculeuse de la hanche ou coxalgie (9 fig.).

Rouville et Soubeyran, Des Néphrectomies partielles (Suite, 2 fig, 1 Tableau).

Monprofit, Traitement chirurgical du cancer uterin.

Toussaint, Contribution à la cure radicale de l'appendicite (1 Tableau).

Bulletins et Memoires de la Société de Chirurgie de Bucarest.

Sitzungsberichte vom März bis Juni 1902.

Revue de Chirurgie. No. 9, 10 (September, October 1902).

Savariand, Un cas de Désarticulation interilio-abdominale; Procédé à lambeau interne (avec 5 fig.).

Valence, Abcès perigastrique et hépatique avec perforations stomacales par traumatisme. Opération. Guerison.

Mally et Richon, De la fracture de Dupuytren (Suite) Moyens de Contentions. Amyotrophics Reflexes. Deviation secondaire. Consolidation vicieuse (avec 10 fig.).

Richard, Note sur la cure operatoire des hernies, plus spécialement envisagée dans le milieu militaire.

Ombrédanne, Contribution a l'étude des fractures de l'astragale (Suite et fin, avec 11 fig.).

Delore, De l'Ectopie congénitale du rein (Considerations chirurgicales).
Vincent, Ostéotomie et ostectomie fémorale dans les ankyloses vicieuses de la Hanche et dans certains fractures vicieusement consolidées du fémur (avec 16 fig.).
Salvia, Singulière anomalie de Developpement du foie ayant l'aspect d'un Néoplasme (3 fig.).
Girard, Le chlorure d'Éthyle en anesthésie générale.
Bureau, La massage du coeur mis à nu.
Dévé, Des greffes hydatiques post-opératoires (Pathogénie et prophylaxie). (3 fig.)

Mittheilungen aus dem Allgem. Städt. Krankenhaus zu Nürnberg.
Merkel, Weibliche Krankenpflege.
Göschel, Ueber die Schmerzbetäubung für Operationen.
Fränkel, Bericht über 100 Fälle von Radicaloperation des Leistenbruches nach Bassini.
Schilling, Ueber Tuberculose in Tractionsdivertikeln der Speiseröhre.
Schuh, Beitrag zur Casuistik der Nabeladenome.

Baum-Kiel.

ENCYKLOPÄDIE

DER

AUGENHEILKUNDE

Herausgegeben

von

Professor Dr. **O. Schwarz** in Leipzig

Bearbeitet von

Doc. Dr. L. BACH, Würzburg. Dr. BIELSCHOWSKY, Leipzig. Prof. Dr. BIRNBACHER, Graz. Dr. BOCK, Laibach. Dr. L. BORTHEN, Drontheim. Doc. Dr. BRAUNSCHWEIG, Halle a. S. Dr. L. BRUNS, Hannover. Prof. Dr. CIRINCIONE, Palermo. Prof. Dr. COHN, Breslau. Doc. Dr. ELSCHNIG, Wien. Prof. Dr. von EWETZKY, Moskau. Dr. van GEUNS, Haag. Prof. Dr. GOLDZIEHER, Budapest. Doc. Dr. HEINE, Breslau. Prof. Dr. HESS, Marburg. Prof. Dr. HOSCH, Basel. Prof. Dr. KÖNIGSHÖFER, Stuttgart. Prof. Dr. KOSTER, Leiden. Geh. Med.-Rath Prof. Dr. KUHNT, Königsberg. Doc. Dr. KUNN, Wien. Dr. LAMHOFER, Leipzig. Dr. O. LANGE, Braunschweig. Dr. LECHNER; Leiden. Prof. Dr. von LENHOSSÉK, Budapest. Prof. Dr. MAGNUS, Breslau. Dr. O. MEYER, Breslau. Dr. MÖBIUS, Leipzig. Dr. NEUNHOEFFER, Stuttgart. Dr. OSTWALT, Paris. Prof. Dr. PETERS, Bonn. Wirkl. Staatsrath Prof. Dr. RAEHLMANN, Dorpat. Doc. Dr. SALZMANN, Wien. Geh. Med.-Rath Prof. Dr. SATTLER, Leipzig. Dr. SCHANZ, Dresden. Dr. SCHOUTE, Amsterdam. Prof. Dr. SCHWARZ, Leipzig. Prof. Dr. SILEX, Berlin. Prof. Dr. STRAUB, Amsterdam. Prof. Dr. von STRÜMPELL, Erlangen. Prof. Dr. VOSSIUS, Giessen. Prof. Dr. WEISS, Mannheim. Doc. Dr. WINDSCHEID, Leipzig. Dr. WOLFFBERG, Breslau. Dr. ZIMMERMANN, Stuttgart.

LEIPZIG
VERLAG VON F. C. W. VOGEL
1900

Complet in 14 Lieferungen
zum Subscriptions-Preis von 2 M. pro Lieferung.
Der Subscriptions-Preis erlischt nach Ausgabe der letzten Lieferung.

ENCYKLOPÄDIE
DER
GEBURTSHÜLFE
UND
GYNÄKOLOGIE

Herausgegeben
von

Prof. Dr. M. Sänger und Prof. Dr. **O. von Herff**
Prag Halle a. S.

ALT, Ucketspringe. ASCH, Breslau. BAUMM, Breslau. BEUTTNER, Genf. BIERMER, Magdeburg. BIERMER, Wiesbaden. BODE, Dresden. BOLDT, New-York. BRAUN von FERNWALD, Wien. BRÖSE, Berlin. BÜCHELER, Frankfurt. BULIUS, Freiburg. CALMAN, Hamburg von CHRISTIC, Bergen. CUSHING, Boston. CZEMPIN, Berlin. DIRNER, Budapest. DITTEL, Wien DÖDERLEIN, Tübingen. DROYSEN, Göttingen. DÜHRSSEN, Berlin. ECKHARDT, Düsseldorf. EHRENDORFER, Innsbruck. KIERMANN, Frankfurt. ELISCHER, Budapest. ENGELMANN, Kreuznach. FALK, Hamburg. FASBENDER, Berlin. FEHLING, Halle. FISCHEL, Prag. FLATAU, Nürnberg. FLEISCHMANN, Wien. FRANK, Köln. FRÄNKEL, Ernst, Breslau. FRÄNKEL, L., Breslau. von FRANQUÉ, Würzburg. FRANZ, Halle. FREUND, H., Strassburg. FREYHAN, Berlin. FÜRST, Graz. GELLHORN, Jena. GELPKE, Liestal. GLÄSER, Danzig. GLÄVECKE, Kiel. GOTTSCHALK, Berlin. GRÄFE, Halle. von GUÉRARD, Düsseldorf. von HEBRA, Wien. HENNIG, Leipzig. von HERFF, Halle. HERMES, Berlin. HERZFELD, Wien. HOFFMANN, Darmstadt. HOFMEIER, Würzburg. HUBER, Leipzig. JACOBS, Brüssel. JELLINGHAUS, Kassel. JOSEPHSON, Stockholm. von KAHLDEN, Freiburg. KALLMORGEN, Frankfurt. KEHRER, Heidelberg KELLER, Berlin. von KÉZMÁRSZKY, Budapest. KIPPENBERG, Bremen. KLEIN, München. KLEINHAUS, Prag. KLEINWÄCHTER, Czernowitz. KLIEN, Dresden. KNAPP, Prag. KOBLANCK, Berlin. KÖNIG, Leipzig. KOSSEL, Berlin. KOSSMANN, Berlin. KÖSTLIN, Danzig. KÖTSCHAU, Köln. KÜSTNER, Breslau. LANGE, Königsberg. LANGE, Leipzig. LANTOS, Budapest. LEHMANN, Berlin. LIHOTZKI, Wien. LINDFORS, Upsala. LINDNER, Berlin. LUDWIG, Wien. MARTIN, Greifswald. MASSÉN, st. Petersburg. MEINERT, Dresden. MERTTENS, Düsseldorf. MEYER, Rob., Berlin. MEYER, Hans, Zürich. MORALLER, Berlin. MÜLLER, Arthur, München. MÜLLER, st. Petersburg. NAGEL, Berlin. NECMANN, Siegfried, Budapest. NEUMANN, Julius, Wien. NIJHOFF, Groningen. ODEBRECHT, Berlin. OSTERLOH, Dresden. PETERS, Wien. PINCUS, Danzig. PLETZER, Bonn. POTEN, Hannover. PRÄGER, Chemnitz. PROCHOWNIK, Hamburg. REIN, Kiew. ROSENSTEIN, Breslau. ROSINSKY, Königsberg. ROSSA, Graz. SÄNGER, Prag. SARWEY, Tübingen. SAVOR, Wien. SCHÄFFER, Berlin. SCHÄFFER, Heidelberg. SCHATZ, Rostock. SCHÖNHEIMER, Berlin. SCHRAMM, Dresden. SCHULTZE, Jena. SELLHEIM, Freiburg. SEMB, Christiania. SEMMELINK, Leiden. SEMON, Danzig. SIMONS, Berlin. SKUTSCH, Jena. von SOLOVIJ, Lemberg. SONNTAG, Freiburg. SPÄTH, Hamburg. STAUDE, Hamburg. von STEINBÜCHEL, Graz. STRASSMANN, Berlin. STRATZ, Haag. von STRAUCH, Moskau. von SWIECICKI, Posen. TEMESVARY, Budapest. THEILHABER, München. THIEM, Cottbus. THORN, Magdeburg. TORGGLER, Klagenfurt. VAHLEN, Halle. VEIT, Leiden. WALTHARD, Bern. WEBSTER, Toronto. WEGSCHEIDER, Berlin. von WILD, Kassel. WILLIAMS, Baltimore. WILMS, Leipzig. WINDSCHEID, Leipzig. WINTERNITZ, Tübingen. WOLFF, Berlin. ZIEGENSPECK, München.

LEIPZIG
VERLAG VON F. C. W. VOGEL
1900

Gr. Lex.-8°. 2 Bände. Preis: broschiert M. 50.—; gebunden M. 55.—.

XI.

Aus dem Diakonissenhospital in Alexandrien.

Erfahrungen über die chirurgische Behandlung der Cystitis und der Blasentumoren bei Bilharziakrankheit.

(Sectio alta, mediana; Excochleatio, Resectio partialis vesicae.)

Von

Dr. **Carl Goebel.**

Die durch den Trematoden Bilharzia haematobia hervorgerufenen Krankheiten haben seit lange das Interesse nicht nur der in Aegypten, Capland u. s. w. prakticirenden Aerzte, sondern speciell der diese Länder bereisenden Collegen erregt. Ist die Krankheit doch unter allen Helminthiosen die am meisten verbreitete, verheerendste und doch wieder am wenigsten in Europa bekannte. Daher nur erklären sich Urtheile, die viele Aegypten bereisende Aerzte abgegeben haben, die sich zum Theil direct widersprechen. Um nur einen anzuführen, so sagt unser Altmeister Virchow (Medicinische Erinnerungen von einer Reise nach Aegypten, Virch. Archiv Bd. 113. 1888): „Unter den Krankheiten, welche dem Trinkwasser zugeschrieben werden, steht oben an die Infection mit dem Distomum haematobium. Bald wird das unfiltrirte Nilwasser selbst beschuldigt, bald das Wasser stehender Tümpel. Irgend eine Gewissheit über diesen Punkt ist bis jetzt nicht gewonnen und es ist auch nicht wahrscheinlich, dass sie durch blosse Anamnesen gewonnen werden wird. Todesfälle, welche durch Bilharzia veranlasst sind, gehören zu den Seltenheiten, zumal wenn man die Autopsie genau macht. So fand sich bei meinem ersten Besuch in der medicinischen Schule ein Todter vor, der Bilharziaharn gelassen hatte; der Director der Schule, Isa Pacha, hatte die grosse Freundlichkeit, selbst die Section in meiner Gegenwart zu machen. Es fand sich, dass die übrigens frischen Gerinnsel in der Pfortader ganz mit grossen Bilharzien durchsetzt waren, und zwar sonderbarer Weise nur mit Männchen; trotz der grössten Sorgfalt konnte kein einziges weibliches Exemplar, sei es in Verbindung mit Männchen, sei es getrennt davon,

entdeckt werden. Aber es zeigte sich, dass der Mann an Carcinoma vesicae mit Hydronephrose, Hypertrophie des Herzens und Ascites fibrinosus (letzterer ohne Spuren von Bilharzieneier oder Embryonen) gestorben war."

Rütimeyer dagegen sagt in seinen „Medicinischen Erinnerungen aus Aegypten und der Sinaihalbinsel, Correspondenzblatt für Schweizer Aerzte 1890: „Todesfälle, die direct auf die Folgezustände der Infection zurückzuführen sind, scheinen keineswegs selten zu sein."

Andererseits führt Sonnenburg (im Handbuch der prakt. Chirurgie von Bergmann, Bruns und Mikulicz) die Entdeckung der Parasiten auf Harley (1864) zurück, wo sie doch unser Landsmann Bilharz schon 1851 in Aegypten entdeckt hat. Und ein bedeutender Chirurg Aegyptens, Dr. Milton, sagt: „In some cases the masses formed by the Bilharzia infiltration is so greet, that on incising the bladder it is scarcely possible to introduce a finger, and one might easily imagine that the condition was one of malignant tumour of the bladder;. but, as far as I know, the coexistence of bilharzial and malignant growth in the bladder has not been determined by any trustworthy pathologist."

Die Bilharzia haematobia, eine Trematode, dessen specielleres Studium nach der zoologischen Seite hin in letzter Zeit besonders durch Looss[2]) gefördert ist, bewirkt bekanntlich durch ihre Anwesenheit in den Gefässen des Urogenitaltractus und des Darms und durch das Deponiren ihrer Eier daselbst die mannigfachsten Zustände: Zunächst am häufigsten Cystitis bis zu den schwersten Graden, meist unter secundärer Infection mit Bacterium coli, weiter Urethritis mit secundären Stricturen durch Granulationsgewebe, Perniealfisteln, die nicht, wie Belleli[3]) annimmt, durch Invasion des Bindegewebes des Perineums durch die Eier, sondern stets, wenn nicht durch Cystitis, so durch Urethritis entstehen dürften. Denn es fehlen niemals diese beiden oder eine von diesen Entzündungen.

Die Urethritis ist meist localisirt in der Pars prostatica, aber auch in der Pars cavernosa fand ich sie schon bei 12jährigem Knaben. Weitere Folgen sind Ureteritis, theils durch Stauung des Urins, theils durch Invasion der Mucosa durch Eier; in hochgradigen Fällen Hydro- und Pyonephrose.

1) Notes on surgical Bilharziasis as seen in Egypt. St. Thomas's Hosp Reports. 1897. p. 93.

2) Zur Anatomie und Histologie der Bilharzia haematobia (Cobbold). Arch. f. mikr. Anatomie. Bd. 46. S. 1.

3) La Bilharzia haematobia. Estr. della Gazz. degli Osped.. 1886.

Dass die in Aegypten so zahlreichen Blasensteine mit Bilharzia-infarct der Blase in Zusammenhang stehen, ist allbekannt. Ich konnte bei über 50 Steinoperationen nur 2 mal keine Eier nachweisen, diese beiden Fälle betrafen einen Italiener und einen Araber mit Prostatahypertrophie.

Auf die Veränderungen in den anderen Organen, speciell im Darm, auf das Vorkommen von Eiern in den Organen der Bauch- und Brusthöhle[1]) will ich hier nicht eingehen. Ich möchte speciell meine Erfahrungen über die chirurgische Behandlung der Bilharziacystitis und der mit Bilharzia vereinten Tumoren der Blase mittheilen. Aus den beigefügten 3 Tabellen sind die betreffenden Daten zu ersehen.

Die Indication der Operation ergab die Schwere der Erkrankung und die Unmöglichkeit, mit inneren Mitteln zum Ziele zu kommen. Als solche sind, theils um die in den Venen lebenden Würmer selbst zu tödten, theils um die Entzündungserscheinungen zu mildern, die verschiedensten Mittel (Calomel, Filix mas, Methylenblau[2]), Blasenspülungen mit Borlösung, Kali hypermang., Sublimat, Kreolin u. s. w.) angegeben.

Ich habe nur vom Salol und Urotropin einerseits, von roborirenden Mitteln (Eisen[3]), Nux vomica, Chinin u. s. w.) andrerseits, verbunden mit mehr oder weniger strenger Milchdiät, einigen Erfolg gesehen. Blasenspülungen im Allgemeinen reizen oft mehr, als sie nützen, ja rufen Attaquen von Pyelonephritis mit meist mehr oder weniger hohem Fieber und Schüttelfrösten hervor.

In der ersten Zeit meiner Thätigkeit in Aegypten habe ich mehrmals die Sectio mediana gemacht (vgl. Tabelle I). Aber ich habe von ihr, trotzdem sie, soweit ich beurtheilen kann, sehr oft in Aegypten prakticirt wird, nicht die besten Resultate gesehen. Die unausbleibliche Dehnung des Sphincter vesicae führt bei der meist zu constatirenden Urethritis (durch Eier und Granulationsgewebe charakterisirt) sehr leicht zu dauernder Incontinenz. Die Wunde des Perineums wird fistulös und bleibt es, selbst nach secundärer Naht. Ich habe deshalb später die Urethrotomia externa nur gemacht, wo besondere Indicationen vorhanden waren, d. h. wo starke Schmerzen am Perineum, Stricturen der Urethra durch Granulationsgewebe, auch Urethralsteinchen die Incision erheischten. Die Tabelle weist nur die reinen Cystitisfälle ohne Stein oder Tumorbildung in der Blase auf. In Wirklichkeit ist

1) Vgl. Griesinger (Archiv f. phys. Heilkunde. 1854), Kartulis (Virchow's Arch. Bd. 152) u. s. w.

2) Milton l. c.

3) Siehe Hartley (Lancet 1887).

von einer reinen Cystitis zur Tumorbildung ein allmählicher Uebergang, der die Grenze zwischen diesen beiden Krankheiten schwer ziehen lässt. Ist es doch bekannt, wie leicht die gewöhnliche Cystitis in Europa zu Polypchen oder allgemeiner Polypose der Blase führt. Viel eher noch bilden sich diese Dinge bei Bilharziacystitis. Ich verweise bezüglich der Resultate der Sectio mediana auch auf Tabelle III. Nr. 10, 12, 20, 24. Die Resultate sind nicht befriedigend und haben uns zur fast ausschliesslichen Anwendung der Sectio alta geführt.

Ueber die Resultate der letzteren geben die Tabelle Nr. II bei reiner Cystitis, die Tabelle Nr. III mit Ausnahme von 5 Fällen bei Tumorbildung in Folge Bilharzia Aufschluss. Dass sehr viele Patienten mit noch oberflächlich granulirender Wunde entlassen werden, ist jedem Kenner der ägyptischen Verhältnisse kein Wunder. Die Fellachen, d. h. Bauern, aus denen die Mehrzahl der Kranken besteht, drängen stets nach Hause und haben, da sie das Hospital für 15 Tage vorausbezahlen müssen, die Meinung, dass sie auch nach 15 Tagen geheilt sein sollten!

Dass die reine Bilharziacystitis selten sei, darf man aus den nur 8 Nummern der Tabelle II nicht schliessen. Eine Statistik des Diakonissenhospitals aus den Jahren 1890—1901 incl., also von 12 Jahren, ergiebt 314 Fälle von Bilharziacystitis ohne Complication und 235 Fälle von Cystitis, Albuminurie, Hämaturie u. s. w., die, trotzdem keine Eier nachgewiesen waren, doch zum grössten Theil auf Bilharziainfection beruht haben dürften. Diesen 549 Fällen stehen während dieser Jahre 29 Fälle von Bilharzia des Darms, 717 Steine der Blase, 266 Fälle von Perinealfisteln, 34 Urethralstricturen und 89 Blasentumoren (meist als Carcinome notirt) gegenüber bei einem Material an Kranken von 14817 und an Arabern und Kopten speciell — denn aus diesen rekrutirt sich die Bilharzia so gut wie ausschliesslich — von 7486 Fällen.

Persönlich habe ich etwa 50 Fälle von Bilharzia vesicae, meist als Nebenbefund bei anderen Krankheiten, insbesondere Anchylostomiasis und Hämorrhoiden, unter den Händen gehabt und durch Verabreichung innerer Mittel, Milchdiät u s. w. gebessert, notabene wenn die Kranken überhaupt über Beschwerden von Seiten der Blase klagten.

Jedenfalls ist die Sectio alta nur in schwereren Fällen von Bilharziacystitis, wo Strangurie, starke Hämaturie, Paralyse der Blase u. s. w. vorhanden waren, angewandt und hat ausnahmslos zum absoluten Verschwinden der Symptome geführt. Ein Todesfall ist bei ihr nicht zu beklagen gewesen.

Die Tabelle Nr. III giebt die Fälle von Bilharziatumoren, die operativ behandelt sind.

Pathologisch-anatomisch sind diese Tumoren sehr interessant. Es sind 2 Arten streng zu unterscheiden, 1. Granulationsgeschwülste, 2. wahre Tumoren (Sarkome und Carcinome); der Form nach infiltrirende und polypöse. Doch sind diese Art Tumoren klinisch nicht immer streng zu unterscheiden, und auch das Mikroskop weist neben einfachen Granulationsgeschwülsten maligne Stellen in derselben Blase auf, und die polypösen Tumoren sitzen oft auf einer Basis, die als ein die Blasenwand infiltrirender Tumor zu bezeichnen ist. Die Granulationsgeschwülste der Bilharziablase sind vielfach beschrieben, zuerst und wahrhaft klassisch von Griesinger (Arch. f. physiol. Heilkunde. 1854). Sie bestehen aus einer Wucherung des submucösen Gewebes mit Einschluss von mehr oder weniger lebenden Würmern und zahlreichen alten und jungen Eiern. Die Polypen zeigen oft zahlreiche drüsige Epithelwucherungen. Sicher sind unter meinen Tumoren wahre Carcinome und Sarkome, was ich gegenüber der oben citirten Aeusserung Milton's betonen muss. Das haben auch Harrison[1]) und Kartulis[2]) nachgewiesen. Letzterer fand bei einer Zusammenstellung von 300 Bilharziafällen 10mal Carcinom der Blase (davon 9 primär). 2mal beobachtete Kartulis Metastasen, ich habe nie solche beobachtet, muss aber zugeben, dass der grösste Theil meines Materials ex autopsia in vivo stammt. Nur einmal beobachtete Kartulis Sarkom der Blase. Inwieweit das Vorkommen der malignen Tumoren mit Bilharzia in ursächlichem Zusammenhang steht, ist natürlich schwer zu sagen. Ich enthalte mich der Hypothesen. Jedenfalls ist es auffallend, wie häufig Carcinom der Blase (allerdings nicht immer mikroskopisch nachgewiesen) in Aegypten ist.

Ein Durchsehen der Todtenliste der hiesigen Muncipalität ergiebt für die Jahre 1900 und 1901 auf 21626 Todesfälle (darunter 1878 Europäer) nur 154 Todesfälle an Carcinom und unter diesen an Blasenkrebs bei Arabern 9, bei Türken 1 (Prostatacarcinom, auf die Urogenitalorgane übergegangen), bei Griechen und bei andern Nationalitäten je 3, d. h. 16 : 154 = 9,4 Proc.

Nun ist zu bedenken, dass die Diagnosen äusserst ungenau sind. So finde ich unter der Firma Marasmus senilis 661 Todesfälle im Jahre 1900 registrirt (davon nur 16 bei Europäern) und 675 im Jahre 1901, davon nur 17 bei Europäern. Bei der Scheu der Araber

1) Lancet 1889.

2) Virchow's Archiv. Bd. 152. 1898.

vor ärztlicher Behandlung und der oft von Nichtärzten ausgeführten Todtenschau ist das nicht wunderbar.

Trotzdem weist das Blasencarcinom einen viel grösseren Procentsatz auf, als in Europa. Man denke endlich an die 89 meist als Carcinome bezeichneten Blasentumoren, die seit 1889 im Diakonissenhospital hierselbst beobachtet sind (vgl. S. 234).

Klinisch resp. von operativem Gesichtspunkt aus sind die Bilharziatumoren, abgesehen von der Frage der Malignität, in 3 Kategorien zu teilen:

1. Tumoren des Trigonum und der Gegend des Orif. int. urethrae.
2. Tumoren des Vertex vesicae.
3. Tumoren, welche die ganze Blase einnehmen und so gut wie kein Stück der Schleimhautoberfläche frei lassen.

Die 1. und 2. Kategorie sind bei Weitem am häufigsten. Als Tumor des Trigonum finde ich unter den 31 Fällen der Tabelle 17 (Nr. 2, 7, 8, 9, 10, 11, 12, 13, 15, 16, 17, 18, 21, 22, 24, 26, 31); als Tumor des Vertex 10 (Nr. 1 [fast der Kategorie 3 anzuschliessen] 3, 4, 5, 14, 20, 25, 28, 29, 30). Zu dieser Kategorie rechne ich auch die an der vorderen und hinteren Wand sitzenden Tumoren, denn das Kriterium dieser Tumoren ist das Freilassen der Ureteren. Zur 3. Kategorie gehören die Tumoren Nr. 6, 19, 23 und 27 der Tabelle No. III.

Therapeutische Versuche bei den Tumoren der 1. und 3. Kategorie erscheinen auf den ersten Blick zwecklos, wenn man sich nicht zu einer Totalexstirpation der Blase mit Implantation der Ureteren in den Darm entschliessen will. Ich habe verschiedentlich diese Operation in's Auge gefasst. Aber entweder verweigerten die Leute dieselbe, oder, was meistens zutraf, sie waren zu schwach und elend für einen grösseren Eingriff.

Und ich denke, dass die Sectio alta doch, wie ein Blick auf die Tabelle Nr. III lehrt, ermuthigende Resultate giebt.

Nicht mittelst Sectio alta, sondern durch Sectio mediana[1]) sind 3 Fälle behandelt. Zunächst Nr. 18, weil die Diagnose eines Urethralsteins gestellt war, der durch inkrustirte Granulationen vorgetäuscht war, und weil es sich um einen Knaben von 12 Jahren handelte, — bei Kindern giebt die Sectio mediana eine bessere Prognose, wie bei Erwachsenen —, dann Nr. 20, ebenfalls wegen des jugendlichen Alters; und Nr. 24, weil der Kranke zu elend für eine grössere

1) Der Fall Nr. 10, bei dem Sectio mediana und alta gemacht ist, schreibe ich letzterer zu.

Operation schien. Nr. 18 und 20 sind ohne Fistel in gutem Wohlsein, Nr. 24 mit Fistel entlassen.

Ausserdem ist eine Colpocystotomie gemacht (Nr. 28). Die Frau wurde mit kleiner Fistel in der Nähe der inneren Urethralmündung entlassen, hatte aber keine Beschwerden, da die weiten Vaginalwände Urinträufeln verhinderten. Daher wohl verweigerte sie auch eine 2. Operation.

Die Sectio alta[1]) ergab bei 15 mit ihr behandelten Tumoren des Trigonum 9 geheilte, d. h. ohne Fistel und ohne Schmerzen entlassene Fälle (Nr. 7, 8, 9, 12, 13, 16, 19, 21, 26, 31). In 3 Fällen ist auf der Krankengeschichte nichts Näheres notirt, 2 von diesen sind sicher mit Fistel fortgegangen (Nr. 10 und 11). Wahrscheinlich auch Nr. 15. 3 Fälle sind gestorben (Nr. 2, 17, 22). Nr. 2 und 17 fallen der Operation nicht zur Last, wie die hochgradigen Veränderungen der Nieren u. s. w. beweisen; ebensowenig Nr. 22 der Operationsmethode.

Ein sehr trübes Bild ergeben naturgemäss die Fälle der dritten Kategorie. Wie die ausführlichere Beschreibung in der Tabelle zeigt, ist die Blase bei diesen Tumoren von einer unglaublichen Menge polypöser, zum Theil zerfallener Massen fast ganz ausgefüllt. Die Massen heben sich so wenig von der Blasenwand ab, dass man beim Ausräumen des Organs jeden Augenblick fürchtet, die Blasenwand zu durchbohren. Selbstverständlich sind Nieren und Harnleiter und damit das Allgemeinbefinden der Kranken schon stark afficirt. Dennoch leistet auch in diesen Fällen die Sectio alta das Gute, dass die quälenden Schmerzen der Kranken, die Strangurie, verschwinden. Eine Fistel ist allerdings immer geblieben. Einen besonders schweren Fall, bei dem die Flexura sigmoidea mit der Blase verwachsen war, schildert die Krankengeschichte Nr. 3. Es handelte sich mikroskopisch um ein echtes, stark verhorntes Epithelcarcinom.

Die Tumoren des Vertex und der übrigen (hintern und vorderen Blasenwand) haben quoad vitam die besten Resultate gegeben, indem kein Kranker gestorben ist. Aber von 8 Kranken sind immerhin 5 mit Fisteln entlassen (Nr. 15, 14, 25 und 29). Jedenfalls aber hat die Operation die Kranken von ihren zum Theil furchtbaren Schmerzen befreit und die Fistel ist insofern wenig beschwerlich, als sie bei sämmtlichen Kranken fast kapillar ist und täglich nur ein paar Tropfen Urin entleert, die leicht von einem Stückchen Watte aufge-

1) Die beiden Fälle 22 und 23, in denen die Blase nur an die Bauchwand angenäht, nicht sogleich eröffnet wurde, rechne ich zu den Fällen der Sectio alta, da die Nichteröffnung der Blase hier irrelevant ist.

fangen werden können. Die Ursache der Fistelbildung ist ohne Zweifel neben der mangelnden Contractionsfähigkeit der Blase die Durchsetzung der neugebildeten Granulationen mit Bilharziaeiern, wie ich bei einigen Fällen nach Excochleation nachweisen konnte. Es hängt dies wohl damit zusammen, dass bei diesen Fällen gerade die am stärksten afficirten Theile der Schleimhaut rings um den Schnitt herum zu suchen sind.

In 3 Fällen konnten wir die Sectio alta mit partieller Blasenresection verbinden. Sie sind sämmtlich im Anhang ausführlich beschrieben. 2 Fälle heilten gut ohne Fistel aus. Diese beiden Fälle rechnen zu den Granulationsgeschwülsten mit gleichzeitig infiltrirendem und polypösem Charakter. 1 Fall (Nr. 14 der Tabelle) wurde mit Fistel entlassen. Bezüglich der näheren Daten verweise ich auf die Krankengeschichten. Wunderbar war es jedenfalls, wie tolerant das Peritoneum im Fall Nr. 14 war. Es ist zu betonen, dass dieser Fall ein wahres Carcinom war, das durch die hintere Blasenwand in das Peritoneum durchgebrochen und auf beiden Oberflächen exulcerirt war.

Als Schlussfolgerungen aus dem Vorhergehenden möchte ich die Sätze formuliren:

1. Bei schweren Formen der Bilharziacystitis ist die Sectio alta und Auskratzung der Blase ein palliatives Heilmittel, das die Kranken von ihren quälenden Symptomen befreit und wieder arbeitsfähig macht.

2. Bei den Bilharziatumoren ist die Sectio alta stets indicirt, da sie die Kranken ohne Weiteres von ihren hochgradigen Beschwerden befreit und der Schaden einer bleibenden Fistel gegenüber den Qualen des Kranken gering anzuschlagen ist.

Zum Schluss möchte ich mich noch gegen zwei Vorwürfe, die gemacht werden könnten, vertheidigen. Zunächst wird man fragen: Weshalb ist niemals eine Witzel'sche Schrägfistel angelegt? Dagegen möchte ich antworten, dass in den Fällen, wo von vornherein ein Schluss der gemachten Blasenfistel als wahrscheinlich ausbleibend angenommen werden kann, die Blasenwandungen so starr oder brüchig sind, dass unmöglich aus ihnen der nöthige Canal gebildet werden könnte.

Zweitens könnte man den Nichtgebrauch des Cystoskops zur Diagnose zum Vorwurf machen. Aber die Blase resp. der Urin war stets in einem solchen Zustande, dass jeglicher Versuch zur Cystoskopie scheiterte. Dazu lässt die Beschaffenheit des Urins in Verbindung

mit der Sondirung fast stets eine annähernd genaue Diagnose zu (s. Goebel, Diagnostic des tumeurs bilharziennes de la vessie, Egypte méd. Sept. 1901).

Krankengeschichte Nr. 1 (Nr. 1 der Tabelle III).

Bilharzia der Blase mit Carcinom, Durchbruch durch die Haut des Bauches, Fisteln bis zum Nabel, Verlöthung des Dickdarms mit der Blase, Anchylostoma. — Ungeheilt.

Status: Etwa 3 cm oberhalb der Wurzel des Penis eine querverlaufende, 8 cm breite Fistel mit aufgeworfenen Rändern, von rothgrauen Granulationen eingenommen, aus denen sich spontan Urin und auf Druck dickflüssiger Eiter entleert. Am Nabel mündet eine Fistel, die nach unten zu unter der Haut hin zu der erstbeschriebenen führt. Urin trübe, eitrig, enthält zahlreiche Eier von Bilharzia.

Patient giebt an, dass vor einigen Monaten an der Stelle der jetzigen Fistel eine Schwellung entstanden ist, die spontan aufbrach und Eiter und Urin entleerte.

Mit dem Katheter fühlt man eine Trabekelblase, die besonders nach dem Vertex zu ausgebildet ist.

Operation 23. November 1901: Excision der Ränder der breiten Fistel, Eröffnung und Auskratzung zahlreicher Fistelgänge in der Musculatur und Haut, die sämmtlich dicken Eiter enthalten. Die Fistel führt in die Blase, die ohne Weiteres für einen Finger zugängig ist. Bei Auskratzung der Fistel wird trotz geringer Gewalt das freie Peritoneum eröffnet. Um den Vertex der Blase herum überall feste Tumormassen, grauröthlich, zum Theil polypös. Das Trigonum Lieutandii erweist sich frei, doch rings herum, auch direct hinter der Symphyse, Tumormassen.

Um eine Resectio vesicae zu machen, wird das Peritoneum weiter nach oben eröffnet. Jetzt zeigt sich aber, dass der unterste Theil der Flexura sigmoidea mit dem Vertex der Blase etwas links von der Mittellinie ganz verwachsen ist. Das Netz ist am Peritoneum parietale adhärent, entzündlich röthlich verfärbt und verdickt.

Es wird daher von weiterer Operation Abstand genommen. Abschluss der Bauchhöhle nach Toilette. Drainage der Blase mittelst eines mit Jodoformgaze umwickelten Drains, Tamponade der grossen Wundhöhle mit Jodoformgaze.

Entlassung 19. November nach 29tägigem Krankenhausaufenthalt in sehr desolatem Zustand, anämisch, mit grosser Wunde, die allerdings von guten Granulationen umgeben ist.

Die mikroskopische Untersuchung der entfernten Tumormassen und der Ränder der Hautfistel ergiebt echtes Carcinom.

Krankengeschichte Nr. 2 (Nr. 2 der Tabelle III).

42jähriger Bauer aus der Mudirich Zagasig.

Bilharziapapillom der Blase. Doppelseitige Hydronephrose. Sectio alta. Tod.

Patient bietet die ganz typischen Zeichen des Bilharziatumors dar: sehr graue, fast schwarze Hautfarbe, mässige Anämie, hochgradige

Schmerzen beim Urinlassen, die Hand ist deshalb immer in der Blasengegend und die Haltung des Kranken stark gebückt. Urin träufelt fortwährend ab, in ihm nach Katheterisiren eine deutliche Zotte von etwa 3 cm Länge, glasig, grauröthlich mit gelblichen Streifen und deutlich sichtbaren Gefässen; ausserdem im Urin Bröckel, die aus polymorphen, meist spindeligen Zellen mit bläschenförmigem Kern, Eiern und rothen Blutkörperchen bestehen.

Sectio alta: Blase fühlt sich sehr hart an. Querschnitt. Gleich kommen beim Pressen des Kranken polypöse Massen in grosser Menge zum Vorschein, die ganze Blase ist von ihnen ausgefüllt, sie gehen mit breitem Stiel vom Trigonum Lieutandii aus und werden rasch abgetragen, nach ihrer Entfernung bleibt ihre Basis als Ulcus mit aufgeworfenen Rändern übrig, diese werden mit der Scheere abgetragen. Auch am Vertex der Blase und an der hinteren Wand sitzen einige Polypen, die Schleimhaut sehr rauh und zerfressen. Nach Abschabung fühlt man das Promontorium bedenklich gut durch. Sehr starke Blutung. Spülung. Jodoformgazetamponade. —

Patient hat den Eingriff gut vertragen. Der Tampon wird nach 2 Tagen entfernt. Am 3. Tage Temp. 38,8°, dann 37,7° C. Abends. Später normal. Salol. Urotropin. Der Kranke verfällt plötzlich am 11. Tage post oper. und stirbt.

Section: Grosse Hydronephrose rechts, Erweiterung des Ureters links. Weder an Milz noch Leber etwas Besonderes. Stark geschwollene Mesenterialdrüsen. Blase zusammengezogen, mit relativ glatter Schleimhaut.

Die exstirpirten Tumoren sind nach dem Lumen der Blase zu deutlich polypös, zum Theil glasig, wie ödematös, ihre Stiele vereinigen sich zu einer weissgrauen markigen Masse.

Mikroskopisch bestehen die Tumoren aus bindegewebigen Grundstock und sehr dickem, vielzelligem Ueberzug; das Bild ähnelt sehr den Nasenpolypen. Nirgends Zeichen maligner Degeneration.

Krankengeschichte Nr. 3 (Nr. 23 der Tabelle III).

45jähriger Bauer.

Bilharzia und Carcinoma vesicae, fast die ganze Blase ausfüllend. Verwachsung der Flexur mit der Blase. Laparotomie. Tod.

Patient stark braun gefärbt, im Allgemeinen sehr kräftig, entleert fortwährend Urin, hat aber wenig Schmerzen dabei. Oberhalb der Symphyse fühlt man einen etwas schmerzhaften Tumor von stark Gänseeigrösse, genau in der Mittellinie. Die Inguinaldrüsen beiderseits etwas geschwollen, hart, schmerzlos. Innere Organe gesund.

Ich wollte, da ein Carcinoma vesicae urin. diagnosticirt wurde mit typischem Urinbefund (grosse, polymorphe Epithelzellen mit bläschenförmigem Kern, zahlreiche Bilharziaeier), die Ureteren in den Darm einpflanzen und dann die Blase exstirpiren. Aber nach Eröffnung des Bauchfells zeigt sich, dass der unterste Theil der Flexur, genau in der Mittellinie quer von links nach rechts verlaufend, breit der Blase verwachsen ist. Die Blase ist in eine starrwandige Kugel verwandelt. Beim Versuch, die Flexur von der Blase zu lösen, entsteht eine starrwandige Höhle, die

tamponirt wird. Schluss der Bauchhöhle und Fixirung der Blase durch zwei Nähte in der Tiefe der Wunde, um zwischen ihnen später eine Blasenfistel anzulegen.

Den Tag nach der Operation stirbt Patient Nachmittags plötzlich, trotzdem er Morgens noch ganz wohl war und guten Puls hatte (vielleicht hätte die Anwendung der Kryoskopie uns von der Operation abgehalten).

Section: Keine Zeichen von Peritonitis. Därme gut contrahirt. Nieren kaum vergrössert, aber in ganz dünnwandige, schlaffe Säcke verwandelt, auf denen einige Cystchen mit klarem Inhalt sitzen. Ureteren auf Daumendicke erweitert. In die Blase wird durch die Urethra Formol injicirt und dieselbe sammt Ureteren und Nieren in toto entfernt. In ihr findet sich (nach 24 Stunden) ein fast die ganze Blase ausfüllender, von Vertex, vorderer und hinterer Wand ausgehender zottiger Tumor. An seiner Basis war die Flexur angewachsen. Hier ist jetzt ein von blutigen Wandungen umhüllter Hohlraum. Die Gegend der inneren Urethralmündung frei.

Der eine Ureter wird aufgeschnitten, in ihm findet sich Eiter, keine Eier. Leber gross 10:20:27 cm, fest, aber nicht cirrhotisch. Milz gross, weich, 15 cm lang. Mesenterialdrüsen sämmtlich mässig geschwollen, markartig auf dem Durchschnitt. Inguinaldrüsen klein und hart. Starkes Lungenödem, Herz sehr gross, hypertrophisch, fest contrahirt, zeigt makroskopisch das Aussehen, wie bei Fragmentatio. Im Darm nichts Besonderes. Im Blut keine Würmer gefunden (Beleuchtung im Sectionsraum sehr mangelhaft).

Mikroskopisch besteht der Blasentumor aus einem echten, sehr stark verhornten Epithelialcarcinom.

Krankengeschichte Nr. 4 (Nr. 3 der Tabelle III).

64jähriger Milchmann aus Ramleh.

Bilharzia-Granulationsgeschwülste des Vertex vesicae. Partielle Blasenrection. Heilung.

Alter, magerer Mann. Verliert fortwährend blutig, ganz schwarz gefärbten Urin, hat grosse Schmerzen, geht gebückt, hält immer die Hand an's Scrotum.

Urin stinkend ammoniakalisch, enthält mikroskopisch grosse Quantitäten Blut, Oxalat- und Tripelphosphatkrystalle, Epithelien und viele Distomumeier ohne Sporn, zum Theil verkalkt, und freie Embryonen.

Bakteriologische Untersuchung: steril!

Bei Blasenspülung tritt nach Eintritt von kaum 30 ccm Flüssigkeit Krampf ein. Es werden in den ersten Tagen Borsäureausspülungen und einmal Instillation von 1 g 1 proc. Arg. nitr.-Lösung gemacht. An die Operation ging ich bei dem Allgemeinzustand und Alter des Kranken sehr ungern.

Operation: Incision in der Linea alba. Quere Incision der Blase. Es zeigt sich, wie vermuthet, dass Bilharziatumoren vorliegen, die im Wesentlichen den Vertex vesicae einnehmen und durch deren Mitte der Schnitt hindurchgegangen ist. Abpräparirung des Peritoneums von der Blase, was relativ leicht gelingt. Herausschneiden eines grossen Stückes des Vertex vesicae, so dass die Ränder des dadurch entstehenden Fensters

überall etwa 1/2 cm von der Basis der (nun exstirpirten) Tumoren entfernt bleiben und so, dass der erste Schnitt in die Blase etwa das Centrum des herausgeschnittenen Stückes bildet. Auskratzen der Blase mit stumpfen Steinlöffel. Die Gegend hinter dem Orif. int. urethrae ist rauh. Die Schleimhaut der Blase hat eine orangerothe Farbe. Ausspülung mit Borwasser, temporäre Tamponade der Blase zur Blutstillung, Einführung eines mit Jodoformgaze umwickelten Drains, das mit einem in eine Flasche führenden Schlauch verbunden und erst nach 3 Tagen entfernt wird. Ordination (schon vor der Operation) Urotropin 0,5 3 mal täglich; später Salol 3 mal 1,0 pro Tag.

Am Abend der Operation Temp. 37,3°, am 11. Tage nach der Operation plötzlich 39,7°, den folgenden 38,3, 37,5, 37,7° Abends. Dann, wie immer Morgens, normal.

Vom 17. Tage nach der Operation an tägliche Blasenspülung mit Borwasser.

Vom 11. Tage an kommt der Urin zum grössten Theil aus der Harnröhre.

Bei der Entlassung (20 Tage post operat.) sehr guter Ernährungs- und Kräftezustand. Die Wunde oberhalb der Symphyse bis auf eine kleine granulirende Stelle geschlossen. Patient, der ambulant weiter behandelt werden sollte, ist nicht wiedergekommen.

Das Präparat hat etwa 5 cm im Durchmesser, besteht aus einer Anzahl Polypen, die von dunkelbraunrother Schleimhaut überzogen sind und zum grössten Theil breitbasig aufsitzen. Die Schleimhaut hat zahlreiche weisse (inkrustirte) Stellen. Es handelt sich um Granulationstumoren.

Krankengeschichte Nr. 5 (Nr. 14 der Tabelle).

36jähriger Bauer.

Bilharzia und Carcinoma vesicae, in das Peritoneum durchgebrochen. Partielle Blasenresection. Heilung mit Fistel.

Kräftiger, grosser Mann. Beim Katheterisiren fühlt man hinten unten in der Blase harte Massen, die den Verdacht auf Stein erregen. Es entleeren sich weisse, für Bilharzia typische Bröckel, Blutgerinnsel mit Fetzen. Mikroskopisch: Wenige Eier, zahlreiche Blasenepithelien, d. h. zusammenliegende Masse von polymorphen, länglichen oder spindeligen, runden oder eckigen Zellen, so dass der Verdacht auf Carcinom aufsteigt.

2. August. Sectio alta in Beckenhochlagerung unter Einführung eines Katheters in die Blase. Gleich nach Durchschneidung der Muskeln fühlt man die harte, tumorartige Blase. Incision und Annähung der Blasenwand an die Haut. In der oberen vorderen Blasenwand, dort wo das Peritoneum noch die Blase überzieht, sitzt ein grosses Ulcus, zottig, mit wulstigem, hartem Rand. Excision alles Flottirenden so gut es geht. Da die Ureteren vom Tumor frei sind, so wird zur vollkommenen Exstirpation zunächst versucht, das Peritoneum von der Blase abzulösen, was an den Seiten gut gelingt, aber in der Mittellinie ist der Tumor fest mit dem Bauchfell verwachsen, ja durch dasselbe durchgedrungen. Aufheben der Beckenhochlagerung, um Einfliessen von Blaseninhalt in den Bauchraum besser zu vermeiden. Tamponade der Blase mit Jodoformgaze, die während der Operation öfter gewechselt wird. Schutz des Peritoneums durch Gaze. Excision des Tumors mit Scheere und Messer, indem nach jedem

Schnitt die ganze Blasenwand durch eine Celloidinzwirnnaht (zur Blutstillung und zur Fixirung) gefasst wird. Nach Entfernung des Tumors Toilette des Peritoneums, in das doch recht viel Blut und Tumorreste gelangt sind. Vernähung des Peritoneums mit dem Peritoneum des Blasenrestes mit Catgut. Annähung des Blasenrestes mittelst der schon früher gelegten und lang gelassenen Celloidinzwirnnähte an die Haut. Tamponade der Wunde mit Jodoformgaze unter Einlegen eines Drains in die Blase.

Erster Verbandwechsel nach 2 Tagen.

20 Tage post operat.: Theils stumpfe, theils scharfe Anfrischung der (mit der Haut durch einen granulirenden Canal verbundenen) Wundränder der Blase, die etwas ektropionirt ist durch Narbenzug der Umgebung, speciell an der Symphyse. Dann einstülpende, nur die Blasenmusculatur fassende Blasennaht (nach Lambert) in frontaler Richtung (5 Catgutknopfnähte).

48 Tage post operat.: Patient auf dringendes Verlangen entlassen. Es besteht noch eine etwas Urin entleerende Fistel. Kräftezustand und Allgemeinbefinden mässig.

Präparat: Eine 6 cm im Durchmesser grosse runde Fläche begrenzt die frühere Blasenseite. Hier befindet sich inmitten eines normalen, aber mikroskopisch von Bilharziaeiern durchsetzten 1 cm breiten Schleimhautsaumes ein kraterförmiges Ulcus, von zackigen Tumormassen eingenommen. Aehnlich sieht die Peritonealseite aus, nur dass hier ein kleineres centrales Ulcus von breiterem, mitexstirpirtem Peritonealsaum umgeben ist. Auf einem (sagittalen) Durchschnitt des Tumors zeigt sich ein das peritoneale mit dem vesicalen Ulcus verbindender, von zackigen Tumormassen umgebener, 5 cm langer Fistelgang. Dieser Fistelgang durchsetzt also das die Blasenwand in sagittaler Richtung und cylindrischer Form durchdringende Tumorgewebe. Die peripheren Partieen des exstirpirten Präparats sind Muskelgewebe.

Die mikroskopische Untersuchung zeigt Carcinom, an dem die mit Eiern durchsetzte Schleimhaut schroff absetzt, ebenso an der anderen Seite das Peritoneum. In den Carcinommassen finden sich aber an einer Stelle noch Häufchen Eier in Bindegewebe.

Krankengeschichte Nr. 6 (Nr. 30 der Tabelle III).

30jähriger Fellach.

Tumor bilharz. verticis vesicae. Polypen des Blasengrundes. — Bilharzia intestini. Excision des Vertex vesicae, Auskratzung der Blase und Entfernung der Polypen. — Heilung.

Mässig kräftiger, aber grosser Mann. Etwas Anämie. An den inneren Organen nichts, besonders keine Abnormitäten im Rectum, Prostata klein. Keine Drüsen. Nur die Flexur sigmoid. ist deutlich als harter, aber nicht schmerzhafter Strang zu fühlen.

Urin bietet die gewöhnlichen Symptome, zahlreiche Eier. Ebenso im Stuhl zahlreiche Eier.

Sectio alta unter medullärer Anästhesie mit Tropacocain (0,05). Incision der Blasenwand auf eingeführtem Katheter mit der Scheere. Gleich neben der Wunde wölben sich haselnussgrosse, breitbasig der Schleimhaut

aufsitzende Bilharzia-Granulationstumoren vor, die ringsum den Vertex, besonders nach rechts hin, einnehmen. Es wird Schleimhaut mit den Tumoren und etwa der halben Dicke der Musculatur entfernt. Die Blase ist sehr weit, so dass trotz Entfernung des grossen Stückes noch ziemlich viel Hohlraum übrig bleibt. Die Schleimhaut ist auch nach dem Grunde der Blase hin stark wulstig und mit gelben Körnern auf braunrothem Grunde besät. Im Trigonum um die Harnröhrenmündung 3 Polypchen, von denen der grösste haselnussgross ist. Auskratzung der Blase, Entfernung der Polypen mit scharfem Löffel. Temporäre Tamponade der Blase mit Jodoformgaze, Verkleinerung der Wunde durch einstülpende Catgutnähte der Musculatur. Nach Entfernung der Gaze Einlegen eines mit Schlauch zu verbindenden Drains. Tamponade der Wundhöhle des Cavum Retzii.

In dem Blute der Blase fanden sich zwei lebende Bilharziawürmer. Am Abend nach der Operation 37,7°, ebenso den folgenden Abend, dann 38,7°; und nun stets normale Temperatur. Salol. Vom 12. Tage post operat. an tägliche Kreolinspülungen (1:2000); nach 23 Tagen entleert sich aller Urin aus der Harnröhre, und nach 33 Tagen verlässt der Patient in sehr gutem Ernährungszustand, mit einer kleinen oberflächlichen granulirenden Wunde das Hospital. Miction jetzt nur 2 mal täglich.

Tabelle Nr. I.

Bilharziacystitis zum Theil mit Strictura urethrae; Urethrotomia externa. Auskratzung.

Nr.	Alter	Beruf	Befund	Krankenhausaufenthalt	Verlauf, Resultat u. s. w.
1	25	Fellach (Bauer).	Urin sehr trübe, starke Balkenblase.	21 Tage.	Borsäurespülungen. Urin bei der Entlassung klar, entleert sich aus dem Orif. ext. ur. Wunde oberflächlich granulirend. Keine Beschwerden.
2	25	Fellach.	Periurethrale Infiltration ober- und unterhalb des Scrotums. Strictura urethrae 8 cm vom Orif. ext. entfernt.	36 Tage.	Heilung. Im Stuhl Ankylostoma. Hatte Eiweiss im Urin!
3	50	Fellach.	Grosse Beschwerden. Geringer Kräftezustand, Brennen beim Urinlassen. Urin stinkend, ammoniakalisch, mit Flocken desquamirter Epithelien. (Gehört wahrscheinlich eher zu der Tumorclasse!)	34 Tage.	Kreolinspülungen geben schlechtes Resultat. Sehr elend entlassen, nachdem vorher noch zweimal in Narkose sondirt. In der Urethra prostat. Granulationsmassen. Im Stuhl Ankylostoma.
4	30	Fellach.	Kräftiger Mann, starke Schmerzen in der Harnröhre; letztere stark geröthet, speciell am Orif. ext., ebenso die Glans. Hier Incision. Auskratzung der Blase ergiebt wenig Gewebe.	30 Tage.	Kreolinspülungen mit gutem Resultat. Wunde der Glans geheilt. Urethromie. Wunde oberflächlich granulirend. Im Stuhl Ankylostoma.

Nr.	Alter	Beruf	Befund	Krankenhausaufenthalt	Verlauf, Resultat u. s. w.
5	37	Schreiner vom Dorf.	2malige Urethrotomia externa.	26 Tage.	Gegen ärztlichen Willen in Besserung entlassen.
6	25	Fellach.	—	11 Tage.	Besserung.
7	38	Almosenempfänger	—	14 Tage.	Besserung.

Tabelle Nr. II.

Bilharziacystitis behandelt durch Sectio alta, Auskratzung mit stumpfem Steinlöffel und nachheriger Drainage, die nach 1—2 Tagen entfernt wird.

Nr.	Alter	Beruf	Befund	Krankenhausaufenthalt	Verlauf, Resultat u. s. w.
1	22	Fellach.	Ausser Bilharziacystitis Hämorrhoiden, die mit Dilatatio ani behandelt werden.	28 Tage.	Heilung.
2	24	Fellach.	Seit 3 Jahren Brennen, Urin kommt tropfenweise. Jetzt besonders starke Schmerzen. Katheter durchstösst spontan die Blasenwand. Abrasio mucosae.	21 Tage.	Salol. Terpentinkapseln. Mit granulirender Wunde in gutem Wohlsein entlassen. Urin noch trübe und eierhaltig.
3	30	Fellach.	Blase sehr dünn. Schleimhaut grau. Im Urin Bact. coli. 12 Tage nach der Operation entleert sich aller Urin aus der Urethra.	31 Tage.	Heilung. Hatte 2 Tage lang (16 Tage p. op. unter Fiebersteigung bis 38,9°) Schmerzen in der rechten Nierengegend, die auf Urotropin zurückgehen.
4	38	Figgi, (Almosenempfänger)	Mit dem Urin entleeren sich kleine Steinchen. Urin stinkend, trübe, enthält ein coliähnliches, bewegliches Stäbchen. Hochgelbe Blasenschleimhaut, an der viele kleine Concremente adhärent. Viele verkalkte Bilharziaeier in den ausgekratzten Schleimhautheilen.	30 Tage.	Fiebersteigerung (bis 39,3°) 6 Tage lang nach der Operation. Gelegentlich Brennen in der Urethra. Digitalis. Urotropin. Creolinspülungen. Noch sehr anämisch bei der Entlassung. Mehrere Inguinaldrüsen hart, walnussgross.

Nr.	Alter	Beruf	Befund	Krankenhausaufenthalt	Verlauf, Resultat u. s. w.
5	28	Fellach.	Starke Schmerzen, Brennen, Ischurie. Zuerst in Narkose: Sondirung. Gelingt nur mit dünnen Bougies. Ausspülungen. Bilharziagranulationen der Pars prostatica. Später gelingt es nicht mehr, in die Blase zu gelangen. Daher Sectio alta: Zahlreiche kleine, nicht mehr als höchstens linsengrosse Schleimhautexcrescenzen, besonders um das und vor dem Orif int. urethrae. Retrograder Katheterismus. Tasche in der Pars prostatica.	30 Tage.	Urin nach 3 Tagen theilweise aus dem Orif ext. urethrae entleert, nach 13 Tagen sämmtlich auf diesem Wege. In gutem Wohlsein, doch noch etwas blutarm, entlassen. Keine Beschwerden. Katheterismus immer noch schwer. Wunde bildet noch einen gut granulirenden Trichter, Blase aber geschlossen.
6	31	Fellach (Kopte).	Seit einem Jahr krank mit Blutharnen u. s. w. Jetzt fortwährend Urinträufeln. Schauderhaft stinkender Urin mit Fetzen Leukocyten und Eiern. Feine Rauhigkeiten überall in der Blase.	24 Tage.	Ankylostoma und Distoma heterophyes im Stuhl. Kreolinspülungen. Entlassen in sehr gutem Allgemeinzustand.
7	52	Arbeiter (Alexandrien).	—	15 Tage.	Besserung.
8	40	Dorfältester.	Entleert Fetzen und trüben Urin, Brennen in der Urethra.	37 Tage.	Hatte 28 Tage nach der Operation zwei Abende 40° und Schmerzen in den Nierengegenden. Urin bei der Entlassung fast klar.
9	38	Schreiber (Kopte).	Urin mässig trübe, viel Blut.	33 Tage.	Schleimhaut der Blase sehr weiss, rauh. Am Orif. int. urethr. rechts ein linsengrosser Polyp. Kreolinspülungen. Später, da die Wunde sich nicht schliesst, Auskratzung derselben. In den Granulationen Eier. Entlassen in mässigem Ernährungszustand. Wunde bis auf eine feine, noch einige Tröpfchen Urin entleerende Fistel geschlossen.

TABELLE Nr. III.

Bilharziatumoren der Blase, zum Theil carcinomatös und sarkomatös. Behandelt mittelst Sectio alta, mediana, Colpocystotomia und Resectio partialis vesicae.

N	Alter	Beruf	Diagnose	Befund	Operation	Aufenthalt im Krankenhause vor der Operation	Aufenthalt im Krankenhause nach der Operation	Resultat	Bemerkungen
1	40	Fellach.	Carcinoma des Vertex und Fundus mit Durchbruch durch die Haut.	Fisteln oberhalb der Symphyse, am Nabel. Trabekelblase.	Sectio alta. Excochleatio	3	25	Besserung, mit Fistel entlassen.	Vgl. ausführliche Krankengeschichte Nr. 1. Im Stuhl Ankylostoma.
2	42	Fellach.	Grosser Tumor vom Trigonum ausgehend, polypös.	Graues, fast schwarzes Aussehen, fortwährend Urinträufeln, schmerzhaft. Hand am Scrotum. Geht gebückt.	Sectio alta. Excision, Tamponade	3	12	Tod.	Vgl. ausführliche Krankengeschichte Nr. 2.
3	64	Milchmann aus Ramleh.	Tumor verticis vesicae.	Fortwährende Entleerung von blutigem Urin, grosse Schmerzen; hält beständig die Hand an's Scrotum.	Sectio alta mit Resection des Vertex vesicae Auskratzen der Schleimhaut.	6	20	Heilung.	Vgl. ausführliche Krankengeschichte Nr. 4.

Nr.	Alter	Beruf	Diagnose	Befund	Operation	Aufenthalt im Krankenhause vor der Operation	Aufenthalt im Krankenhause nach der Operation	Resultat	Bemerkungen
4	35	Fellach.	Tumor des Trigonum; 1 Tumor der Schleimhaut.	Brennen beim Urinlassen. Katheter geht durch weiche Massen, wie wenn eine Strictur überwunden würde.	Sectio alta. Excochleatio. Tamponade der Blase.	4	13	Heilung (?) (Ohne Fistel entlassen.)	Blase liegt nach der Entleerung des Urins in geschrumpftem Zustand tief hinten. Um die Urethra ein Tumor, der etwa 4 cm im Durchmesser hat, ausgelöffelt wird, so dass ein kraterförmiges Ulcus zurückbleibt. Etwas oberhalb des Trigon. Lieutandii ein kleiner, kaum linsengrosser Knoten. Schleimhaut blassgelblich-röthlich mit miliaren schwarzen Punkten. Starke Blutung, daher Tamponade, die nach 48 Stunden entfernt wird. Nach 9 Tagen kommt aller Urin aus dem Orif. ext. urethrae. Im Stuhl Ankylostoma.
5	45	Fellach.	Tumor des Trigonum und 2 isolirte Schleimhauttumoren.	Seit 6 Monaten starke Schmerzen, besonders Abends. Brennen beim Urinlassen. Stücke Blut gehen ab.	Sectio alta. Excochleatio.	1	33	Mit Fistel entlassen. Besserung.	Mässig kräftiger Mann. Peritoneum eröffnet, da die Blase als runder, hühnereigrosser Tumor in der Tiefe des Beckens liegt. Nur mit Mühe gelingt es, ausserhalb des Peritoneums an die Blase heranzukommen. Trigonum in einen weichen, bröckeligen Tumor verwandelt An der seitlichen linken Blasenwand noch 2 Polypen. Excochleation des Tumors. Patient entlassen ohne Schmerzen, in gutem Wohlsein.
6	50	Fellach.	Tumor der ganzen Blase.	Seit 1 Jahr krank. Starke Schmerzen in der Blasengegend.	Sectio alta. Excochleatio.	1	23	Ungeheilt.	Sehr kachektischer, anämischer Mann. Oberhalb der Symphyse ein Tumor zu fühlen, wie ein vier-monatlich schwangerer Uterus. Trotzdem wird nach Incision bis auf's Cavum Retzii das Peritoneum dicht hinter der Symphyse eröffnet. Der Tumor reicht bis zum Promontorium. Naht des Peritoneums. Quere Incision der mindestens 3 cm dicken Blasenwand. Die ganz starrwandige Blase hat ein zerklüftetes, von fetzigen grauen Massen erfülltes Innere. Auslöffelung unglaublicher Massen und Spülung mit Borsäure. Der Kranke in elendem Zustand mit Fistel, aber gut ge-

								lassen.)	Massen eingenommen mit papillomatösen Formen. Auskratzung mit stumpfem Steinlöffel. Ohne Fistel, aber mit noch zeitweiligem Brennen in der Urethra entlassen.
8	36	Fellach.	Tumor des Trigonum und Steinrecidiv.	—	Sectio alta.	2	38	Heilung (?) (Ohne Fistel entlassen.)	Mit dem Katheter fühlt man Tumormassen, auch einmal einen Stein. Bei der Sectio alta ist der eingeführte Katheter ohne Gewaltanwendung durch die brüchige, stark geschrumpfte Blase hindurch in das Peritoneum gedrungen. Abschliessende Naht des Peritoneum, Annäherung der Blase an die Bauchwand durch Nähte. Links hinten liegt neben höckerigen festen Tumormassen ein kleiner bröckeliger Stein. Patient in gutem Wohlsein entlassen, muss alle 2 Stunden Urin lassen. Beiderseits kleine harte Inguinaldrüsen.
9	35	Fellach.	Tumor des Trigonum. Pyelitis?	Schauderhaft stinkender Urin, viel Eiter; polymorphe Epithelien darin.	Sectio alta. Excochleatio	2	27	Besserung (geg. ärztl. Rath gegangen).	Im Trigonum Lieutandii ein Tumor, der nach Excochleatio ein Loch zurücklässt. Auskratzung der ganzen Blase. Milz vergrössert. Beide Nieren spontan und auf Druck schmerzhaft. Temperatur Abends meist 38,2°, einmal 38,8°.
10	45	Fellach.	Tumor trigoni.	Eiweiss. Gewebsfetzen im Harn.	Sectio mediana et alta.	2	20	Ungeheilt.	Totalexstirpation der Blase verweigert. Der Sectio mediana wurde eine Sectio alta angeschlossen, da sich ein Tumor der Blase ergab. Patient war noch leidlich kräftig.
11	45	Fellach.	Tumor trigoni.	—	Probeincision (Sectio alta).	1	14	Ungeheilt.	—
12	22	Figgi.	Tumor trigoni.	—	Sectio alta. Excochleatio.	3	20	Besserung. (Ohne Fistel.)	—
13	40	Fellach.	Tumor trigoni.	Sehr starke Schmerzen Man fühlt harte Stränge mit dem Katheter, der schwer und nach rechts zu in die Blase gelangt, als ob man einen falschen Weg bahne. Starke Blutung.	Sectio alta. Excochleatio.	2	43	Heilung (?) (Ohne Fistel entlassen.)	Blase hart, wie ein Tumor. Schleimhaut gelb, lederartig. Ganze Blase durch einen über eigrossen Tumor ausgefüllt, der von den oberen Theilen des Trigonum Lieutandii ausgeht und sich leicht mit Finger und Scheere entfernen lässt, er geht besonders links tief gegen das Rectum zu, daher das Abweichen des Katheters. Tumor höckerig, papillär, in den tieferen Partieen fester, markig. Starke Blutung, die nach Spülung und temporärer Tamponade steht. Drainage. Entlassen ohne Fistel in gutem Wohlbefinden.

Nr.	Alter	Beruf	Diagnose	Befund	Operation	Aufenthalt im Krankenhause vor der Operation	Aufenthalt im Krankenhause nach der Operation	Resultat	Bemerkungen
14	36	Fellach.	Carcinom der hinteren Blasenwand.	—	Sectio alta. Partielle Blasenexstirpation.	4	48	Mit Fistel entlassen.	Vgl. Krankengeschichte Nr. 5.
15	30	Figgi.	Tumor trigoni.	—	Sectio alta. Excochleatio.	2	19	Besserung.	—
16	12	Fellach.	Tumor trigoni.	Furchtbare Schmerzen, Ischurie, Strangurie.	Sectio alta. Excochleatio.	1	36	Heilung (?) (Ohne Fistel entlassen.)	Mit dem Katheter fühlt man Rauhigkeiten, die als Steine imponiren. Trigonum von polypösen Tumoren eingenommen, die nach der Tiefe zu fester werden. Abtragung mit Finger, scharfem Löffel, Cooper'scher Scheere. Jodoformgazetamponade.
17	45	Fellach.	Tumor trigoni.	Kaum Schmerzen, sehr viel Eiter im Urin. Mit dem Katheter Rauhigkeiten (Incrustationen?) zu fühlen.	Sectio alta. Excochleatio.	16	30	Tod.	Blasenwand hypertrophisch. Blumenkohlgewächs mit infiltrirtem, aufgeworfenem Rand an dem Orif. int. urethrae. Freilegung durch Haken und Excision mit Scheere und Löffel, Cauterisation des Grundes. Jodoformgazetamponade. Patient später sehr elend, miserabler Puls. Section: Lebercirrhose. Geschwollene Milz. Nierenbecken beiderseits erweitert, ebenso wie die Ureteren mit Eiter gefüllt. Mesenterialdrüsen mässig geschwollen. Im Darm einige schwarzpigmentirte Stellen. In der Vena portae Bilharziawürmer.
18	12	Araberknabe aus Alexandrien.	Tumor trigoni.	Fortwährendes Urinträufeln, Schmerzen nicht so arg wie in anderen Fällen.	Sectio mediana. Excochleatio.	5	13	In Heilung (Ohne Fistel.)	Man fühlte anscheinend einen Stein in der Urethra! aber im Trigonum Lieutandii eine Anzahl Polypen mit breiter Basis auf infiltrirtem Grunde.
19	37	Fellach.	Polypöser Tumor d. ganzen Blase.	Im Urin polymorphe Epithelien, von aussen fester Tumor	Sectio alta. Excochleatio.	19	19	Ungeheilt. Mit Fistel entlassen	Die ganze Blasenwand infiltrirt. Innen zahlreiche papillomatöse Erhebungen, besonders im Trigonum Lieutandii dicke Massen. Auskratzung, Spülung. Pa-

		Alexandrien.	teren Wand.	dernisse beim Sondiren	leatio.			Fistel entlassen.)	Finger eine pilzförmige, knorpelharte Infiltration, von der sich nur mit Mühe mittelst scharfen Löffels einige Bröckel von papillärer Strictur fortnehmen lassen. Spülung. 2 Tage lang Dauerkatheter. Ohne Beschwerden entlassen.
21	45	Gärtner aus Ramleh.	Tumor trigoni.	Katheter geht durch Granulationen in die Blase, als ob er einen falschen Weg mache. Polymorphe Epithelzellen, Pigmentschollen, rothe Blutkörperchen im Urin.	Sectio alta. Excisio. Cauterisatio	21	21	In Heilung (Ohne Fistel entlassen.)	Platter, pilzdachförmiger Tumor im Trigonum Lieutandii. Exstirpation mit Scheere und scharfem Löffel, so dass man deutlich das recto-vesicale Bindegewebe sieht. Cauterisation. Primäre Naht, die aber nach einigen Tagen Urin durchlässt.
22	50	Fellach.	Carcinom des Blasengrundes.	—	Annähung der Blase an die Bauchwand.	—	—	Chloroformtod.	Ziemlich kräftiger Mann. Sectio alta und Annähung der Blase an die Bauchwand, da die Operation zweizeitig gemacht werden sollte. Als alles fertig war, trat plötzlich Herzstillstand auf, trotzdem der Narkotiseur wohl einige Minuten lang kein Chloroform mehr gegeben hatte. Injection der Blase mit Formol in der Leiche. Ein grosses rundes ca. 6 cm im Durchmesser haltendes Carcinom nimmt den Grund der Blase ein, deren Schleimhaut im Uebrigen von zahlreichen kleinen Erhabenheiten eingenommen und von zahlreichen verkalkten Bilharziaeiern durchsetzt ist.
23	45	Fellach.	Carcinom der Blase mit Verwachsung der Flexur.	Polymorphe Epithelien im Urin.	Laparotomie. Annähung der Blase an die Bauchwand.	2	1	Tod.	Vgl. Krankengeschichte Nr. 3.
24	60	Fellach.	Carcinoma (?) vesicae.	Starke Schmerzen, Urindrang u. s. w.	Sectio mediana.	2	20	Besserung.	Ganz alter decrepider Bauer, nur Urethrotomia externa und Kreolinspülung der Blase gemacht, die zu leidlicher Besserung führt.
25	40	Fellach.	Bilharziaplatte.	—	Sectio alta. Excochleatio.	1	65	Mit Fistel entlassen.	Tumor an der vorderen Blasenwand dicht hinter der Symphyse. Excochleatio. Da die Wunde sich nicht schliesst, nach $1^1/_2$ Monaten Auskratzung der Fistel, vergebens. Oft so starke Schmerzen in der Urethra, dass er Nachts nicht schlafen kann. Die Ausspülung der Blase entleert auch später noch nekrotische Fetzen Tumorgewebes. Besserung.

Nr.	Alter	Beruf	Diagnose	Befund	Operation	Aufenthalt im Krankenhause vor der Operation	Aufenthalt im Krankenhause nach der Operation	Resultat	Bemerkungen
26	35	Fellach.	Multiple Polypen des Trigonum Lieutandii. Bilharzia intestini.	—	Sectio alta. Excision. Abrasio mucosae.	1	19	Heilung(?) (Ohne Fistel entlassen.)	Polypen von Walnuss- bis Erbsengrösse um die innere Urethralöffnung herum. Nach der Excision bemerkt man auf den Tumoren zwei männliche Würmer. Im Stuhl Eier von Bilharzia. In ausgezeichnetem Wohlsein entlassen.
27	60	Fellach.	Ganze Blase von Tumormassen erfüllt.	Mit dem Katheter fühlt man links im Blasengrunde sandige Massen.	Sectio alta. Excochleatio.	1	12	Mit Fistel entlassen.	Hagerer alter Mann von dunkelbrauner Hautfarbe. Gleich nach Eröffnung des Cavum Retzii fühlt man einen harten, runden Tumor, in den die Blase verwandelt ist. Das Peritoneum reisst beim Versuch, es von der Blase abzustreifen, ein. Die ganze Blase von sandigen weissen Tumormassen erfüllt. Bei der Auslöffelung kommt man nirgends auf feste resistente Blasenwand. Ausspülung, Drainage. In desolatem Zustand mit Fistel entlassen.
28	40	Fellachenfrau.	Grosses Carcinom der vorderen Blasenwand und des Trigonum.	Beim Katheterisiren kommt man gleich auf ein Hinderniss, das als Stein imponirt.	Colpocystotomia. Excisio.	2	33	Mit Vesicovaginalfistel entlass.	Mannsfaustgrosser Tumor, der von der vorderen Blasenwand, hinter der Symphyse, gleich links neben der Urethralmündung ausgeht. Excision in Stücken. Starke Blutung. Tamponade, Herausleiten derselben aus der Urethra. Schluss der Scheidenblasenwunde durch tiefe Catgut- und oberflächliche Celloidinzwirnnähte. Tamponade nach 24 Stunden entfernt. Naht durchgängig nach einer Woche. Entlassen mit kleiner Fistel in der Gegend der inneren Urethralmündung, verliert aber nicht spontan Urin, da die Vagina sehr voluminös. Allgemeinbefinden sehr gut. Tumor compact, markig, grau, mit Ueberzug von grauweisser,

		lach.	et parietis posterior ves.	Strangurie, sehr starke Schmerzen, Urin kommt tropfenweise mit Blut. Im Harn: Streptokokken und Bact. coli. Albumin Cylinder.	Exstirpation.		entlassen.)	Geschwulst. Sie ist fast ganz von einem Tumor angefüllt, der von der hinteren Wand am Vertex ausgeht, bis hinunter zum Trigonum reicht, aber anscheinend die Ureteren freilässt. Die Schleimhaut geht auf den Tumor über. Bei Versuch das Peritoneum abzulösen, reisst dieses sogleich ein, da der Tumor bis an dieses reicht. Exstirpation des Tumors so gut es geht. Drainage. Starke Schmerzen im Penis. 19 Tage nach der Operation 38,9° und Nierenschmerzen rechts. Urotropin. Patient in ziemlich elendem Zustand entlassen, aber keine Schmerzen mehr. Sehr anämisch. Ankylostoma.
30	30	Fellach.	Tumor des Vertex und Polypen der Basis.	Gewöhnliche Symptome. Bilharziaeier im Stuhl.	Sectio alta. Partielle Blasenresection. Auskratzung. Exstirpatio polyporum.	1	33	Heilung (?) (Ohne Fistel entlassen.)	Vgl. ausführliche Krankengeschichte Nr. 6.
31	35	Fellach.	Tumor trigoni.	Brennen in der Harnröhre. Katheter lässt in der Pars bulbosa eine Resistenz fühlen. Polymorphe Zellen im Urin.	Sectio alta.	1	29	Heilung (?) (Mit Fistel entlassen.)	Schleimhaut der Blase rauh, grau-gelblich. Das ganze Trigonum von weichen Massen eingenommen, die z. Th polypös sind. An der Hinterwand eine ½ haselnussgrosse, breitbasig aufsitzende Protuberanz. Entfernung des Kranken, so gut es geht. Starke Blutung, die trotz heisser Borlösungspülung nicht steht, daher Jodoformgazetamponade, die nach 24 Stunden entfernt wird. Kein Fieber (nur 2 Tage 37,5° Abends). Nach 23 Tagen entleert sich aller Urin aus der Harnröhre. Entlassen in sehr gutem Wohlsein und Ernährungszustand. Die Milzdämpfung ist etwas gross, reicht bis zum Rippenrand. In dem Blute der Blase und direct in den Tumortrümmern werden 6 lebende Bilharziawürmer (Männchen und Weibchen) gefunden.

XII.

Aus der chirurgischen Klinik zu Rostock (Prof. W. Müller).

Ueber gleichzeitige Erkrankungen an Appendicitis und Cholelithiasis resp. Cholecystitis.

Von

Dr. **Adolf Becker,**
Assistenzarzt der Klinik.

Die Literatur über die Appendicitis ist in den letzten 15 Jahren in's Riesenhafte angewachsen. Nach Edebohls' Zusammenstellung umfasste das Literaturverzeichniss bereits bis zum Jahre 1898 über 2500 Nummern, und in den letzten 4 Jahren ist durchaus nicht etwa das Interesse für diese Krankheit erlahmt. Es findet dies wohl hauptsächlich darin seinen Grund, dass die Kenntniss der Aetiologie, pathologischen Anatomie und Symptomatologie der Appendicitis durchaus noch nicht in allen Punkten als vollkommen geklärt gelten kann, und in Folge dessen auch die Ansichten über die einzuschlagende Therapie immer noch weit auseinander gehen. Kann man doch von einem einheitlichen Symptomencomplex der Appendicitis nicht sprechen, um so weniger als das klinische Bild oft in einem auffallenden Gegensatze zum pathologisch-anatomischen Befunde steht. So findet man zuweilen nach vielen Anfällen, die mit den Erscheinungen localer Peritonitis einhergingen, bei der späteren Radicaloperation einen ganz freien Wurmfortsatz, an dem vielleicht nur eine Stenose an der Einmündungsstelle ins Coecum oder eine Verdickung der Wand des Processus noch auf die früheren Erkrankungen hinweist, umgekehrt ist man nach Eröffnung der Bauchhöhle oft auf's äusserste überrascht, wenn man den Appendix vollkommen verwachsen und in seinem Innern eine schwere, jauchig-eitrige Entzündung vorfindet in Fällen,

1) Edebohls, A review of the history and literature of appendicitis. New York med. record. 1899. Nov. 25. Referirt: Centralbl. f. Chirurgie. 1900. Nr. 12. S. 333.

wo vielleicht scheinbar nur ein „Anfall" oder wenige vorausgegangen sind, oder wo überhaupt kein eigentlicher Anfall bestanden hat, sondern der Patient nur ab und zu über leichte Schmerzempfindung in der Ileocoecalgegend, verbunden mit Durchfällen oder Verstopfung, geklagt hat, ohne dass er auch nur einen Tag deswegen hätte das Bett hüten müssen. Wenn nun schon in diesen einfachen uncomplicirten Fällen es ungemein schwer und oft geradezu unmöglich ist, eine genaue anatomische Diagnose in Bezug auf die bestehenden Veränderungen am Appendix zu stellen, so wachsen die Schwierigkeiten, wenn andere Organe der Nachbarschaft erkrankt bezw. in Mitleidenschaft gezogen sind. In solchen Fällen sind Fehldiagnosen keine Seltenheiten und auch durchaus entschuldbar. Ich erinnere hier nur an die vielen bekannten Fälle, wo es sich um Erkrankungen der weiblichen Geschlechtsorgane (Hydrosalpinx, Pyosalpinx, Oophoritis) handelt. Hier können sowohl die Adnexe primär und der Appendix secundär erkrankt sein, als auch umgekehrt.

Bekannt ist ferner das häufige, gemeinsame Vorkommen von rechtsseitiger Wanderniere und Appendicitis, während ebenfalls Verwechslungen von Appendicitis mit Nieren- oder Uretersteinen nicht zu den Seltenheiten gehören und diagnostisch die grössten Schwierigkeiten machen können. Denn dass eine Stenose des Processus vermiformis, wenn sich hinter derselben Koththeilchen oder eitriges Secret ansammelt, periodisch wiederkehrende, typische Kolikanfälle hervorrufen kann, unterliegt heut zu Tage keinem Zweifel mehr.

Wenn man ferner die sehr variable Lage, Form und Länge des Processus vermiformis in Rechnung zieht, so ist es in solchen Fällen, wo der Appendix nach oben geschlagen und noch dazu an der Unterfläche der Leber adhärent oder gar mit der Gallenblase verwachsen ist, wie dies Naunyn z. B. in einem Falle gesehen hat, leicht verständlich, wenn dann an erster Stelle eine Erkrankung des Gallensystems diagnosticirt wird.

Und so sind in der Literatur zahlreiche Fälle bekannt, wo Gallensteine vermuthet wurden, es sich aber um eine einfache Appendicitis handelte. Ueber einen in dieser Beziehung hochinteressanten Fall berichtet Curschmann[1]), wo in Folge einer äusserst rudimentären Entwicklung des Colon ascendens das Coecum mit Processus vermiformis nach oben geschlagen und hier mit der Unterfläche des rechten Leberlappens durch Bindegewebsmassen verwachsen war. Drei schwere Kolikanfälle, die mit Schmerzen in der Lebergegend, Uebelkeit, Er-

1) Archiv f. klin. Medicin. 53. Bd. Heft 1. S. 10ff.

brechen, Schüttelfrösten und Icterus einhergingen und daher keinen anderen Gedanken als an Gallensteinkoliken aufkommen liessen, hatte Patient bereits in einem Zeitraum von 3 Jahren überstanden. Der vierte führte den Tod unter den Erscheinungen der Perforationsperitonitis herbei. Die Autopsie ergab vollkommen intacte Gallenblase und Gallengänge, dagegen war der Processus vermiformis zum grössten Theile gangränös und an der Spitze perforirt.

Deaver[1]) weist ausdrücklich auf die Verwachsungen zwischen Wurmfortsatz einerseits und rechter Niere, Leber, Gallenblase oder weiblichen Geschlechtsorganen anderseits hin, wodurch bei bestehender Appendicitis leicht eine Erkrankung dieser betreffenden Organe vorgetäuscht werden kann.

Dass auch die Perforation eines perityphlitischen Abscesses in die Gallenblase erfolgen kann, hat Sonnenburg[2]) beobachtet, umgekehrt berichten Petersen aus der Heidelberger Klinik, Rehn und Andere von Fällen, wo sich Gallensteine in perityphlitischen Abscessen vorfanden.

So finden sich in der Literatur noch zahlreiche Fälle beschrieben, wo die Diagnose bald auf Appendicitis gestellt war, die Operation jedoch Cholelithiasis ergab, bald Gallensteine vermuthet wurden, jedoch bei vollkommen intacter Gallenblase und Gallenwegen statt dessen eine Appendicitis vorlag. Ich erwähne hier nur die Arbeiten von Riedel[3]), Czerny[3]), Kehr[3]), Lenzmann[4]), Fowler[5]), Sonnenburg (l. c.) und Anderen. Sie alle besprechen ausführlich die Differentialdiagnose beider Erkrankungen und berichten über derartige vorgekommene und erst durch die Operation bezw. Obduction aufgeklärte diagnostische Irrthümer.

Viel weniger Beachtung fand dagegen in der Literatur bisher eine Combination von Appendicitis und Gallensteinkrankheit. Ich habe in der ganzen so überaus umfangreichen Literatur, welche sich mit der Appendicitis und Gallensteinkrankheit befasst, und in der vielfach ein sehr grosses und gut beobachtetes Material zusammengetragen ist, nur 34 Fälle beschrieben oder kurz erwähnt gefunden, in denen

---

1) Deaver, Atypical and unusual varities of appendicitis. Philadelphia med. Journ. 1901. Juli 27. Referirt: Centralbl. f. Chirurgie. 1902. Nr. 7. S. 193.

2) Sonnenburg, Pathologie u. Therapie der Perityphlitis. 4. Aufl. S. 194.

3) Siehe unten.

4) Lenzmann, Die entzündlichen Erkrankungen des Darmes in der Regio ileocoecalis und ihre Folgen. Berlin, Hirschwald 1901.

5) Fowler, Ueber Appendicitis. Autorisirte Uebersetzung aus dem Englischen. Berlin, S. Karger 1896.

diese beiden Krankheiten gleichzeitig nebeneinander oder kurz nacheinander bestanden.

Bei dieser verhältnissmässig kleinen Zahl gegenüber den vielen Tausenden Laparotomieen, die in den letzten 20 Jahren wegen dieser Erkrankungen ausgeführt sind, dürfte gewiss die Veröffentlichung von fünf weiteren Fällen von gleichzeitiger Erkrankung von Appendix und Gallensystem, die wir zu beobachten und zu operiren Gelegenheit hatten, gerechtfertigt erscheinen.

Herr Professor Müller hat in der Zeit von Ostern 1888 bis Michaelis 1901 in Aachen in dem seiner Leitung unterstellten Luisenhospitale und seiner Privatklinik im Ganzen 128 Operationen wegen Erkrankungen des Appendix und 98 Operationen wegen Erkrankung des Gallensystems ausgeführt. Diesem Material sind die ersten vier Fälle entnommen, während der fünfte Fall als einziger unter 36 wegen Blinddarmentzündung und 27 wegen Gallensteinen in hiesiger Klinik in der Zeit vom 1. October 1901 bis 1. Juli 1902 ausgeführten Operationen zur Beobachtung kam.

Ich lasse zunächst die Krankengeschichten im Auszuge hier folgen:

1. Fräulein Emma P., 21 Jahre alt, aus Aachen.
Aufnahme Privatklinik am 15. Juni 1897.

Anamnese: Seit dem 12. Lebensjahre hatte Patientin häufige Schmerzanfälle, die als „Magenkrämpfe“ anfangs aufgefasst wurden. Die Vorboten eines solchen Krampfes, der alle 2—3 Monate bis zum 14. Lebensjahre sich wiederholte, bestanden in stechenden und bohrenden Schmerzen in der rechten oberen Bauchgegend. Der eigentliche Krampf concentrirte sich auf Schultern, Rücken und Brust. Vom 14.—18. Lebensjahre war Patientin frei von allen Schmerzen und Beschwerden. Dann bekam sie wieder mehrfache krampfartige Schmerzanfälle und war während derselben hauptsächlich die Gegend der Gallenblase auf Druck äusserst schmerzhaft. Vor einigen Monaten erfolgte ein sehr heftiger Anfall mit Erbrechen und leichtem Meteorismus. Die Gegend der Gallenblase war gar nicht, dagegen die Ileocoecalgegend ganz ausserordentlich schmerzhaft. Der Anfall dauerte mehrere Tage, während welcher stets derselbe Palpationsbefund festgestellt werden konnte. Nach diesem Anfall blieb wochenlang noch Uebelkeit und zeitweises Erbrechen bestehen. Es soll kein Ikterus bestanden haben, auch keine Steine mit dem Stuhlgange fortgegangen sein.

Status: Mittelgrosse, zartgebaute Person. Brustorgane normal. Urin frei von Eiweiss, Zucker und Gallenfarbstoff. Abdomen flach, nicht aufgetrieben. Leber nicht vergrössert, kein Tumor oder Resistenz der Gallenblase deutlich palpabel. Ileocoecalgegend auf Druck schmerzhaft, ein Tumor daselbst nicht fühlbar.

Die Diagnose wird bei der gänzlichen Verschiedenheit der Anfälle — Herr Professor Müller hatte während der letzten Jahre selbst die Anfälle zu beobachten Gelegenheit gehabt! — auf Appendicitis und Cholelithiasis gestellt.

Operation: 16. Juni 1897. Ca. 10 cm langer Schnitt am lateralen Rande des rechten Musculus rectus, dicht unterhalb des Rippenbogens beginnend. Es findet sich eine geschrumpfte, mit der Umgebung durch entzündliche Adhäsionen verwachsene Gallenblase, die etwa 150 im Mittel erbsengrosse Steine enthält. Cholecystostomie.

Der Appendix ist bei äusserer Betrachtung frei von gröberen pathologischen Veränderungen und nicht verwachsen. Es besteht nur eine Stenose an der Einmündungsstelle ins Coecum. Abtragung. Aufgeschnitten findet sich die erwähnte Stenose des Lumens, oberhalb derselben ist die Wand verdickt. Katarrh der Schleimhaut. Inhalt: eitriges Secret. Der Verlauf war insofern complicirt, als bei bestehender Gallenfistel mehrfach Koliken wiederum auftraten. Erst nach zwei weiteren operativen Eingriffen, in denen ein im Cysticus eingeklemmter Stein extrahirt, bezw. die Gallenblase exstirpirt wurde, heilte die Wunde zu und wurde Patientin von ihren Beschwerden dauernd befreit. September 1902: Bestes Wohlbefinden, dauernd frei von Schmerzanfällen geblieben.

2. Herr Kuno P., 46 Jahre, aus Aachen.

Aufnahme Privatklinik am 9. Mai 1898.

Anamnese: Patient will aus gesunder Familie stammen, früher stets gesund gewesen sein. Seit 6 Jahren ist Patient „magenleidend" und hat häufiger schmerzhafte Anfälle in der rechten Bauchseite, der Lendengegend und im Rücken, die meist als Gallensteinkoliken gedeutet wurden, zumal auch Ikterus wiederholt bestanden haben soll. In den letzten 2 Jahren zunehmende Häufigkeit der Anfälle, dabei fühlte man aber seit einigen Monaten einen typischen, daumenförmigen Tumor in der Blinddarmgegend. In den letzten 3 Wochen traten wiederum zwei heftige Anfälle auf. Fieber hat während der Anfälle nie bestanden, Abgang von Gallensteinen mit dem Stuhlgang ist auch nie beobachtet worden.

Status: Kräftig gebauter Mann in mässig gutem Ernährungszustande. Herz- und Lungenbefund normal. Urin frei von Eiweiss, Zucker und Gallenfarbstoffen. Abdomen flach. Bauchdecken ziemlich fettreich. Leber nicht vergrössert. Gallenblase nicht palpabel. Daselbst besteht keine oder nur geringe Schmerzhaftigkeit. In der Ileocoecalgegend entsprechend dem Mac Burney'schen Punkte fühlt man einen daumenförmigen, sehr schmerzhaften Tumor. Temperatur und Puls normal.

Diagnose: Appendicitis chronica.

10. Mai 1898 Operation in Aether-Chloroform-Morphiumnarkose. Bauchdeckenschnitt in der Ileocoecalgegend an der lateralen Seite des Musculus rectus. Nach Eröffnung der Bauchhöhle liegt der lange Appendix vor, nach unten umgeschlagen, an der Einmündungsstelle ins Coecum abgeknickt. Die Spitze des Processus und das distale Drittel sind ampullenförmig erweitert, an der Spitze finden sich kurze straffe, nahe der Einmündung ins Coecum mehr flächenhafte pseudomembranöse, sehr dünne Adhäsionen. Das Mesenteriolum ist sehr straff, geschrumpft. Typische Abtragung des Appendix nach partienweiser Unterbindung des Mesenteriolums, Einstülpung des Stumpfes in's Coecum, Fixation an's Peritoneum parietale. Tamponade der Nahtstelle, im Uebrigen Verschluss der Bauchwunde durch fortlaufende Etagenkatgutnähte. Seidenknopfnähte der Haut.

Verlauf: Gestört durch eine am 5. Tage nach der Operation auftretende Kothfistel, die sich aber nach einiger Zeit spontan wieder schloss.

Patient kommt am 23. Januar 1899 zur Aufnahme in's Luisenhospital zwecks genauerer Untersuchung und Beobachtung.

Anamnese: Die Beschwerden sind seit der Operation nicht beseitigt. Bereits während der Reconvalescenz traten wieder kolikartige Schmerzen auf. Ganz beschwerdefrei ist Patient seit der Operation überhaupt noch nicht gewesen, besonders in den letzten Wochen traten die „Magenschmerzen" wieder heftiger und kolikartig auf, auch war Patient nach diesen Anfällen verschiedentlich ikterisch und wurde dabei sehr von Hautjucken belästigt, was er früher nie gehabt hatte. Urin soll dunkelbraun gefärbt gewesen sein, Gallensteine sind auch jetzt nie im Stuhlgange gefunden worden. Patient klagt über andauernde heftige Schmerzen in der Gallenblasengegend, will ab und zu in letzter Zeit erbrochen haben. Gewichtsabnahme innerhalb der letzten 14 Tage 8 Pfund. Stuhlgang regelmässig ohne Besonderheiten.

Status: Patient macht entschieden einen schwerkranken, leidenden Eindruck, ist stark abgemagert. Leicht ikterische Verfärbung der Haut und sichtbaren Schleimhäute. Herzbefund normal. Chronische Bronchitis. Abdomen flach, nicht aufgetrieben. Der untere Leberrand überragt in der Mammillarlinie den Rippenbogen um mindestens zwei Querfingerbreite. In der Gallenblasengegend ein birnenförmiger Tumor deutlich zu fühlen, der auf Druck ausserordentlich schmerzhaft ist. Faustgrosser, leicht reponibler Bauchbruch in der weit auseinander gewichenen Laparotomienarbe in der Ileocoecalgegend. Daselbst keine Schmerzen mehr. Im Urin weder Albumen, noch Zucker, noch Gallenfarbstoffe. Temperatur und Puls normal.

24. Januar 1899. Typischer Gallensteinkolikanfall von ca. 20 Minuten Dauer.

26. Januar 1899. Patient wird dringend die Operation angeraten, in die er einwilligt. Aus äusseren Gründen heute nach Hause entlassen.

1. Februar 1899. Wiederaufnahme in die Privatklinik von Herrn Professor Müller.

2. Februar 1899. Operation in Aether-Chloroform-Morphiumnarkose: Gallenblase klein, ganz in Schwarten eingebettet. Adhäsionen zwischen ihr und Duodenum werden gelöst. Exstirpation der Gallenblase, die keine Steine mehr enthält. Die Gallenwege sind auch, soweit sich dies feststellen lässt, frei von Concrementen.

Verlauf: Normal.

Patient, der nach dieser Operation beschwerdefrei blieb, starb im folgenden Jahre an croupöser Pneumonie.

3. Anna St., 26 Jahre alt, Dienstmädchen aus Aachen.

Aufnahme Luisenhospital am 11. Dezember 1899.

Anamnese: Patientin, die aus gesunder Familie stammen und früher stets gesund gewesen sein will, erkrankte vor 4 Tagen plötzlich mit Schmerzen in der Magengegend, Uebelkeit, Kopfschmerzen und Erbrechen. Stuhlgang war immer regelmässig. Will angeblich kein Fieber gehabt haben.

Status: Kräftig gebautes, junges Mädchen. Herz-, Lungen-, Urinbefund ohne Besonderheiten. Abdomen nicht aufgetrieben. Spontan- wie heftiger Druckschmerz in der Pylorusgegend. Keine Magendilatation

oder Magensenkung nachweisbar. Leber nicht vergrössert. Gallenblase nicht palpabel. Ileocoecalgegend frei von Tumor, auf Druck nicht schmerzhaft. Temp. 38,5° C. Puls 95, regelmässig, kräftig. Zunge trocken, belegt. Doppelseitiger Herpes labialis.

Diagnose: Gastritis acuta.

Therapie: Eisblase. Flüssige Diät.

16. Dezember 1899. Fieberfreier Verlauf. Schmerzen vorüber.

19. Dezember 1899. Patientin hat gestern und heute wiederum kolikartige Schmerzen gehabt. Gallenblasengegend sehr druckempfindlich.

Ordinat.: Karlsbader Salz.

2. Januar 1900. Temperatur dauernd normal. Allgemeinbefinden gut bis auf sehr hartnäckige Obstipation.

9. Januar 1900. Auf Wunsch nach Hause entlassen.

Wiederaufnahme am 31. Januar 1900. Patientin befand sich seit ihrer Entlassung in poliklinischer Behandlung. Sie hatte während dieser Zeit mit Ausnahme von kurzen, schmerzfreien Zwischenräumen heftige, oft kolikartige Schmerzen bald in der rechten oberen, bald in der rechten unteren Bauchgegend, begleitet von Uebelkeit und zeitweiligem Erbrechen. An die Stelle der sehr hartnäckigen Obstipation sind profuse Durchfälle getreten, die jeder Therapie trotzten. Bei den poliklinischen Untersuchungen konnte häufiger eine schmerzhafte Resistenz sowohl in der Gallenblasen- wie in der Ileocoecalgegend festgestellt werden.

Status: Befund wie oben, nur dass Gallenblasen- wie Ileocoecalgegend auf Druck deutlich schmerzhaft sind und man in der Blinddarmgegend einen kleinen bleistiftdicken, harten, länglichen Tumor fühlt. Temperatur und Puls normal. Zunge belegt, trocken.

Diagnose: Appendicitis und Cholelithiasis.

Therapie: Bettruhe, Diät, dreimal täglich 1,0 Bismuts. salicyl.

5. Februar 1902 Operation: Da absolut keine Besserung im Befinden der Patientin eingetreten ist, dagegen die Schmerzattaquen an Häufigkeit und Intensität zugenommen haben, auch der objective Befund unverändert ist, so wird heute, da die im Uebrigen durchaus zuverlässige Patientin erklärt, dass sie diese Schmerzen so nicht länger aushalten könne, und lieber, auch durch eine grosse und gefährliche Operation, geheilt sein wolle, zur Laparotomie geschritten.

Nach Eröffnung der Bauchhöhle zeigt sich das ganze Coecum in Pseudomembranen eingehüllt. Der Proc. vermiformis ist durch eine Adhäsion in der Mitte abgeknickt, im Uebrigen jedoch frei. Er hat Spulwurmconsistenz in Folge Verdickung seiner Wand. Die Gallenblase ist dilatirt und prall gespannt, durch feste Stränge ganz nach unten zum Colon ascendens verzogen und hier fixirt. Diese Stränge lassen sich bis zum Coecum hin verfolgen. Auch das Netz ist mit der Gallenblase durch Adhäsionen verlöthet. In der Gallenblase sowohl wie in den Gallengängen sind keine Steine von aussen durchzufühlen. Die zahlreichen Adhäsionen und Stränge werden daher sorgfältig gelöst und die Gallenblase mobilisirt, jedoch nicht eröffnet. Sodann wird der Proc. vermiformis in typischer Weise amputirt, der Stumpf ins Coecum eingestülpt, vernäht und durch Umsäumung mit Peritoneum parietale an die vordere Bauchwand fixirt. Bauchdeckennaht in Etagen, Jodoformgazestreifen zum

Coecum geleitet. Verband. Aufgeschnitten ist die Wand des Appendix deutlich verdickt, die Schleimhaut schiefrig verfärbt. Keine Stenose. Inhalt: geringe Menge hämorrhagisch-schleimigen Secretes.

19. Februar 1900. Fieberfreier, normaler Verlauf. Entfernung der Nähte. Heilung per primam intentionem. Patientin darf aufstehen.

20. März 1900. Patientin hat sich bei gutem Appetite gut erholt, keinerlei Schmerzen oder Beschwerden mehr. Stuhlgang erfolgt täglich regelmässig einmal spontan. Wunde durch feste Bauchnarbe geheilt. Nach Hause entlassen.

4. Hubert Cl., 25 Jahre alt, aus Würselu.

Aufnahme Luisenhospital am 31. October 1900.

Anamnese: Eltern und Geschwister leben und sind gesund. Abgesehen von einer Verletzung des linken Ellenbogengelenkes, welche sich Patient während seiner Militärzeit zuzog, war er immer gesund. Im März d. J. erkrankte er plötzlich an „Blinddarmentzündung" mit Erbrechen, hohem Fieber und Schmerzen in der rechten Bauchseite und lag damals 14 Tage lang zu Bett. Später hatte Patient noch 8 ähnliche Anfälle, jedoch von kürzerer Dauer, zuweilen nur 1 oder 2 Tage anhaltend. Die Schmerzen traten oft blitzartig auf rechts neben dem Nabel und strahlten bis zu Brust und Rücken hin aus. In letzter Zeit will Patient auch bei solchen Schmerzanfällen gelb ausgesehen haben, sodass der ihn zuletzt behandelnde Arzt die Diagnose auf Gallensteine stellte.

Status: Knochenbau, Musculatur, Panniculus mässig gut entwickelt. Leicht icterische Verfärbung der Haut. Herz- und Lungenbefund normal. Urin frei von Eiweiss, Zucker und Gallenfarbstoffen. Abdomen nicht aufgetrieben, kein Ascites. Untere Lebergrenze reicht in der Mammillarlinie bis zum Rippenbogen. Nach aussen von der Mammillarlinie fühlt man einen nahezu handtellergrossen, zungenförmigen Tumor, der in die Leber übergeht. Gallenblase nicht palpabel. Gallenblasengegend bei der Palpation excessiv schmerzhaft. Ileocoecalgegend ist gleichfalls auf Druck schmerzhaft, daselbst ist im Gegensatze zur linken Seite eine Resistenz deutlich fühlbar, jedoch nicht mit Sicherheit ein Tumor abzugrenzen. Temperatur und Puls normal.

Diagnose: Cholelithiasis? Appendicitis? Oder beides?

5. November 1900 Operation: In Aether-Chloroformnarkose wird zunächst in der Ileocoecalgegend am Aussenrande des Rectus die Bauchhöhle eröffnet. Es finden sich massenhafte spinnewebeartige, feine Adhäsionen am Coecum und Anfangstheile des Colon ascendens. Der Appendix ist sehr lang und in der Mitte abgeknickt derart, dass seine beiden Hälften parallel neben einander verlaufen. Er ist selbst auch ganz in Adhäsionen eingebettet, die besonders an der sehr verdickten und dilatirten Spitze sowie an der Knickungsstelle entwickelt sind. Am Processus entlang verlaufen kleine geschlängelte Arterien. Die Wand des Appendix ist verdickt, im Innern fühlt man im oberen Theile desselben mehrere kleine harte Partikelchen. Nach typischer Amputation des Processus und Versorgung des Stumpfes wird nach der Gallenblase getastet. Man fühlt daselbst einen festen, der vorderen Bauchwand adhärenten Tumor. Verlängerung des Bauchdeckenschnittes nach oben bis zur Freilegung des unteren Leberrandes. Der Tumor erweist sich als das entzündlich veränderte

Netz. Beim vorsichtigen Lösen desselben entleert sich ein Abscess und man bekommt die von einem Abscess umgebene Gallenblase, welche ebenfalls entzündlich verändert ist, zu Gesicht. Nach Excision der Abscesswand (Netz) und Austupfen allen Eiters unter sorgfältigem Schutz der Umgebung durch Compressen wird der Choledochus freigelegt, in dem ein grosser Stein gefühlt wird. Choledochotomie und Extraction des taubeneigrossen Steines. Eröffnung der Gallenblase; dieselbe enthält Galle, keine Steine. Nachdem die Gallengänge genau abgesucht und frei von weiteren Concrementen befunden sind, werden der Choledochus sowie die in den oberen Wundwinkel eingenähte Gallenblase drainirt. Die Nahtstelle am Coecum wird im unteren Wundwinkel an die vordere Bauchwand fixirt, die Bauchwunde im Uebrigen durch fortlaufende Etagennähte geschlossen. Es wird je ein kleiner Jodoformgazestreifen zur Drainage an die Nahtstelle des Coecum sowie in die Gallenblase geleitet.

17. November 1900. Normaler, fieberfreier Verlauf. Reichliche Gallensecretion. Entfernung der Tampons und Nähte.

1. Dezember 1900. Gallensecretion lässt wesentlich nach. Allgemeinbefinden gut.

12. Dezember 1900. Gallenfluss hat ganz aufgehört.

17. Dezember 1900. Wunde vollkommen geheilt. Patient hat sich gut erholt. Appetit und Allgemeinbefinden ohne jede Störung. Geheilt und beschwerdefrei nach Hause entlassen. —

5. Frau Ida P., 30 Jahre alt, aus Rostock.

Aufnahme Universitätsklinik am 11. Februar 1902.

Anamnese: Patientin war früher stets gesund. Im August 1901 traten zuerst heftige kolikartige Schmerzen in der rechten Bauchseite auf, die zweimal sehr stark Nachts sich einstellten, nach wenigen Stunden aber wieder ganz schwanden. Hinterher völliges Wohlbefinden. Angeblich ist Patientin nach den Anfällen etwas gelb gewesen. Im Winter nahmen diese Schmerzanfälle an Häufigkeit zu, in letzter Zeit sollen die Schmerzen sich gar nicht wieder verloren haben, traten namentlich Abends auf. Schon während der ersten Anfälle und auch in der letzten Zeit häufiges Erbrechen. Stuhl soll stets normale Farbe gehabt haben. Die Schmerzen strahlten von der rechten Bauchseite nach dem Rücken und in die rechte Schulter aus. Beim Anfall konnte Patientin manchmal selber eine empfindliche Anschwellung unter dem rechten Rippenbogen fühlen. Nach dem ersten Anfalle sollen kleine griesartige Steine mit dem Stuhl fortgegangen sein. Patientin ist wesentlich magerer geworden (von 167 Pfund auf 135 Pfund).

Status: Kräftig gebaut, gut genährt, von etwas blassem Aussehen. Brustorgane ohne Besonderheiten. Leberdämpfung nicht vergrössert. Abdomen flach, Bauchdecken ziemlich fettreich, etwas schlaff. Gegend der Gallenblase druckempfindlich, man fühlt daselbst mitunter eine kleine pralle Resistenz unterhalb des unteren Leberrandes, die sich bei der Respiration mit verschiebt. Ferner aber besteht ein ausgesprochener Druckschmerz an der Stelle des Mac Burney'schen Punktes. Der Processus vermiformis bezw. eine demselben entsprechende Resistenz auch in Seitenlage nicht deutlich palpabel. Urin frei von Eiweiss, Zucker und Gallenfarbstoffen.

Diagnose: Cholelithiasis und Appendicitis?

Operation am 12. Februar 1902 in Aether-Morphiumnarkose.

Schnitt vom rechten Rippenbogen abwärts, Durchtrennung des Musculus rectus entsprechend seinem Faserverlauf zwischen äusserem und mittlerem Drittheil, Peritoneum eröffnet, Verlängerung des Schnittes nach abwärts für die beabsichtigte Aufsuchung des Processus vermiformis. Im oberen Wundwinkel wölbt sich die Gallenblase vor. Sie ist wenig vergrössert, ihr unterer Pol verjüngt sich etwas und ist hornartig nach einwärts umgebogen. Verursacht ist dies durch eine membranöse Adhäsion auf der Innenseite, die nach hinten zieht. Die Gallenblase zeigt im Uebrigen glatte Oberfläche, nicht sonderlich verdickte Wand und ist mässig prall gefüllt, in ihr keine Steine palpabel. Dagegen fühlt man weiter hinten im Cysticus bezw. am Uebergange von Cysticus in den Choledochus ein festsitzendes, haselnussgrosses Concrement. Adhäsionen auch im Bereiche des Cysticus. Eröffnung der Gallenblase, es entleert sich theerartige Galle. In der Gallenblase ist auch nach der Entleerung der Galle kein Stein zu fühlen. Freilegung des Choledochus, in dem der Stein sitzt. Derselbe ist bis auf Fingerdicke erweitert. Incision der Wand, Extraction des maulbeerförmigen Steines. Auch hier fliesst dicke, theerartige Galle ab. Naht des Choledochus mit 4 Katgutknopfnähten. Aufsuchung des Processus vermiformis. Das Colon ascendens weist, wie bereits bei Eröffnung der Peritonealhöhle constatirt wurde, reichliche spinnenwebeartige und etwas derbere Adhäsionen auf. Freilegung des Processus vermiformis, der bei oberflächlicher Betrachtung kaum verändert aussieht. Bei genauerem Zusehen findet man feine Gefässinjection, verdickte derbe Wand und eine Knickung im Verlaufe des Appendix, etwa der Mitte entsprechend. Abtragung des Appendix in gewohnter Weise und Einnähung der Nahtstelle des Coecum an das Peritoneum parietale des unteren Wundwinkel, wohingegen in den oberen Wundwinkel die mit Drain versehene Gallenblase eingenäht wird. Ein Jodoformgazestreifen wird zur Nahtstelle des Choledochus, ein anderer zur Nahtstelle des Coecum geleitet, im Uebrigen die Bauchwunde durch Etagennähte geschlossen. Verband. Aufgeschnitten zeigt der Processus vermiformis fingerbreit unterhalb der Einmündungsstelle ins Coecum eine ganz enge Strictur, die mit feinster Sonde nicht passirbar ist. Unterhalb dieser Stenose ist er eher etwas erweitert und ist gefüllt mit jauchig eitrigem Secret (mikroskopisch: als Eiter und rothe Blutkörperchen bestätigt). Nahe der Spitze zeigt er normales Aussehen.

25. Februar 1902. Normaler Verlauf. Drain und Tamponade entfernt. Gallensecretion, die eine sehr reichliche war, lässt bereits nach.

7. März 1902. Wunde bis auf Zehnpfennigstück grosse, noch granulirende Fläche im oberen Wundwinkel verheilt. Gallensecretion hat ganz aufgehört. Gutes Allgemeinbefinden, frei von jeglichen Beschwerden. Nach Hause entlassen. — Im August 1902: vollkommenes Wohlbefinden hat angehalten.

Während bei dem Patienten Kuno P. (No. 2) die richtige Diagnose beider Erkrankungen nicht gleich gestellt wurde, und er

in Folge dessen sich zwei Bauchoperationen unterziehen musste, wurde in den 4 übrigen Fälleu von vornherein eine Betheiligung beider Organe (Appendix und Gallenblase) auf Grund der Anamnese und des objectiven Befundes als wahrscheinlich angenommen und dementsprechend der Heilplan eingerichtet und in einer Operation beide Erkrankungen beseitigt.

Die Diagnose stützte sich einmal auf die Anamnese, wonach die Patienten plötzlich mit Magenschmerzen oder „Magenkrämpfen", Uebelkeit, Erbrechen und Fieber erkrankten und dabei heftige Schmerzen in der rechten Seite hatten, Symptome, die sowohl für Gallensteine wie für Blinddarmentzündung zu verwerten waren. Die Schmerzen wurden sowohl in die obere wie untere rechte Bauchgegend verlegt und strahlten nach dem Rücken und Schulterblättern bezw. Lendengegend hin aus.

Wenn auch die Localisation des Schmerzes in der oberen bezw. unteren Bauchgegend allein nicht ohne Weiteres für Gallensteine resp. Appendicitis verwerthet werden kann, weil wir wissen, dass sowohl der Appendix nach der Unterfläche der Leber verlagert, wie auch die vergrösserte und stark ausgedehnte Gallenblase bis zur Ileocoecalgegend hinabreichen kann und dementsprcchend die Stelle des Schmerzes keine fixirte ist, um so weniger, als ja auch das Colon ascendens öfter an den entzündlichen Erscheinungen betheiligt ist, so geben doch gelegentlich die Klagen der Patienten, dass die kolikartigen Schmerzen abwechselnd mehr oben bezw. mehr unten auftreten, schon wichtige Fingerzeige für die Diagnose. Dieser Fingerzeig ist natürlich cum granu salis zu nehmen und nur aus wiederholter Beobachtung der Anfälle abzuleiten.

So machte Patientin Anna St. (Nr. 3), bei der wir mit der Operation wegen des Anfangs negativen objectiven Befundes sehr zurückhaltend waren, während der Beobachtungszeit in dieser Hinsicht die sehr präcise Angabe, dass sie die kolikartigen Schmerzen zuweilen höher oben, zuweilen tiefer unter verspüre, ohne dass etwa durch das Krankenexamen irgend welche suggestive Beeinflussung auf sie ausgeübt wäre.

Wenn dann, wie in diesem Falle, sowohl in der Gallenblase, wie in der Ileocoecalgegend ein kleiner Tumor bezw. Resistenz fühlbar und auf Druck schmerzhaft ist, und bei wiederholter Untersuchung während der Anfälle auch der objective Befund immer den geklagten Schmerzpunkten entspricht, so sind damit weitere wichtige Anhaltspunkte für die Diagnose gegeben. Mit vollkommener Sicherheit die Diagnose auf beide Erkrankungen zu stellen, wird ja nur

ausnahmsweise möglich sein. Eine Wahrscheinlichkeitsdiagnose wird sich bei genügend langer Beobachtung der Anfälle immerhin stellen lassen. Tritt noch dazu Ikterus auf oder gehen nach „erfolgreichen" Kolikanfällen Gallensteine mit dem Stuhlgange fort, so ist dies natürlich für die Gallensteindiagnose zu verwerthen.

So hatte z. B. beim Patienten Hubert Cl. (No. 4) der zuerst behandelnde Arzt ganz richtig die Diagnose auf Blinddarmentzündung gestellt, da Patient plötzlich mit hohem Fieber, Erbrechen und Schmerzen in der Ileocoecalgegend erkrankte, und dementsprechende Behandlung eingeleitet, auch bei mehrfachen leichten Recidiven noch Gelegenheit gehabt, sich von der Richtigkeit seiner Diagnose durch den Palpationsbefund zu überzeugen. Später trat Ikterus bei den Koliken auf, und ein anderer Arzt, den Patient jetzt consultirte, wurde dadurch zur Diagnose „Gallensteine" bestimmt und überwies den Patienten Herrn Prof. Müller zur Operation. Wir waren nun auf Grund der Anamnese und des objectiven Befundes — Gallenblasen- wie Blinddarmgegend waren beide isolirt, bei der Palpation auf Druck excessiv schmerzhaft — in der Lage, die Wahrscheinlichkeitsdiagnose zu stellen, dass es sich um eine Combination beider Erkrankungen handele

Im Falle 5 (Frau Ida P.) lässt die Anamnese, für sich betrachtet, sofort und nur den Gedanken an Gallensteine aufkommen: heftige kolikartige, besonders Nachts auftretende, nach dem Rücken und rechter Schulter ausstrahlende Schmerzanfälle mit Erbrechen; bei völligem Wohlbefinden in der Zwischenzeit häufen sich in letzter Zeit die Anfälle. Auftreten eines leichten Ikterus, Abgang kleiner, griesartiger Steine mit dem Stuhlgange. Was uns bestimmte, trotzdem noch ausser den Gallensteinen eine Erkrankung des Wurmfortsatzes anzunehmen, war der bei der Palpation des Abdomens auch bei wiederholter Untersuchung neben und isolirt von der Druckempfindlichkeit der Gallenblasengegend festgestellte Druckschmerz am Mac Burney'schen Punkte und die hier allerdings nicht immer deutlich palpabele Resistenz.

Wenn wir dagegen im Falle 2 (Herr Kuno P.), trotzdem die Anamnese auf Gallensteine hinwies, die Diagnose nicht gleich gestellt haben, so haben wir uns in diesem Falle vielleicht zu sehr durch den während mehrerer Monate wiederholt aufgenommenen Palpationsbefund, der stets in der Blinddarmgegend einen daumenförmigen Tumor nachweisen liess, bestimmen lassen, und die bei der ersten Laparotomie gefundenen Veränderungen am Processus vermiformis erschienen uns vollkommen hinreichend zu sein zur Erklärung der von dem Patienten geklagten Beschwerden. Dass es in Folge

dessen unterblieb, auch die Gallenblase bei dieser Gelegenheit auf Steine oder Verwachsungen nachzusehen, sollte sich schon während der Reconvalescenz rächen, insofern dieselbe bereits durch wieder auftretende Kolikanfälle gestört war. Wenn damals im Jahre 1898 nicht gleich die ganze Diagnose gestellt wurde, so liegt das wohl auch darin begründet, dass es einer der ersten von uns beobachteten Patienten war, bei dem es sich um diese Combination handelte. Heute, wo wir die oben beschriebenen Fälle als typische Krankheitsbilder kennen gelernt haben, würden wir wohl die Wahrscheinlichkeitsdiagnose gestellt oder doch wenigstens Zwecks sicherer Aufklärung die Gallenblase und Gallenwege bei der Laparotomie mit freigelegt und genau auf Steine oder Verwachsungen untersucht haben. Der Bauchschnitt braucht zu dem Zwecke nur ein wenig nach oben verlängert zu werden, sodass dadurch an und für sich keine Complication der Operation bedingt wird.

Was den bei den Laparotomieen unserer Fälle erhobenen pathologisch-anatomischen Befund betrifft, so fanden sich neben den ausgesprochenen Veränderungen am Wurmfortsatze, auf die wir gleich noch genauer zu sprechen kommen, Gallensteine nur im Falle 1, 4 und 5, und zwar im ersten Falle mehrere Steine in der Gallenblase, bei Frau Ida P. dagegen ein grosser Stein im Choledochus eingeklemmt, desgl. bei Hubert Cl., wo ausserdem noch ein Netzabscess um die verwachsene Gallenblase herum bestand. In Fall 3 (Anna St.) waren keine Gallensteine vorhanden, wie wir wohl auch ohne Eröffnung der Gallenblase mit Bestimmtheit sagen konnten, da sie sowohl wie die Gallengänge genau und auf's sorgfältigste abgetastet wurden, dagegen bestanden feste strangartige Verwachsungen zwischen Netz und Gallenblase und ausserdem war letztere ganz durch Adhäsionen und feste Stränge nach dem Colon verzogen und hier fixirt, also Veränderungen, die, wie bekannt, kolikartige Schmerzen in der Gallenblasengegend sicher auszulösen im Stande sind. Solche Schmerzen von cholecystitischen resp. Steinkoliken scharf zu unterscheiden, kann recht schwierig sein. Auch im 2. Falle (Herr Kuno P.) waren, wenigstens zur Zeit der 2. Laparotomie keine Steine mehr vorhanden, sondern auch hier reichten die Verwachsungen der total geschrumpften Gallenblase mit dem Netz vollkommen aus, um die Schmerzanfälle zu erklären. Trotzdem, glaube ich, wird man in der Annahme nicht fehl gehen, dass früher hier Steine vorhanden waren, jedoch inzwischen mit Hilfe der zahlreichen Koliken, wenn auch nicht im Stuhl gefunden, auf natürlichem Wege fortgegegangen sind. Die sehr verdickte geschrumpfte Gallenblase lässt sich kaum anders erklären.

Die Veränderungen am Wurmfortsatze unserer Patienten waren gleichfalls sehr mannigfacher Art: In Fall 3 (Anna St.), wo heftige Diarrhöen die Diagnose auf Appendicitis hinleiteten, waren verhältnissmässig die unbedeutendsten Veränderungen nachzuweisen. Coecum ganz in Pseudomembranen eingehüllt, Abknickung des im Uebrigen ganz freien Processus in der Mitte durch eine Adhäsion, Spulwurmkonsistenz in Folge Verdickung der Wand, schiefrige Verfärbung der Schleimhaut und geringe Menge hämorrhagischen Secretes als Inhalt, keine Stenose. In Fall 2 und 4 war der Processus geknickt und mehr oder weniger durch straffe, zum Theil mehr flächenhafte Adhäsionen mit dem Coecum verwachsen. Die Wand ist auch hier verdickt, die Spitze ampullenförmig dilatirt, enthält mehrere kleine verhärtete Kothpartikelchen in dem einen Falle. Auch die von uns in vielen Fällen von Appendicitis beobachteten und für eine Erkrankung als pathognomonische Zeichen angesprochenen, feinen, spinnewebeartigen Pseudomembranen, sowie die Bildung zahlreicher feiner, geschlängelter Gefässe auf der Serosa entlang dem Verlaufe des Appendix sind hier verhanden.

Diese gleiche feine Gefässinjection, sowie dies pinnewebenartigen Adhäsionen am Colon sind es, die auch in Fall V (Frau Ida P.) zuerst auf eine Erkrankung des im Uebrigen nicht verwachsenen und bei oberflächlicher Betrachtung kaum verändert aussehenden Processus vermiformis bei der Operation hinweisen. Als dieser doch scheinbar nicht schwer veränderte Appendix später der Länge nach aufgeschnitten wurde, fand sich fingerbreit unterhalb der Einmündungsstelle ins Coecum eine ganz enge, selbst für feinste Sonde nicht passirbare Stenose, unterhalb der das Lumen etwas erweitert war und reichliches, jauchig-eitriges Secret (Empyem) enthielt. Es beweist dieser Fall so recht anschaulich, wie trotz der nur geringen Beschwerden der Patientin, soweit sie eben auf Rechnung der Wurmfortsatzentzündung und nicht der Gallensteine zu setzen waren, und trotz des äusserlich nur unbedeutenden, fast negativen Befundes am Appendix doch die im Innern des Processus sich abspielende Entzündung bereits so schwere Veränderungen hervorgerufen haben kann, dass nur durch eine Exstirpation des erkrankten Appendix eine vollständige Heilung erhofft werden kann. Denn dass durch die bestehende absolute Stenose die Bedingungen für eine Ausheilung der jauchig-eitrigen Entzündung im peripheren Theile des Wurmfortsatzes die denkbar schlechtesten waren, wohl aber Patientin in Gefahr schwebte, bei einer der sicher noch zu erwartenden Wiederholung der Anfälle an Perforationsperitonitis zu Grunde zu gehen, leuchtet ohne Weiteres ein.

Und damit komme ich zur Operation unserer Fälle, die kein einziges Mal dadurch, dass beide Krankheitsherde gleichzeitig angegriffen wurden, technisch irgend welche besondere Schwierigkeiten geboten hätte.

Bei Anna St. wurden neben der Resection des Proc. vermif. nur die Verwachsungen der Gallenblase mit der Nachbarschaft gelöst, bei Emma P., Hubert Cl. und Ida P. dagegen die Cholecystostomie ausgeführt, bei letzteren beiden ausserdem noch die Choledochotomie. Alle diese Operationen konnten von dem auch in nicht complicirten Fällen geübten Schnitte am Aussenrande des rechten Rectus ausgeführt werden, der nur etwas nach oben bezw. unten verlängert zu werden brauchte. Wenn bei Patientin Emma P. nach dem ersten Eingriffe noch mehrfache Nachoperationen nöthig wurden, um anfangs noch einen im Cysticus zurückgebliebenen und eingeklemmten Gallenstein zu entfernen, und später die noch lange Zeit persistirende Gallenblasenfistel zu beseitigen, was erst nach Exstirpation der Gallenblase gelang, so ist dies ein Missgeschick, wie es bei complicirten Gallensteinoperationen mit schweren Verwachsungen immer mal vorkommt, ohne dass die Resection des Processus vermiformis irgend etwas damit zu thun hätte.

Von Interesse dürfte es nun sein, die übrigen in der Literatur beschriebenen Fälle, in denen neben einer Erkrankung des Gallensystems noch eine Appendicitis bestand, mit den unsrigen vergleichend zu betrachten. Bei genauester Durchsicht der umfangreichen Literatur habe ich im Ganzen 34 Fälle gefunden, die sich folgendermaassen auf die betreffenden Operateure vertheilen:

1.	Kehr*)	10 Fälle
2.	Riedel	7 „
3.	Czerny	4 „
4.	Kümmell	3 „
5.	Rotter	2 „
6.	Sonnenburg	2 „
7.	Brandt	2 „
8.	von Beck	1 „
9.	Lindner	1 „
10.	Laplace	1 „
11.	Sendler	1 „

*) Anmerkung während der Correctur: Nach der jüngsten Publication Kehr's: „Ein Rückblick auf 720 Gallensteinlaparotomieen u. s. w." (Münchner med. Wochenschr. 1902. Nr. 42) hat derselbe bereits in 18 Fällen von Gallensteinleiden gleichzeitig die Appendectomie ausgeführt.

Ich muss es mir versagen, die zum Theil äusserst charakteristischen Krankengeschichten hier in extenso wieder zu geben und verweise dieserhalb auf die betreffenden Originalien.

Kehr, unter dessen zahlreichen publicirten ausführlichen Krankengeschichten seiner wegen Gallensteinleiden operirten Patienten ich 10 Fälle fand, in denen eine Mitbetheiligung des Processus vermiformis vorlag, war meist ebenso wie wir in der Lage, von vornherein die Wahrscheinlichkeitsdiagnose auf beide Erkrankungen zu stellen.

1. So fand er bei einer 46jährigen Patientin [1]), die Anfangs 3 leichte Schmerzanfälle in der Ileocoecalgegend, dann aber den ersten, gleich sehr heftigen Gallensteinkolikanfall gehabt hatte, neben einer prallgefüllten, mit fibrinösen Auflagerungen bedeckten, mit dem Netz verwachsenen Gallenblase, die trüb-seröse Flüssigkeit und 8 haselnussgrosse Steine enthielt, einen Appendix der mit der Hinterfläche des Coecum und Colon ascendens verwachsen war. Er entfernte Gallenblase und Appendix in gleicher Sitzung.

2. Bei einem 37jährigen Arbeiter [2]), der acut unter Ileuserscheinungen erkrankte, stellte er die Diagnose auf „Ileus ex appendicitide gangraenosa ev. Cholecystitis“ und fand den Wurmfortsatz geschlängelt und verdickt in ziemlicher Länge an der äusseren und hinteren Wand des Colon ascendens aufsteigend und mit demselben verwachsen, die Gallenblase lag unter der Leber verborgen und war ganz in Adhäsionen eingewickelt. Auch hier wurde Gallenblase und Appendix gleichzeitig entfernt.

3. Bei einer 36jährigen Bauersfrau [3]), die an unbestimmten Schmerzen in der Magengegend litt, vermuthete und fand er eine Dilatation des Magens in Folge von Duodenalstenose, bedingt durch Pericholecystitis adhaesiva. Er exstirpirte die Gallenblase, führte die Gastroenterostomie nach Roux aus und entfernte den kothhaltigen verwachsenen Processus vermiformis. Der „der Einfachheit halber gleich mit exstirpirte“ Processus vermiformis war in der Mitte abgeknickt und enthielt beim Aufschneiden stinkenden Koth.

4. Ein 41jähriger Gutsbesitzer [4]) hatte im 14., 17. und 18. Lebensjahre mehrfach Blinddarmentzündung gehabt, danach sehr viel an Magenschmerzen gelitten. Später bekam er wiederholt heftige typische Gallensteinkoliken mit entfärbtem Stuhlgang unter gleichzeitigem Abgang von Sand. Der Befund war bis auf geringe Druckempfindlichkeit in der Gallenblasengegend negativ. Kehr stellte die Diagnose auf Cholelithiasis und Appendicitis, fand bei der Laparotomie die Gallenblase mit Netz und Quercolon verwachsen, — es bestand eine feine Gallenblasencolonfistel —, ferner in der Gallenblase einen grossen Stein, Verwachsungen zwischen Choledochus und Duodenum, chronische Pancrea-

1) Langenbeck's Archiv. 58. Bd. S. 552.
2) Ebenda. 58. Bd. S. 557.
3) Ebenda. 58. Bd. S. 598.
4) Kehr, Beiträge zur Bauchchirurgie. I. S. 107.

titis, altes Ulcus duodeni Verwachsungen des geknickten Wurmfortsatzes mit dem Colon ascendens. Er führte in 2 1/2stündiger Operation Cholecystenterostomie und Gastroenterostomie nach v. Hacker mit Aufhängung der Schlingen nach Kappeler aus. Da es trotz dieser Aufhängemethode einen Sporn gab, fügte er Entero-Enterostomie nach Braun hinzu. Ausserdem entfernte er den Wurmfortsatz.

Patient stellte sich nach einem halben Jahre in bester Gesundheit, beschwerdefrei und mit bedeutender Gewichtszunahme wieder vor.

5. Bei einer 33jährigen Gutsbesitzersfrau [1]), die seit ihrem 16. Lebensjahre wiederholt an Blinddarmentzündung gelitten, bei der die Schmerzen später aber „nach oben in die Gallenblasengegend gezogen sind und sich hier festgesetzt haben", bestand der Befund in je einer schmerzhaften Resistenz in der Gallenblasen- und Blinddarmgegend. Kehr schwankte bei der Diagnosenstellung zwischen Appendicitis larvata und Cholecystitis calculosa chronica (Adhäsionen), fand bei der Operation eine grosse, prall gespannte mit dem Netz verwachsene Gallenblase, die mehrere Hundert weicher, zerbrechlicher Steine und Bröckel bis zu Hasselnussgrösse enthielt. Der Appendix war mit der Umgebung leicht verklebt, in der Mitte geknickt, an seinem freien Ende leicht verdickt. Gallenblase und Appendix wurden entfernt.

Mit Recht bemerkt Kehr in der Epikrise zu diesem gradezu typischen Falle, in dem Anamnese wie Status auf nebeneinander bestehende Erkrankung an Gallensteinen und Blinddarmentzündung hin weist, dass man gut thue, beide krankhaften Zustände sofort zu beseitigen, da sonst der Erfolg nur mangelhaft und Patient geneigt sei, von einem Recidiviren seiner Steine zu reden, wenn der nicht entfernte Proc. vermiformis von Neuem Beschwerden mache.

Dasselbe gilt von dem folgendem Falle, wo Verwachsungen an Gallenblase und Appendix vorlagen, und wo die Hauptbeschwerden nach Ansicht Kehr's wohl von der Appendicitis herrührten. „Doch nimmt man die Gallenblase nicht in Angriff, so erzielt man oft eine unvollständige Heilung und schädigt sein und das Ansehen der Chirurgie. Für den geübten Operateur ist eine Doppeloperation an der Gallenblase und am Appendix keine grosse Leistung."

6. Die 37jährige Arbeiterfrau [2]), welche vor 13 Jahren Blinddarmentzündung gehabt und seit dieser Zeit neben Schmerzen in der Blinddarmgegend auch öfter unabhängig davon Anfälle von Schmerzen hatte, die in der Magengrube begannen und zwischen die Schulterblätter ausstrahlten, bot auch keinen anderen Befund als eine Druckempfindlichkeit in der Gallenblasen- und Ileocoecalgegend. Auch hier wurde Exstirpation von Gallenblase und Wurmfortsatz wegen zahlreicher entzündlicher Verwachsungen mit der Umgebung nothwendig.

7. Gleichfalls ausgedehnte Verwachsungen von Gallenblase und Appendix mit der Umgebung fand Kehr bei einem 55jährigen Arbeiter [3]), dessen Beschwerden nur unbestimmter Natur waren, und bei dem ob-

1) Kehr, Beiträge zur Bauchchirurgie. Neue Folge. S. 141.
2) Ebenda. S. 144.
3) Ebenda. S. 50.

jectiv auch nur eine grössere Schmerzhaftigkeit in der Ileocoecal-, eine geringere in der Gallenblasengegend nachweisbar war. Nach Exstirpation des Wurmfortsatzes liess eine Narkosenstörung Kehr von der beabsichtigten Cholecystectomie Abstand nehmen. Patient bekam später wieder Beschwerden, die wahrscheinlich von der verwachsenen Gallenblase ausgingen. „Durch die Entfernung der Gallenblase hätte man aber wahrscheinlich dauernde Heilung erzielt."

8. Eine 28jährige Köchin [1]) bot nach Anamnese und Status das Bild der chronischen Appendicitis. Bei der Laparotomie fand sich der Appendix verdickt und verwachsen. Herausgeschnitten zeigte er eine verheilte Perforationsstelle, enthielt Eiter. In der nicht verwachsenen Gallenblase fand sich ein haselnussgrosser Cholestearinstein. Cholecystendyse. Patientin bekam im Anschluss an die Operation mehrfach wiederholte heftige Gallensteinkoliken, die eine nochmalige Operation (Cholecystostomie) nothwendig machten, wonach dann Heilung eintrat.

Obgleich nach Anamnese wie Status Patientin ursprünglich nur an Blinddarmentzündung litt, der in der unverwachsenen Gallenblase befindliche Stein ihr wohl aber keine Beschwerden gemacht hatte, sah sich Kehr doch veranlasst, denselben zu entfernen, da die im Uebrigen glatt verlaufene Operation dadurch nicht weiter complicirt wurde. Wenn nun während der Nachbehandlung plötzlich Gallensteinkoliken auftraten, so erklärt Kehr es dadurch, dass die Galle bei der Operation inficirt wurde und auf diese Weise die Koliken später ausgelöst wurden. Er bereute es daher, die Cholecystendyse, deren Nachtheile gegenüber der Cholecystostomie durch diese Operation wieder recht deutlich illustrirt werden, statt der Cholecystostomie ausgeführt zu haben, welch letztere günstigere Bedingungen geschaffen hätte.

Die Frage, ob die Entfernung dieses symptomlosen Gallensteines indicirt war, — Kehr erklärt, trotz dieses Misserfolges in Znkunft in einem solchen Falle immer wieder so zu verfahren, nur mit dem Unterschiede, dass er statt der Cystendyse eine Cystostomie ausführen würde — ventilirt er noch an einer anderen Stelle (Langenbecks Archiv. Bd. 58. S. 590), wo er die Operationsgeschichte von einer Herniotomie giebt, bei der er gleichzeitig eine als zufälligen Nebenbefund entdeckte, mit 420 Gallensteinen angefüllte, im Uebrigen aber in keiner Weise krankhaft veränderte oder verwachsene Gallenblase entfernte, wo gleichfalls die Gallensteine vorher nie auch nur die geringsten Beschwerden gemacht hatten. Er formulirt seinen Standpunkt, dem man nur in jeder Beziehung beipflichten kann, daselbst folgendermaassen:

„Sind die Kräfte des Patienten gut, hat die Operation nicht allzu lange gedauert, beherrscht der Arzt die Gallensteinchirurgie, so soll er die Steine entfernen. Ebenso verhalte ich mich dem Wurmfortsatze gegenüber. Ich schneide ihn fort, wenn ich die Bauchhöhle eröffnet habe, vorausgesetzt, dass ich keine besonderen Bauchdeckenschnitte zu machen brauche, und die ursprüngliche Operation leicht und gut von Statten ging.

Mit Gallenblase und Appendix sollte man wirklich nicht so zimperlich verfahren. Diese beiden Gebilde sind nur da zum Aerger der Menschen,

1) Kehr, Beiträge zur Bauchchirurgie. Neue Folge. S. 7.

und wenn man das unsägliche Unheil, welches diese beiden Anhängsel in die Welt täglich bringen, überblickt, so soll man mit ihrer Eliminirung aus dem Organismus und ihrer Unterbringung in denaturirtem Spiritus nicht allzu lange warten. Absoluten Alkohol verdienen sie noch nicht einmal!"

9. Bei einer 42jährigen Gutsbesitzersfrau[1]) die seit 18 Jahren an unbestimmten Beschwerden, wie Druck und Fülle im Magen, Schmerzen in der rechten Bauchseite, zeitweisem Erbrechen, litt, dabei nur eine schmerzhafte Resistenz in der rechten Ober- und Unterbauchgegend darbot, schwankte wiederum die Diagnose zwischen Appendicitis larvata und entzündlichen Vorgängen (Adhäsionen) an der Gallenblase (Steine). „Vielleicht liegt beides vor." Es fand sich der Wurmfortsatz vielfach verwachsen, chronisch entzündet, verdickt und zweimal stenosirt. Die Gallenblase ist ebenfalls vielfach verwachsen, chronisch entzündet und enthält einen Stein. Beide Organe wurden entfernt.

10. Endlich erwähnt Kehr noch gelegentlich[2]), was der Vollständigkeit halber nicht unerwähnt bleiben soll, dass er unter seinen ersten 209 Gallensteinlaparotomieen einmal den perforirten Processus vermiformis mit resecirt habe.

Nächst Kehr finde ich unter dem von Riedel operirten und publicirten Material die grösste Zahl (7) der hierher gehörigen Beobachtungen.

11. Bei einem 21jährigen Manne[3]), der im Laufe von 10 Monaten 6 zum Theil schwere Attaquen von Blinddarmentzündung durchgemacht hatte, beim 7. Anfall aber Ikterus und Abgang von 2 kleinen Gallensteinfragmenten bekam, im Uebrigen ausser eines spontanen und Druckschmerzes rechts vom Nabel negativen Befund darbot, stellte Riedel die Diagnose auf Gallensteine oder Blinddarmentzündung, vielleicht eine Complication des Gallenblasenleidens mit Entzündung des Proc. vermiformis. Er fand die Gallenblase mit dem Colon transversum ausgedehnt verwachsen, in ihr und den Gallengängen fanden sich aber keine Steine mehr. Der Appendix war verlängert, an seinem unteren Ende verdickt, Serosa stark verdickt, leicht getrübt. Das Mesenteriolum gefaltet und verwachsen. Der Processus zeigt im Innern 2 narbige ringförmige Einziehungen, enthält schleimig-eitrige Flüssigkeit. Die Krankengeschichte dieses Falles giebt Riedel sowohl in seinem Buche „Ueber die Gallensteinkrankheit mit und ohne Ikterus", als auch verwerthet er sie bei seiner Abhandlung „Ueber Vorbedingungen und Ursachen des plötzlichen Anfalles von Wurmfortsatzentzündungen" im König'schen Jubiläumsbande von Langenbeck's Archiv. Hier sagt er über diesen Fall selbst: „Um ein Haar hätte ich, damals noch sehr unerfahren auf dem Gebiete der Appendicitis, den Wurmfortsatz, dem man äusserlich nichts von Strictur bildung ansah, sitzen lassen; der jetzt kräftige blühende Mann wäre dann wohl bleich und elend geblieben, ich hätte einen schweren Fehler begangen."

---

1) Kehr, Beiträge zur Bauchchirurgie Neue Folge. S. 145.

2) Langenbeck's Archiv. 53. Bd. S. 362.

3) Riedel, Erfahrungen über die Gallensteinkrankheit mit und ohne Ikterus. Berlin, Hirschwald, 1892. S. 132. Ferner: Langenbeck's Archiv. 66. Bd. S. 51.

12. Ein 34jähriger Mann [1]) litt seit 5 Jahren an häufig wiederkehrenden, allmählich immer mehr sich steigernden Schmerzanfällen, die anfangs als Gallensteinkoliken gedeutet wurden. „Die Schmerzen waren während der Anfälle mehr unter der Rippengegend, schwanden die Krämpfe, so blieb der Schmerz mehr unten, während Patient oben nichts mehr fühlte, nur die Empfindung und das Wehthun um den Nabel blieb zurück". Untersuchungsbefund bis auf eine undeutliche, kleine, schmerzhafte Prominenz in der Ileocoecalgegend negativ. Die Diagnose lautete auf Adhäsionen im Gebiete der Gallenblase und des Processus vermiformis. Die Gallenblase war in der That mit Netz, Magen und Duodenum verwachsen, im Uebrigen aber ebenso wie die Gallenwege frei von Steinen. Das Typhlon ist von weissglänzenden peritonealen Schwarten bedeckt, in ihnen findet sich der mit der Vorderfläche in ganzer Ausdehnung fest verwachsene, vollständig obliterirte Wurmfortsatz. Letzterer wurde entfernt, die Verwachsungen der Gallenblase mit der Umgebung gelöst.

13. Bei einer 50 Jahre alten Frau [2]), die mit 17 Jahren mit Unterbrechungen an Kolikschmerzen gelitten, die bald durch „Gallensteine", bald „Wanderniere", bald „Geschwulst", bald „Wanderleber", bald „nervöses Leiden" bedingt aufgefasst waren, und die wiederum ausser „einer starken Empfindlichkeit nach der rechten Beckenschaufel zu" negativen Befund bei der Untersuchung darbot, fand Riedel bei der Operation eine mit Netz und Därmen schwer verwachsene, Eiter und einen grossen Stein enthaltende Gallenblase.

„Weil die Situation durch den Ausfluss des Eiters etwas bedenklich geworden war", verzichtete Riedel auf die Revision der Unterbauchgegend, sondern entfernte erst 2 Monate später, nachdem inzwischen wiederum sich die alten Beschwerden eingestellt hatten, den mit dem Coecum verwachsenen, an seiner Spitze kolbenförmig verdickten, stark geschrumpften Wurmfortsatz, dessen Wandung verdickt war und im Inneren etwas katarrhalische Flüssigkeit barg. Patientin blieb danach später beschwerdefrei.

14. Eine 54jährige Patientin [3]), die 3 schwere Anfälle von Blinddarmentzündung gehabt und bei der zweimal ein spontaner Durchbruch eines eitrigen perityphlitischen Exsudats in die Vagina erfolgt war, wurde von Riedel zunächst wegen eines grossen neuen perityphlitischen Abscesses operirt, 2 Monate später, nachdem inzwischen wieder ein heftiger Kolikanfall aufgetreten war, entfernte er in einer 2. Operation einen grossen, im Cysticus fest eingekeilten Gallenstein. 4 Wochen darauf ging die sehr elende, decrepide Patientin an einer Aspirationspneumonie zu Grunde. Bei der Autopsie fand sich der Processus mit dem Coecum verwachsen, an der Stelle der Verwachsung bestanden zwei erbsengrosse Perforationen zwischen Coecum und Wurmfortsatz.

15. Bei einem 47jährigen Manne [4]), der seit 10 Jahren an allmählich

---

1) Langenbeck's Archiv. 47. Bd. S. 178.

2) Ebenda. 47. Bd. S. 180.

3) Meusser, Ueber Appendicitis und Typhlitis mit cachirtem und ungewöhnlichem Verlaufe. Inaug.-Diss. Jena 1897.

4) Mittheilungen aus den Grenzgebieten d. Medicin u. Chirurgie. 3. Bd. S. 214.

entstandenen Schmerzen in der Magengrube und excessivem Erbrechen litt, bestanden bei der Laparotomie ausgedehnte Verwachsungen zwischen vorderer Bauchwand, Leber, Netz, Gallenblase und Quercolon. Desgleichen war Colon ascendens und Typhlon „weithin zusammengeknäult" und mit der vorderen Bauchwand verwachsen. Es gelang nicht, den event. obliterirten Appendix in den gewaltigen Narben und Adhäsionen, in denen er zu stecken schien, zu finden. Es wurden nur die Verwachsungen gelöst und die Gallenblase in die Bauchwunde eingenäht und eröffnet. Dieselbe enthielt keine Steine.

Riedel bemerkt hierzu: „Patient hatte wahrscheinlich nur kleine Gallensteine gehabt; sie waren unbemerkt per vias naturales abgegangen, aber sie hatten ganz extreme Verwachsungen hinterlassen; augenscheinlich hatte Patient auch noch eine Appendicitis durchgemacht, sodass oben und unten in der rechten Bauchseite Grund zur Bildung von Adhäsionen in mehr als genügender Weise vorhanden war. Ein Chaos von verklebten Darmschlingen, Narben und Strängen präsentirte sich nach breiter Eröffnung des Bauches; fast 2 Stunden lang dauerte die ermüdende Arbeit, ehe einigermaassen Ordnung geschaffen war.

Alle diese Veränderungen hatten sich durchaus schleichend entwickelt, auch die Appendicitis hatte sich nicht durch acuten Beginn kenntlich gemacht. Patient wurde geschickt mit der Diagnose: Pylorusstenose nach Ulcus ventriculi, in neuester Zeit wohl beginnendes Carcinom in diesem Ulcus. Bei der Operation erwies sich der Pylorus als ganz gesund, dagegen war das Duodenum, wie so oft in diesen Fällen, verzogen und mehr oder weniger abgeknickt — daher zum Theil das excessive Erbrechen, das mit enormer Wucht erfolgte." —

16. In einem anderen Falle (38jährige Frau [1]) waren die Klagen der Patientin sehr unbestimmter Natur, bei der Untersuchung fand sich eine Druckschmerzhaftigkeit des unteren Leberrandes sowie in der Fossa iliaca dextra ein wurstförmiger Tumor, der sich hin und her bewegen liess.

Die Diagnose lautete: Gallensteine und Appendicitis, beides unsicher. Es fand sich ein Stein im Ductus cysticus, der entfernt wurde. Der Wurmfortsatz war mit dem Ileum verwachsen, abgeknickt und wurde gleichfalls entfernt.

17. Endlich beschreibt Riedel noch einen Fall [2]), wo die Patientin vor 20 Jahren eine schwere Blinddarmentzündung durchgemacht, vor 10 Jahren Schmerzen in der Oberbauchgegend bekommen, seit dieser Zeit umschichtig bald oben, bald unten im Leibe an Schmerzanfällen und Erbrechen litt und bereits für hysterisch erklärt wurde. Die Laparotomie ergab bei schwer inficirter Leber Steine in der Gallenblase und einen ca. 1 1/2 cm langen, hinter dem Coecum gelegenen, hierselbst verwachsenen, in Fettmassen endigenden Appendix, an dessen distalem Ende die Musculatur, mit ziemlich scharfem Rande abschneidend, fehlte, während die Schleimhaut in Gestalt einer rundlichen, bläulichen, vorspringenden Kuppe für den Abschluss des Appendix sorgte. Die mikroskopische Untersuchung stellte eine Appendicitis granulosa haemorrhagica fest.

---

1) Mittheilungen aus den Grenzgebieten d. Medicin u. Chirurgie. 3. Bd. S. 170.

2) Langenbeck's Archiv. 66. Bd. S. 112.

Aus der Czerny'schen Klinik sind die folgenden 4 Fälle beschrieben, in denen eine Combination von Gallensteinleiden und Appendicitis vorlag.

18. Ein 32jähriger Mann[1]) erkrankte vor 5 Jahren an Blinddarmentzündung, vor 3 Jahren an „Magenkrämpfen", später an Schmerzen in der Ileocoecalgegend mit Ikterus und Obstipation. Darauf folgten noch eine Reihe von typischen Gallensteinkolikanfällen, einmal mit Abgang eines Steines. Die Untersuchung ergab, beträchtliche Vergrösserung der Leber, schwerer Ikterus, weder in der Gallenblasen- noch in der Ileocoecalgegend ein Tumor oder Druckempfindlichkeit nachweisbar. Bei der Operation fand sich der in die Länge ausgezogene Wurmfortsatz mit seiner Spitze mit der Gallenblase fest verwachsen. Letztere war geschrumpft, enthielt Cholestearinmörtel. Im fingerdick erweiterten Choledochus fanden sich 2 Steine, von denen einer Haselnussgrösse hatte, die nach ausgeführter Choledochotomie entfernt wurden. Desgleichen wurde der Appendix resecirt, der makroskopisch normal zu sein schien.

Patient blieb danach von seinen Schmerzanfällen befreit.

Mermann, der diese Krankengeschichte aus der Czerny'schen Klinik berichtet, glaubt, dass, trotzdem im klinischen Bilde monatelang die Zeichen der Blinddarmentzündung im Vordergrunde standen, der bei der Operation erhobene Befund es wahrscheinlich mache, dass eine eigentliche Typhlitis oder Appendicitis überhaupt nicht bestanden habe, sondern dass der abnorm nach oben verlagerte Wurmfortsatz seiner Zeit mit der Spitze in den Bereich der adhäsiven Pericystitis kam und so ebenso wie Duodenum, Omentum und Colon an die Gallenblase fixirt wurde. Die An- und Abschwellung der Gallenblase habe dann durch Zug die Coecalschmerzen bewirkt. Wenn Mermann dabei sich von dem „makroskopisch wenigstens vollständig normalen Aussehen des Wurmfortsatzes" leiten lässt, so schliesst dies trotzdem nicht aus, dass doch feinere Veränderungen an der Schleimhaut bestanden haben, auf die man in damaliger Zeit (1894) noch nicht so wie heute zu achten gewohnt war, und Czerny selbst führt 4 Jahre später diesen Fall bei Besprechung des unter dem Namen Postappendicitis zusammengefassten Krankheitsbilde als Paradigma an und spricht hier sogar die Vermuthung aus, dass die ganz abnormen Adhäsionen des Wurmfortsatzes an der Gallenblase wohl die locale Ursache für die Steinbildung abgegeben hätten. Wenn man auch für diesen ätiologischen Zusammenhang beider Krankheiten den Beweis wird nicht erbringen können, so habe ich doch geglaubt, diesen Fall als hierher gehörig mitanführen zu müssen.

19. Ein 63jähriger Mann[2]) erkrankte vor 17 Jahren zuerst an Blinddarmentzündung, hatte danach wiederholte Recidive durchzumachen und hatte seit dieser Zeit angeblich bei geringfügigen Erkältungen Darmbeschwerden, entweder Diarrhoen oder heftige Darmkoliken mit Verstopfung. Vor 4 Jahren erster Gallensteinkolikanfall mit Schmerzen und Druckgefühl in der Lebergegend, Ikterus. Seitdem wiederholten sich die

1) Bruns, Beitr. z. klin. Chirurgie. 13. Bd. S. 362 u. 21. Bd. S. 518.

2) Derselbe, Ebenda. 23. Bd. S. 756.

Anfälle sehr häufig, in letzter Zeit alle 8 Tage. Bei der Untersuchung bestand Ikterus, Meteorismus, in der Ileocoecalgegend umschriebene Druckempfindlichkeit, desgleichen in der Gallenblasengegend. Bei der Operation — es war die Diagnose auf Cholelithiasis, Cholecystitis chronica und Pericholecystitis gestellt! — fand sich neben zahlreichen Verwachsungen der Gallenblase mit dem Colon transversum ein haselnussgrosser Stein im Choledochus, der nach Choledochotomie extrahirt wurde. Patient starb am folgenden Tage an Peritonitis, die Section ergab eine völlige Obliteration des Processus vermiformis. Stärkere Veränderungen des Wurmfortsatzes fehlten.

Auch in diesem Falle, den Petersen aus der Czerny'schen Klinik veröffentlicht, liess sich bei der Section nicht sicher entscheiden, ob die früher als Perityphlitis gedeuteten Attaquen bereits Symptome der Cholelithiasis waren, oder ob beide Krankheiten neben oder vielmehr nach einander bestanden haben. Letzteres erscheint mir wahrscheinlicher nach der ganzen Anamnese sowohl wie dem Obductionsbefund, da die gefundene Obliteration des Processus vermiformis sehr wohl im Sinne Ribbert's[1]) als ein Involutionsvorgang, der zur Appendicitis prädisponirte, aufgefasst werden kann.

20. Ein 46jähriger Mann litt seit 1½ Jahren an alle 2—3 Wochen wiederkehrenden Schmerzanfällen in der Magengegend, mit starkem Meteorismus, hohem Fieber und oft tagelangem Erbrechen. Die in der Gallenblasengegend befindliche Resistenz liess Tumor der Gallenblase (Carcinom?) mit Cholelithiasis vermuthen. Es fanden sich in der mit dem Peritoneum parietale und dem Colon transversum verwachsenen Gallenblase zwei, im Cysticus ein Stein. Patient fühlte sich nach der Operation nicht arbeitsfähig, klagte über leichte Ermüdung, ziehende Schmerzen in der Narbe und Magenbeschwerden, wurde nach 1¾ Jahren wiederum operirt wegen eines grossen, jauchigen, perityphlitischen Abscesses, nachdem er 5 Tage zuvor acut unter Fieber, Erbrechen und heftigen Schmerzen im rechten Hypogastrium erkrankt war. Es wurde nur der Abscess incidirt, da bei oberflächlicher Palpation die Auffindung des Wurmfortsatzes nicht gelang.

Auch in diesem Falle liess sich nicht entscheiden, ob zwischen der Gallenblasenoperation und der Blinddarmentzündung irgend ein Zusammenhang bestand. Czerny hält es in diesem Falle, analog, nur umgekehrt wie im Falle Nr. 18, für denkbar, dass durch Adhäsionen der Uebergang von Entzündungserregern in den Wurmfortsatz begünstigt worden seien. Bei der Operation fand sich zwar kein Anhalt dafür und der Wurmfortsatz, der eventuell eine gewisse Aufklärung hätte schaffen können, konnte leider nicht mitentfernt werden.

21. Bei der 38jährigen Patientin[3]), die im Laufe von 1¼ Jahren wiederholt an „Magenkrämpfen" und Schmerzanfällen in der rechten Unterbauchgegend (Perityphlitis) litt, war in der Gallenblasengegend ein gänseei-

1) Virchow's Archiv. 132. Bd. Heft 1. S. 66 ff.

2) Bruns' Beitr. z. klin. Chirurgie. 23. Bd. S. 749 u. 21. Bd. S. 538.

3) Mittheilungen aus den Grenzgebieten der Medicin u. Chirurgie. 9. Bd. Heft 4 u. 5. S. 500.

grosser Tumor, in der Ileocoecalgegend ein nach dem kleinen Becken zu verlaufender Strang fühlbar. Die Diagnose lautete demgemäss auf Cholelithiasis und Perityphlitis chronica. Bei der Operation fand sich in der vergrösserten und verwachsenen Gallenblase, im Anfangstheil des Cysticus steckend, ein mirabellengrosser Stein, der extrahirt wurde. Das Coecum war von zahlreichen Adhäsionen bedeckt, von einem Abscess umgeben, in dessem Grunde sich der perforirte Appendix befand. In der Coecalwand befand sich eine zweite Perforationsöffnung mit granulirender Umgebung, woselbst offenbar von der Nekrose des perforirten Processus vermiformis ein secundärer Durchbruch nach dem Coecum hin erfolgt war. Diese Stelle wurde übernäht, der Processus exstirpirt.

Patientin danach beschwerdefrei.

22. 23. 24. Kümmell[1]) erwähnt, dass er in 3 Fällen das gleichzeitige Vorkommen von Appendicitis und Cholelithiasis beobachtet habe, theilt aber — wenigstens an dieser Stelle! — nichts Genaueres über den Befund mit.

25. Rotter beschreibt einen Fall[2]), wo zwei Anfälle von Perityphlitis voraufgegangen waren, bei einem dritten Anfalle aber die Schmerzen sich in der Lebergegend localisirten, während bei den beiden ersten Anfällen dieselben die Blinddarmgegend einnahmen. Als die Anfälle an Häufigkeit und Intensität zunahmen, operirte er und fand Gallenblase und Wurmfortsatz, wie er vermuthet hatte, krank. Im Ductus cysticus steckten drei haselnussgrosse Steine, während der Processus Kothsteine und die Zeichen eines chronischen Catarrhs aufwies.

26. In einem zweiten Falle[3]), wo nach voraufgegangenen drei perityphlitischen Anfällen plötzlich heftige Schmerzen in der Gallenblasengegend auftraten, fand er den Processus sicher pathologisch, da er vier Kothsteine und einen chronischen Catarrh zeigte, während der Befund an der Gallenblase, die keine Steine enthielt, zweifelhaft war.

Später bekam Patientin wiederum heftige Schmerzanfälle mit Erbrechen und Fieber, doch konnten ihr dieselben als simulirt nachgewiesen werden.

Ich glaubte diesen Fall, wenn er auch nicht ganz klar gestellt ist, doch wegen seiner für Erkrankung an beiden Leiden ausserordentlich charakteristischen Anamnese hier mit aufführen zu dürfen.

27. Sonnenburg operirte eine Patientin[4]), die zum ersten Male unter Schmerzen in der Ileocoecalgegend erkrankt war und bei der er hier ein vom Appendix ausgehendes Exsudat vermuthete. Es fand sich, dass der grösste Theil der vorher palpirten Resistenz der Gallenblase angehörte, welche, ungemein ausgedehnt, bis an das Coecum heranreichte und einen ganz hellen, schleimigen Inhalt hatte. Der Appendix selber war geröthet, geschwollen, etwa 12 cm lang und von Fingerdicke; in seiner Mitte geknickt, umschnürte er zwei Drittel des Coecum, welchem er fest adhärirte. Peripher von der Knickungsstelle enthielt er mehrere Kothsteine.

---

1) Deutsche med. Wochenschr. 1897. Nr. 35. S. 556.

2) Langenbeck's Archiv. 67. Bd. S. 269.

3) Ebenda.

4) Sonnenburg, Pathologie u. Therapie der Perityphlitis. 4. Aufl. S. 43.

28. In einem anderen Falle[1]), wo die 50jährige Patientin früher nachweislich mehrere perityphlitische Anfälle durchgemacht hatte, und bei der jetzt unter plötzlichen stürmischen Erscheinungen eine deutliche Resistenz in der Ileocoecalgegend entstanden war, die Ileuserscheinungen gemacht hatte, fand sich bei der Operation ein chronisch entzündeter, aber keine Spuren einer neuen Entzündung zeigender, mässig verwachsener Wurmfortsatz, der aber offenbar die früheren Anfälle verursacht haben mochte, aber kaum als eine genügende Ursache für die jetzige Erkrankung angesehen werden konnte. Es fand sich dann auch weiter ein mächtiger Gallenstein, der sich in eine Dünndarmschlinge eingeklemmt hatte und herausgeschnitten werden musste. Patientin starb nach wenigen Tagen in Folge von Gangrän der Schlinge. Bei der Section fand man noch mehrere Steine im Duodenum bezw. Gallenblase.

29. 30. Weiter erwähnt Brandt[2]) in der Discussion über Appendicitis in der medicinischen Gesellschaft in Christiania, dass er zwei Fälle von Appendicitis, mit Cholelithiasis verbunden, operirt habe.

31. v. Beck[3]) operirte einen 23jährigen Mann, der nach zwei vorausgegangenen perityphlitischen Anfällen die dritte Attaque bekam, und fand den Wurmfortsatz in der Mitte stark geknickt, mit der Spitze am Ileum adhärent und von zahlreichen Adhäsionen umgeben vor. Er entfernte denselben. Patient bekam am achten Tage post operationem bei sonst reactionslosem Verlaufe Schmerzen in der Gallenblasengegend und die genauere Anamnese ergab nun, dass Patient bereits in den letzten 3 Jahren wiederholt Gallensteinkoliken gehabt hatte. Bei der nach einiger Zeit vorgenommenen zweiten Laparotomie fand sich auch die Gallenblase vielseitig mit Netz und Colon verwachsen, dieselbe wurde exstirpirt. Patient wurde dadurch von seinen Beschwerden befreit.

32. Lindner[4]) beschreibt einen Fall, wo bei einem 56jährigen Herrn durch die Anstrengung der Bauchpresse bei dem Anziehen eines Strumpfes die geschwürig verdünnte Gallenblase platzte und zwei Gallensteine in ein schon vorher bestehendes perityphlitisches Exsudat entleerte.

33. Laplace[5]) fand in einem Falle, wo die Erscheinungen einer Gallenblasenerkrankung bestanden, ein Empyem derselben und gleichzeitig einen perityphlitischen Abscess mit gangränösen Wurmfortsatze.

34. Sendler[6]) endlich demonstrirte in der medicinischen Gesellschaft zu Magdeburg am 17. April 1902 die steinkranke Gallenblase, den erkrankten Wurmfortsatz und das kleincystisch degenerirte Ovarium einer 42jährigen Frau, welche der Patientin in einer Sitzung entfernt worden waren.

---

1) Sonnenburg, Pathologie und Therapie der Perityphlitis. 4. Aufl. S. 45 und Deutsche med. Wochenschr. 1897. Nr. 40.

2) Centralbl. f. Chirurgie. 1901. S. 972.

3) Bruns' Beitr. z. klin. Chirurgie. 32. Bd. S. 437.

4) Ebenda. 30. Bd. S. 227.

5) Journ. of the Amer. med. Assoc. 1901. October. Referirt: Centralbl. f. Chirurgie. 1902. S. 107.

6) Münchner med. Wochenschr. 1902. Nr. 26. S. 1121.

Der Vollständigkeit halber wäre dann hier noch anzuführen, dass Johnson[1]) erwähnt, dass Cholelithiasis mit Appendicitis combinirt vorkomme.

Endlich stellt Naunyn noch in seiner „Klinik der Cholelithiasis" auf S. 149 ff mehrere Fälle aus der Literatur zusammen, wo sich Gallensteine im Processus vermiformis vorfanden, wo also auch eine Combination beider Erkrankungen vorlag, da in einem gesunden, unveränderten Appendix wohl kaum Gallensteine hineingelangen können. Ebenda auf S. 86 erwähnt Naunyn ferner, dass er Verwachsungen zwischen der Gallenblase und dem Wurmfortsatze auch bereits gesehen habe.

Wollen wir aus obigen 34 Fällen, die sich ergebenden Schlussfolgerungen ziehen, so müssten wohl zunächst die 3 Fälle Kümmell's und 2 Brandt's ausscheiden, von denen wir nichts Näheres erfahren, auch von Fall 10 (Kehr), Fall 33 (Laplace) und Fall 34 (Sendler) haben wir nur kurze Andeutungen, sodass für die Beurtheilung nur 26 z. Th. sehr ausführliche und äusserst charakteristische Krankengeschichten überbleiben.

Kehr liefert dabei die grösste Zahl von 10 Fällen unter 625 Gallensteinoperationen, was 1,6 Proc. bedeuten würde, ihm folgt Riedel mit 7, dessen Gesammtzahl der Gallensteinoperationen ich jedoch nicht kenne. Czerny hat unter 317 Fällen von Erkrankungen des Gallensystems viermal die Combination mit Appendicitis beschrieben, was 1,3 Proc. bedeuten würde.

Wir haben 5 Beobachtungen unter 125 Gallensteinoperationen, also 4 Proc.

Rechnen wir das procentuale Verhältniss zu den von uns wegen Appendicitis ausgeführten 164 Operationen aus, so bekommen wir 3 Proc.

Auffallend ist es, dass Sonnenburg bei seinem grossen Material von Appendicitisoperationen (über 600!) nur zweimal diese Combination beobachtet hat.

In obigen 34 Fällen waren 10 Männer und 16 Frauen erkrankt, bei 8 Fällen sind keine Angaben über das Geschlecht gemacht. Zieht man letztere von der Gesammtzahl ab, so würden 39 Proc. Männer und 61 Proc. Frauen erkrankt sein.

Unter unseren 5 Fällen waren 2 Männer und 3 Frauen, was auch einem Verhältniss von 40 Proc. Männer und 60 Proc. Frauen entsprechen würde, eine auffallende, aber immerhin bemerkenswerthe Uebereinstimmung.

In den Anamnesen der obigen Krankengeschichten finden sich zunächst viele Klagen über „Magenschmerzen", „Magenkrämpfe", „schwachen Magen" u. s. w., die natürlich auf jede von beiden Er-

1) Times and Register. 1895. Referirt: Centralbl. f. Chirurgie. 1896. S. 174.

krankungen bezogen werden können, andere Patienten machen bestimmtere Angaben und geben an, früher „Blinddarmentzündung" ein- oder mehrmals gehabt zu haben oder wegen „Gallensteinen" bereits in ärztlicher Behandlung gewesen zu sein. Auch auf diese z. Th. von Laien gestellten Diagnosen dürfen wir kein zu grosses Gewicht legen, weil, wie wir oben gesehen haben, das eine Krankheitsbild oft das andere vortäuscht und umgekehrt. Schon wichtigere Anhaltspunkte für die Diagnose sind gegeben, wenn die Patienten Anfangs Anfälle von Blinddarmentzündung und später Gallensteinkoliken gehabt haben wollen, und letztere sich dadurch von den Anfällen von Blinddarmentzündung unterschieden, dass Ikterus dazu auftrat, oder ausserdem noch Gallensteine bezw. Steinbröckel oder Gries mit dem Stuhlgange fortging. Auch finden wir auffallend häufig, dass die Patienten den Schmerz genau in die Gallenblasengegend und Ileocoecalgegend neben einander localisiren oder aber angeben, dass diese beiden Arten von Schmerzen abwechselnd nach einander auftreten, während einzelne nur in der Gallenblasen- oder Blinddarmgegend Schmerzen verspüren wollen.

Wie die Patienten anamnestisch den Spontanschmerz bald in die Gallenblasen-, bald in die Ileocoecalgegend, bald in beide verlegten, so sind auch bei der Untersuchung dieselben Verschiedenheiten bei der Aufnahme des Druckschmerzes in Bezug auf diese Stellen zu constatiren. Ebenso verhält es sich mit der Palpation von Tumoren bezw. Resistenzen an diesen Stellen. Die Diagnose auf Combination beider Erkrankungen wurde in 13 Fällen gestellt bezw. mit mehr oder weniger grosser Wahrscheinlichkeit in Betracht gezogen. In den übrigen Fällen wurde entweder ein Gallenblasenleiden oder eine Blinddarmentzündung angenommen, je nachdem das eine oder andere Leiden grade das Krankheitsbild vorzugsweise beherrschte, oder es wurde überhaupt keine bestimmte Diagnose gestellt.

Der Befund bei den Operationen war auch ein sehr verschiedener. Gallensteine fanden sich in 24 Fällen, und zwar bald in der Gallenblase, bald in den Gallengängen (Cysticus, Hepaticus, Choledochus) oder nach Perforation der Gallenwege in einem Gallenabscess bezw. im Darm. In den übrigen Fällen waren mehr oder weniger ausgedehnte Verwachsungen der Gallenblase und Gallengänge mit Leber, Netz oder Darm die Ursache für die Koliken.

Auch die Veränderungen am Processus waren von dem leichtesten Grade einfacher Knickung mit Katarrh der Schleimhaut in sämmtlichen Stadien bis zur totalen Gangrän vertreten. Kothsteine sind in 5 Krankengeschichten verzeichnet, einmal war der Appendix

total obliterirt, einmal wurde er überhaupt nicht gefunden. In weitaus der Mehrzahl der Fälle aber bestanden mehr oder weniger ausgedehnte Verwachsungen zwischen Processus einerseits und Netz, Coecum, Colon oder anderen Darmabschnitten andererseits. Im Innern des Appendix fand sich bald leichte hämorrhagische Entzündung der Schleimhaut, bald mehr schleimig-eitriger Katarrh. Stenosen, Stricturen und alte Perforationen wurden gleichfalls gefunden.

Entsprechend den sehr verschiedenen Befunden am Gallensystem wie Blinddarm waren auch die operativen Maassregeln zur Beseitigung dieser krankhaften Zustände sehr verschiedene.

Während in weitaus den meisten Fällen beide Krankheitsprocesse in einer Sitzung beseitigt werden konnten, war in 5 Fällen ein zweimaliger Eingriff nöthig.

Und gerade aus den bei diesen Fällen gemachten Erfahrungen soll man die Lehre ziehen, sich bei Verdacht auf Erkrankung beider Organe nicht mit der Entfernung des einen Krankheitsherdes zu begnügen, sondern, wenn es der sonstige Zustand des Patienten erlaubt, immer auch das andere Organ nachzusehen und im Falle der Erkrankung gleich beide in derselben Sitzung in Angriff zu nehmen, da, wie wir gesehen haben, dadurch keine besondere Complication bedingt ist. Nur so kann man den Patienten und sich vor Enttäuschungen in Bezug auf den Dauererfolg der Operation schützen.

Andererseits ist es ja nicht zu verwundern, wenn in einem Falle von Combination von Gallensteinen und Blinddarmentzündung nach der Entfernung der Gallensteine später von dem bei der Operation nicht weiter berücksichtigten kranken Wurmfortsatze Koliken ausgelöst werden und diese dann als Recidive der Gallensteine von Laien wie Aerzten aufgefasst werden. Kehr hat in seinem Vortrage auf dem Chirurgen-Congress 1900 über „Recidive nach Gallensteinoperationen" hierauf ganz besonders aufmerksam gemacht und räth deshalb, in solchen Fällen sich nicht mit der Beseitigung der Gallensteine zu begnügen, sondern etwaige Complicationen von Seiten des Magens oder Blinddarmes durch Gastroenterostomie oder Appendectomie gleich mit fortzuschaffen:

Das Schwierigste aber bei allen diesen Fällen ist und bleibt die Diagnose.

Uebereinstimmend werden auch von allen Seiten die grossen Schwierigkeiten der Differentialdiagnose zwischen Erkrankungen der Gallenblase und Leber einerseits und des Wurmfortsatzes andererseits zugegeben.

Naunyn sagt in seiner „Klinik der Cholelithiasis“ Seite 85: „Sehr ähnlich der Gallensteinkolik kann sich die Perityphlitis gestalten. Die Schmerzen können hier durchaus kolikartige und heftige sein. Meist freilich ist ihr Sitz im rechten Hypogastrium, und daselbst findet man die Resistenz. Doch können die Schmerzen und kann die Resistenz im rechten Hypochondrium unmittelbar unter dem Rippensaum sitzen. Es ist das nicht überraschend, denn der Processus findet sich oft nach oben umgeschlagen, sodass er neben dem Colon ascendens bis zur Leber aufwärts steigt. So lag in einem Falle ein perityphlitischer Abscess wirklich dem scharfen Leberrande fest an. In einem anderen Falle sah ich den Processus mit der Gallenblase verwachsen. Für die Praxis ist es wohl wichtig, hieran zu denken.“

Lenzmann (l. c.) ferner betont die Schwierigkeiten in der Diagnosenstellung. „Wenn der entzündete Appendix nach oben parallel dem Colon ascendens oder gar Coecum mit Appendix unter die Leber verlagert ist, so können die appendicitischen Attaquen eine Schmerzhaftigkeit in der Lebergegend bewirken, welche sich zunächst nicht von Schmerzen, die eine Cholelithiasis verursacht, unterscheiden lässt. Die weitere Beobachtung des Falles, — ob Gallensteine in den Darmentleerungen gefunden werden, ob Ikterus eintritt oder ob andererseits der entzündete Appendix etwa durchzufühlen ist, muss Klarheit bringen“. Er sagt weiter, dass ebenfalls ein perityphlitisches Exsudat unter der Leber liegen und andererseits die in ihren Wandungen verdickte und abnorm ausgedehnte Gallenblase mit ihrem serösen, schleimig-eitrigen oder rein eitrigen Inhalte bis zur Ileocoecalgegend herabreichen und zu Irrthümern in der Diagnose führen könne, zumal da in letzterem Falle die anamnestischen Angaben des Patienten meist auch auf die Bildung eines perityphlitischen Exsudats passten.

Auch Sonnenburg[1]) giebt die Schwierigkeiten der Differentaldiagnose von Erkrankungen der Gallenblase und Leber zu, „besonders wenn ein perityphlitisches Exsudat sehr hoch sitzt, oberhalb der Darmbeinschaufel oder in der Nähe des Nabels. Hier können oft Schüttelfröste, Fieber, Schmerzhaftigkeit, Resistenz wie bei der Perityphlitis vorhanden sein. Eine genaue Anamnese vermag auch hier manchmal die Diagnose zu stützen, aber trotzdem bleiben noch genug Schwierigkeiten im einzelnen Falle übrig.“ Wenn er dann an anderer Stelle[2]) sagt, dass es ihm im Laufe der Jahre nie begegnet sei, eine irrthümliche Diagnose auf Appendicitis zu stellen, während ein Gallenblasenleiden vorlag, oder umgekehrt, ein Gallenblasenleiden anzunehmen, das sich bei der Operation als eine hochgelegene Form von Appendicitis herausstellte, so nimmt er damit eine beneidenswerthe Sonderstellung unter sämmtlichen Chirurgen ein, die über ein grosses Material von Gallenstein- bezw. Blinddarmerkrankungen verfügen und denen alle wohl das eine oder andere Mal in complicirten Fällen ein diagnostischer Irrthum vorgekommen ist.

Nach Kehr[3]) ist „die Verwechslung der Appendicitis mit acuter

1) l. c. S. 42.
2) l. c. S. 44.
3) Langenbeck's Archiv. 58. Bd. S. 524.

Cholecystitis nicht selten; in beiden Krankheiten können die Schmerzen sehr ähnlich sein und sich am Magen und Nabel concentriren. Dazu kommt die Verstopfung, das Erbrechen u. s. w. Auch die Fieberverhältnisse sind nicht ausschlaggebend. Ist die Leber enteroptotisch (Schnürleber) verlagert, die entzündete Gallenblase am Colon adhärent, so fühlt man in der That in der Coecalgegend einen Tumor, der als perityphlitisches Exsudat imponirt, während er die in succulente Adhäsionen eingebettete Gallenblase darstellt". Er empfiehlt in solchen zweifelhaften Fällen eine Narkosenuntersuchung, die es oft ermögliche, den Tumor gegen die übrigen Organe der Bauchhöhle abzugrenzen.

Fleiner's[1]) Rath, in allen complicirten und schwer zu deutenden Erkrankungen der Bauchhöhle an die Möglichkeit zu denken, dass die Gallenblase oder Wurmfortsatz mit im Spiele sein könnten, ist ebenso beherzigenswerth wie die daraus sich ableitende Indication zur Probelaparotomie, wie sie Johnson in zweifelhaften Fällen empfiehlt.

Desgleichen sagt Kümmell (l. c.), dass er, nachdem er drei Fälle von gleichzeitiger Erkrankung an beiden Leiden beobachtet habe, es niemals unterlasse, wenn irgend ein Anhaltspunkt dafür vorläge, nach Eröffnung der Bauchhöhle die Gallenblase resp. den Wurmfortsatz auf seinen Inhalt und seine Beschaffenheit zu untersuchen.

Denselben Rath giebt Ewald[2]) (aus der Klinik Albert's), der auch ebenso wie Kehr, mit Entschiedenheit für die Entfernung von „latenten Steinen", die man bei Laparotomien zufällig findet, eintritt, dass man bei jeder Laparotomie, aus welcher Indication sie auch gemacht werde, stets die Gallenblase sowie den Wurmfortsatz „eines Blickes oder Griffes würdigen" solle.

Auch uns kam es darauf an, durch unsere Ausführungen zu betonen, dass in den nicht seltenen Fällen von zweifelhafter Diagnose, ob Appendicitis, ob Cholelithiasis vorliegt, ja auf die Möglichkeit einer Erkrankung beider Organe Bedacht genommen wird und die Operation von vornherein dementsprechend einzurichten ist, um nicht später in die Lage zu kommen, nochmals laporatomiren zu müssen. —

1) Münchner med. Wochenschr. 1900. Nr. 38. S. 1292ff.

2) Wiener klin. Rundschau. 1900. Nr. 6—14. Referirt: Centralbl. f. Chirurgie. 1900. Nr. 41. S. 1022.

XIII.

Eine verbesserte Methode zum Nachweis von Tuberkelbacillen im Harn.

Von

Dr. med. **Olof H:son Forssell**, Stockholm.

(Mit 2 Abbildungen.)

Am wichtigsten für die Diagnose der Tuberculose des Harnapparates ist zweifelsohne der Nachweis von Tuberkelbacillen im Harn. Laut der Erfahrung sämmtlicher Forscher ist dieser jedoch im Allgemeinen mit grossen Schwierigkeiten verbunden. Obgleich verschiedene Behandlungsmethoden des Harns zur Erleichterung des Auffindens der Tuberkelbacillen vorgeschlagen worden sind, ist man eigentlich nicht viel weiter gelangt als Babes und Rosenstein, die 1883 zum ersten Mal Tuberkelbacillen im Harn demonstrirten.

Es wäre also von nicht geringer Bedeutung, eine ganz sichere und zuverlässige Methode zu haben, um die Tuberkelbacillen im Harn auch dann nachweisen zu können, wenn sie in minimaler Menge vorhanden sind. Man würde sich alsdann auch auf das negative Resultat der Untersuchung des Harns auf Tuberkelbacillen verlassen können, was in vielen Fällen für den Chirurgen von grosser Wichtigkeit ist. Auch würde die praktisch unbequeme Thierinoculation zu diagnostischem Zweck eliminirt werden können.

Eine solche Methode glaube ich gefunden zu haben. Meine Methode gründet sich auf den Gedanken, dass man viel grössere Aussichten haben muss, ein positives Resultat zu erzielen, wenn es gelingt, alle in grösseren Harnmengen befindlichen Tuberkelbacillen auf ein sehr begrenztes Gebiet zu concentriren, als wenn man, wie bisher der Fall gewesen, nur geringere Harnmengen untersucht. In der Harnmenge, die im Laufe von z. B. zwölf Stunden abgesondert wird, muss die Anzahl der Tuberkelbacillen grösser sein, als in einer während einer oder zwei Stunden abgesonderten Harnmenge und es lässt sich leicht denken, dass während mancher Stunde gar keine Tuber-

kelbacillen im Harn vorkommen, während der in einem längeren Zeitraum abgesonderte Harn Tuberkelbacillen, und zwar häufig in nicht geringer Menge, enthält.

Indem ich eine grössere Harnmenge (ungefähr 1000 ccm.) 24 Stunden lang in einem von mir besonders construirten Apparat sedimentiren liess und darauf die untersten Schichten des dergestalt erhaltenen Bodensatzes centrifugirte, ist es mir gelungen, die grosse Mehrzahl der in obengenannter Harnmenge befindlichen Tuberkelbacillen auf dem Boden nur einer oder einiger Centrifugenröhrchen zu concentriren, so dass wenige Deckglaspräparate, oft nur ein einziges, die Diagnose entscheiden.



Fig. 1.
1/4 natürl. Grösse.

Der oben erwähnte Apparat (siehe die Figur 1) besteht aus einem 1100 ccm haltenden Glascylinder von 40 cm Länge und 6 cm Diameter, der am einen Ende ganz plötzlich sich zu einer 6 cm langen Röhre von 1 cm Diameter verengert, in die ein Hahn eingeschliffen ist, dessen Oeffnung genau mit dem Diameter der Röhre übereinstimmt. Durch einen um eine Ausbiegung des Glases am oberen offenen Ende des Cylinders befestigten Stahldraht, wie aus der Figur erhellt, wird der Apparat perpendiculär aufgehängt. Nachdem der Hahn geschlossen, wird der zu untersuchende Harn hineingegossen. Nach 24 Stunden findet sich ein Bodensatz dicht oberhalb der Hahnöffnung vor. Durch Umdrehen des Hahnes werden nun die untersten Lager des Bodensatzes in zwei Centrifugenröhren abgefüllt. Diese letzteren (siehe die Figur 2) sind aus dickem Glas, haben eine Länge von 9,5 cm, einen Diameter von 1,3 cm und sind an dem einen Ende zu einer ziemlich scharfen Spitze ausgezogen. Die auf diese Weise gefüllten Centrifugenröhren werden mit kleinen Kautschukhütchen überdeckt und in einen de Lavals Lactokrit hineingesetzt, der von einer Dampfturbine getrieben wird. Die Centrifugenröhren werden direct in die Löcher der Centrifugscheibe gesetzt; auf den Boden jedes Loches ist ein Kautschukstück hineingelegt. Die Rotationsschnelligkeit der Centrifugscheibe kann durch Anwenden von Dampf bis zu 10000 Drehungen

in der Minute gesteigert werden. Ich habe im Allgemeinen eine Schnelligkeit von 7000—8000 Drehungen in der Minute angewandt, wodurch ich in allen Fällen nach 15—20 Minuten fast sämmtliche Tuberkelbacillen in die Spitze der ersten Centrifugenröhren gesammelt erhielt und die Diagnose durch ein oder höchstens einigen Deckglaspräparaten entscheiden konnte.

Unmittelbar nach jeder Untersuchung behandle ich den Apparat und die Centrifugenröhren folgendermaassen: Nach peinlicher mechanischer Reinigung und Ausspülung fülle ich den Apparat und die Centrifugenröhren mit 6 proc. Natronlauge; nach 24 Stunden wird diese abgegossen und nach energischer Ausspülung mit Wasser kann man den Apparat und die Röhren wieder benutzen. Ich habe nämlich Natronlauge von verschiedenem Procentgehalt auf jüngere und ältere Culturen von Tuberkelbacillen einwirken lassen und dadurch gefunden, dass nach Einwirkung von Natronlauge in einer Concentration von 5 Proc. und darüber während 24 Stunden sämmtliche Tuberkelbacillen in amorphe Massen verwandelt sind. Durch Anwendung von Natronlauge bei Reinigung des Apparats und der Röhren ist also jede Trübung des Resultats einer Harnuntersuchung durch von einer vorgehenden Untersuchung herstammenden Tuberkelbacillen vollständig ausgeschlossen.

Fig. 2. ½ natürl. Grösse.

Durch Proben, zu weitläufige, um hier referirt zu werden, wurde von mir constatirt, dass die Tuberkelbacillen einer grösseren Harnmenge nach 24 Stunden im Bodensatz, und zwar nach oben zu in abnehmender Anzahl concentrirt sind, sowie auch, dass die ganze Harnquantität im Apparate oberhalb des Bodensatzes von Tuberkelbacillen relativ frei ist.

Durch Untersuchung des Harns von Patienten mit Tuberculose des Urogenitalapparates habe ich in allen Fällen (etwa 40) constatirt, dass nach 24 Stunden die im Harn befindlichen Tuberkelbacillen sich im Bodensatz concentriren, sowie dass der ganze oberhalb desselben stehende Harn relativ frei von Tuberkelbacillen ist. Ich habe ferner nur in einigen Fällen nach Abfüllung der vierten Centrifugenröhre vereinzelte Tuberkelbacillen gefunden, wie voluminös der Bodensatz auch sein mag. Immer sind die Tuberkelbacillen in unvergleichlich grösster Quantität in der zuerst abgefüllten Centrifugenröhre vorgekommen und oft habe ich nur in der ersten und zweiten Röhre Tuberkelbacillen gefunden, was ja eine Concentrirung der Tuberkelbacillen in den untersten Schichten des Bodensatzes im Apparate beweist.

Nur in den Fällen, wo der Bodensatz schleimig ist, muss vor der Centrifugirung eine etwas complicirtere Behandlung angewandt werden. Durch mehrere Versuche habe ich nämlich constatirt, dass der grössere Theil der Tuberkelbacillen, wenn der Bodensatz schleimig ist, nach 24 Stunden in einem an der abschüssigen Wand im untersten Theile des Apparates fest anklebenden peripheren Schleimlager concentrirt war. Da dieses periphere Schleimlager oft so fest am Glase haftet, dass der grössere Theil des im Apparate befindlichen Harns abgefällt werden kann, ohne dass derselbe sich ablöst, ist leicht einzusehen, dass man nur eine geringe Anzahl, oft gar keine Tuberkelbacillen in die zuerst abgefüllten Centrifugenröhren erhält. Der Schleim ist ausserdem sehr störend bei der mikroskopischen Untersuchung des nach Centrifugirung erhaltenen Bodensatzes. Um den Schleim zu eliminiren bin ich folgendermaassen zu Wege gegangen. Nachdem der Harn im Apparate 24 Stunden sedimentirt hat, wird der grösste Theil des Harns oberhalb des Bodensatzes abpipettirt, dem schleimigen Bodensatz wird darauf die mehrfache Menge einer Borsäureboraxlösung (12 Proc.) oder einer Sodalösung (5 Proc.) beigemischt. Durch energisches Schütteln macht man allen Schleim verschwinden, worauf die so erhaltene Mischung 24 Stunden lang im Apparate sedimentiren muss. Der Bodensatz ist nun frei von Schleim und die Tuberkelbacillen in dessen unterstem Lager concentrirt.

Wenn die in den zuerst abgefüllten Röhren nach Centrifugirung erhaltenen Bodensätze besonders voluminös sind, kann man entweder durch Zusatz von einigen Tropfen 10 proc. HCl und Wasser oder von Borsäureboraxlösung (12 Proc.) und danach energisches Schütteln einen grossen Theil des Bodensatzes lösen und so auf's neue centrifugiren. Dies dürfte doch nicht nothwendig sein, weil ich in allen Fällen, nachdem die Dampfcentrifuge während 15—20 Minuten mit einer Schnelligkeit von etwa 8000 Drehungen in der Minute gearbeitet hatte, nach Entfernung des grössten Theils des voluminösen Bodensatzes die Tuberkelbacillen in der Spitze der Centrifugenröhre concentrirt gefunden habe. Bei Ueberführung des kleinen in der äussersten Spitze der Centrifugenröhre befindlichen Theils des Bodensatzes auf das Deckglas habe ich mit Vortheil eine sehr kleine Platinöse gebraucht.

Bei meinen Untersuchungen des Harns von Patienten mit Tuberculose des Harnapparates habe ich zahlreiche Controlversuche gemacht mit der allgemein gebräuchlichen Methode, eine Harnprobe in einem Spitzglas sedimentiren zu lassen und darauf nach Abdekantirung des Harns den Bodensatz zu centrifugiren. In sämmtlichen

Fällen habe ich entweder negatives Resultat oder äusserst wenige Tuberkelbacillen erhalten im Vergleich mit den mit meiner Methode erzielten Resultaten.

Um behaupten zu können, dass die Thierinoculationen zu diagnostischem Zwecke durch meine Methode ganz und gar ausgeschlossen werden können, hätte ich durch gleichzeitige Inoculationen von Harnsedimenten auf Thiere prüfen müssen, ob nicht in denjenigen Fällen, wo ich mit meiner Methode ein positives Resultat erhielt, Thierversuche möglicher Weise ein negatives Resultat gegeben hätten, oder das Gegentheil. Ich habe dies jedoch unterlassen, theils weil ich die Tierinoculation als praktische diagnostische Methode für unzweckmässig halte, theils weil ich durch eine Serie Untersuchungen meine Methode ganz zuverlässig gefunden habe, indem die negativen Resultate, die ich bei Untersuchung des Harns auf Tuberkelbacillen in Fällen mit Symptomen, die auf Tuberculose des Harnapparates deuteten (etwa 30 Fälle), sich immer durch fortgesetzte Beobachtung der Patienten als richtig erwiesen. Doch habe ich niemals Tuberculose auf Grund des negativen Resultates einer einzigen Untersuchung des Harns ausgeschlossen, sondern in jedem Fall drei oder vier Untersuchungen mit längeren oder kürzeren Zwischenzeiten gemacht. Der Harn kann nämlich zeitweise frei von Tuberkelbacillen sein, zeitweise dagegen deren enthalten, und zwar oft in reichlicher Menge, wie in einigen der von mir beobachteten Fällen.

Dass durch meine Methode die Tuberkelbacillen, wie oben angeführt, aus einer Harnmenge von 1000 ccm auf den Inhalt einer oder zweier, höchstens vier Centrifugenröhren grösstentheils concentrirt werden, beruht theils darauf, dass die Tuberkelbacillen durch den sich bildenden Bodensatz herabgezogen werden, theils auf der Construction des Apparates, in dem ich den Harn sedimentieren lasse, theils schliesslich auf dem verhältnissmässig hohen specifischen Gewicht der Tuberkelbacillen. Das specifische Gewicht der Tuberkelbacillen ist nämlich durch Almqvist's Untersuchungen zu ungefähr 1,3 bestimmt worden und ist höher als das der rothen sowohl als das der weissen Blutkörperchen. Um den Tuberkelbacillen jede Möglichkeit zu rauben, sich an den Wänden festzusetzen, habe ich dem Apparat die Form eines Cylinders mit völlig glatten, unten plötzlich convergirenden Wänden gegeben. Bei meinen Versuchen einen zweckmässigen Apparat zu finden, wandte ich Gefässe mit konischer Form an und erzielte damit weit schlechtere Resultate, da ein Teil der Tuberkelbacillen an den abschüssigen Wänden des Gefässes sitzen blieb. Durch Anbringen eines Hahnes am Boden des Apparates wird die

beschwerliche Dekantirung des Harns vermieden, wobei sehr leicht eine Verrückung oder sogar eine theilweise Wegspülung der im Sedimente abgelagerten Tuberkelbacillen stattfinden kann. Zuerst habe ich anstatt des Hahnes einen Kautschukschlauch mit einer Klemme gebraucht. Dies hat sich doch als ganz verwerflich gezeigt, weil fast jedesmal bei Aufmachen der Klemme wegen Abfüllung der Centrifugenröhre heraufsteigende Luftblasen den angesammelten Bodensatz im Apparate aufwirbelten. Durch Anordnung des Hahnes ist diesem Uebelstand völlig abgeholfen.

Damit der Nachweis von Tuberkelbacillen im Harn als absoluter Beweis für das Vorhandensein tuberculöser Veränderungen im Urogenitalapparate gelten können soll, muss man Sicherheit dafür haben, dass der Harn keine Tuberkelbacillen bei Tuberculose anderer Organe enthalten kann, während der Urogenitalapparat frei von tuberculösen Läsionen ist. Senn und Frisch behaupten, dass dies gezeigt worden ist, Keiner von ihnen aber erwähnt, auf welche Untersuchungen sie ihre Behauptung gründen. Schuchardt's Fund von Tuberkelbacillen bei von tuberculösen Läsionen freiem Urogenitalapparat beruhte deutlich auf einer Verwechslung mit Smegmabacillen. Ungemein lehrreich wäre das Anstellen einer Serie Untersuchungen von Patienten in Krankenhäusern und Asylen für Tuberculose zwecks Beantwortung der Frage, inwiefern Tuberkelbacillen im Harn tuberculöser Individuen bei völliger Abwesenheit aller Symptome von den Harnorganen vorkommen können. Wie Tilden Brown, habe ich jedoch in der ganzen mir zugänglichen Literatur keine solchen Untersuchungen finden können.

Im Serafimerlazareth in Stockholm habe ich eine Serie Untersuchungen des Harns von Patienten mit weit vorgeschrittener Tuberculosis chronica pulmonum gemacht, theils von solchen, deren Harn ganz normal war, theils von solchen, deren Harn einen mehr oder weniger hohen Eiweissgehalt zeigte. In keinem der 12 untersuchten Fälle konnte ich im Harn Tuberkelbacillen nachweisen. Nur einige dieser Fälle kamen zur Section; sie zeigten keine tuberculösen Veränderungen im Urogenitalapparate. Diese von mir ausgeführten Untersuchungen können natürlicher Weise auf Grund der geringen Anzahl der Fälle Nichts beweisen, scheinen mir jedoch werth, angeführt zu werden. So lange kein bestimmter Beweis geliefert ist, dass der Harn Tuberkelbacillen bei gesundem Urogenitalapparat enthalten kann, dürfte man annehmen können, dass zum Ueberführen von Tuberkelbacillen in den Harn specifische tuberculöse Läsionen im Urogenitalapparat erforderlich sind.

In Folge einer grösseren Anzahl (9784) Sectionen in Stockholm habe ich gefunden, dass bei Individuen mit chronischer Tuberculose in den Lungen, im Knochensystem, im Peritoneum nur in 4,4 Proc. secundäre tuberculöse Läsionen im Urogenitalapparat vorkamen, während bei allgemeiner acuter Miliartuberculose miliare Tuberkel sich in den Nieren in 52,6 Proc. sämmtlicher Fälle fanden. Hieraus geht hervor, dass die Aussichten, Tuberkelbacillen im Harn von tuberkulösen Individuen mit primärem Herde ausserhalb des Urogenitalapparats anzutreffen, sehr gering sind.

Dass sich im Secret der äusseren Genitalorgane ein Bakterium vorfindet, das morphologisch und tinctoriell dem Tuberkelbacillus gleicht, der sog. Smegmabacillus, ist von grösster Wichtigkeit für die Diagnose der Tuberculose im Harnapparat. In der Literatur sind verschiedene Fälle angegeben, wo Smegmabacillen im Harn zu diagnostischen Versehen Anlass gaben, so von Mendelsohn, Senator, König, Cabot.

Von nicht geringem Interesse wäre es zu wissen, in welcher Frequenz die Smegmabacillen im Allgemeinen im Harn vorkommen. Leyden behauptet Smegmabacillen beinahe in jedem Harn gefunden zu haben. Grünbaum suchte die normale Frequenz des Vorkommens der Smegmabacillen im Harn zu bestimmen und untersuchte deshalb 50 Harnproben, 10 von Männern und 40 von Frauen, wobei er in keiner der Proben von Männern Smegmabacillen erhielt; 11 Harnproben von Frauen, mit Katheter abgefüllt, gaben sämmtlich negatives Resultat; unter den übrigen 29 Proben von direct gelassenen Harn von Frauen, wurden Smegmabacillen in 17 (59 Proc.) angetroffen. Grünbaum war der Meinung, dass eine genaue Katheterisation alle diagnostischen Versehen eliminirt. Tilden Brown hob hervor, dass der Harn der Frau mehr dazu geeignet ist, Smegmabacillen zu enthalten, als der des Mannes. Selbst habe ich in 50 Fällen (30 Männer und 20 Frauen) den Harn auf Vorhandensein von Smegmabacillen untersucht. In mittelst Katheter gewonnenen Harn habe ich niemals Smegmabacillen gefunden. In direct gelassenen Harn ohne vorhergegangene Reinigung der Uretralmündung und der äusseren Genitalien traf ich dagegen Smegmabacillen in sämmtlichen Harnproben von Frauen an, hingegen nur in wenigen Harnproben von Männern, welche alle ein ungewöhnlich langes Praeputium zeigten. Alle diese Untersuchungen habe ich auf dieselbe Weise ausgeführt, wie die Untersuchungen auf Tuberkelbacillen; zu jeder Probe wurde 1 Liter Harn genommen, den ich in meinem Apparat sedimentiren liess, worauf der Bodensatz abgefüllt und centrifugirt wurde.

Da man am häufigsten direct gelassenen Harn zur Untersuchung

auf Tuberkelbacillen erhält, ist es also von ganz grosser Wichtigkeit, die Smegmabacillen und die Tuberkelbacillen genau unterscheiden zu können. Seit der Entdeckung des Smegmabacillus im Jahre 1885 von Alvarez und Tavel, sowie Matterstock, hat man daher zu differentialdiagnostischen Zwecken einen tinctoriellen oder morphologischen Unterschied zwischen dem Smegmabacillus und dem Tuberkelbacillus gesucht. Keine der sämmtlichen vorgeschlagenen Methoden, den Smegmabacillus tinctoriell von den Tuberkelbacillus zu unter scheiden, hat sich doch zuverlässig gezeigt. Ich habe dies selbst durch Prüfung der Methoden constatiren können. Nach verschiedenen Versuchen bin ich schliesslich bei einem Entfärbungsmittel stehen geblieben, das die besten Resultate gegeben hat, nämlich dem Acetonalkohol. Nach Färbung mit Carbolfuchsin und Behandlung mit 25 proc. Salpetersäure während 2—3 Minuten sind in allen Fällen (Proben von 30 Individuen, 20 Männer und 10 Frauen) sämmtliche Smegmabacillen nach Einwirkung von 50 proc. Acetonalkohol während 3 Minuten entfärbt gewesen. Die Tuberkelbacillen behielten dagegen vollständig die Farbe nach Einwirkung während 5 Minuten von 50 proc. Acetonalkohol. Um behaupten zu können, dass diese Methode zuverlässig ist, bedarf es jedoch einer grösseren Erfahrung in derselben, als ich habe erwerben können, sowie auch der Prüfung derselben von Anderen. Schliesslich ist die Unterscheidung von 2 Bakterienarten nur auf Grund ihrer Färbungsverhältnisse immer etwas unsicher.

Da Lustgarten und Mannaberg sowie Braatz angegeben haben, dass die Smegmabacillen, im Gegensatz zu den Tuberkelbacillen, in kurzer Zeit im Harn untergehen, in Folge dessen alle diagnostischen Versehen dadurch ausgeschlossen werden könnten, dass man nur den Harn einige Tage stehen liesse, habe ich Untersuchungen ausgeführt und gefunden, dass sowohl die Tuberkelbacillen, als auch die Smegmabacillen, sich noch nach 3 Wochen in morphologischen, sowohl als in tinctorieller Hinsicht völlig unverändert im Harn beibehalten.

Es wäre ein grosser Gewinn in differentialdiagnostischer Hinsicht, wenn ein bestimmter morphologischer Unterschied zwischen Smegmabacillen und Tuberkelbacillen constatirt werden könnte. Schon Jrsai sowie Babes betonten, dass die Tuberkelbacillen im Harn häufig in Gestalt kleiner S-förmig gekrümmter Gruppen auftreten. Kirstein behauptete gefunden zu haben, dass die Tuberkelbacillen im Harn oft auf eine ganz typische Weise auftreten, und zwar als kleine Gruppen von 3—10 dicht aneinander liegenden, meistens ziemlich parallel geordneten Individuen. Laut Braatz kommen die Tuberkelbacillen am

häufigsten im Harn in Gruppen vor, die sehr den aus Reincultur herstammenden gleichen, während die Smegmabacillen nicht diese Eigenschaft besitzen. Trisch hielt eine Gruppirung der Tuberkelbacillen im Harn in S-förmige Gruppen für besonders charakteristisch. Leyden hob hervor, dass Tuberkelbacillen und Smegmabacillen einander morphologisch sehr gleichen, dass aber die Letzteren im Allgemeinen feiner sind und nicht dieselbe körnige Theilung zeigen wie die ersteren Fränkel hielt dafür, dass das Zusammenliegen der Bacillen in Figuren mit Sicherheit für Tuberkelbacillen spricht. Grünbaum hob hervor, dass die Smegmabacillen in der Regel im Harn in kleinen Gruppen auf epithelioiden Zellen auftreten.

Meiner Erfahrung nach (basirt auf eine Anzahl von mehreren Hundert Präparaten) existirt ein deutlicher und constanter morphologischer Unterschied zwischen Tuberkelbacillen und Smegmabacillen im Harn. Die ersteren kommen nämlich jedenfalls am häufigsten in Gruppen von 2—3 und mehr Individuen vor, die immer parallel und dicht aneinander geordnet sind, gleichsam an einander festgeklebt. Die Smegmabacillen dagegen treten niemals auf diese Weise auf; sie kommen zwar im Harn in grösseren oder kleineren Gruppen, am häufigsten auf epithelioden Zellen vor, die einzelnen Individuen aber sind stets völlig von einander getrennt und unregelmässig gruppirt. Wenn man in einem Fall hinsichtlich der Diagnose unsicher ist, braucht man nur eine Gruppe von zwei oder mehreren Individuen aufzusuchen, liegen diese, wie oben beschrieben, parallel mit einander, gleichsam aneinander festgeklebt, handelt es sich mit Sicherheit um Tuberkelbacillen. In jedem Präparat von Tuberkelbacillen enthaltenden Harn kommen stets eine, oft mehrere solche Gruppen vor, die die Diagnose entscheiden.

Morpurgo, der im Harn eines an Nierentuberculose leidenden Weibes die Tuberkelbacillen zu langgestreckten S-förmigen Gruppen geordnet fand, wie sie sonst nur in Reinculturen wahrgenommen werden, hob hervor, dass die Tuberkelbacillen, um zu solchen Culturen im Urogenitalapparate herauszuwachsen, dem Gedeihen sehr günstige Verhältnisse finden und gleichzeitig nicht von strömenden Harn weggespült werden müssen. Morpurgo's Ansicht nach kann dieses nur in den Nieren möglich sein, weshalb diese Gruppen von Tuberkelbacillen für Nierentuberculose charakteristisch sind. Ob dies wirklich der Fall ist, dürfte die Zukunft lehren, laut meiner Erfahrung aber scheint es mir sehr wahrscheinlich.

Eine andere Frage, deren Beantwortung auch der Zukunft vorbehalten ist, ist die, ob nicht mit dem Fortschreiten der Tuberculose

im Harnapparat die Tuberkelbacillen im Harn an Anzahl abnehmen, um zuletzt ganz und gar zu verschwinden. In einem der von mir beobachteten Fälle von Nierentuberculose, den ich während der letzten beiden Jahre vor dem Tode zu verfolgen Gelegenheit hatte, constatirte ich bei Untersuchungen des Harns eine continuirliche Abnahme in der Anzahl der Tuberkelbacillen, sodass sie während des letzten Jahres fast ganz verschwunden waren. Die Section zeigte eine vollständige tuberculöse Zerstörung der rechten Niere mit Tendenzen zur Heilung im oberen Pol, was eine verhältnissmässig lange Dauer des tuberculösen Processes zeigt; im rechten Ureter und in der Blase nur chronische tuberculöse Veränderungen. In einem anderen Falle, wo die Symptome zwei Jahre lang gedauert hatten, fand ich zwar eine mässige Anzahl Tuberkelbacillen im Harn, viele derselben zeigten jedoch eigenthümliche Formen; sie waren nämlich bedeutend länger als normal, körnig und zwischen den intensiv gefärbten Körnern war der Zellenkörper selbst ungefärbt. Die Section zeigte nur in der einen Niere eine chronische Tuberculose, nirgends irgend welche acute tuberculöse Läsionen. Da Kolbascuko durch directe experimentale Untersuchungen gezeigt, dass die Tuberkelbacillen in alten verkästen tuberculösen Herden immer die bekannte „Kokkenreihenform" annehmen, und dass je älter der käsige Herd ist, desto grösser die farblosen Zwischenräume zwischen den Körnern in den Tuberkelbacillen sind, ist es nicht unwahrscheinlich, dass die oben beschriebenen Tuberkelbacillen in meinem Fall Degenerationsformen waren, und dass die Tuberkelbacillen in einer alten chronischen Nierentuberculose so allmählich verschwinden.

Die rationellste Methode Smegmabacillen und Tuberkelbacillen zu unterscheiden, wäre ohne Zweifel die Cultur. Laser und von Esmarch sowie Czaplewsky waren die ersten, denen es gelang, Smegmabacillen zu cultiviren, die ersteren auf Nutrosserumagar sammt Blutagar, der letztere auf Nutrosserumagar. Neufeld fand, dass es im Smegma zwei verschiedene säurenfeste Bakterien giebt, der eine morphologisch dem Diphteriebacillus gleichend, der andere dem Tuberkelbacillus ähnlich, und constatirte, dass es den oben genannten Forschern nun gelungen war, den ersteren zu cultiviren, von dem er selbst auch Reincultur auf Glycerinmilchagar erhielt. Den dem Tuberkelbacillus gleichenden Smegmabacillus gelang es Neufeld dagegen nicht zu cultiviren, obgleich er einmal Zuwachs desselben auf Harnagar und Ascitesagar erhielt. Fraenkel ist zu ganz demselben Resultat gekommen. Ich habe selbst mit negativem Resultat versucht, diesen Smegmabacillus auf eine Menge verschiedener Nährsubstrate zu cultiviren.

Nachdem man eine Methode gefunden, den Smegmabacillus zu cultiviren, erübrigt es noch durch Experimentiren zu erforschen, ob Cultur von Smegmabacillen aus dem Harn differentialdiagnostisch anwendbar ist. Vielleicht kann man zu einem Resultat gelangen durch Anwendung des von Hesse angegebenen sogenannten „Nährstoff Heyden". Auf sogenanntem „Heydenagar" und „Heydenbouillon" habe ich Zuwachs von Tuberkelbacillen aus dem Harn, niemals aber von Smegmabacillen erhalten. Doch habe ich immer erst die Tuberkelbacillen nach meiner Methode concentriren müssen. Bei Impfung von einer nur sehr geringen Anzahl Tuberkelbacillen habe ich nämlich niemals einen Zuwachs constatiren können.

Ob eine Unterscheidung von Smegmabacillen und Tuberkelbacillen im Harn durch Cultur möglich sei, ist also eine noch ungelöste Frage. Bis die Zukunft diese beantwortet, dürfte die von mir hervorgehobene morphologische Verschiedenheit in differentialdiagnostischer Hinsicht ohne Zweifel die zuverlässigste sein. —

Literaturverzeichniss.

Almqvist, Zeitschr. f. Hygiene u. Infectionskrankheiten. 26. Bd. 1898.
Alvarez et Tavel, Recherches sur le bacille de Lustgarten. Arch. de Phys. norm. et path. 1885. p. 303.
Babes, Orvosihetilap 1883. Nr. 32 und Centralbl. f. med. Wissensch. 1883. Nr. 6.
Braatz, St. Petersburger med. Wochenschr. Nr. 41. 1888. S. 351.
Tilden Brown, Annal. des malad. des org. gén. urin. Mai et Juni 1898.
Cabot, Journal of cutan. and gen. urin. diseases. July 1897.
Czaplewsky, Zur Kenntniss der Smegmabacillen. München. med. Wochenschr. 1897. S. 1192.
Fraenkel, Centralbl. f. Bakter., Parasitenk. u. Infectionskrankh. Bd. 19. 1901. Nr. 1.
Fränkel, Berliner klin. Wochenschr. 1896. Nr. 17.
Grünbaum, Lancet 1897. Jan. 9.
Hesse, Zeitschr. f. Hygiene. 1899.
Jrsai, Wiener med. Presse. 1884. Nr. 36 u. 37.
Kirstein, Deutsche med. Wochenschr. 1886. Nr. 15. S. 249.
Kolbascuko, Westnik obsektsekestwennoi Hygieni. 1892. März—April. Referirt Baumgarten's Jahresber. 1892. S. 680.
König, Berliner klin. Wochenschr. 1896. Nr. 17.
Laser und v. Esmarch, München. med. Wochenschr. 1897. S. 1191.
Leyden, Berliner klin Wochenschr. 1896. Nr. 17.
Lustgarten und Mannaberg, Vierteljahrsschr. f. Dermat. u. Syphilis. 1887. 14. S. 905.
Matterstock, Mittheil. a. d. med. Klinik der Universität Würzburg. 2. Bd. S 367.
Mendelsohn, Berliner klin. Wochenschr. 1896. Nr. 17. S. 378.
Morpurgo, Arch. per le scienc. med. 1886. X S. 417.
Rosenstein, Centralbl. f. med. Wissenschaft. 1883. S. 65.
Schuchardt, Langenbeck's Archiv. 44. Bd Heft 2.
Senator, Berliner klin. Wochenschr. 1896. Nr. 17.
Senn, Tuberculosis of the genito-urinary organs, male and female. Philadelphia 1897.
Trisch, Internat. klin. Rundschau. July 12, 19, 26. 1892. Ref. von Senn.

XIV.

Ueber die Wirkung der Nephrotomie nach Nephrectomie.

Ein weiterer Beitrag zur Frage der Wundheilung in der Niere.

Von

Dr. **Oscar Langemak,**
Assistenzarzt an der chirurgischen Klinik zu Rostock.

Die Zahl der Fälle, in denen an beiden Nieren eines Individuums operative Eingriffe vorgenommen werden mussten, sei es gleichzeitig, oder zu verschiedenen Zeiten, ist keine grosse. Das vorliegende Material ist zu klein, die eine operative Hilfe erfordernden Erkrankungen sind zu mannigfaltige, als dass man entscheiden könnte, ob der Eingriff an sich, ob die vorliegenden Organveränderungen oder reflectorische Einflüsse eine nachtheilige Wirkung auf den Körper ausübten, an einem tödtlichen Ausgang die Schuld getragen haben, als dass beurtheilt werden könnte, unter welchen Bedingungen ein günstiger Ausgang zu erwarten ist.

In der Literatur ist eine Reihe von Fällen verzeichnet, in denen die Nephrotomie an beiden Nieren mit Ausgang in völlige Heilung gemacht wurde. Die grössere Mehrzahl der Fälle erlag allerdings früher oder später, nämlich dann, wenn andere Krankheiten als Steinnieren vorlagen, der Operation. Es ist damit der Beweis erbracht, dass die Nephrotomie trotz der schädlichen Wirkung, welche sie, wie ich nachgewiesen habe[1]), auf die Niere ausübt, auch beiderseits selbst in einer Sitzung ausgeführt, kein das Leben an sich gefährdender Eingriff ist. Diese Thatsache ist durch die Experimente von M. Wolff[2]) bestätigt worden. Ich will hier auf die uncomplicirte Nephrotomie

1) Langemak, Die Nephrotomie und ihre Folgen, zugleich ein Beitrag zur Wundheilung der Niere. Beiträge z. klin. Chirurgie. 35. Bd. Heft 1.

2) Max Wolff, Die Nierenresection und ihre Folgen. Berlin 1900.

nicht weiter eingehen, weil ich unten nochmals Gelegenheit haben werde, auf sie zurückzukommen.

Von nicht geringerem praktischen Interesse ist die Beantwortung der Frage, ob man es wagen kann, nach Exstirpation der einen Niere auf die andere Niere einzuschneiden, und da diese Frage nach den Versuchsergebnissen von M. Wolff (l. c.) und Fiori[1]) bejahend beantwortet werden muss, ob ein derartiger Eingriff in einer Sitzung zulässig erscheint.

Derartige Versuche sind bisher noch nicht gemacht worden, es hat zwar Wolff an 4 Hunden und 4 Kaninchen die Resection der einen Niere mit der totalen Exstirpation der anderen combinirt, und die meisten Thiere haben diesen Eingriff sehr gut überstanden, aber die Operationen wurden nicht gleichzeitig gemacht, es lagen vielmehr zwischen Resection der einen und Exstirpation der anderen Niere immer Wochen (mindestens 3) oder Monate, so dass der Organismus Zeit hatte, sich an die veränderten Verhältnisse zu gewöhnen. Das Gleiche gilt von den Versuchen von Erasmo de Paoli und Fiori.

Bevor ich auf meine Versuche eingehe, möchte ich kurz referiren über die Fälle, in denen die Nephrectomie der einen und die Nephrotomie der anderen nöthig wurde, wobei ich mich auf die in der Arbeit von Schmieden[2]) gegebenen Zusammenstellung beziehe, der ich nur noch drei Fälle[3]) hinzufügen konnte. Da auch mir nicht alle Mittheilungen über die betreffenden Fälle im Originalbericht zur Verfügung standen, so könnte ich nur in einem Theil derselben angeben, ob und wie lange Zeit zwischen der Nephrotomie und der Nephrectomie verflossen ist, und will ich deshalb diesen Punkt nicht im Einzelnen besprechen. Nur sehr selten ist jedenfalls die Nephrotomie und Nephrectomie gleichzeitig gemacht worden. Ich habe im Ganzen 15 Fälle in der Literatur gefunden, in denen die Exstirpation der einen Niere der Nephrotomie folgte oder vorausging, eine Zahl, die wohl annähernd richtig ist. —

Wenn ich nun über Versuche an Kaninchen berichte, bei denen ich die rechte Niere exstirpirte, die linke spaltete und wieder ver-

1) P. Fiori, L'ipertrofia anatomica e funzionale del rene e la tolleranza dell' organismo nelle demolizioni estese dell' organo. Policlinico. Ser. chir. 1901. No. 8 u. 9.

2) V. Schmieden, Die Erfolge der Nierenchirurgie. Deutsche Zeitschr. f. Chirurgie. 62. Bd. S. 284.

3) Israel, Ueber den Einfluss der Nierenspaltung. Mittheilungen aus dem Grenzgebiete der Medicin u. Chirurgie. 5. Bd. 1899. — E. Fränkel, Münchner med. Wochenschr. 1902. S. 385. — Grohè, Weiterer Beitrag zur Nierenchirurgie. Archiv f. klin. Chirurgie. 66. Bd. S. 98. (Fall 29.)

nähte[1]), so bin ich mir vollkommen bewusst, dass in der Mehrzahl der Fälle beim Menschen Verhältnisse vorliegen, welche es nicht ohne Weiteres zulassen, die Ergebnisse meiner Untersuchungen auf den Menschen zu übertragen, aber es giebt doch eine Anzahl Fälle, die ganz ähnliche Verhältnisse darbieten, und es hat daher nicht nur theoretisches, sondern auch praktisches Interesse, an einer grösseren Versuchsreihe die Wirkungen eines Eingriffes zu studiren, über dessen Folgen wir bei dem Mangel eines ausreichenden klinischen Beweismateriales nicht genügend unterrichtet sind. Es kann z. B. nach einer Nephrectomie an der anderen Niere, obwohl sie zuvor gesund befunden wurde, eine Nephrotomie nothwendig werden, wenn reflectorische Anurie eintritt. Oder: die Erkrankung der einen Niere macht eine Exstirpation derselben nothwendig; bei der Freilegung der anderen zu diagnostischen Zwecken findet man eine Steinniere, die die Nephrotomie erfordert. Oder: die eine Niere fehlt, bei der einzig vorhandenen wird die Nephrotomie nöthig. Oder: die eine Niere wird eingeschnitten, der vermuthete Stein, die vermuthete Erkrankung nicht gefunden und bei Freilegung der anderen findet man diese so verändert (z. B. durch Tuberculose mit Obliteration des Ureters), dass von einer Functionsfähigkeit nicht mehr die Rede sein kann.

Von den 55 Kaninchen[2]), welche ich wie oben angegeben operirte, starben 41 Thiere. Dabei können aber nicht mitgerechnet werden:

1. 4 Thiere, die in Folge einer Infection an der Wunde starben, weil diese Complication nicht der Operation zur Last gelegt werden kann, sondern durch die Schwierigkeit, die Nahtstellen vor mechanischen Insulten und Infection zu schützen, bedingt ist.

2. Thiere, die direct im Anschluss an die Operation sterben in Folge eines Blutverlustes, den nicht die Operation selbst mit sich brachte, der vielmehr durch einen unglücklichen Zufall verursacht wurde, durch Abgleiten der Ligatur vom Hilus der Gefässe, durch plötzliches Erwachen und Strampeln des Thieres beim Abbinden des Hilus der rechten Niere und dadurch entstandenen Abriss der Gefässe.

3. 4 Thiere, welche an intercurrenter Krankheit: eitrige Pleuritis mit oder ohne Pneumonie, zu Grunde gingen.

4. 1 Thier, welches an Achsendrehung des Ileum starb.

Nach Abzug dieser 12 Thiere würden wir also noch einen Verlust von 29 Thieren in Folge der Operation zu verzeichnen haben, wobei wir 5

1) Genaue Beschreibung der Versuchanordnung siehe: Langemak, Ueber den Einfluss der Blutdrucksteigerung auf den anämischen Niereninfarkt. Bibliotheca and. Abth. C. Heft 17.

2) Das Material an Versuchsthieren und die Arbeitsräume des pathologischen Institutes wurden mir von Herrn Prof. A. Thierfelder in der liebenswürdigsten Weise auch für diese Arbeit zur Verfügung gestellt, wofür ich ihm an dieser Stelle meinen verbindlichsten Dank sage.

Thiere mitrechnen, bei denen eine Todesursache nicht gefunden wurde, der eingetretene Tod aber doch wohl dem operativen Eingriff und den Schädigungen durch die Narkose zuzuschreiben ist.

Es starben von den übrigen 24 Thieren:

1. an den Folgen des durch die Nephrotomie erlittenen Blutverlustes: 7;

2. an Inanition 10, und zwar fanden sich bei 3 derselben grössere Concremente im Nierenbecken, sodass bei ihnen auch die mechanische Behinderung der Urinsecretion eine Rolle spielt;

3. an Insufficienz der linken Niere:

a) in Folge des durch die Grösse des Infarktes entstandenen Parenchymverlustes: 3;

b) in Folge von Behinderung des Harnabflusses: 3, entstanden in je einem Falle durch Ausfüllung des ganzen Nierenbeckens mit Concrementen, durch völligen Verschluss des Ureters durch Concremente, durch ein das ganze Becken ausfüllendes Coagulum.

4. in Folge einer Incarceration von Dünndarmschlingen in einem Spalt im Peritoneum, der bei der Operation entstanden war: 1.

Von den überlebenden 14 Thieren wurden 3 nach 15, 22 und 36 Stunden getödtet; von den übrigen älteren Thieren befanden sich am Tödtungstage in gutem Ernährungszustande 8, in mässigem 3. — Sie lebten 5, 10, 15, 20, 40, 60, 70, 80, 90 und 100 Tage. Das späteste Stadium beobachteten wir an einem nach 120 Tagen gestorbenem Thiere.

Der vorstehende Bericht lässt eine genaue Bestimmung des Mortalitätsprocentsatzes nicht zweckmässig erscheinen, er ergiebt aber doch zweifellos, dass die Mortalitätsziffer eine hohe, die Todesursache eine mannigfaltige ist, und dass auch nach anfänglich gut überstandener Operation Folgezustände eintreten können, die das Leben gefährden oder dessen Fortbestehen unmöglich machen.

Der grösste Theil der bei meinen früheren Untersuchungen über die Wirkung der Nephrotomie gemachten Erfahrungen fanden sich auch bei dieser Versuchsanordnung bestätigt. Auffallend war auch nach der Nephrectomie die Häufigkeit der Steinbildung in der nephrotomirten Niere, die ich bei einfacher Nephrotomie an Kaninchen auf 32 Proc. berechnete. Doch trat dieselbe bei meinen jetzigen Versuchen nicht nur in weit stärkerem Grade auf, sondern auch früher schon nach $10^1/_2$ Tagen, während wir sie bei der früheren Versuchsanordnung erst nach 14 Tagen beobachteten. Bei den 27 von den 55 Versuchsthieren, welche älter als $10^1/_2$ Tage wurden, fanden sich 15mal Concremente, also in 55,5 Proc.

Dieser Procentsatz wird erklärt durch die bedeutend vermehrte, wenn nicht verdoppelte Harnmenge, welche von der einen Niere abgesondert wird, und der durch sie bedingten erhöhten Ausscheidung von Kalksalzen. Die gleiche Ursache hat die Grössenzunahme der Concremente, welche eine beträchtliche genannt werden muss. — Dass auch in diesen Fällen der operative Eingriff mit der Concrementbil-

dung in ätiologische Beziehung gebracht werden darf, dafür spricht der Umstand, dass ich bei der nur an einer Seite ausgeführten Nephrectomie nur in einem einzigen Falle Concrementbildung in der anderen Niere nachweisen konnte. Unsere Annahme, dass die Blutcoageln und Blutkörperchen, welche im Nierenbecken haften blieben zu Steinbildung disponiren, findet also eine weitere Stütze.[1])

Wenden wir uns nun zu den Veränderungen im Nierenparenchym, so wollen wir die Frage der compensatorischen Hypertrophie nicht näher berühren, einmal weil dieselbe als erschöpfend behandelt anzusehen ist[2]), und weil andererseits unser Untersuchungsmaterial für die Beantwortung dieser Frage kein sehr geeignetes zu nennen ist, da bei der Ungleichheit des jeweilig durch die Infarktbildung ausgefallenen Parenchyms sichere Werthe nicht angegeben werden können, die etwa einen Ueberblick über die Grössen- bezw. Volumzunahme bei fortschreitendem Alter ermöglichten. Wir wollen nur hervorheben, dass das Volumen der Niere nach Exstirpation der anderen in den älteren Stadien trotz des Parenchymausfalles in jedem Falle vergrössert war.

Wie früher, so war auch diesmal in jedem Fall eine Infarktbildung die Folge des Einschnittes in die Niere. Der Durchschnittsdurchmesser der Infarktbasis betrug 10,0 mm, bei einer Durchschnittsgrösse der Niere von 3,04 cm, gemessen am Längendurchmesser. Obwohl also der Durchschnittsdurchmesser der Infarktbasis bei annähernd gleicher Nierengrösse ein grösserer war als bei der Nephrotomie ohne Nephrectomie, bei welcher er nur 7,5 mm betrug, so berechtigt doch diese Thatsache wohl nicht zu dem Schlusse, diese Grössenzunahme stehe mit der Nephrectomie und der durch sie bedingten Blutfülle in der nephrotomirten Niere in Zusammenhang. Ich möchte diese Zunahme mehr auf eine zufällig tiefere Schnittführung

---

1) Eine technische Notiz möchte ich hier anfügen. Auf den von Braatz gemachten Vorschlag (Deutsche med. Wochenschr. 1900. S. 159) habe ich zur Naht der Niere gerade gewöhnliche runde Nähnadeln benutzt und kann mittheilen, dass sie sich sehr bewährt haben, weil sie leicht durch das Parenchym durchgeführt werden können, den direktesten Weg nehmen und deshalb die geringsten Verletzungen setzen. Ich verwandte als Nahtmaterial feinste Seide, weil Catgut für die dünnen Nadeln nicht dünn genug war, und habe weder eine Störung im Wundverlauf durch die Anwendung der Seide bedingt gesehen, noch ein Einschnüren bemerkt, falls eine zu feste Schürzung der Knoten vermieden wird.

2) Vgl. die Arbeiten von Rosenstein, Simon-Gudden, Grawitz, Israel, Ribbert-Golgi, Boström, Lorenz, Beumer, Leichtenstern, Falk, Guttmann, Eckardt, Beckmann, Perl, Barth und namentlich von M. Wolff.

und eine ihr entsprechende Verletzung eines grösseren Gefässes zurückführen.

Die übrigen Veränderungen aber, welche wir bei unseren vergleichenden Untersuchungen nach der Exstirpation der anderen Niere an dem Infarkt fanden und die Unterschiede in dem Verhalten desselben in frühen sowohl, wie in späteren Stadien konnten wir sämmtlich auf die vermehrte Hyperämie zurückführen; wir haben darüber eingehend in dem oben citirten pathologisch-anatomischen Theil unserer Arbeit berichtet. Hier wollen wir wiederum die histologische Seite nur soweit berühren, als sie sich auf den Process der Wundheilung bezieht, indem wir abermals betonen, dass die Wundheilung in der Niere mit dem Schicksal des Infarktes in innigstem Zusammenhang steht.

Uns interessirt wiederum vor Allem die Schnittlinie, deren Bindegewebe nach der einseitigen Nephrotomie ein kurzes, nach Tagen zählendes Stadium der zelligen und faserigen Hyperplasie durchläuft, um von da an langsam, aber stark und auf Monate allein durch faserige Hyperplasie zuzunehmen. Der Einfluss des erhöhten Blutdruckes und der Hyperämie macht sich nun an der Schnittlinie in der Weise geltend, dass an ihr die Bindegewebsvermehrung schneller zunimmt, so zwar, dass sich die Fasern meist durch stärkere Dicke und Zahl auszeichnen, wobei eine besonders starke Vermehrung und Verdickung der Fasern um die Gefässe auffällt. Mit dem zunehmenden Alter wird das Bindegewebe zellärmer. Die gleiche Beobachtung haben wir an der Kapsel gemacht. Auch an ihr macht sich die Verdickung früher bemerkbar, so sehen wir schon nach 8 Tagen eine starke Verdickung und auch in den darauffolgenden Stadien einen grösseren Reichthum an Fasern. Die Vermehrung des Bindegewebes an Dicke und Zahl der Fasern macht sich schon durch eine stärkere Rothfärbung (mit Säurefuchsin) geltend. Allmählich wird das Bindegewebe kernärmer, die faserige Hyperplasie nimmt auch hier dem Alter entsprechend zu, immer aber im stärkeren Grade als nach Einschnitt in die Niere ohne Exstirpation der anderen. Auch auf der der Schnittlinie gegenüberliegenden Seite, des ja meist keilförmigen Infarktgebietes tritt die Bindegewebsentwicklung früher auf und nimmt wiederum unter besonders starker Betheiligung des adventitiellen Bindegewebes schneller zu. Ein gleiches Verhalten zeigt das nicht nekrotische Bindegewebe im Infarktcentrum, auch hier finden wir vom 20. Tage ab stärkere Faservermehrung bei grösserer Kernarmuth, doch mehr im peripheren Theile des Centrums als im Mittelpunkt.

Die capilläre Hyperämie war in allen Theilen des Infarktes eine sehr starke.

Wir müssen bei dem Vorgang der Narbenbildung auch hier einen Unterschied zwischen den grossen Infarkten, in welchen das intertubuläre Bindegewebe zu Grunde geht, und den kleinen Infarkten, in denen es erhalten bleibt, machen. Bei den grossen Infarkten rückt das Bindegewebe der Schnittlinie und das der ihr gegenüberliegenden Seite nach Auflösung und Verschwinden des nekrotischen Gewebes unter Einsinken der Kapsel aneinander, bei den kleinen verschmilzt das intertubuläre Gewebe mit dem der Schnittlinie und dem der Gegenseite, und bildet schliesslich eine einzige Narbe. Ist aber das Bindegewebe in allen Theilen verdickt, so muss naturgemäss die Narbe viel breiter werden. Da nun die Bindegewebsvermehrung nicht nur stärker, sondern auch schneller vor sich geht, so würde der Schluss, dass auch die Wundheilung schneller vor sich geht berechtigt sein, wenn wir gleichzeitig den Beweis erbringen könnten, dass unter dem Einfluss der Hyperämie auch das Verschwinden der nekrotischen Infarkttheile schneller vor sich geht. Dass das wirklich so ist, dafür haben wir verschiedene Anhaltspunkte gefunden. Und somit können wir als Ergebniss unserer histologischen Untersuchungen die Thatsache ansehen, dass die günstige Einwirkung der Hyperämie auf die Wundheilung durch sie eine neue experimentelle Begründung erfahren hat.[1])

Als Ergebniss unserer Versuche können wir die Erfahrung hinstellen, dass die mit Nierenexstirpation combinirte Nephrotomie ein sehr schwerer Eingriff ist, der beim Menschen um so schwerere Folgen hat, als es sich in den meisten Fällen nicht wie bei unseren Versuchen um gesunde, sondern um kranke Nieren handelt. Die Operation wird in vereinzelten Fällen statthaft sein, weil sie überlebt werden kann. Wir können als weiteres Resultat eine Bestätigung unserer bei der ersten Versuchsreihe gemachten Beobachtungen anführen, auf Grund derer wir in Uebereinstimmung mit den von anderen Autoren gemachten klinischen Erfahrungen berechtigt waren, darauf hinzuweisen, dass die Nephrotomie kein harmloser Eingriff ist. Die Gefahren dieser Operation in nicht zu schwarzen Farben geschildert zu haben, glaube ich deshalb, weil meine Ausführungen eine gewichtige Stütze gefunden haben, wenn ein so erfahrener Beobachter

1) Wir wollen hier anfügen, dass wir die Beobachtung Fiori's (l. c.), welcher nach Nephrectomie bei Thieren in der zurückgebliebenen Niere parenchymatöse Veränderungen sah, nicht bestätigen können; wir haben nur interstitielle Veränderungen gesehen, und zwar in sehr geringem Umfang (faserige Hyperplasie der Adventitia).

wie Küster[1]) in seinem neuesten Werke: „Die Chirurgie der Nieren, der Harnleiter und der Nebennieren“ schreibt: „Allerdings muss zugegeben werden, dass auch der scharfe Plattenschnitt keineswegs so gänzlich frei von Bedenken sich erwiesen hat, wie dies von mancher Seite behauptet worden ist.“ .... „man bedenke ferner, dass ohne eine mehr oder weniger erhebliche Schädigung des Nierengewebes kein Plattenschnitt gedacht werden kann, und dass diese Schädigung den durch die Krankheit erzeugten hinzugefügt „den Verlust des Organes herbeizuführen vermag. “Ich glaube es auch deshalb, weil in der neuesten Literatur über klinische Beobachtungen und pathologisch-anatomische Befunde berichtet ist, die meine Erfahrungen bestätigen (s. Fränkel [l. c.] und Herman, [unten nochmals citirt]). — Dass ferner eine Warnung vor einer zu häufigen Anwendung des Nierenschnittes, namentlich vor der nur zu diagnostischen Zwecken vorgenommenen Nephrotomie durchaus berechtigt war, geht schon daraus hervor, dass heute, wie Casper[2]) mit Recht betont hat. von allen Seiten anerkannt worden ist, dass der Nierenschnitt nicht das leistet, was man von ihm erhofft hat. — Die Nothwendigkeit oder Berechtigung der Nierenspaltung „in dunklen und diagnostisch schwierigen Fällen“ erkenne ich nicht weniger als Andere an, mache aber zur Bedingung, dass alle Hilfsmittel der modernen Diagnostik zuvor erschöpft sein müssen.

Auch einmal auf die schädlichen Wirkungen eines Eingriffes, die in vielen Fällen von den Vortheilen, die er bietet — was durchaus nicht in Abrede gestellt werden soll — aufgewogen werden, aufmerksam zu machen, erscheint in jetziger Zeit um so mehr angebracht, als man geneigt ist, auch die Nierenentzündungen einer operativen Therapie zugänglich zu machen, ohne dass klinische Beobachtungen in genügender Menge oder pathologische Befunde von überzeugender Beweiskraft vorlägen, die zu solchen Maassnahmen berechtigten. Hat doch die kritische Durchsicht der bisher operativ behandelten Fälle durch Pel[3]) ergeben, dass die Erfahrungen ein abschliessendes Urtheil über den Werth der neuen Therapie zur Zeit nicht gestatten, und die Zweifel daran, dass in allen bisher operirten Fällen die Operation nothwendig war, sind nur zu sehr berechtigt unter Hinweis auf die Ueberraschungen, die man beim Verlauf

---

1) Küster, Deutsche Chirurgie. Lieferung 52 b. 2. Heft. S. 713 u. 714.

2) Casper, Deutsche med. Wochenschr. V.-B. Nr. 9. S. 67. 1902.

3) Pel, Die Nierenentzündung vor dem Forum der Chirurgen. Mittheilungen aus den Grenzgebieten der Medicin u. Chirurgie. 8. Bd. Heft 4 u. 5.

mancher Nephritis erlebt, in dem manchmal die Diurese sich unerwartet hebt, wo jede Aussicht auf Heilung ausgeschlossen schien.

Nach Pel's Urtheil kann die gewöhnliche Nierenentzündung nur durch ein Symptom den chirurgischen Eingriff fordern, durch die Anurie, und auch durch diese nur dann, wenn sie auf Circulationsstörungen beruht. In diesen Fällen kann der Schnitt durch die Nierenkapsel oder durch das Parenchym entlastend wirken. Es ist also eine Circulationsstörung im Sinne des erhöhten Blutdruckes gemeint. Eine solche liegt aber nicht vor in Fällen von Schwarzwasserfieberanurie. Bei diesen schweren Formen der Malaria wird nach dem jetzigen Stande des Wissens das Krankheitsbild hervorgerufen durch den massenhaften Zerfall rother Blutkörperchen und durch die aus ihr resultirende hochgradige Anämie. Wir haben es also danach mehr mit einer Herabsetzung des Blutdruckes zu thun als mit einer Erhöhung. Ich möchte deshalb auf die Ausführungen Werner's[1]), welcher die Nephrotomie bei Schwarzwasserfieberanurie zwar nicht empfohlen, aber die Frage der Zweckmässigkeit dieser Operation zur Discussion gestellt hat, erwidern, dass meines Erachtens trotz der völligen Aussichtslosigkeit der internen Therapie bei dieser Erkrankung die Nephrotomie nicht in Frage kommen kann, weil die Herabsetzung des Blutdruckes durch eine so eingreifende Operation nur noch eine Steigerung erfahren und dem Kranken nicht geholfen, sondern eher geschadet werden könnte. Auch dürfte der Nachweis noch erst zu erbringen sein, dass die Voll- und Verstopfung der Harnkanälchen mit scholligem Pigment so hochgradig ist, dass man an eine mechanische Behinderung des Abflusses denken muss. Es bleiben höchst wahrscheinlich die Zerfallsproducte der rothen Blutkörperchen nur deswegen zum Theil in den Harnkanälchen sitzen, weil die vis a tergo in Folge der Herabsetzung des Blutdruckes eine nicht ausreichende ist.

Herman[2]) ist in Uebereinstimmung mit Senator[3]) der Ansicht, dass der Nierenschnitt in den als „Nephralgia", „Haematuria sine materia", „Nephralgie hématurique" bekannten Zuständen, welche wahrscheinlich als chronische Entzündungen aufzufassen sind, überflüssig

---

1) Werner, Ist bei Schwarzwasserfieber die Nephrotomie indicirt? Deutsche med. Wochenschr. 1902. Nr. 42. S. 763.

2) Herman, W. M., Der Nierenschnitt (Sectio renis) als therapeutischer Eingriff bei sogenannter Nephralgie hématurique" und als diagnostisches Hilfsmittel. Przeglad lekarski 1902. No. 19 u. 22. Referirt: Centralbl. f. Chirurgie. 1902. S. 998.

3) Senator: Nierenkolik, Nierenblutung, Nephritis. Deutsche med. Wochenschr. 1902. Nr. 8.

ist, da hier eine ausgiebige Freilegung der Niere zumeist genügt. Weitere Beobachtungen werden entschieden, ob diese oder die von J. Israel[1]) vertretene entgegengesetzte Ansicht die richtige ist. Jedenfalls erscheint es nicht ausgeschlossen, dass man in vielen Fällen, in denen die Nephrotomie bei Anurie, wofern diese durch Schwellungszustände bedingt ist, gemacht oder empfohlen wurde, zum Ziele kommen wird, wenn man die Nephrotomia capsularis, wie sie von Harrison[2]) und Spanlon[3]) mit Erfolg ausgeführt werde, oder die Edebohls'sche Operation, ein dem Talma'schen Vorschlage analoges Verfahren, in Anwendung bringt.

Edebohls[4]) hat nicht, wie Werner (l. c.) irrtümlich annimmt, das ganze Gebiet des Morbus Brightii der Nephrotomie zugänglich machen wollen, vielmehr eine viel weniger eingreifende Operation vorgeschlagen, welche darin besteht, dass nach Loslösung der Capsula adiposa die fibröse Kapsel gespalten und abgetragen und dann die entblösste Niere an die Fettkapsel zur Erzielung von Verwachsungen herangelegt wird. Man stellt sich vor, dass danach die Spannung der Niere aufhört, dass es durch die entstehenden Verwachsungen zu Ausbildung eines Collateralkreislaufes kommt, und dass durch diese günstige Abflussverhältnisse geschaffen, die gestörte Circulation wieder hergestellt werde.

Haben mir die eben angeführten Gründe Gelegenheit gegeben, nochmals auf die Nephrotomie als solche zurückzukommen, so bin ich dazu noch mehr veranlasst worden durch die Ueberzeugung, dass M. Wolff, auf dessen lehrreiche und sorgfältige Untersuchungen ich in meinem Vortrage auf dem 31. Chirurgencongress wegen der Kürze der Zeit begreiflicher Weise gar nicht und in meiner ausführlichen Publication nur soweit eingegangen bin, als dieselben für das von mir behandelte Thema von Bedeutung waren, sich anscheinend nicht genügend berücksichtigt glaubt.

Während dieser Forscher auf dem Chirurgencongress nach meinem Vortrage nur mit wenigen Worten betonte, dass er meine Untersuchungsergebnisse nicht bestätigen könne, finde ich jetzt nach Er-

1) J. Israel, Ueber den Einfluss der Nierenspaltung auf acute und chronische Krankheitsprocesse des Nierenparenchyms. Mittheilungen aus dem Grenzgebiete der Medicin u. Chirurgie. 1899. 5. Bd. Heft 3.

2) Harrison, Nefrotomia nelle nefriti. Gazz. degli ospedali e delle clin. 1901. Nr. 135. Referirt: Centralbl. f. Chirurgie. 1902. S. 169.

3) Spanlon, Btit. med. journ. 1901. Oct. 19.

4) Edebohls', Die chirurgische Behandlung des chronischen Morbus Brightii. In deutscher Uebersetzung in den Monatsberichten für Urologie. 7. Bd. Heft. 2.

scheinen der Verhandlungen der deutschen Gesellschaft für Chirurgie eine längere Entgegnung, als wäre sie in der Discussion gesprochen, abgedruckt. In dieser hat Wolff[1]) wahrscheinlich deshalb, weil er irrthümlich annahm, dass ich seine Untersuchungen nicht gekannt, seinen in mancher Beziehung abweichenden Anschauungen Ausdruck gegeben. Da ich auf dem Congress auf diese ungesprochenen Worte nicht erwidern konnte, muss es mir gestattet sein, an dieser Stelle zu ihnen Stellung zu nehmen:

Zunächst habe ich niemals behauptet, dass die Nierenwunden keine Heilungstendenz zeigen, ich habe nur nachgewiesen, dass die Wundheilung immer unter Verlust eines mehr oder weniger grossen Parenchymtheiles, welcher im Durchschnitt ein Viertel der Nierensubstanz ausmacht, zu Stande kommt. Ich zweifele auch nicht daran, dass die Nieren selbst nach ein- oder mehrmaliger Excision grosser keilförmiger Stücke eine ausgesprochene Tendenz zur Heilung zeigen, wohl aber zweifle ich daran, dass, wie Wolff behauptet, die sowohl nach Excision wie nach Incision in der Niere auftretenden Infarkte „durch junges zellreiches Bindegewebe ersetzt werden, das aus der Peripherie in den Infarkt hineinwächst". Ich habe in meiner Arbeit: „Die Nephrotomie und ihre Folgen" und in dem dieser zu Grunde liegenden anatomischen Theile als besonders wichtige Thatsache hingestellt, dass wir niemals ein Einwuchern von Bindegewebe aus der Nachbarschaft in das nekrotische Gebiet hinein gesehen haben, dass vielmehr die Bindegewebsvermehrung, sowohl an der Grenze als im Infarktgebiet selbst, nur durch Induration des erhaltenen Bindegewebes geschieht. Diese Thatsache ist durch unsere jetzigen Untersuchungen vollauf bestätigt worden. Das Bindegewebe ist an der Resorption des Nekrotischen unbetheiligt, sie geschieht vielmehr durch das Transsudat aus den hyperämischen Capillaren, sodass man meines Erachtens von einer „Organisation" im gebräuchlichen Sinne des Wortes nicht sprechen kann.

Auch darin befinde ich mich nicht in Uebereinstimmung mit Wolff, dass die in späteren Stadien sichtbare Einziehung der Narben durch Schrumpfung des Bindegewebes entstehen. Wir erklären die Einziehung der narbigen Partieen allein durch den Verlust an Nierengewebe, durch Schwund des Nekrotischen.

Wenn ich schliesslich auch noch über die Regenerationsvorgänge zu anderen Anschauungen als Wolff gekommen bin, so geht wohl

---

1) Verhandlungen der deutschen Gesellschaft für Chirurgie. 31. Congress. I. S. 153 u. 154.

zur Genüge aus dem eben Gesagten hervor, dass die Veröffentlichung meiner Versuche und deren Resultate gerechtfertigt war und nicht so überflüssig erscheint, wie Wolff annimmt, zumal meine Versuchsanordnung doch wesentlich von der seinigen abweicht und in den wenigen von Wolff gemachten gleichartigen Versuchen nicht über mikroskopische Befunde berichtet wurde. Diese 5 Versuche sind deshalb von nur untergeordnetem Interesse und besitzen keine Beweiskraft gegen die Richtigkeit meiner Beobachtungen.

Die compensatorischen Vorgänge in dem übrigen Nierenparenchym treten, wie Wolff's eigene Versuche in Uebereinstimmung mit den von Barth[1]) angestellten erwiesen haben, nicht so schnell ein (erst nach 3—4 Monaten), auch nicht so ausgiebig, dass man deshalb behaupten könne, der Nierenschnitt und die von ihm gefolgte Infarktbildung sei ohne Gefahren, zumal die Untersuchungen Rosenstein's[2]) ergeben haben, dass die Vergrösserung der einen Niere bei erworbenem Mangel der anderen keine constante Erscheinung ist.

Muss man die Gefahren des Nierenschnittes noch bedeutend erhöhen durch Exstirpation der anderen Niere, so empfiehlt es sich erst die Nephrotomie der einen Seite vorzunehmen und dann die Nephrectomie der anderen, weil Fiori's[3]) Untersuchungen ergeben haben, dass dieser Eingriff besser ertragen wird, als wenn man den umgekehrten Modus wählt.

1) Barth, Ueber die histologischen Vorgänge bei der Theilung von Nieren und über die Frage des Wiederersatzes. Habilitationsschrift. 1892.

2) Rosenstein, Ueber complementäre Hypertrophie der Niere. Virchow's Archiv. 53. Bd. Heft 2 u. 3. S. 141. 1871.

3) Fiori, Degli interventi chirurgici sul rene. Gazz. degli ospedali e delle clin. 1901. Nr. 96. Referirt: Centralbl. f. Chirurgie. 1901. S. 1085.

XV.

Die Arteriennaht.

Von

Dr. **Hermann Schmitz**,
Stabsarzt in Durlach.

Eine ausführliche Arbeit über „Die Verletzungen der grosseu Gefässe, ihre Prognose, Art, Zeit uud Ort der nothwendigen Eingriffe" veranlasste mich, diesen Verletzungen mein besonderes Interesse zuzuwenden. Während bei Verletzungen grosser Venen die Gefässnaht am Menschen schon oft gemacht wurde, hat dieselbe bei Arterienwunden noch keinen rechten Eingang gefunden; immerhin ist auch die Arteriennaht in den letzten Jahren mehrfach mit gutem Erfolg ausgeführt worden.

Der Militärarzt kann als ordinirender Sanitätsoffizier der äusseren Station jeden Tag eine Verletzung grosser Blutgefässe erleben — ich selbst bekam im Sommer 1901 im Garnisonlazareth Tempelhof eine Risswunde der Vena axillaris in Behandlung, Beschaffenheit der Wundränder und äussere Umstände liessen eine Naht leider nicht zu — und in dem einen oder anderen Falle vielleicht mit Nutzen von der Gefässnaht Gebrauch machen.

Die folgenden Zeilen sollen unter Berücksichtigung der in- und ausländischen Literatur eine zusammenfassende Studie über die Arteriennaht darstellen.

Die vielfach gemachte Beobachtung, dass kleine Gefässwunden von selbst mit Erhaltung des Lumens z. B. nach Venaesectionen bei Menschen und Pferden heilten, brachte Lambert[1]) auf den Gedanken, die Gefässwunden durch Naht zu schliessen; er soll auch an Pferden einige gelungene Arteriennähte ausgeführt haben. Am lebenden Menschen wurde zum ersten Mal am 15. Juni 1759 die Gefässnaht gemacht und zwar von dem Engländer Halloroel[2]) an der Art. brachialis. Es handelte sich allerdings nur um eine kleine beim Ader-

1) Medical Observations and Inguines. Vol. II. London 1762.
2) Citirt bei Lambert.

lass entstandene Stichwunde der genannten Arterie; zum Verschluss der Wunde und somit zur Blutstillung genügte eine umgeschlungene Naht.

Im Jahre 1772 wurde dann die Frage der Arteriennaht von Asman[1]) experimentell weiter geprüft:

Er machte vier Versuche an der Art. cruralis von Hunden mit umschlungener Naht; zweimal misslang der Versuch wegen Unruhe des Thieres bezw. Losreissen des Verbandes. In den anderen beiden Fällen fand sich, als die Thiere nach $1^1/_2$ Monaten getödtet wurden, eine völlige Obliteration des Gefässtumors; aus den Stichkanälen war keine Blutung aufgetreten.

Auffallender Weise waren diese wenigen Versuche, angestellt an Gefässen von so kleinem Kaliber wie die Femorales von Hunden, über ein Jahrhundert lang für die Frage der Arteriennaht entscheidend. Niemand stellte neue Thierversuche an, viel weniger versuchte man das Verfahren am Menschen zu erproben; in der Zeit, wo so viele andere Methoden zur Blutstillung auftauchten wie Torsion, Durchschlingung u. s. w. scheute man sich Fremdkörper, wie die Nähte doch sind, in den Wunden zu lassen, man fürchtete mit Recht die Gefahr der Eiterung und ihre unabsehbaren Folgen.

Asman selbst hielt auf Grund der eingetretenen Obliteration die Methode für unsicher und sehr gefährlich; alle Autoren der Folgezeit bis 1881 hin verwarfen die Arteriennaht als unnütz und hielten sie der technischen Schwierigkeiten wegen für kaum ausführbar.

Erst als die Antisepsis festen Fuss gefasst hatte, machte Gluck[2]) im Jahre 1881 wieder zahlreiche Thierversuche mit der Arteriennaht, leider ohne den erhofften Erfolg: In 19 Fällen nähte er Längswunden der Iliaca communis kräftiger Hunde und der Aorta grosser Kaninchen; aus den Stichkanälen sickerte anhaltend Blut, da beim Zuschnüren der Nähte in der Wand Risse entstanden.

Trotzdem hielt Gluck die Methode nicht für aussichtslos, sondern glaubte, dass durch weitere Ausbildung der Technik nicht nur bei zufälligen operativen Arterienverletzungen, sondern auch bei gewissen Formen von Aneurysmen durch Anwendung der Naht ein Erfolg möglich sei. Postemski machte im August 1886 auf dem italienischen Chirurgencongress zu Rom Mittheilungen von seinen Versuchen über Arteriennaht; am 10. Tage fand sich eine Thrombose.

Gleichfalls mit wenig Glück experimentirte 2 Jahre später v. Horroch[3]); es trat ein vollständiger Verschluss der Gefässlichtung durch Thrombenbildung ein:

An der Art. femoralis von Hunden wurde einmal eine Längswunde angelegt, zweimal eine Querwunde bis zur Hälfte, einmal die Arterie ganz durchtrennt, einmal nähte er mit Catgut, der Hund starb am 3. Tage, dass Gefäss war ganz durchgerissen, beide Lumina durch Thromben geschlossen. Dreimal nahm er Seide und runde krumme

1) Dissertatio inaugur. Groningue 1773.

2) 11. Congress der Deutschen Gesellschaft für Chirurgie. 1882.

3) Allgem. Wiener med. Zeitung. 1888. Nr. 22.

Nadeln, alle Schichten der Gefässwand fassend: nur geringe Blutung aus den Stichkanälen, nach 2 Minuten stehend; nach 4 Wochen fanden sich die Gefässwunden vernarbt, an den Nahtstellen ein völlig obliterirender Thrombus.

Wenn so alle Versuche auch ohne Erfolg geblieben waren, glaubte von Horroch der Arteriennaht doch vor der Unterbindung grosser Gefässe in 2 Puncten den Vorzug geben zu müssen.

1. Der Verschluss der Gefässlichtung durch den Thrombus kommt nur langsam zu Stande, wodurch eine leichtere und bessere Ausbildung des Collateralkreislaufes ermöglicht wird.

2. Nur der an der Nahtstelle gelegene Gefässtheil wird thrombosirt, die Seitenäste bleiben unbehindert.

Den endgültigen Beweis, dass es möglich sei, Arterienwunden durch die Naht zu schliessen und dabei das Lumen des Gefässrohres offen zu halten, erbrachte Jassinowsky[1]); seine zahlreichen mit grosser Mühe und Sorgfalt angestellten Versuche stellte er 1889 in seiner Inaugural-Dissertation zusammen. Er vermied die von den früheren Autoren benutzte Art. femoral. von Hunden, einmal wegen ihres zu geringen Calibers, dann wegen ihrer exponirten Lage und deren Folgen — die Hunde lecken und zerren an den Wunden —; er operirte an den Carotiden grosser Hunde, an Pferden und Kälbern:

Im Ganzen 26 Versuche, und zwar an Hunden-Carotis 9 mal, Hunden-Aort. abdom. 3 mal, Kälbern-Carotis 9 mal, Kälbern-Aort. abdom. 2 mal, Pferden-Carotis 3 mal. Es starben 3 Hunde (Aort. abdom.) 1 in Folge der Narkose, 2 in Folge Eiterung u. s. w. In der Aortawand des einen Kalbes fand sich ein grosser Abscess, das Lumen war am 30. Tage nach der Operation frei von Gerinnseln. Bei dem anderen Kalb mit Aortanaht war am 47. Tage bei reactionslosem Wundverlauf das Lumen „vollständig frei und normal weit“ (Längswunde 4 mm 3 Nähte.

Unter den Carotiswunden waren: 12 Längswunden von 3 mm bis 2 cm, 2 schräg verlaufende Schlitze, 1 zungenförmige Lappenwunde 2 bis 4 mm, 1 quere Wunde bis $1/3$ und 5 quere Wunden bis $1/2$ des Umfanges.

Die 4 misslungenen Versuche ausgeschlossen traten in keinem Falle Nachblutungen auf (obschon bei den Thieren eine Nachbehandlung, wie Ruhe, Hochlagern u. s. w. nicht möglich war), in keinem Fall kam es zu Aneurysmabildung, es bildete sich eine feste unnachgiebige Gefässnarbe.

Diesen guten, für die Anwendung in der Praxis so wichtigen Erfolg glaubte Jassinowsky einmal dem Umstande, dass er an Gefässen grösseren Calibers experimentirte, dann neben dem Nahtmaterial der Technik des Nähens zu verdanken. Er verwandte feine, auf die Kante geschliffene und mässig gekrümmte Nadeln und nur feine Seide; das Catgut verwarf er erstens wegen der zu schnellen Resorption, dann weil es nicht in so feinen Fäden zu haben ist wie die Seide und sich nicht so genau knoten lässt. Die Vorzüge der Seide sah er ausserdem in ihrer Quellfähigkeit — hierdurch wurden die Stichcanäle besser ausgefüllt, dadurch die Blutung nur gering — und in dem Reiz, den sie als Fremd-

1) „Die Arteriennaht.“ Dorpat 1889.

körper lange Zeit auf die Gefässwand ausübt. Hierdurch entstehen mächtige Proliferationsvorgänge in allen Schichten der Gefässwandung, was für die Festigkeit der späteren Narbe von grosser Bedeutung ist.

Er nähte — zum Unterschied von allen früheren Autoren, welche die Naht durch alle Schichten der Gefässwand legten — nur durch Adventitia und Media, ohne die Intima mitzufassen; die Fäden in Abständen von etwa 1 mm wurden durch einen gewöhnlichen Doppelknoten geschlossen. Nach der Naht wandte er eine mässige Compression von wenigen Minuten an und vereinigte dann den Schlitz in der Gefässscheide durch einige Knopfnähte [1]), ein Haupterforderniss für das Gelingen der Naht war strengste Antisepsis.

Auf Grund dieser günstigen Versuchsergebnisse hielt Jassinowsky, die Arteriennath für gerechtfertigt und nützlich bei partiellen Verletzungen der grossen Gefässstämme, wie Carotis, Axillaris, Femoralis u. s. w. mit deren Verschluss durch die Ligatur die Gefahr der Gangrän verbunden oder eine mangelhafte Ernährung mit ihren oft schweren Folgen für Gesundheit und Leben, wie bei der Carotis communis zu befürchten ist. Als nothwendige Bedingung für eine erfolgreiche Naht sieht dieser Autor Folgendes an:

1. Aseptischer Wundverlauf;
2. Glatte Ränder der Gefässwunde;
3. Die Naht ist nur anzuwenden bei partiellen Stich-, Schnitt- oder Lappenwunden in Längs-, Schräg- oder Querrichtung verlaufend, bei Querwunden nur, wenn diese nicht mehr als die Hälfte des Gefässumfanges beträgt;
4. Unzulässig wegen der unüberwindlichen technischen Schwierigkeiten ist die Naht bei tiefer verborgener Lage des Gefässes.

Nachdem so Jassinowsky als Erster den Nachweis erbracht hatte, dass bei der Arteriennaht Heilung mit Erhaltung des Lumens und mit einer festen widerstandsfähigen Narbe an der Nahtstelle erfolgte, hatte das Verfahren seine Existenzberechtigung; neue Versuche bestätigten die Erfolge und auch am lebenden Menschen sollte die Arteriennaht nach einigen Jahren ihre Feuerprobe bestehen (s. unten).

Zunächst war es Burci [2]), welcher mit Glück an 5 Art. femoral. und Carotiden von Hunden und einer Carotis vom Pferd die Naht ausführte. 4 Versuche bezeichnet er als ganz gelungen, indem die Durchgängigkeit des Arterienrohres erhalten blieb; ungefähr nach 1 Monat war die Gefässlichtung an der Nahtstelle wieder genau so weit wie ober- und unterhalb derselben. Unter absoluter Aseptik nahm er runde Nadeln, feinste Seide und fasste nur die beiden äusseren Wandschichten mit fortlaufender Naht; zuweilen waren noch einige Knopfnähte erforderlich, mit denen auch der übrige Theil der Wunde geschlossen wurde.

In einer 2. Mittheilung [3]) konnte Burci diese Ergebnisse bestätigen

1) Die technischen Einzelheiten, l. c. S. 47—59.
2) Referirt im Centralbl. f. Chirurgie. 1890. 47.
3) Ebenda. 1891. 23.

und kam zu dem Schluss, dass Längswunden und solche Schrägwunden, die sich nicht sehr von den Längswunden entfernen, zur Naht geeignet seien, Querwunden nur, wenn sie weniger als die Hälfte des Arterienumfanges einnehmen. Muscatello[1]) experimentirte an der Aorta abdom. von Hunden; quere Verletzungen bis zum Drittel des Umfanges heilten vollkommen mit einem kleinen parietalen Thrombus an der Nahtstelle das Lumen blieb erhalten.

Weitere Versuche wurden von Ceccherelli (La Forcipressura et la sutura delle arterie. Parma 1890) und Lampiasi (Pisa 1891) gemacht.

Im Sommer 1894 stellte dann Heidenhain[2]) Versuche mit der einfachen fortlaufenden Catgutnaht — Endothel gegen Endothel — an der Art. femoral. und carotis von Hunden an ohne den erhofften Erfolg. Die Blutstillung gelang zwar immer, allein schon bei der Naht ging das Lumen fast oder ganz verloren. Grund: Arterien zu dünn, Nahtmethode zu grob.

Der Amerikaner Murphy[3]) machte eine grosse Zahl von Thierversuchen, die abgesehen von Resection u. s. w. (Hiervon weiter unten.) Längs-, Schräg- und Querwunden betrafen:

11 Versuche beim Hund, hierunter Art. carotiscomm. 3 Längs-, 1 Schrägschnitt, Art. femoral 1 Längsschnitt 1/2 Zoll, Aort. abdom. 2 Längsschnitte von 1/2 Zoll bezw. 1 cm, Aort. abdom. 3 Querschnitte bis 1/3 des Umfanges, Art. iliaca-destr. Längsschnitt 5/8 Zoll. 2 Versuche beim Schaf an Carot. comm., ein Schrägschnitt von 1/3 Zoll, ein Vförmiger Schnitt (jeder Schenkel 1/4 Zoll).

Es starben im Ganzen 5 Hunde, 2 in Folge Infection, 3 (Aort. abdom.) an Verblutung in 2—3 Tagen — 2 waren mit Känguruhsehnen, 1 Querschnitt mit Seide genäht —; ebenso starb das Schaf mit der Vförmigen Wunde an Sepsis. In den anderen Fällen blieb 1 mal (Hundiliaca) wegen Infection der Erfolg aus, 1 mal (Hundfemoralis) fand sich nach 8 Tagen eine völlige Thrombose der Arterie. Die übrigen Versuche hatten ein gutes Resultat, die Blutung stand und das Gefässlumen blieb erhalten.

10 mal wurde mit feiner Seide die fortlaufende Naht durch alle Wandschichten gemacht, 1 mal Seidenknopfnaht, 2 mal Kängeruhsehne angewandt. Die meist geringen Stichcanalblutungen standen nach Compression in wenigen Minuten; zur provisorischen Blutstillung wurden Billroth'sche mit Gummi überzogene Klammern genommen.

Auf Grund seiner und der früheren Versuche kam Murphy zu folgenden Schlüssen:

Unerlässlich für das Gelingen der Naht ist neben der strengsten Aseptik eine gute Technik.

Das Gefäss muss in schonendster Weise freigelegt und für eine gute provisorische Blutstillung gesorgt werden.

Die Wundränder müssen genau an einander liegen und die Blutung vollständig stehen.

---

1) Referirt im Centralbl. f. Chirurgie. 1892. 4.

2) Centralbl. f. Chirurgie. 1895. 49.

3) Medical Record. Jan. 16. 1897.

Als Nahtmaterial empfiehlt er Seide, welche das Oehr der feinen Nadel ganz ausfüllt, zu nehmen und nur durch die beiden äusseren Wandschichten fortlaufend zu nähen. Von einer Durchstechung der ganzen Wanddicke einschliesslich Intima, fürchtete er das Entstehen einer Endarteritis bezw. obliterirenden Thrombose, veranlasst durch den Reiz der im Gefässlumen liegenden Fäden. Schliesslich tritt Murphy für eine sog. Stützuaht durch Nähen der Gefässscheide, naheliegender Fascie ein. Er hält abgesehen von den von Burci und Jassinowsky vorgeschlagenen Fällen, die Arteriennaht noch bei traumatischen Aneurysmen für angebracht.

In den Jahren 1897 und 1898 beschäftigte sich Silberberg[1]) an der Breslauer Klinik eifrig mit der Arteriennaht an Hunden: Er legte 12 Längs- und 6 Quernähte an und zwar 10 an der Art. femor., 6 an der Art. carotis commn., 2 an der Aorta abdom.

Von den 12 Längsnähten gelangen 5 vollkommen, von den Quernähten 3; in den anderen Fällen trugen äussere Zufälligkeiten an dem Misslingen Schuld.

Für ein erfolgreiches Nähen verlangt Silberberg keimfreies Arbeiten unter allen nur denkbaren Cautelen einer strengen Aseptik. Als Nahtmaterial nahm er feinste Hagedorn'sche Darmnadeln und feinste Seide; nur 3mal machte er von der Knopfnaht, sonst immer von der einfacheren und schneller auszuführenden fortlaufenden Naht Gebrauch. Der Frage, ob die Naht alle Schichten der Gefässwand durchdringen oder die Intima schonen soll, legt er keine grosse Bedeutung bei, giebt aber die Gefahr der Thrombenbildung durch die in das Gefässlumen hineinragenden Seidentheilchen zu. Sehr wichtig dagegen erscheint es ihm neben einer schonenden provisorischen Blutstillung, — es wurden mit einer Deschamps'schen Nadel 2 starke Seidenfäden um das Gefäss geführt, langsam zusammengedreht und dann hart an der Gefässwand mit einer Arterienklemme fixirt — nach Stillung der meist sehr geringen Stichcanalblutung durch Compression eine „Stützuaht" durch sorgfältiges straffes Zunähen der Adventitia über dem Gefäss anzulegen. Hierdurch gewinnt einmal die Narbe an Festigkeit, dann wird bei etwaiger Insufficienz der Nahtstelle einer zu grossen Ausbreitung des Blutextravasats vorgebeugt:

In einem Falle wurde die Nahtstelle in der Mitte insufficient, während sie an beiden Enden hielt. Der Ausdehnung des Extravasates wurde durch die straff genähte Adventitia ein Ziel gesetzt, es kam zur Gerinnung und das Gerinnsel wirkte als Tampon auf die insufficiente Stelle.

Bezüglich der Indicationen der Gefässnaht äussert sich der Autor dahin:

1. die Wunde darf nicht inficirt sein;

2. nur die grossen Gefässe, Carotis Subclavia, Axillaris, Aorta, Femoralis kommen in Frage;

3. geeignet sind Längs-, Schräg- und Querwunden, die nicht über $^1/_3$, höchstens die knappe Hälfte des Rohrumfanges hinausgehen. Gleichfalls an Hunden experimentirte Napalkow;[2]) neben Venenwunden schloss er an der Carotis und Aorta abdom. longitudinale und partielle Quer-

1) Dissertation. Breslau 1899.

2) Referirt im Centralbl. f. Chirurgie. 1900. 23.

wunden durch eine fortlaufende, alle 3 Wandschichten fassende Seidennaht mit dünnen runden Nadeln; darüber nähte er das umgebende Zellgewebe zum Schutz vor Nachblutungen und gegen Infection. Von 14 auf diese Weise genähten Arterien bluteten 6, darunter 3 im Strahl, die provisorische Blutstillung erfolgte durch elastische Pincetten. Er hält die Naht für angebracht bei reinen Wunden und gesunden Wundrändern, die ohne grosse Spannung aneinander gebracht werden können.

Der Italiener Fieschi[1]) beschrieb 1900 ein bei Thieren experimentell durchgeführtes Verfahren der Gefässnaht. (Näheres habe ich nicht in Erfahrung bringen können.) Die Arbeiten von Musumeci-Grasso (Supp. del Policlinico 1900: 12) und Tomaselli (La clinica chirurg. 1900: April) standen mir nicht zur Verfügung.

Die letzten eingehenden und sehr lehrreichen Versuche stellte Dörfler[2]) an grossen Hunden an und zwar „unter den denkbar schwierigsten Verhältnissen, nämlich unter freiem Himmel nahe einer Abdeckerei" (gezwungen durch den Thierschutzverein); und trotzdem erlebte er in keinem Falle eine Infection:

Im Ganzen 16 Versuche; er nähte an der Carotis comm. Längswunden von 1—2 cm, Querwunden bis 1/2 des Umfangs, eine dreieckige Lappenwunde; Aorta abdom. einen Schrägschnitt 1 1/2 cm, zwei Querwunden 1/3 und 1/2 des Umfanges; Iliaca comm. einen Querschnitt 1/3 des Umfanges, eine Längswunde 1 1/2 cm; Femoral eine Längswunde 1 1/2 cm, einen Querschnitt 1/2 Umfang; einmal zog er durch das Lumen der Carotis in tangentialer Richtung einen Faden hindurch.

Als Nahtmaterial benutzte er feinste Seide, feinste gerade Nadeln, in der Tiefe Darmnadeln, und wandte die fortlaufende Naht zwölfmal durch alle Schichten, viermal nur durch Adventitia und Media an. Zur provisorischen Blutstillung fanden alle früheren Methoden und ausserdem nicht geschützte gewöhnliche Péans und Schieber Anwendung, auch wurden Versuche durch Umlegen von Gazestreifen gemacht, die langsam zusammengedreht wurden. Bald immer kam es an den Klemmstellen zu deutlichen Läsionen der Intima — von seichten Furchen bis zu ausgedehnten queren Einrissen — die aber ohne bleibenden Nachtheil heilten. Beim Menschen soll man nach Dörfler's Rath immer versuchen, mit der digitalen Kompression auszukommen; ist dies nicht angängig, empfiehlt sich die Anwendung von Gazestreifen nach dem Vorgehen Silberberg's. Naht der Gefässscheide ist zwar nicht unbedingt nöthig, aber als Stütze gegen den andringenden Blutstrom und als Schutz gegen eine von der äusseren Wunde eintretende Infection von Vortheil.

In seinen beiden ersten Nahtversuchen kam es zu einer obliterirenden Thrombose (Misserfolg durch technische Fehler), in den anderen Fällen war das Resultat ein gutes.

Die Präparate unterzog Jacobsthal[3]) einer mikroskopischen Untersuchung, um das Schicksal der in das Gefässlumen hineinragenden Fäden zu studiren; auch legte er zu diesem Zweck selbst bei Kaninchen Seiden-

1) Deutsche med. Wochenschr. 1900. 22. Lit. Beilage.

2) Beiträge z. klin. Chirurgie. 25. Bd. 3. Heft.

3) Ebenda. 27. Bd.

fäden durch die Wand von Arterien mit folgendem Ergebniss: Um den Faden im Gefässlumen bilden sich schon in den ersten Tagen Auflagerungen mit Endothelwucherung, sodass der Faden von der Gefässlichtung endgültig abgeschlossen ist.

Da Dörfler bei 12 Nähten durch die ganze Wanddicke nur einmal eine Thrombose entstehen, sonst ausser einer meist nur sehr geringen Lumenverengerung keinen Schaden von dieser Nahtmethode sah, braucht man nach seiner Meinung eine Naht durch alle drei Wandschichten nicht zu scheuen. Als Vortheil hebt er die geringe technische Schwierigkeit (hierdurch Zeitersparniss) und die grössere Sicherheit der Blutstillung hervor.

Während so durch zahlreiche Thierversuche die Möglichkeit einer erfolgreichen Arteriennaht bewiesen war und die technische Ausführung derselben mancherlei Ausbildung erfahren hatte, wurde auch am Menschen die verletzte Schlagader mit Glück wiederholt genäht. Die bis Ende Juli 1902 veröffentlichten Fälle sind, nach Möglichkeit chronologisch geordnet folgende:

1. Hallowel's Naht am 15. Juni 1759 siehe oben.

2. Durante[1]) nähte einmal die beim Abtragen eines Chondrosarkoms am Wadenbeinkopf entstandene 1 1/2 cm grosse Wunde der Art. poplitea mit fortlaufender die Intima nicht mitfassender Katgutnaht, dann in der gleichen Weise eine beim Entfernen der (Achseldrüsen Mamma-carcinom) verletzte Art. axillaris; in beiden Fällen stand die Blutung. Als in dem ersten Fall nach 17 Monaten wegen Recidiv amputirt werden musste, war an der Art. poplitea (Nahtstelle) weder makroskopisch noch mikroskopisch eine Veränderung nachzuweisen, nur bestand ein léger rétrécissement.

3. Heidenhain[2]) nähte gleichfalls die Art. axillaris am 28. Mai 1895. Bei der Ausräumung der Achselhöhle (Mammacarcinom) wurde die Art. axillaris durch einen Scheerenschnitt verletzt; der Längsschlitz von einem starken cm wurde nach provisorischer Blutstillung — directe Abklemmung durch drei breitmäulige Klemmen — durch eine einfache überwendliche fortlaufende Katgutnaht (zur besseren Quellung vorher einige Minuten in sterile Kochsalzlösung gelegt) mit drehrunden Darmnadeln geschlossen. Die Blutung stand vollkommen, keine Stichkanalblutung, glatte Heilung; nach 1/2 Jahr war von einem traumatischen Aneurysma mit Sicherheit auch nicht eine Andeutung vorhanden."

4. von Zoege-Manteuffel[3]) berichtet von einer erfolgreich ausgeführten Naht der Art. femoralis: Bei der äusserst schwierigen Exstirpation eines Aneurysma arteri-venosum traumaticum ossificans am Oberschenkel entstanden in der Art. femoralis zwei seitliche Schlitze, je 1/2 cm lang, durch Abreissen in den Tumor eindringender Aeste. Genaue Naht nach Jassinowsky. Heilung.

5. J. Israel[4]) theilte in der Berliner medicinischen Gesellschaft vom 17. Juli 1895 folgenden Fall von Naht der Art. iliaca comm. mit:

1) Fortschritte der Chirurgie. 1896. S. 285.

2) Centralbl. f. Chirurgie. 1895. 49.

3) Verhandlungen der Deutschen Gesellschaft für Chirurgie. 1895.

4) Berliner klin. Wochenschr. 1895. 34.

Bei einer schwierigen Operation einer perityphlitischen Eiterung wurde die Art. iliacacomm. durch einen Schrägschnitt von ungefähr $^2/_3$ ihres Umfanges verletzt. Nach Anlegen je einer einfachen Klemmpincette unter- und oberhalb der Wunde nähte er mit fünf feinen Seidenfäden, die sicher zum Theil die ganze Wand durchsetzten. Die geringe Stichkanalblutung stand durch Compression von einer Minute, Heilung.

So segensreich die Arteriennaht auch sei, Jsraël glaubt dieselbe in den Fällen von Arteriosklerose, wo nach der Ligatur der Collateralkreislauf sich nur schwer herstellt und ein Verschluss der Wunde mit Erhaltung des Lumens sehr erwünscht wäre, für nicht ausführbar. Demgegenüber glaubt Heidenhain doch in dringenden Fällen die Naht wagen zu dürfen und stützt sich dabei auf die Thatsache, dass bei Amputationen wegen arteriosklerotischer Gangrän die Ligaturen stets hielten, selbst bei Nekrose und Eiterung der Wundfläche.

6. Sabanejew[1]) vernähte bei dem Versuch, einen obturirenden Embolus (nach Endocarditis) der Art. femoral. wegen drohender Gangrän durch Incision aus der Arterie zu entfernen, die entstandene Gefässwunde durch feine die Intima nicht fassende Seidennähte. Tod nach 19 Tagen an Endocarditis; die Gefässlichtung bestand, die Intimaränder klafften etwas und haftete an dieser Stelle ein dunkelbrauner spindelförmiger Thrombus von $1^1/_4$ cm Länge und 3 mm Dicke leicht an der Wand, narbig verwachsen war die Adventitia.

7. Orlow[2]) schloss 1896 die bei einer Operation angeschnittene Art. poplitea — Wunde $^1/_2$ bis $^3/_4$ cm lang — durch Kürschnernaht (drei Stiche durch die ganze Wand) und darüber zwei Knopfnähte durch Adventitia und Bindegewebe. Bei der späteren Amputation des Femur fand sich die Art. poplitea durchgängig, aber verengt.

8. Rotter[3]) nähte im Jahre 1897 die bei der Resection des oberen Tibiaendes (Sarkom) verletzte Art. poplitea; als später wegen Recidiv amputirt werden musste, war die Arterie thrombosirt.

9. Lindner[4]) machte im Mai 1897 bei einem 66jährigen Mann mit gutem Erfolg eine Arteriennaht an der Femoralis.

Bei der Operation einer Kothfistel in der Gegend des linken Schenkelkanals riss zunächst die Ven. femor. commn. ein und musste, da die angelegten Nähte in der morschen Gefässwand nicht hielten, in einer Ausdehnung von 2 cm resecirt werden. Hierbei entstand eine Verletzung der Art. femor. comm. dadurch, dass eine austretende Arterie aus der Wandung ausgerissen worden war. Lindner nähte das Loch in der Arterie mit feinen, die sämmtlichen Schichten der Wand fassenden Seidennähten genau zu und legte eine zweite Nahtreihe nach Art der sero-serösen Naht bei der Darmresection mittelst feiner Darmseide darüber. Die Blutung stand nach Entfernung der Compression vollständig; reactionsloser Wundverlauf, glatte Heilung.

Ob man Catgut oder Seide nimmt, hält Lindner für ziemlich gleich-

---

1) Referirt im Hildebrandt'schen Jahresbericht. 1896.

2) Referirt im Centralbl. f. Chirurgie. 1897. 21.

3) Deutsche med. Wochenschr. 1901. 19. Vereinsbeil.

4) Berliner Klinik. 1898. 118.

giltig; er nahm Seide wegen der grossen Widerstandskraft, welche die Naht dem hohen Blutdruck bieten muss, Catgut schien ihm für diesen Zweck nicht haltbar genug. Er tritt für die Naht aller Wandschichten ein und empfiehlt, eine zweite durch die Adventitia gelegte Naht als Stütze hinzuzufügen.

10. Djemil-Pascha berichtete auf dem internationalen medicinischen Congress zu Moskau 1897 über zwei von ihm ausgeführte Arteriennähte. Eine beim Ausräumen der Achselhöhle entstandene 15 mm lange Wunde der Art. axillaris schloss er durch 5 Nähte mit sehr feiner Seide und feinen Reverdin'schen Nadeln, darüber legte er zwei Gefässscheidennähte. Compression von wenigen Minuten stillte die leichte Stichkanalblutung. Heilung.

Ganz ebenso nähte er eine zweite 1 cm lange, bei gleicher Gelegenheit entstandene Wunde der Axillaris auch mit bestem Erfolg.

11. Gamaggio[1]) schloss am 1. Juli 1897 bei einem 25jährigen Mann eine durch Messerstich entstandene Verletzung der Art. und Ven. femoral. (Arterie Längswunde von 3—4 mm) durch Knopfnaht, die Intima wurde nicht mitgefasst. Heilung: nach 15 Monaten erwies sich die Arterie durchgängig. Zur provisorischen Blutstillung empfiehlt er Compression durch Fingerdruck, legt mit feinen drehrunden Nadeln Knopfnähte und darüber eine exacte Naht der Gefässscheide an.

12. Garré[2]) nähte am 23. Februar 1898 eine Längswunde der Art. carotis int. und am 18. Juli 1898 eine Lappenwunde der Art. brachial. mit gutem Erfolg:

1. Bei der Operation eines Recidivs nach Drüsencarcinom an der linken Halsseite bekam die Art. carot. int. ein kleines Loch; provisorische Blutstillung durch Fingerdruck. Die kleine Längswunde wurde durch feinste Seide, feinste runde Darmnadeln mit fortlaufender Naht geschlossen. Eine Stützuaht anzulegen, war bei dem starren umgebenden Gewebe nicht möglich. Sofort nach Aufhören der Compression kräftige Pulsation, keine Nachblutung, Lumen nicht vermindert.

2. Stich mit einer Heugabel durch den rechten Oberarm dicht oberhalb des Ellenbogengelenkes. Am folgenden Tage fand sich bei der Operation ein mächtiger Aneurysmasack und eine etwa die halbe vordere Circumferenz der Gefässwand umfassende Lappenwunde der Art. brachial. Naht der Wunde in Längsrichtung durch vier Knopfnähte (feinste Seide, gerade Nadeln) wegen Dünne der Wand alle drei Schichten fassend. Ziemliche Verengung des Lumens, kurze Zeit nachher Puls in beiden Unterarmarterien deutlich, rechts aber schwächer wie links zu fühlen. Heilung.

13. Lauenstein erwähnt in der Sitzung des ärztlichen Vereins zu Hamburg am 31. October 1899 bei der Discussion auch „seitliche Gefässnähte" (Arterien?) gemacht zu haben.

14. Gerard Marchant[3]) berichtet einen Fall von Naht der Art. „humérale" bei einem Aneurysma arterio-venosum am oberen Drittel des Armes. Einer der drei Fäden ging vielleicht durch alle drei Schichten;

1) Referirt im Centralbl. f. Chirurgie. 1899. 13.

2) Dörfler, Beiträge z. klin. Chirurgie. 25. Bd. 3. Heft.

3) Bulletins de la Société de chirurgie. Séance du 6. 7. 1898 u. 24. 5. 1899.

der Radialpuls schwand im Augenblick der Naht kam aber am Ende der Operation wieder; nach einem Monat war der Puls schwach zu fühlen.

15. Ricard[1]) machte zweimal mit Erfolg die Arteriennaht an der Axillaris, bei einer kleinen Längsschnittwunde (bei Operation entstanden) und bei einer Rissläugswunde von 3 mm entstanden bei der blutigen Reposition einer 3 Monate alten Schulterluxation.[2]) Er nähte mit einer gebogenen Nadel und Catgut (fortlaufende Naht); im zweiten Fall ging einer der Stiche bezw. Nähte wahrscheinlich durch alle Wandungen. 1/2 Minute nach beendeter Naht war der Puls in der Radialis ebenso stark wie auf der anderen Seite, nach 12 Tagen „l'artère axillaire bat normalement."

16. Seggel[3]) nähte am 18. October 1899 eine Querwunde der Art. carot. comun. In selbstmörderischer Absicht hatte sich ein 62 Jahre alter Mann mit dem Rasirmesser eine tiefe Schnittwunde am Halse beigebracht. Die Carot. comun. zeigte einen quer verlaufenden 3—4 mm grossen scharfrandigen Schlitz. Erste Blutstillung durch 3 Klemmen, dann nach Isolirung des Gefässes ober- und unterhalb der Wunde ein Kocher'scher Schieber unter leichtem Druck angelegt. Naht mit feinen stark gekrümmten Nadeln durch drei die beiden äusseren Wandschichten fassende Seidenknopfnähte, drei oberflächliche Adventitianähte. Ueber die ganze Naht kommt ein Bindegewebslappen mit vorderer Basis, dem Gewebe der Gefässscheide angehörig. Heilung.

17. Körte[4]) verschloss am 27. Mai 1900 ein bei der Einrenkung einer Schulterluxation durch Ausreissen eines Seitenastes entstandenes ovales Loch der Art. axillaris. Die Naht wurde unter proximaler und distaler Compression mit Gummiklammern mit vier Nähten in erster Reihe und zwei darüber liegenden ausgeführt. Nach 21 Tagen musste die Arterie wegen einer starken Nachblutung, deren Ursache nicht genau zu bestimmen war, unterbunden werden.

18. Ortiz de la Torre[5]) legte bei einer 1 cm langen Risswunde der Art. femoral — entstanden durch Einstossen eines Nagels in die Gegend des Scarpa'schen Dreiecks — eine Naht in drei Schichten an: eine Catgutnahtreihe durch alle drei Wandschichten, die anderen beiden Nahtreihen mit Seide fassten nur Adventitia und Media; ungestörte Heilung.

Hiernach ist bisher am Menschen die seitliche Arteriennaht 21 mal fast immer mit Erfolg gemacht worden: es wurden genäht die Axillaris 7 mal, die Femoralis 5 mal, die Poplitea und Brachialis je 3 mal und die Iliaca commn., Carot. comm. und die Carot. int. je 1 mal.

In den meisten Fällen war die Verletzung bei einer Operation — Entfernen von Drüsen oder Tumoren — durch Instrumente oder Abreissen eines Seitenastes entstanden; nur selten handelte es sich um nichtoperative Gefässwunden.

---

1) Bulletins de la Société de chirurgie. Séance du 6. 7. 1898 u. 24. 5. 1899.
2) Gazette des hospitaux. 1901. 31.
3) Münchner med. Wochenschr. 1900. 33.
4) Deutsche med. Wochenschr. 1901. 19.
5) Referirt im Centralbl. f. Chirurgie. 1902. 29.

Die verschiedenen Methoden, Knopf- und fortlaufende Naht, Seide, Catgut, Stütznaht u. s. w. kamen zur Anwendung und hatten den gewünschten Erfolg. In einigen wichtigen Punkten stimmen die am Menschen gemachten Erfahrungen mit den zahlreichen Thierversuchen überein, nämlich: zum Gelingen der Naht ist nothwendig:

1. ein aseptischer Wundverlauf,
2. glatte, reine Wundränder, die ohne grosse Spannung aneinander gebracht werden können,
3. das zu nähende Gefäss darf nicht zu klein sein (Art. poplitea und brachialis beim Menschen noch geeignet),
4. die Arterie soll schonend und in nicht zu grosser Ausdehnung freigelegt werden,
5. unter diesen Bedingungen findet die Naht mit Vortheil Anwendung bei Längs-, Schräg-, Lappenwunden (nicht zu grosser Ausdehnung) und Querwunden bis höchstens zur Hälfte des Rohrumfanges.

Weniger Uebereinstimmung herrscht hinsichtlich des Nahtmaterials und der technischen Ausführung der Naht.

Bezüglich des Materials ist man darüber einig, dass Nadel und Faden möglichst fein sein sollen. Die wenigen Thierversuche mit Catgut (von Horroch und Heidenhain) und die zwei Versuche Murphy's mit Kängeruhsehne blieben ohne Erfolg, das Material war eben zu grob, es kam zum Verschluss des Lumens, zu Thrombenbildung u. s. w. Im Gegensatz hierzu wurde die Catgutnaht am Menschen 4mal mit Glück ausgeführt. In den anderen Fällen und in den sehr zahlreichen Thierversuchen wurden Seidenfäden gebraucht.

Als Nachtheile des Catguts gelten allgemein: es ist nicht in so feinen Stärken zu haben wie die Seide, lässt sich nicht so genau und fest knoten und ist schwerer und weniger sicher zu sterilisiren.

Endlich wird von mehreren Autoren die schnelle Resorption des Catgut befürchtet und seine Haltbarkeit bezw. Widerstandskraft gegenüber dem hohen in den grossen Gefässen herrschenden Druck angezweifelt. Dieser Zweifel wird allerdings durch den Erfolg der Catgutnähte beim Menschen gehoben und würde Heidenhain, sich stützend auf die Haltbarkeit bei der Ligatur „bei Gelegenheit ohne Weiteres wieder eine Catgutnaht verwenden". Die anderen Operateure geben der Seide den Vorzug, ihr fehlen die oben genannten Mängel des Catgut, ferner soll sie vermöge ihrer Quellfähigkeit die Stichcanäle besser ausfüllen (hierdurch geringere Nachblutung) und (nach Jassinowsky) als Fremdkörper lange in der Gefässwand liegend hier durch ihren Reiz mächtige Proliferationsvorgänge in allen Gefässschichten anregen (Silberberg sah solche nur in der Adventitia).

Mir scheinen die schnelle und sichere Sterilisiruug der Seide, ihre Feinheit und Haltbarkeit die Hauptvorzüge zu sein.

Versuche bezw. Erfahrungen mit anderem Material wie Celluloidzwirn u. s. w. liegen meines Wissens zur Zeit nicht vor.

Hinsichtlich der Nadeln dürfte die Hauptsache sein, dass sie möglichst fein sind und der Faden das Nadelöhr genau ausfüllt. Ob man besser gerade oder gekrümmte Nadeln nimmt, hängt meines Erachtens von den jedesmaligen örtlichen Verhältnissen ab, unter denen man zu nähen gezwungen ist.

Die Frage, ob Knopfnaht, ob fortlaufende Naht scheint sich zu Gunsten der letzteren zu entscheiden. An Haltbarkeit sind beide gleich, die fortlaufende Naht hat dazu den grossen Vorzug der grösseren Einfachheit und schnelleren Ausführung. Ausserdem wird dabei nach Dörfler, da der angespannte Faden die zusammengefallenen Gefässwände bezw. Wundränder gut emporzuheben vermag, die Anwendung einer Pincette und damit eine etwaige Schädigung der Gefässwand vermieden. Bei der fortlaufenden Naht werden ausserdem die zwischen den einzelnen Stichcanälen liegenden Theile der Wand besser gegen einander gedrängt als es bei der Knopfnaht möglich ist.

Weit wichtiger schien die Frage, soll die Naht durch alle Wandschichten gehen oder soll man die Intima schonen?

Während Jassinowsky und Burci für das Gelingen der Arteriennaht ein Schonen der Intima für erforderlich erachteten, nähten andere wie von Horroch, Murphy, Dörfler u. A. ohne Nachtheil durch die ganze Wanddicke und auch am Menschen wurde auf diese Weise in 6 Fällen mit Erfolg genäht. Ueberdies dürfte die Forderung, die Intima nicht mitzufassen, manchmal besonders bei dünnwandigen Gefässen nicht zu erfüllen sein, jedenfalls wird die Naht dadurch umständlicher und schwieriger.

Die beim Nähen durch alle 3 Wandschichten früher gehegten Befürchtungen einer Thrombose, einer Endarteritis, einer stärkeren Lumensverengerung haben gewiss ihre Berechtigung, aber auf Grund der günstigen Erfahrungen beim Menschen wird man in Zukunft ohne Bedenken durch die ganze Wanddicke nähen können. Diese Art der Naht bietet, abgesehen von der einfacheren Technik, auch (nach Dörfler) eine grössere Sicherheit, indem ein zu oberflächliches Einstechen bezw. Durchführen der Nadel mit den etwaigen üblen Folgen vermieden wird.

Zur provisorischen Blutstillung, d. h. für die Dauer des Anlegens der Naht, sind, wie wir oben sahen, die verschiedensten Methoden angewandt worden; Schieber, Péansklemmen, Fingerdruck,

umgelegte Gazestreifen u. s. w. fanden Verwendung. Die Hauptsache bleibt stets, dass der Druck auf die zarten Gefässwände ein möglichst sanfter sei. Wenn Intimaverletzungen auch meist ohne bleibenden Nachtheil heilten, so kann es doch gelegentlich bei ungünstigen Verhältnissen zu einer Thrombose, Aneurysma oder dergl. kommen. Am schonendsten und dabei völlig sicher (am Menschen 2mal von Garré erprobt), wirkt immer der Fingerdruck; sollte seine Anwendung aus technischen Gründen auf Schwierigkeiten stossen, empfiehlt sich das von Silberberg angewandte Verfahren (s. oben).

Mag man nun auf die eine oder andere Art genäht haben, stets soll man nach beendeter Naht mit einem sterilen Tupfer einen mässigen Druck von 1—3 Minuten Dauer auf die Nahtstelle ausüben. Durch diese Compression wird das wenige in die Stichcanäle oder sonst in die Poren eingedrungene Blut durch Bildung feinster Thromben zur Gerinnung gebracht. Steht die Blutung, dann thut man gut, nach dem Vorschlage von Jassinowsky, Lindner, Silberberg u. A. über der Nahtstelle die Adventitia sorgfältig durch einige Knopfnähte zu vereinigen; hierdurch wird einmal die Narbenbildung eine bessere festere, dann bietet diese Stütznaht der Nahtstelle Schutz gegen den andringenden Blutstrom und gegen eine etwaige Infection der äusseren Wunde. Murphy und Dörfler empfehlen die Gefässscheide, Gluck einen naheliegenden Fascien- oder Muskeltheil über der frischen Naht durch einige Knopfnähte zu fixiren bezw. zu vereinigen. Wenn diese Naht auch nicht unbedingt nöthig, nach Lindner „unter uncomplicirten Verhältnissen überflüssig" ist, möchte die Gefässscheidenaht, da sie immerhin zur Erhöhung der Widerstandskraft der Nahtstelle beiträgt, in allen Fällen, wo sie technisch ausführbar ist, wohl am Platze sein.

Die mehrfach gemachte Erfahrung, dass bei grösseren Querwunden oder bei stark gequetschten oder zerfetzten Wundrändern die einfache seitliche Naht ohne Erfolg blieb, führte zu Versuchen, bei Verletzungen genannter Art, sowie bei vollständiger querer Durchtrennung der Gefässe eine Vereinigung der Gefässenden (nach vorhergegangener Resection des verletzten oder kranken Gefässstückes) durch circuläre Naht oder Einfügen von Prothesen verschiedener Art oder durch Einschieben der Gefässstümpfe ineinander (Invagination) herbeizuführen.

Gluck[1]) durchschnitt bei Thieren die Art. carotis, fügte dann de-

1) Berliner Klinik. 1898. Heft 120.

calcinirte Elfenbeinröhrchen, sowie Gummidrains ein und vernähte darüber die beiden Gefässenden, die Fremdkörper heilten ohne Schaden ein. Ferner gelang es ihm, die Art. carotis in die Ven. jugularis mit circulärer Naht einzuleiten, ohne dass Thrombenbildung eintrat. Auch machte er eine Art Gefässplastik: künstlich geschaffene Defecte der Art. carotis ersetzte er durch Verschieben eines durch doppelte Ligatur und Resection aus der Circulation ausgeschalteten Stückes der Ven. jugul. comun. nach Anlegen einer doppelten circulären Naht. Das Stück heilte ein, keine Nachblutung, es bildeten sich aber stenosirende wandständige Thromben. Weiterhin wandte Gluck Prothesen von Silber, Aluminium, Elfenbein an und verfuhr dabei in folgender Weise:

Nach Freilegen, Abklemmen und Durchschneiden des Gefässes wird das Blut mit den Fingern aus beiden Stümpfen herausgepresst und über das eine Ende die lebendige Prothese hinübergeschoben; mit 8 Nähten, die Media und Adventitia fassend, werden die Lumina circulär vereinigt. 6 Nähte werden kurz abgeschnitten: 4 Enden, je 2 einander gegenüber werden mit Darmnadeln armirt. Nun wird die organische Prothese dilatirt, auf die Nahtstelle gelagert und mit Hülfe der langgelassenen, mit Nadeln versehenen Fäden um dieselbe fixirt.

Die elastische Compression der Prothese verhinderte eine Stichcanalblutung und sie selbst heilte mit den Suturen ein, nachdem die Nahtstelle durch eine Gefässscheidenaht oder einen gestielten Muskellappen geschützt war.

2 mal machte Gluck und auch Robert Abbé Versuche mit feinsten sterilisirten Glastuben, über welche die Arterienenden gestülpt wurden, um in einer Rinne der Prothese abgebunden zu werden.

Nitze berichtete auf dem internationalen med. Congress 1897 über weitere Thierversuche. Er hatte die resecirten Gefässenden über eine kleine Elfenbeinstütze geklappt, so dass sich Intima an Intima legte, und dann eine circuläre Ligirung der Gefässe ausgeführt.

Delbet und Petit versuchten ohne Erfolg die circuläre Naht an der Art. femoral. von Hunden.

Jaboulay und Briau[2]) legten Uförmige Nähte durch die nach aussen umgestülpten Gefässwandungen und machten 1898 auf diese Weise an der Carotis eines Esels mit Erfolg eine „suture bout à bout".

Die meisten und eingehendsten Versuche mit genauem anatomischem auch mikroscopischem Befunde machte über die circuläre Naht und vor Allem über die Invagination der Amerikaner Murphy[3]). Die vorzüglichen Abbildungen in der sehr lehrreichen Arbeit erleichtern sehr das Verständniss besonders der technischen Einzelheiten. Er experimentirte an Hunden, Kälbern und Schafen. Die circuläre Naht legte er an, je 1 mal an der Carotis commun. vom Hund und Kalb, 2 mal Carotis commun. vom Schaf und 1 mal an Aorta abdom. vom Hund. Hierbei kam 4 mal die fortlaufende, 1 mal die Seidenknopfnaht zur Anwendung: 2 mal trat eine starke Blutung auf, günstig war der Erfolg nur einmal: nach 4 Tagen

1) Bouglé, Chirurgie des artères, veines et nerfs. Paris 1901.

2) Ebenda. Paris 1901.

3) Medical Record. Januar 1897.

zeigte die Wunde „primary adhesion", das Lumen war nur wenig verengt. Die Invaginationsmethode wurde versucht: an Carot. commun. vom Hund 3 mal, an Carot. commun. vom Kalb 4 mal, an Carot. commun. vom Schaf 4 mal, dann je 1 mal an der Femoral. und Aorta abdominal. vom Hund. 10 mal wurde das Gefäss in toto invaginirt, 3 mal die Adventitia am proximalen Ende sorgfältig entfernt, so dass Media und Intima in Berührung kamen; die Adventitia wurde dann über die Vereinigungsstelle gezogen und an der Peripherie des distalen Endes genäht.

Nach diesen Versuchen war das Ergebniss der circulären Gefässnaht ein schlechtes, aber auch bezüglich der Invaginationsmethode war das Resultat keineswegs günstig, indem nur 2 vollkommen gelangen.

Die Technik der Invagination ist folgende: die frei gelegte Arterie wird oben und unten mit einer Billroth-Klemme (Branchen mit Gummidrain bezogen) gefasst. Nach Resection des verletzten Stückes wird das proximale Ende in das distale hineingeschoben, indem 3 Seidenfäden, jeder an beiden Enden mit Nadeln versehen (double needled silk sutures) zunächst durch Adventitia und Media des proximalen Stumpfes, dann durch die ganze Wanddicke (von innen nach aussen) des distalen Stumpfes geführt werden, durch Anziehen und Knüpfen der Fäden wird das centrale Ende in das periphere invaginirt. Mehrere Knopfnähte vereinigen den Rand des „intus suscipiens" mit dem eingeschobenen Gefässstück, hier wieder unter Schonung der Intima. Um das Einschieben der Gefässenden in einander zu erleichtern und ein zu starkes Falten des eingeschobenen Gefässrohres zu vermeiden, machte Murphy in seinen späteren Versuchen in das distale Ende einen kleinen Längsschnitt, der nach vollendeter Invagination durch 1 oder mehrere Knopfnähte geschlossen wurde.

An dem meist ungünstigen Ausgang der Thierversuche hatten mehrere Umstände Schuld. Zunächst wurde an zu kleinen Gefässen operirt, durch das Einschieben allein schon wurde die Gefässlichtung stark vermindert; im Lumen liegende Fäden oder Intimaläsionen führten bald zu Thrombenbildung; einige Versuche misslangen in Folge Ueberdehnung der Gefässenden und zu ausgedehnter Blosslegung der Arterie. Als äusserste Grösse des zu resecirenden Gefässstückes sieht M. 3/4 of an inch an; eine Ausnahme bilden die grossen Gefässe in der Achselhöhle, Kniekehle und im Scarpa'schen Dreieck, wo durch Stellung bezw. Lagerung des Gliedes eine zu grosse Spannung der Gefässenden vermieden werden kann.

Dass die bei den Thierversuchen gefundenen Uebelstände bei den grosscalibrigen Arterien des Menschen wegfallen, beweist die Thatsache, dass die Invagination am lebenden Menschen mehrmals mit Glück ausgeführt wurde (s. unten).

Nicht glücklicher wie Murphy war Dörfler (l. c.) mit seinen 4 Invaginationsversuchen; 2 mal benutzte er die Carotis commun. 2 mal die Femoralis von Hunden. Er hielt sich genau an die von Jenem gegebenen Vorschriften und doch fand sich in 3 Fällen das Lumen durch einen Thrombus vollkommen verschlossen. In dem 4. Fall war das Resultat ein gutes, der Hund starb am 3. Tage an einer venösen Blutung: es zeigte sich die Nahtstelle der Carotis verdickt, das Lumen war vollkommen frei, nur mässig verengt, keine Thrombose.

Bouglé (l. c.) gelang es nach zahlreichen Versuchen an Leichen und Hunden eine circuläre Gefässnaht mit Erhaltung des Lumens herzustellen. Auch machte er Invaginationen mittelst Uförmiger Nähte, es kam aber zu völliger Obliteration der Arterie. Er nähte in einer Sitzung die beiden Carotiden eines Hundes auf der einen Seite par invagination, auf der anderen Seite durch einfaches affrontement (bout à bout Knopfnähte nur durch Adventitia und Media), nach 14 Tagen waren die Gefässe vollkommen durchgängig, an der Nahtstelle war eine „notable" Verdickung der Tunica externa.

Zum Gelingen der Naht hält Bouglé neben einer peinlichen Asepsis, feinen Nadeln und Fäden (am besten fil de lin) es für wichtig, dass an der Nahtstelle keine Seitenäste abgehen und vor Allem keine Fäden im Gefässlumen sichtbar sind.

Salomoni[1]) durchschnitt die Aorta abdomin. beim Hund quer und vernähte unter temporärer Compression die Stümpfe, so dass unter Auswärtsstülpung der Wundränder die Intimae an einander gepresst wurden; er machte Knopfnähte mit feinster Seide, die eng aneinander liegend alle Schichten der Wand fassten. Bei der Autopsie nach 18 Tagen fand sich eine glatte nicht verengende Narbe.

Payr[2]) fürchtete, bei querer Durchtrennung würde eine circuläre Naht dem hohen Innendruck der grossen Gefässe nicht gewachsen sein. Durch viele Experimente an grossen Hunden und Schweinen erprobte er ein Verfahren, ohne Naht die beiden Gefässlumina axial mit Hülfe einer Prothese durch 2 Seidenligaturen zu vereinigen.

Nach provisorischer Blutstillung wird das centrale Ende mit einer feinen Hakenpincette durch einen kleinen sehr dünnen, nahe dem einen Ende mit einer Nuhte versehenen Hohlcylinder gezogen, dessen Lumen von der Arterie genau ausgefüllt wird. Jetzt wird das Gefässende über den Hohlcylinder umgestülpt und durch eine feine Seidenligatur hinter der Nuhte fixirt. Dies centrale mit der Prothese versehene Ende wird nun in das distale invaginirt und das periphere Ende jenseits des centralen auf der Prothese durch eine zweite Seidenligatur befestigt.

Durch dieses sinnreiche Verfahren kommen breite Intimaflächen mit einander in enge Berührung und ist dadurch die Gelegenheit zu einer Verklebung und festen Verwachsung eine sehr günstige. Ein weiterer grosser Vortheil ist, dass im Gegensatz zu früheren Versuchen (Gluck, Nitze) die Prothese ausserhalb des Gefässlumens liegt und mit dem Blutstrom gar nicht in Berührung kommt, wodurch die störenden Gerinnungsvorgänge vermieden werden. Schon nach 8 Tagen war die Vereinigung der Gefässenden eine recht solide; nach völliger Heilung zeigt sich die Intima an der Vereinigungsstelle verdickt und von aussen sah man daselbst einen derben fibrösen Ring gelagert. Der Schwerpunkt liegt nach Payr in dem Material der Prothese, dasselbe muss gut resorbirbar sein, sich in jeder beliebigen Form verarbeiten und durch Auskochen sicher sterilisiren lassen; alle diese Bedingungen werden von dem Magnesium erfüllt.

1) Referirt im Centralbl. f. Chirurgie. 1901. 17.

2) Verhandlungen des 29. Chirurgencongresses. 1900.

Die mit der goldenen Medaille der Universität Kopenhagen preisgekrönte Arbeit der DDr. Jensen, Hartmann, Reinsholm[1]) stand mir, da sie nur im Manuscript eingeliefert war, nicht zur Verfügung.

Sehr genaue und interessante histologische Untersuchungen über den Heilungsmechanismus bei Gefässwunden, zumal bei der Resection von Arterien stellte Salvia[2]) an: er machte seine zahlreichen Beobachtungen an den Femorales von Hunden und den Carotiden von Eseln und Widdern, indem er Stücke von 1 mm bis 3 cm Länge aus der Arterienwand resecirte. Die Naht mit einfachem Aneinanderpressen der beiden Schnittflächen (end-to-end) wurde mit feinsten Nadeln und dünnster Seide ausgeführt. Bei den Hunden reichten die Nähte wegen der Kleinheit der Gefässe und der Dünne ihrer Wand bis in die Gefässlichtung, bei den grösseren Thieren gelang es, die Intima zu schonen: eine Erhaltung der Durchgängigkeit des Gefässes wurde nicht erzielt.

Salvia berichtet über Versuche an 8 Hunden, denen er aus der Femoralis 1 mal 1 mm, 1 mal 8 mm und 6 mal 1 cm resecirte; einem Widder entfernte er ein 25 mm langes Stück aus der Carotis und einem Esel aus demselben Gefäss 3 cm, hier wandte er die Invagination nach Murphy an. Die genähten Stücke wurden am 2.- 25. Tage nach der Operation herausgeschnitten und in einer Serie von Schnitten, meist senkrecht zur Achse der Arterie, untersucht.

Aus diesen Versuchen, deren Einzelheiten in dem mit lehrreichen Abbildungen versehenen Original nachzulesen sind, geht, was für die chirurgische Praxis von Wichtigkeit ist, hervor:

„Mit Ausnahme der elastischen Fasern zeigen alle anderen Gewebselemente der Gefässwand eine sehr ausgesprochene Tendenz zur completten Restitution."

„Durch die Naht selbst wird die ursprüngliche Structur des Gefässes sehr wenig alterirt."

Besonders hebt der Autor hervor, dass er in 2 Fällen einfacher circulärer Naht — 1 mal bei einem grossen Hund, 1 mal bei einem Widder — eine „Canalisirung" des Thrombus fand. In dem das Arterienlumen ausfüllenden neugebildeten Bindegewebe fanden sich in weiter Ausdehnung längliche, mit einem neugebildeten Endothel ausgekleidete Räume, die theilweise mit Blutpigmenten, theilweise mit Blut ausgefüllt waren; diese Vakuolen bilden ein weit verzweigtes, aber niemals unterbrochenes Röhrennetz im Inneren der Arterie. Die einzelnen Hohlräume stehen unter einander und mit dem circulirenden Blut in directem Zusammenhang.

Dass diese Canalisirung der Thromben unter Umständen eine schätzenswerthe Bedeutung haben kann, ist klar und „wäre, wie Salvia glaubt, ein grosser Schritt in der Technik der Operation gemacht, besonders wenn es gelingen sollte, etwa durch die Art des Nähens die Canalisirung des Thrombus praktisch zu fördern." Das erstrebenswerthe Ziel der Arteriennaht bleibt meines Erachtens neben der endgültigen Blutstillung die möglichst völlige Erhaltung des Gefässlumens. Immerhin wird

1) Methoden zur circulären Vereinigung durchschnittener grösserer Arterien- und Venenstämme.

2) Wiener med. Wochenschr. 1902. 18, 19, 20.

über die wichtige Beobachtung der Thrombencanalisirung und ihre Bedeutung für die Circulation weitere Aufklärung durch histologische Untersuchungen erwünscht sein.

Am lebenden Menschen wurde die circuläre Naht bezw. die Invaginationsmethode ausgeführt in folgenden Fällen:

Krause[1]) an der Art. femoralis einer 55jährigen Frau:

Von der in einem carcinomatösen Tumor eingebetteten Art. und Ven. femoral. resecirte er ein Stück. Provisorisch wurden die Gefässe mit Péan'schen Klemmen (Branchen mit Gummiröhren überzogen) geschlossen. Bei stark gebeugtem Bein wurden die centralen Gefässenden in die peripheren invaginirt; es wurden 8 Nähte angelegt, erst am centralen Ende etwa 3 mm vom Wundrand entfernt in querer Richtung die Adventitia und Media, am peripheren Ende 1 cm vom Wundrand entfernt die ganze Wand von innen nach aussen durchbohrend. Sofort nach der Naht war in der Arterie ober- und unterhalb der Nahtstelle Pulsation zu fühlen; später musste wegen Gangrän die Amputation gemacht werden.

Murphy[2]) wandte die Invagination mit gutem Erfolg bei einer durch Schuss verletzten Art. femoral. an:

Ein 29jähriger Mann erhielt am 19. September 1896 2 Schussverletzungen, eine nicht penetrirende Bauchwunde und eine zweite im Scarpa'schen Dreieck unter dem lig. Poupartii. Als M. den Mann am 4. Oktober 1896 zuerst sah, war an der Stelle ein lautes Geräusch und Schwirren wahrzunehmen. Diagnose: Aneurysma, penetrirende Wunde der Art. femor. commun. Operation am 7. Oktober 1896: Ausser einem Loch in der Vene fand sich eine Durchlöcherung der Arterie, die Gefässwand war weggerissen bis auf 2 schmale Streifen von 1/6 inch an der Aussen- und 1/6 inch an der Innenseite. Zuerst wurde die Venenwunde genäht, dann das verletzte Stück der Arterie resecirt und das centrale Ende in das periphere mit 4 „double-needled threads" invaginirt, die Adventitia des invaginirten Theiles war losgelöst, wurde über die Vereinigungsstelle gezogen und genäht. Nach Entfernen der Klemmen entleerte sich nicht ein Tropfen Blut, Pulsation kehrte sogleich wieder. Gefässscheide und das benachbarte Gewebe wurde über der Nahtstelle mit Catgut fixirt. Dauer der Operation 2 1/2 Stunden wegen Schwierigkeit der Venennaht.

4 Tage nach der Operation war der Puls in der Art. dorsal. pedis zu fühlen, es trat kein Oedem, keine Schmerzen auf und blieb die Circulation weiter eine vorzügliche und der Kranke ohne Beschwerden.

Kümmell[3]) gelang es neben einer circulären Naht der Ven. femoral. in einem 2. Fall nach Resection eines 5 cm langen Stückes der Art. femoral. die Gefässenden durch Invagination zu vereinigen:

Bei der Entfernung eines Drüsenkrebses in der rechten Inguinalgegend zeigte sich die Art. femoral. von carcinomatösen Massen rings umwachsen. Dieselbe wurde frei präparirt, ober- und unterhalb je eine mit Gummischlauch armirte Arterienpincette angelegt und das kranke

1) Deutsche med. Wochenschr. 1900. 13. Vereinsbeil.

2) l. c. S. 87.

3) Beiträge z. klin. Chirurgie. 26. Bd. 1. Heft. 1900.

Gefässstück in einer Ausdehnung von 5 cm resecirt. Durch genügendes Freipräpariren nach oben und unten, und Beugen des Beines im Hüftgelenk gelang es, das obere Gefässende 1/2 cm weit in das untere einzuschieben; beide wurden mit feinem fortlaufenden Seidenfaden und einer feinen leicht gekrümmten Conjunctivanadel genäht, ohne Intima. Geringe Stichcanalblutungen standen nach Anlegen einer zweiten nur die Adventitia fassenden Nahtreihe. Das Blut drang sofort in das Gefäss ein; die Nahtstelle wurde zur weiteren Sicherung mit einem Muskellappen umnäht. Nach kurzer Zeit war in der Poplitea deutliche Pulsation zu fühlen; Recidiv des Carcinoms nach einigen Wochen, nach 4 Monaten Tod; bei der Section war von der Gefässnaht leider nichts mehr zu sehen, da die Arterie durch die Krebsmassen vollständig zerstört war.

Beim Menschen wurde also die circuläre Arteriennaht mit Invagination bisher 3mal an der Art. femoralis — 2mal Verwachsung mit einem Tumor, 1mal Schusswunde — mit Glück ausgeführt. Nach diesen Erfahrungen im Zusammenhang mit den Thierexperimenten kann die Invagination wohl als eine leistungsfähige Methode bezeichnet werden und dürfte in geeigneten Fällen eines Versuches werth sein. Auf jeden Fall können ausgedehnte Gefässverletzungen auf diese Weise sicher vereinigt werden; bleibt dann die Weite der Gefässlichtung ganz oder zum grossen Theil erhalten, ist die Methode fast eine ideale. Aber selbst im ungünstigen Fall kommt es doch niemals wie bei der Ligatur zu einem plötzlichen Verschluss des Gefässes, sondern es tritt langsam eine Verstopfung des Lumens ein und der Collateralkreislauf hat zu seiner genügenden Ausbildung Zeit gewonnen.

Ob nun der Murphy'schen oder Payr'schen Methode der Vorzug zu geben, ob bei weiterer Ausbildung der Technik im einzelnen Fall vielleicht die eine oder andere Art der circulären Naht (ohne Invagination) besser am Platze ist, hierüber müssen weitere Thierversuche und womöglich Erfahrungen am Menschen entscheiden.

Jedenfalls bedeuten die circulären Nahtmethoden einen grossen Fortschritt in der Gefässchirurgie und die Worte Bouglé's: „Quant à la suture artérielle c'est la méthode idéale et peut-être pour certains troncs-artériels volumineux la méthode de l'avenir", möchten, wie für die seitliche Naht, so auch für die circuläre Arteriennaht ihre Geltung haben.

XVI.

Das anatomische Hinderniss der Reposition bei veralteten subcoracoidealen Schulterverrenkungen und meine Methode zur blutigen Reposition dieser Verrenkung.

Von

Julius Dollinger,
ord. öffentl. Professor für Chirurgie in Budapest.

(Vorgetragen in der chirurgischen Section der Wanderversammlung Deutscher Naturforscher und Aerzte in Karlsbad 1892.

(Mit 4 Abbildungen.)

Die Reposition veralteter subcoracoidealer Schulterverrenkungen beschäftigte während den letzten Decennien die hervorragendsten Meister der Chirurgie und wenn diese Frage trotzdem bisher nicht einmal halbwegs gelöst war, und es zur blutigen Reposition jener veralteten Fälle dieser typischen Luxation, die auf unblutigem Wege nicht reponirt werden konnten, keine festen Regeln gab, so liegt die Ursache darin, dass man bisher das anatomische Hinderniss der Einrenkung nicht erkannte.

Kocher's (1)*) Rotationselevationsverfahren bedeutet zwar auch für die veralteten Schulterverrenkungen einen bedeutenden Fortschritt, denn Kocher selbst hat damit eine grosse Serie von veralteten Luxationen reponirt und ich habe von 19 veralteten Fällen, die mir während den letzten 5 Jahren auf der Klinik zugeführt wurden, 6 mit Kocher's Methode eingerenkt, von welchen eine seit 3 Wochen, 4 seit 4 Wochen und 1 seit 5 Wochen bestanden hat, aber Kocher's Hypothese, dass das Hinderniss der Einrenkung bei veralteten subcoracoidealen Luxationen, neben dem Ligamentum coraco-humerale, vorzüglich diejenigen adhäsiven Wucherungen sind, welche den Kapselriss verengern, das Lumen der Kapsel verkleinern und den Kopf am

*) Die in Klammern befindlichen Ziffern beziehen sich auf das am Schlusse angefügte Literaturverzeichniss.

vorderen Kapselrande festlöthen, und dass die wichtigsten Verwachsungen im Bereiche des alten Kapselrisses zwischen Pfannenrand und anatomischen Halse sind, erwies sich für die Behandlung jener Fälle, welche auf unblutigem Wege nicht reponirt werden konnten, als nicht fruchtbringend. Ein Theil der veralteten Schulterverrenkungen kann mit keiner unblutigen Methode reponirt werden und bei diesen erlitt selbst Kocher bis zum Jahre 1890 in 3 Fällen Oberarmbrüche. Derjenige, der viele veraltete Schulterverrenkungen zu reponiren hat, wird selbst bei vorsichtiger Anwendung der Kocher'schen Methode bei Verrenkungen, die seit länger als 1 Monat bestehen, nicht selten auf Fälle stossen, in welchen der Oberarm der Rotation gar nicht oder nur bis zu einem ungenügenden Grade nachgiebt. Dreht man in diesen Fällen weiter, und hat man wie es meinem Assistenten bei einer seit 8 Wochen, und mir bei einer seit 7 Wochen bestehenden Luxation, noch vor vollkommener Ausbildung meines Operationsverfahrens im Jahre 1897 und 1899, erging, den Humerus abgedreht, so wird man in der Zukunft mit dem Repositionsversuche vorsichtiger und wird sich mehr für die Erfolge der blutigen Reposition interessiren.

Die Literatur ermuthigt zur Reposition mittelst Arthrotomie fast mit einziger Ausnahme des Aufsatzes von H. Engel aus v. Bergmann's Klinik sehr wenig. Die meisten Autoren ziehen die Resection der blutigen Reposition vor. Die anatomischen Hindernisse der Reposition sind nach diesen Autoren folgende: Bruch des Tuberculum majus, des Tuberculum minus, der Cavitas glenoidalis, des Collum chirurgicum oder anatomicum, Callusmassen oder Osteophyten, die den Kopf, den Hals umgeben oder in die Gelenkkapsel eingewachsen sind. Interposition von Weichtheilen, d. h. der Sehne des langen Bicepskopfes, der Gelenkkapsel, etcetera, endlich fibröse Schwarten und Stränge, die den Kopf in seiner neuen Lage fixiren, die Fovea glenoidalis ausfüllen und mit ihr fest verwachsen sind. Bei der blutigen Reposition wurden bisher alle diese wirklichen oder supponirten Hindernisse durchschnitten oder herausgeschnitten, der Humerushals wurde freigemacht, d. h. skeletisirt, dann aus der Fovea glenoidalis alles gründlich herausgeschnitten, so dass oft der Knorpelüberzug mitgegangen ist, und jetzt wurde der Gelenkskopf mit einem Hebel, mit einem Spatel oder mit einem Löffel in die Pfanne gebracht und während dieser kräftigen Manipulationen auch noch ziemlich beschädigt. Es wundert mich durchaus nicht, dass nach solchen Operationen, die man alles nur nicht zielbewusst und schonungsvoll nennen kann, eine heftige Abneigung gegen die Reposition mittelst Arthrotomie besteht. Sollte der Humeruskopf wirklich nur in dieser Weise der-

artig zugerichtet auf die vom Knorpel entblösste Gelenksfläche zu bringen sein, da würde ich selbst lieber sofort zur Resection oder zur Osteotomie schreiten, wie ich das auch in 2 Fällen that, in welchen die Luxation mit Fractur im Collum chirurgicum resp. im Collum anatomicum combinirt war. Siehe Krankengeschichte Nr. 9 u. 10 S. 334.

Ich habe während den letzten 5 Jahren auf der Klinik 19 veraltete subcoracoideale Schulterverrenkungen behandelt, davon habe ich, wie oben bereits erwähnt 6 mittelst der Kocher'schen Methode reponirt. In einem Falle, in dem sich der Patient mit der Luxation zugleich den Oberarm gebrochen hatte und der mir 3 Monate später mit geheilter Oberarmfractur und luxirter Schulter zugeführt wurde, erschien mir der Callus für die, bei einer 3 Monate alten Verrenkung nöthige Repositionskraft nicht genug widerstandsfähig und wagte ich darum den Repositionsversuch nicht, sondern operirte, drang bis an den Humeruskopf vor, rotirte dann auswärts, worauf die Reposition ohne weiteren blutigen Eingriff leicht gelang. Siehe Krankengeschichte zu 11 S. 335. Diesen Fall rechne ich nicht zu den auf blutigem Wege reponirten, denn die Reposition wäre ohne diesen Eingriff gelungen. In 2 Fällen haben wir den Oberarm gebrochen, und die Verrenkung blieb bestehen.

In 10 Fällen führte ich blutige Operationen aus, davon resecirte ich in einem 5 Wochen alten Fall, der mit Bruch des Collum chirurgicum einherging, den Humeruskopf (siehe Krankengeschichte Nr. 10 S. 334) bei einem 4 Wochen alten Falle mit Bruch des Collum anat. führte ich eine lineare Osteotomie aus (Krankengeschichte Nr. 9 S. 334), in einem 8 Wochen alten Falle, der mit Bruch des Tub. majus complicirt war, und in welchem das abgebrochene Knochenstück in der Fovea glenoidalis lag wurde dieses entfernt, worauf die Reposition leicht bewerkstelligt werden konnte (Krankengeschichte Nr. 8 S. 334), in den übrigen 7 Fällen, welche nach meiner zu beschreibenden Methode operirt wurden, bestand die Luxation seit 5, 8, 10, 12, 12, 16 und 17 Wochen.

In diesen 7 Fällen versuchte ich zuerst Kocher's, dann in einigen Fällen auch noch Cooper's Methode, konnte aber, selbst in Narkose, weder mit der einen, noch mit der anderen zum Ziele kommen und entschloss mich daher zur Arthrotomie.

Gleich die ersten Fälle überraschten mich durch den Mangel fast aller jener, von den Autoren als Hinderniss der Reposition beschriebenen grossen Veränderungen. Callusmassen, Osteophyten fand ich nur in jenen 2, oben bereits erwähnten, mit Bruch des Collum complicirten Fällen, während in den übrigen 7, ja selbst in jenem, der mit Bruch

des Tuberculum majus complicirt war, sich weder von neugebildeten Knochenmassen, noch von jenen dicken neugebildeten Bindegewebeschwarten eine Spur vorfand. Nachdem ich bis auf das Gelenksende vorgedrungen war, versuchte ich die Reposition nach Kocher's Me-

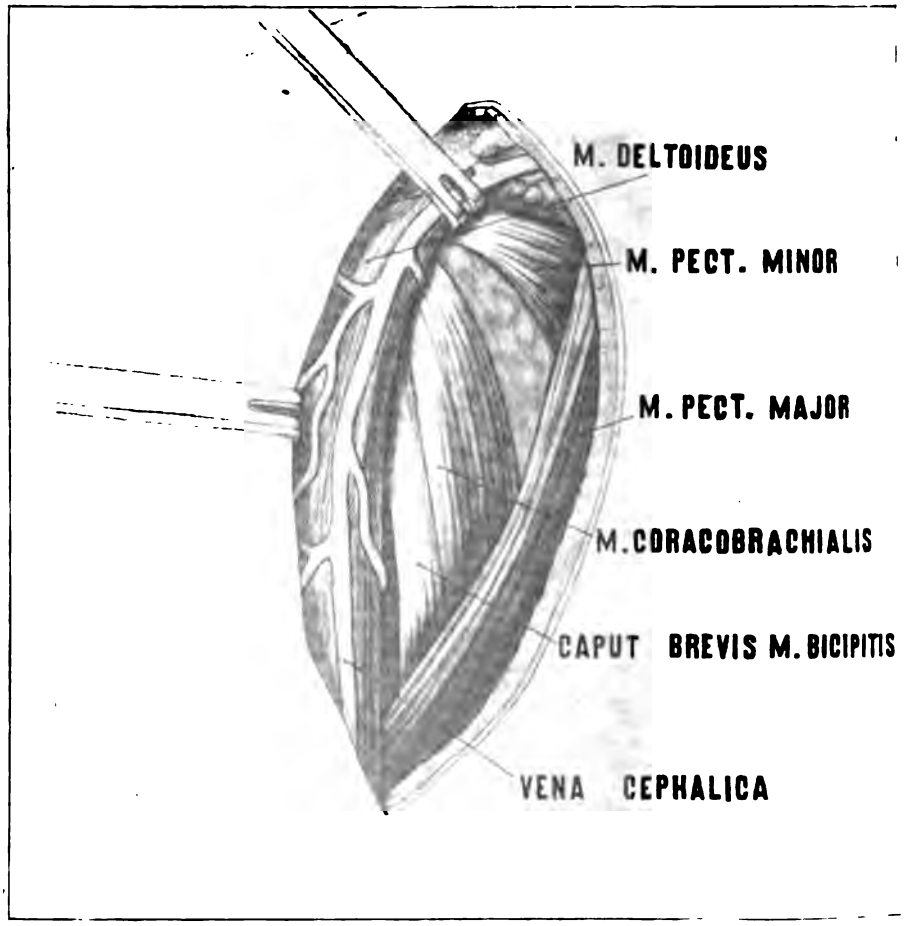

Fig. I.

thode, wobei ich mich mit dem Auge von dem Hindernisse der Reposition überzeugen konnte. Auf Grund dieser Beobachtungen entwickelte sich allmählig für die veralteten und auf unblutigem Wege nicht reponiblen subcoracoidealen Schulterverrenkungen die Methode, die ich in Folgendem beschreibe:

Ein Gehilfe fixirt den Arm, im Ellenbogen bis zum rechten Winkel

gebeugt und etwas nach vorn gehoben, wodurch die vordere Partie des M. deltoideus, der M. coracobrachialis und der M. biceps erschlafft. Der Hautschnitt beginnt an der Clavicula und zieht parallel der Vena cephalica, von ihr einige Millimeter einwärts bis zum Ansatze des M.

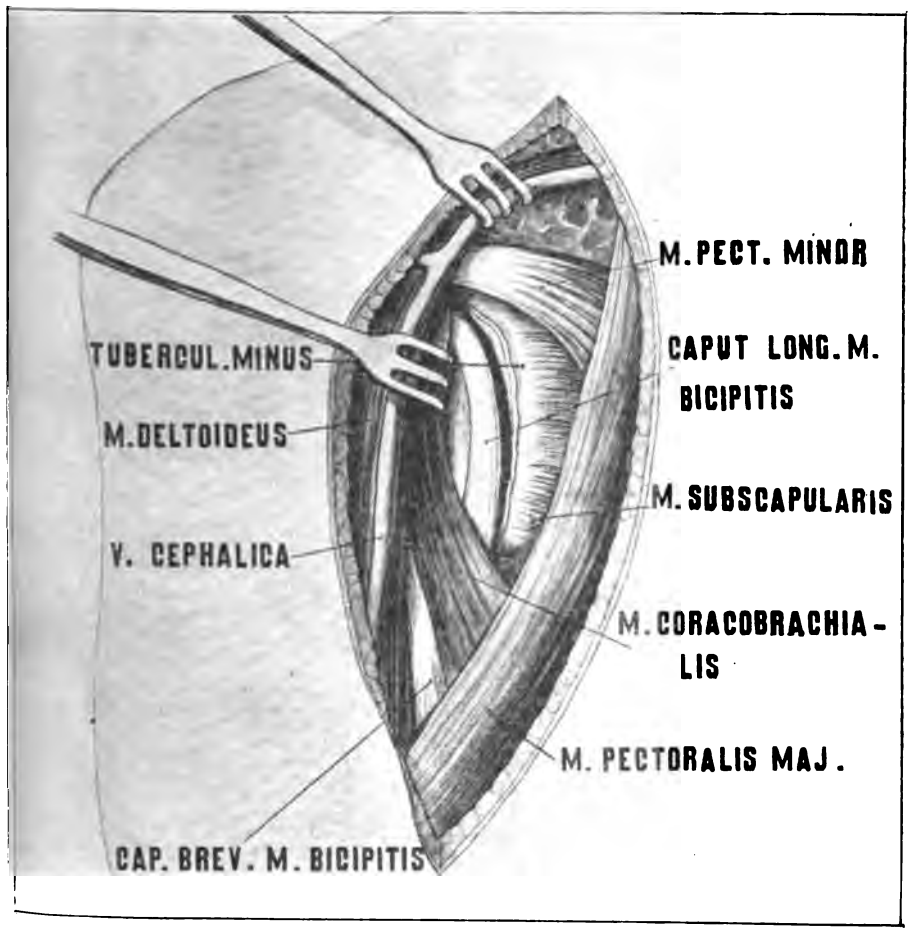

Fig. II.

pectoralis major herab. Jetzt dringe ich stumpf, mit dem Finger oder mit dem Elevator, in dem Interstitum zwischen M. deltoideus und M. pectoralis major bis auf den Processus coracoideus und lasse den Rand des M. deltoideus sammt der Vene nach aussen ziehen. Figur Nr. I. —

Nun dringe ich tiefer ein. Es wird der M. coracobrachialis, sammt dem kurzen Bicepskopfe nach aussen, der M. pectoralis minor nach oben und der M. pectoralis major nach innen gezogen, wodurch das obere Humerusende; namentlich der nach vorn gekehrte Sulcus

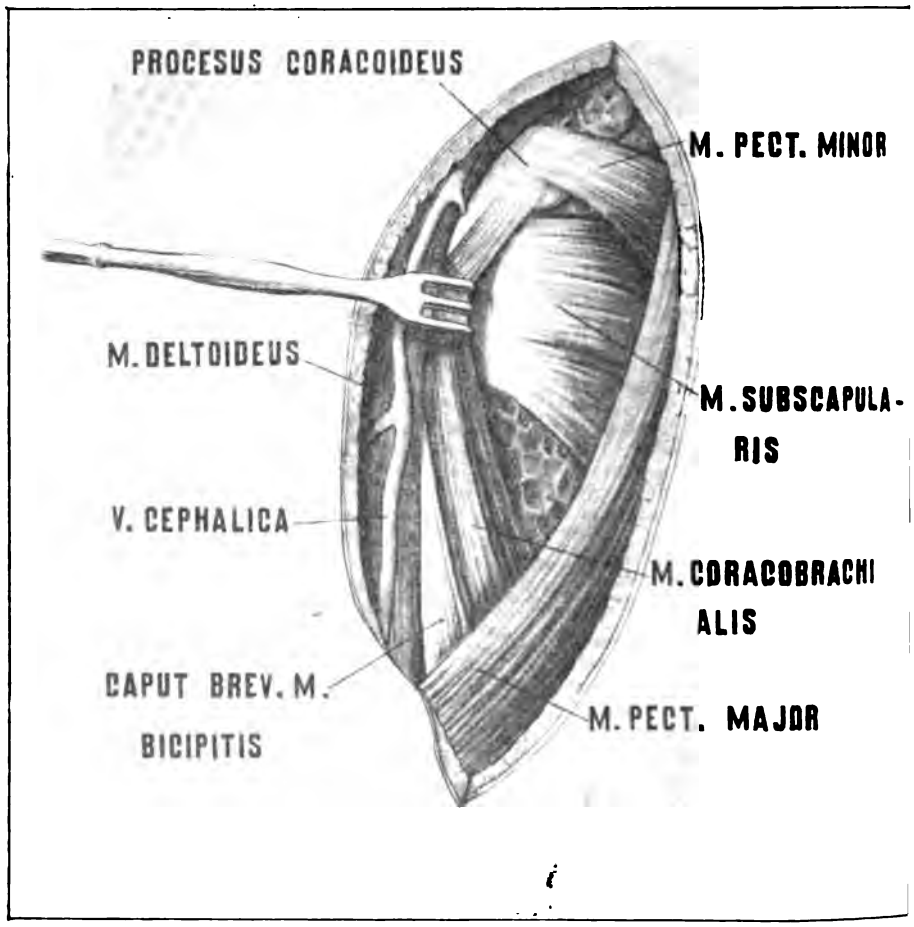

Fig. III. Der M. subscapularis bei auswärts rotirtem Oberarme.

intertubercularis sammt dem Tuberculum minus sichtbar wird. Die Sehne des langen Bicepskopfes war nur in jenem Falle aus dem Sulcus intertubercularis herausgerissen, in welchem die Luxation mit Bruch des Tub. majus combinirt war. In den übrigen Fällen war sie während der Operation nicht freigelegt, sie ist es auf der Abbildung nur der Orientirung halber. Figur Nr. II. —

Von diesen anatomischen Punkten aus ist jetzt die Orientirung sehr leicht. Der Gelenkkopf war in allen sieben Fällen nach rückwärts gekehrt und berührte mit seiner Kuppe die vordere Fläche der Scapula unter dem Proc. coracoideus, etwa an der Stelle der Bursa subscapularis, mit seiner hinteren Seite den vorderen Rand der Fovea glenoidalis. Von dem Tuberculum majus zieht ein breiter, fester Strang nach aussen und oben und bedeckt die Fovea glenoidalis. Das sind die Sehnen des M. supraspinatus, M. infraspinatus und M. teres minor. Sie bedecken das Ligamentum coraco-humerale und L. gleno-humerale. Ich befürchte, dass diese dislocirten Gebilde mit jenen, von manchen Autoren beschriebenen, neugebildeten, dicken Bindegewebeschwarten identisch sind, die zur Freimachung der Gelenksfläche weggeschnitten wurden. Will man die Fovea glenoidalis in diesem Stadium der Operation, ohne Durchschneidung dieser für die spätere Function wichtigen Sehnen und Bänder sehen, so muss man diesen Strang in der Richtung von der Spitze des Tub. majus gegen die Mitte der Fovea glenoidalis einschneiden und mit scharfen Haken auseinander ziehen. Ich that das nur in meinem ersten Falle (Krankengeschichte Nr. 1 S. 332), sah aber bald, dass es nur ganz ausnahmsweise nothwendig ist, und wenn nothwendig, so in einem späteren Stadium der Operation viel leichter bewerkstelligt werden kann, als jetzt, wo sie stramm angespannt vor der Fov. glen. liegen. Jetzt rotirt der Gehilfe, der den Vorderarm hält, den Oberarm nach aussen, wodurch das Tuberculum minus nach aussen abweicht und der Humeruskopf von der Sehne des M. subscapularis bedeckt, in dem Gesichtsfelde erscheint. — Figur III. —

Die Rotation nach Aussen gelang gewöhnlich nur so weit, dass der Epicondylus internus gerade nach Innen, gegen den Körper blickte. In dieser Haltung war die Sehne des M. subscapularis über den Humeruskopf her straff gespannt. Lies ich hingegen einwärts rotiren, so erschlaffte der Muskel sofort.

Mit je mehr Kraft auswärts rotirt wurde, destso mehr spannte sich die Sehne und umso fester legte sich der Humeruskopf mit seinem hinteren Segmente an den vorderen Rand der Fovea glenoidalis und erhielt von ihr in zwei Fällen (Krankengeschichten Fall Nr. 4 und 7 S. 333 und 334) tiefe Eindrücke. Durch forcirte Repositionsversuche kann auf diese Weise der Knorpelüberzug des Kopfes, oder der Fovea glenoidalis beschädigt werden, wodurch, wenn auch die Reposition gelingt, die spätere Function des Armes beeinträchtigt wird. Wird noch weiter rotirt und giebt der M. subscapularis nicht nach, so wird der Oberarmknochen abgedreht.

Als mir diese Verhältnisse klar waren, und ich mich davon überzeugte, dass das Hinderniss der Rotation nach aussen der stark gespannte M. subscapularis bildet, durchschnitt ich seine Sehne nahe der Insertion, worauf der Knorpelüberzug des Humeruskopfes

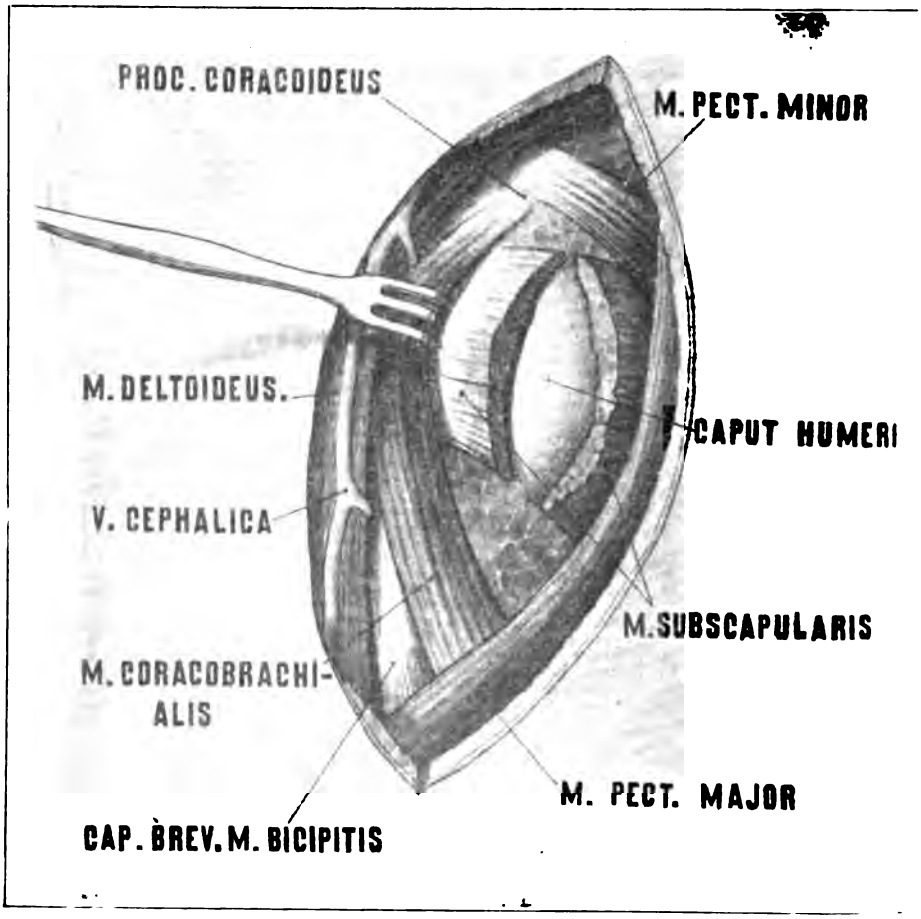

Fig. IV. Tenotomie des M. subscapularis.

in der Schnittlinie erschien — Abbildung Nr. IV —, der Oberarm sofort bis zum erwünschten Grade nach aussen rotirt werden konnte, und die Reposition mittelst Kocher's Rotations-Elevationsverfahren wie bei einer frischen Luxation leicht von Statten ging.

Aus dieser Thatsache, dass die Reposition in allen

7 Fällen, in welchen sie vor der Arthrotomie nicht gelungen ist, nach Durchschneidung des M. subscapularis mit derselben Repositionsmethode leicht ausgeführt werden konnte, folgt die bisher unbekannte Thatsache, dass bei den nicht complicirten, veralteten, subcoracoidealen Schulterverrenkungen das Hinderniss der Reposition, nicht wie es bisher angenommen wurde neugebildete Bindegewebeschwarten, oder wie Kocher in seiner hochverdienten Arbeit über dieses Thema annahm, Verwachsungen im Bereiche des alten Kapselrisses, zwischen dem Pfannenrande und dem anatomischen Halse sind, sondern dass das Hinderniss der retrahirte und sclerotisirte M. subscapularis bildet, unter welchen Muskel bei dieser Luxationsform der Gelenkskopf zu liegen kommt, und dessen Insertionspunkt aneinander, bei der Luxatio subcoracoidea, wie ich mich davon an Leichen öfter überzeugte, in den oberen, kürzeren Partien um 1 cm, in den unteren, längeren um 2—3 cm genähert werden. Das von Kocher als Hinderniss der Reposition angenommene Ligamentum coraco- oder gleno-humerale wurde in keinem dieser Fälle durchschnitten, die ebenfalls von Kocher hier supponierten adhäsiven Wucherungen und Verwachsungen waren nicht sichtbar, wenigstens nicht auffallend.

Der Musculus subscapularis ist etwa 14—20 cm lang, entspringt mit 5—6 starken Sehnenbündeln von den Lineae musculares, zum Theile von dem Perioste der vorderen Scapulafläche, seine Muskelbündeln enden in 4—5 Sehnen, die in der Tiefe des Muskelfleisches liegen, eine Länge von 7—10 cm haben, gegen die Cavitas glenoidalis zu convergieren und sich hier zur 3—4 cm langen, 3—5 cm breiten, 5—6 mm dicken Hauptsehne vereinigen, die sich an das Tuberculum minus ansetzt und von vorn gesehen den Humeruskopf bedeckt. Bei der subcoracoidealen Schulterverrenkung ist das obere Humerusende mit dem Sehnenansatze des M. subscapularis nach einwärts gerückt. Gelingt es den Humerus soweit auswärts zu drehen, dass der Epicodylus internus gerade gegen den Rumpf gerichtet ist, so sieht der Humeruskopf nach innen und etwas nach hinten und die Sehne des M. subscapularis kann an seiner vorderen Fläche, nahe ihrem Ansatze am Tuberculum minus bequem durchschnitten werden, gelingt aber die Rotation nicht so weit, dann mache ich mir die Sehne dadurch zugänglich, dass der Gehilfe, welcher den lateralen Wundrand auswärts zieht den Processus coracoideus mit einem scharfen Haken fasst

und damit die Scapula vom Körper nach aussen und nach hinten abhebt. Die Durchschneidung der Sehne erfolgt am Humeruskopf, der ihr als Unterlage dient, Nebenverletzungen sind daher bei einiger Vorsicht ausgeschlossen, man möge aber trotzdem vor Augen halten, dass die grossen Gefässe und Nerven unmittelbar an der inneren Seite des Gelenkskopfes liegen, dass die Arteria circumflexa antica knapp unter den direct am Humerushalse inserirenden Muskelbündeln des Subscapularis liegt, während die Art. circumflexa postica, mit dem Nervus axillaris in derselben Höhe hinter dem Humerushalse auswärts zieht.

Nahe zum Gelenkskopfe befindet sich noch der N. perforans Gasseri, er legt sich in dieser Höhe an die innere Seite des M. coracobrachialis, zieht mit ihm abwärts, und durchbohrt ihn dann etwas tiefer, in jenem Theile, welcher von der Sehne des M. pectoralis bedeckt ist. Der Nerv soll, um vor Druck geschont zu werden nicht mit dem M. coracobrachialis nach aussen, sondern mit dem M. pectoralis nach innen gezogen werden.

Ich bin der Ueberzeugung, dass auch bei der acuten, subcoracoidealen Schulterverrenkung, dem Musculus subscapularis in der Reihe jener Factoren, welche den ganzen Mechanismus des Repositionshindernisses zusammensetzen, eine bedeutende Rolle zufällt, eine ebenso wichtige, wie der contrahirten Musculatur bei gewissen Fracturdislocationen. Durch die Auswärtsrotation des Oberarmes wird bei dem Kocher'schen Repositionsverfahren in erster Reihe der retrahirte Musculus subscapularis gedehnt, und damit der von ihm entwickelte Widerstand ausgeschaltet. Bleiben aber seine Insertionspunkte einander mehrere Wochen hindurch genähert, so kommt es zu einer starken Retraction des Muskelgewebes, des Perimysiums und der langen Verstärkungssehnen, welche dann der Reposition ein bedeutendes Hinderniss in den Weg legen. Was die neugebildete Kapsel und Pfanne anbelangt, die gewöhnlich als Haupthinderniss der Reposition angegeben werden, so habe ich leider bisher nie Gelegenheit gehabt, einen Fall von veralteter Schulterverrenkung zu seciren. Während den Operationen konnte ich mich von folgendem überzeugen: Bei Luxationen, die mit Collumfractur complicirt sind ist das ganze Gelenksende mit neugebildetem Bindegewebe und mit Callusmassen umgeben, hingegen in den nicht complicirten Fällen ist der Gelenkskopf nach rückwärts gedreht und berührt, unmittelbar vor dem vorderen Rande

der Fovea glenoidalis jenen Theil der Scapulafläche, welcher gewöhnlich von der Bursa subscapularis eingenommen wird. Eine neugebildete vordere Kapselwand giebt es also hier überhaupt nicht, denn vor dem nach rückwärts blickenden Humeruskopfe liegt das Tuberculum majus und minus, die von ersterem auswärts ziehenden Mm. supraspinatus und infraspinatus und der vom Tuberculum minus einwärts ziehende M. subscapularis; die hintere Wand dieser sogenannten neuen Gelenkshöhle hingegen bildet die Scapula, auf welcher es dann nach langem Bestehen der Luxation zur Pfannenbildung und Bindegewebewucherung kommt. Wie es hier mit den supponirten Verwachsungen steht, darüber habe ich keine Erfahrung. Bei meinem operativen Vorgehen kamen mir diese Gebilde erst zu Gesichte nachdem der M. subscapularis durchschnitten und der Gelenkskopf reponirt war. Aber trotzdem sich unter diesen 7 Fällen eine 16 und eine 17 Wochen alte Luxation befand, bildeten diese supponirten Verwachsungen nach dem Sehnenschnitte nie ein Hinderniss der Reposition.

Sollte die Reposition nach Durchschneidung der Sehne nicht gelingen, dann ist es an der Zeit, die Fovea glenoidalis zu untersuchen. Jetzt ist sie leicht zugänglich, denn die vom M. subscapularis vorher gespannt gehaltenen Mm. supra und infraspinatus sind erschlafft und es genügt jetzt den Humerus von dem Gehilfen stark nach abwärts ziehen zu lassen, worauf man mit dem Finger durch den Spalt des Sehnenschnittes leicht ober und hinter dem abwärts gezogenen Humeruskopf zur Fovea glenoidalis vordringen, das Hinderniss constatiren und es dann aus dem Wege räumen kann. Das war nur einmal, im Falle Nr. 4 nothwendig, wo die Kapsel an dem vorderen Rande der Fovea glenoidalis festgewachsen war. Ich glaube es kommt zu solchen Verwachsungen nur dann, wenn durch das Trauma zugleich der Pfannenrand beschädigt wurde. Nachdem in diesem Falle die Kapsel von dem Pfannenrande abgelöst war, ist die Reposition wie gewöhnlich leicht vor sich gegangen.

Bricht der Chirurg während seinen übereifrigen Repositionsversuchen den Oberarm, so tröstet er sich gewöhnlich mit dem Beispiele Depré's, der nach einem ähnlichen Falle das Abbrechen des Oberarmes zur Methode erhoben hat.

Wenn das in jenen voraseptischen traurigen Tagen der Chirurgie als gerechtfertigt erschien, so halte ich heute den Oberarmbruch während der Reposition einer veralteten Schulterverrenkung für ein Unglück. Denn erstens kann es geschehen, dass der Oberarm nicht an seinem oberen Ende, sondern tiefer unten abgedreht wird, und

in diesem Falle hat der Patient von dem Bruch gar keinen Vortheil, sondern er hat auch noch ein zweites schweres Leiden zu ertragen, zweitens aber kommt es bei dem heute mit Recht verbreiteten Rotationsverfahren, selbst wenn der Bruch an der günstigsten Stelle am Collum erfolgt, gewöhnlich nicht zu einem Querbruch, sondern zu einem splitterigen Spiralbruch, dessen Enden sich zur Bildung einer gebrauchsfähigen Pseudarthrose sehr wenig eignen. Der Oberarmbruch bedeutet also während der Reposition einer veralteten Schulterverrenkung für den Patienten gewöhnlich einen zweiten schweren Unfall, den wir vermeiden müssen.

Neben diesen extremen Folgen der forcirten Repositionsversuche muss ich noch jene erwähnen, die nicht so augenfällig sind, die aber die spätere Function immerhin schwer beeinträchtigen, d. i. die Verquetschung und die Decortication des Humeruskopfes, von der ich bereits früher gesprochen habe. —

So lange wir das wirkliche Hinderniss der Reposition bei veralteten subcoracoidealen Schulterverrenkungen nicht kannten und ihre Reposition ein dunkles Capitel der Chirurgie war, konnte man die forcirten Repositionsversuche entschuldigen, jetzt aber, da das wirkliche Hinderniss erkannt ist, und die Reposition mittelst Arthrotomie auf eine kleine Operation, auf eine offene Tenotomie zusammenschrumpfte ist es angezeigt, nach Misslingen eines kunstgerechten Repositionsversuches zur Operation zu schreiten. — Wenn ich nun von diesem Standpunkte, auf welchem ich auf dem Wege dieser Erfahrungen angelangt bin, weiter vorwärts blicke, so drängen sich mir einige Fragen auf, die der Lösung harren.

Da ist erstens die Frage, wie können wir bei den Arthrotomien, die wir wegen veralteten Luxationen ausführen, die so ausserordentlich häufige Eiterung verhindern. Ich operire auf der Klinik streng aseptisch und gewöhnlich mit gutem Erfolge, aber bei den veralteten Luxationen erging es mir mit den operativen Eingriffen wie allen anderen Collegen. Die Eiterungen waren nicht schwerer Natur, es ist mir daran nicht ein Patient gestorben, aber sie störten immerhin die Heilung. Von den 11 Fällen, in welchen ich wegen veraltetr Schulterverrenkung blutige Operationen ausführte eiterten 6, darunter musste in jenem Falle, der mit Bruch des Tub. majus complicirt war, der necrotisch gewordene Oberarmkopf nachträglich resecirt werden. 5 Fälle heilten ohne Eiterung. Ich glaube einen Theil dieser Eiterungen ausser dem ungünstigen Terrain dem Umstande zuschreiben zu müssen, dass die ersten Fälle eben Studienfälle waren, bei denen vielleicht auch zu viel in der Wunde

herumgegriffen wurde u. s. w. und hoffe in der Zukunft auch diesbezüglich bessere Resultate aufweisen zu können. —

Das Ideal, welches jeder Chirurg anstrebt, ist die möglichste Vereinfachung der operativen Eingriffe. Da das Wesen des nothwendigen operativen Eingriffes die Tenotomie des M. subscapularis ist, würden wir dem Ideale sicher näher treten, wenn es uns gelingen würde diese Tenotomie subcutan auszuführen.

Die Tenotomie wurde zur Reposition veralteter Schulterverrenkungen bereits von Diefenbach (1839), später von Wutzer und neuestens von Polaillon und anderen empfohlen und auch ausgeführt, aber ohne Erfolg, da damit von keinem der genannten Autoren das wahre Hinderniss aus dem Wege geräumt wurde, denn Diefenbach durchschnitt den M. pect. major, M. latissimus dorsi MM. terres major und minor, und die dicken, harten, falschen Ligamente, welche das neugebildete Gelenk umgaben, Wutzer, Bouvier durchschnitten die Sehne des M. coracobrachialis, Polaillon durchschnitt alle fibrösen Verwachsungen an der vorderen und hinteren Fläche des Humeruskopfes, mit einem Worte es wurden bisher nur solche Muskeln und Gebilde durchschnitten, die für die Reposition gleichgültig sind.

Ich habe an der Leiche an künstlich hergestellten Verrenkungen diesbezüglich einige Versuche angestellt, die Tenotomie kann an mageren Individuen ohne besondere Beschwerden gut ausgeführt werden, trotzdem neige ich hier bisher mehr dem offenen Sehnenschnitte zu, der bezüglich der Präcision vortheilhafter erscheint. Die 3. Frage aber ist, ob es nicht möglich wäre in den nicht complicirten Fällen überhaupt jede Operation zu umgehen und da, wo die Reposition nicht gelingt, den retrahirten Musculus subscapularis mittelst elastischem Zug oder Gewichtszug oder im Gipsverbande mittelst Auswärtsrotation soweit zu dehnen, dass er der Reposition nicht mehr im Wege steht. Gleich bei den ersten Fällen, die mir unterkommen, werde ich versuchen, diese Ideen zu verwirklichen und mir auf diese Fragen Antworten holen.

Die Reposition wird sich bei diesen Fällen sicher in verschiedener Weise bewerkstelligen lassen und die weitere Detailarbeit wird uns bald Aufklärung darüber bringen, welche Methode die meisteg Vortheile bietet, bei allen Versuchen müssen wir uns aber die aus obigen Erfahrungen folgende Thatsache vor Augen halten, dass das Hinderniss der Reposition der retrahirte M. subscapularis bildet, und dassfolglich ein jeder, ob blutiger oder

unblutiger Eingriff gegen diesen Muskel gerichtet sein muss. —

Nach Beenden der Reposition ist eine sehr genaue Blutstillung nothwendig. Je schonender und je besser orientirt wir in den Muskelinterstitien vordringen, um so geringer ist die Blutung. Sollte parenchymatöse Blutung vorhanden sein, so thun wir besser, wir lassen die Wunde offen, füllen sie mit steriler Gaze aus und appliciren später eine secundäre Naht.

Die Nachbehandlung muss sofort nach Heilung der Wunde, also etwa 10—14 Tage nach der Luxation beginnen und entsprechend lange dauern. Ich brauche mich bei diesem Punkte nicht weiter aufzuhalten. Es sollen sämmtliche Mittel der Mechanotherapie fleissig in Anwendung gebracht werden. Rasche Resultate kann man hier nicht erwarten. Man muss bedenken, dass sämmtliche Operationen, die an oder in der Nähe von Gelenken ausgeführt werden, eine periodische Gelenksteifigkeit zur Folge haben, die in manchen Fällen Monate lang dauert. Hier kommen noch andere Momente in Betracht. Die ganze Schultermusculatur war eine geraume Zeit ausser Function, ein Theil war durch das Trauma stark contundirt, der M. subscapularis bedeutend retrahirt, der M. supra- und infraspinatus sammt Teres minor gedehnt und über das Gelenk hin ausgespannt, die Kapsel eingerissen, theilweise von ihrem Ursprunge abgerissen. Die Function dieser schwer geschädigten Muskeln wird umso langsamer und umso unvollkommener zurückkehren, je länger die Luxation bestanden hat.

Krankengeschichten.

I. Mit meiner Methode, auf blutigem Wege reponirte, veraltete subcoracoideale Schulterverrenkungen.

1. P. G., 40 Jahre alt, Eisenbahnwächter. Fiel vor 8 Wochen auf die linke Schulter. Die Läsion wurde für Oberarmbruch gehalten und ein Gipsverband angelegt, Operation den 21. Juni 1899. In diesem ersten Falle wurde noch ausser dem Schnitt zwischen M. deltoideus und M. pectoralis major, der vordere Rand des M. deltoideus in einer Länge von 6 cm von der Clavicula abgelöst und, um die Fovea glenoidalis zu Gesichte zu bekommen, der M. supra- und infraspinatus lateralwärts vom Tub. majus quer durchschnitten. Die Fovea wurde intact gefunden, die Reposition gelang erst, als die Sehne des M. subscapularis durchschnitten wurde. Die Wunde wurde mit Naht geschlossen.

30. Juni Fäden entfernt. Heilung ohne Eiterung.

3. Juli verlässt Patient die Klinik und verspricht wegen der Nachbehandlung bei dem Ambulatorium zu erscheinen.

2. E. S., 41 Jahre alt. Fiel vor 4 Monaten von einer hohen Böschung auf die rechte Schulter, erst nach 3 Wochen wurde ein Repositionsversuch gemacht, der aber nicht gelang, den 12. März 1900 tritt Patient in die Klinik.

Operation, 12. März 1900. In die Tiefe gedrungen, wurde durch den Spalt zwischen M. deltoideus und M. pectoralis major. darauf die Sehne des M. subscapularis durchschnitten, durch diesen Schnitt hindurch

die Fovea glenoidalis mit dem Finger untersucht, diese intact befunden und dann nach Kocher's Methode reponirt. Die Wunde wurde geschlossen, musste aber wegen fieberhaften Bewegungen geöffnet werden, der Patient verliess die Klinik erst den 18. Mai. Damals konnte der Oberarm, im Gelenke 60—70° abducirt und vollkommen adducirt werden.

3. R. J., 48 Jahre alt, Taglöhner. Ist vor 5 Wochen auf die rechte Schulter gefallen. 3 Wochen später wurde ein erfolgloser Repositionsversuch angestellt. Kommt den 27. März 1900 auf die Klinik, wird daselbst den 31. März operirt. Nach Durchschneidung der Sehne des M. subscapularis gelingt die Reposition mittelst Kocher's Methode sofort. Die Wunde wurde zuerst mit Naht geschlossen, wurde aber später geöffnet und offen behandelt. Leichte Eiterung. Patient verlässt den 20. Mai mit einem schmalen Granulationsstreifen an der Stelle der Hautwunde die Klinik. Secundäre Naht wurde nicht angelegt und abducirt damals den Oberarm im Gelenk bis zu 80° adducirt bis zur Mittellinie des Körpers, hebt den Oberarm nach vorn 30°, nach rückwärts 20°.

4. K. J., 38 Jahre alt, Taglöhner. Ist 10 Wochen vor seiner Aufnahme auf die Klinik von 3 m Höhe heruntergefallen. Die Läsion wurde für eine einfache Contusion angesehen, erst nach 4 Wochen wurde ein Repositionsversuch vorgenommen, der erfolglos blieb. Operation den 11. März 1901. Eindringen in die Tiefe durch den Spalt zwischen M. pectoralis major und M. deltoideus fast ganz ohne Blutung. Nach dem Sehnenschnitte gelingt die Reposition nicht. Während den Repositionsversuchen stemmt sich der Humeruskopf gegen den vorderen Rand der Fov. glen. und bekommt hier einen tiefen Eindruck. Eindringen zur Fovea glenoidalis durch den Spalt des Sehnenschnittes, die Kapselwand ist an den vorderen Limbus angewachsen, sie wird mit dem Elevatorium abgelöst, worauf die Reposition leicht gelingt. Die Wunde wird mit Naht geschlossen. Reactionsloser Verlauf. Die Fäden werden den 20. März entfernt. Heilung ohne Eiterung. 24. März wird mit den passiven Bewegungen begonnen. Patient zur mechanischen Behandlung instruirt, verlässt den 15. April die Klinik.

5. B. A., 28 Jahre alt, Kaufmannsgehilfe. Ist 3 Monate vor der Operation von einer hohen Treppe auf die rechte Schulter gefallen. Liess sich 10 Wochen lang von einem Kurpfuscher behandeln, ging erst dann zu einem Arzt und wurde von diesem auf die Klinik verwiesen.

Operation: den 19. October 1901. Nach Durchschneidung der Sehne des M. subscapularis gelingt die Reposition mit Kocher's Methode leicht. Die Wunde mit Naht geschlossen musste später wegen Eiterung geöffnet und offen behandelt merden. Verlässt die Klinik den 7. December mit einem schmalen Granulationsstreifen.

6. Frau L. M., 53 Jahre alt. Fiel vor 3 Monaten in den Keller. Kam den 10. April auf die Klinik, wurde daselbst den 18. April 1892 operirt. Nach offener Tenotomie des M. subscapularis gelingt die Reposition sehr leicht. Nach der Operation leichte Eiterung, 28 Tage später secundäre Naht. Besucht behufs mechanischer Behandlung das Ambulatorium.

7. K. S., 50 Jahre alter Schuhmacher. Verrenkte sich vor 4 Monaten den linken Oberarm. Repositionsversuch geschah damals nicht.

Operation: 18. April 1902. Nach erfolgtem Sehnenschnitt des

M. subscapularis ging die Reposition sehr leicht von statten. Der Knorpelüberzug des Humeruskopfes wurde frisch beschädigt gefunden. Diese Beschädigung konnte nur während den unmittelbar vor der Operation stattgefundenen Repositionsversuchen zu Stande gekommen sein. Verschluss der Wunde mit Naht. Heilung per primam intentionem. Verliess die Klinik 9 Tage nach der Operation. Sollte bei dem Ambulatorium mechanisch behandelt werden, ist aber dort seither nicht erschienen.

II. Mit Bruch des Tuberculum majus complicirte, veraltete subcoracoideale Schulterverrenkung.

8. P. F., 25 Jahre alter Eisenbahnarbeiter. Gerieth vor 8 Wochen zwischen einen Waggon und die Böschung und erlitt dabei eine rechtsseitige Schulterverrenkung. Vergebliche Repositionsversuche sofort. Wurde am 30. März 1900 auf der Klinik operirt. Das abgerissene Tub. majus liegt auf der Fovea glenoidalis und wird entfernt. Darauf gelingt die Reposition leicht. Die lange Bicepssehne ist zum Theile aus dem Sulcus intertubercularis herausgerissen. Nach der Operation trat Eiterung auf, und musste der nekrotisch gewordene Humeruskopf den 7. April abgesägt werden. Patient verliess den 21. Mai mit einer kleinen granulirenden Wunde die Klinik. Diese heilte zu Hause bald. Revision 13. Juli 1900. Der Oberarm wird bis 45° abducirt, sehr wenig nach vorn gehoben. Er kann die Vorderarme vor der Brust kreuzen, den rechten Vorderarm mit Mühe auf den Rücken legen. Die Fovea glenoidalis ist leer, das resecirte Oberarmende steht unter dem Processus coracoideus.

III. Mit Bruch im Collum anatomicum complicirte veraltete subcoracoideale Schulterverrenkung. Osteotomie.

9. U. J., Tagelöhner. Wurde 4 Wochen vor dem Eintritt in die Klinik von einer Kuh umgeschmissen und erlitt dabei an der linken Schulter die zu beschreibende Läsion. Erfolglose Repositionsversuche wurden von seinem Arzte sofort angestellt und später ein Verband angelegt.

Operation: 9. November 1897. Der Humeruskopf war im Collum anatomicum abgebrochen und an die innere Seite des Collum chirurgicum angewachsen. Osteotomie in der Bruchlinie. Der Kopf wird nicht ausgelöst, sondern an seinem neuen Platze belassen, Reposition des unteren Bruchendes in die Fovea glenoidealis. Heilung per primam. Verlässt 7. December die Klinik. Hebt den Arm nach vorn und abducirt bis 90°.

IV. Mit Bruch im Collum chirurgicum complicirte, veraltete, subcoracoideale Schulterverrenkung. Resection.

10. K. S., 47 Jahre alt, Landarbeiter. Wurde 9 Wochen vor der Operation von einer Kuh getreten und erlitt dabei eine linksseitige subcoracoideale Schulterverrenkung, mit Bruch im Collum chirurgicum. Später wurde von dem behandelnden Arzt die Verrenkung erkannt und es wurden erfolglose Repositionsversuche angestellt.

Operation: 27. Februar 1899. Der Oberarm war in Collum chirurgicum abgebrochen. Das obere Bruchende ist an das untere in Winkelstellung angeheilt und von grossen Callusmassen umgeben, seine Auslösung

aus dieser Masse ist nur stückweise möglich. Der Humeruskopf ist von ähnlichen Callusmassen so fest umgossen, dass seine Auslösung, trotzdem der Knorpelüberzug damit nicht verwachsen ist, doch nur dann gelingt, als vorher das Knochenmark mit dem Löffel ausgeschabt wird, worauf der Knorpelüberzug herausgezogen werden kann. Nach erfolgter Resection wird die Wunde drainirt, es erfolgt Eiterung und der Patient verlässt mit einer secernirenden Fistel 25. März 1899 die Klinik.

V. Mit Bruch in der Mitte des Oberarmes complicirte veraltete subcoracoideale Schulterverrenkung, operatives Eindringen in die Tiefe, und Reposition ohne Tenotomie.

11. V. J., 41 Jahre alt. Er litt vor 3 Monaten durch Fall auf die Schulter eine rechtsseitige Schulterverrenkung, complicirt mit Bruch des Oberarmes in der Mitte. Der Oberarmbruch heilte in 3 Wochen im Gipsverbande, die verrenkte Schulter wurde nicht reponirt. Tritt den 21. März in die Klinik. Der Callus erschien mir für die bei einer 3 Monate alten Verrenkung nöthigen Rotationskraft nicht widerstandsfähig genug, darum wollte ich die Verrenkung den 31. März auf blutigem Wege reponiren. Ich drang in gewohnter Weise in die Tiefe bis auf die Sehne des M. subscapularis vor, und liess dann wie gewöhnlich auswärts rotiren. Die Rotation ging leicht von statten und wurde von dem Callus so gut vertragen, dass ich sie vorsichtig fortsetzen liess, worauf die Reposition sich vor meinen Augen vollzog. Der M. subscapularis blieb folglich intact. Revision 2. August 1902. Der Arm ist vollkommen frei beweglich.

Literaturverzeichniss.

1) Th. Kocher, Ueber die Behandlung der veralteten Luxationen im Schultergelenk. Deutsche med. Wochenschr. f. Chirurgie. 1890. 30. Bd. S. 437.
2) H. Engel, Aus der chirurgischen Universitätsklinik des Herrn Geheimrath von Bergmann. Zur Frage der blutigen Reposition veralteter Luxationen in grossen Gelenken. Archiv f. klin. Chirurgie. 1897. 55. Bd. S. 603.
3) Polaillon, Bulletin de la Societé de Chirurgie. 1882.

XVII.

Der functionelle Plattfuss mit besonderer Berücksichtigung seines Entstehens durch Traumen.

Von

Oberstabsarzt **Herhold**, Altona.

Es ist bereits seit längerer Zeit bekannt, dass es eine Form des Plattfusses giebt, bei welcher man im Liegen und Sitzen an dem Fusse des betreffenden Patienten nichts sieht, und bei welcher erst durch das Aufstellen und das feste Aufsetzen des Fusses eine Pronation desselben (Valgusstellung) eintritt. Diese kann mit einer leichten Abflachung des Fussgewölbes verbunden sein, es kann diese Abflachung jedoch auch fehlen. Strohmeyer nannte diese Art des Plattfusses: „Schwache Enkel", Duchenne de Boulogne: „Valgus pied fonctionnel."[1] Hoffa bezeichnet diese beim Stehen eintretende Valgidität als Knickfuss, den er jedoch nur dann als vorhanden ansieht, „wenn beim Anblick des Fusses von vorne derselbe unterhalb des inneren Knöchels geradezu abgeknickt erscheint."[2] Der Grad dieser Valgidität kann bei den Leuten, bei welchen sie Beschwerden hervorruft, ein verschieden grosser sein, und können auch in solchen geringgradigeren Fällen, in denen der Fuss nicht geradezu unter dem inneren Knöchel beim Stehen als abgeknickt erscheint, unter Umständen die heftigsten Schmerzen eintreten.

Jeder sich mit Chirurgie beschäftigende Arzt weiss, dass die eben geschilderte Form des Plattfusses sehr häufig nicht erkannt wird, da die Kranken meistens im Liegen oder Sitzen untersucht werden, und da die Schmerzen von dem Patienten nicht an die 3 typischen Hüterschen, sondern an die verschiedensten Stellen des Fusses verlegt werden. Da das Leiden auf einer Erschlaffung der Bänder des Fusses beruht, so werden eben überall dort Schmerzen verspürt, wo diese Erschlaffung zwischen 2 Knochen eingetreten ist. Vorwiegend wird ja der

1) Eichenwald, Der Plattfuss. S. 33.

2) Münchner med. Wochenschr. 1900. Heft 47. S. 490.

Schmerz zwischen Talo-navicular- und Talo-calcaneo-Gelenk liegen, ebenso kann er aber auch auftreten in den Metatarso-phalangeal-Gelenken oder den Tarso-Metatarsalgelenken. Dass häufig der Ansatzpunkt der Achillessehne am Fersenbein der Sitz des Schmerzes ist, mag beiläufig erwähnt sein. So werden nun diese Kranken oft wegen Rheumatismus und Neuralgien behandelt, sie gehen von einem Arzt zum Anderen, bis schliesslich eine richtige Plattfusseinlage ihr Leiden bessert. Dass auch nach Unfällen diese erst im Stehen in die Erscheinung tretende Valgidität Arbeitsunfähigkeit hervorruft, darauf wies Kark[1]) noch kürzlich hin und betonte, dass derartige Kranke nicht selten für Simulanten gehalten würden. Auch unter den Mannschaften des Heeres wird derjenige, welcher mit der geschilderten Form des Plattfusses vertraut ist, nicht selten Fällen begegnen, in denen besonders nach Traumen derartige Krankheitserscheinungen und Beschwerden hervorgerufen werden. Auch hier wird das Leiden oft nicht richtig gedeutet und können die Leute für Simulanten gehalten werden, wenn der Kranke nur im Liegen oder Sitzen untersucht wird, oder wenn beim Stehen desselben eine deutliche Abflachung des Fussgewölbes auch bei belastetem Fusse nicht eintritt.

Ehe ich auf diese schwieriger zu erkennenden functionellen, das heisst, erst beim Stehen oder belasteten Stehen erkennbaren Valgusfüsse eingehe, möchte ich noch einmal darauf hinweisen, dass man heute zwei Arten von Plattfüssen zu unterscheiden pflegt. Die eine Form ist der Pes planus; hier ist der Fuss gewöhnlich etwas lang gebaut, das Fussgewölbe fehlt, der Fussrücken ist abgeflacht, es besteht aber keine Achsendrehung des Fusses nach innen, mithin keine Valgidität. Diese Füsse machen oft keine erheblichen Beschwerden, es handelt sich mehr um einen Schönheitsfehler, sie würden noch unter die Bezeichnung „unausgebildeter Plattfuss“ fallen. Zu unterscheiden ist hiervon wieder der Plattfuss der Neger, bei denen, wie neuerdings nachgewiesen wurde, ein normales Fussgewölbe meistens besteht, bei denen aber die Fusssohle durch Fett und Muskel derartig ausgefüllt ist, dass dadurch der Mangel eines Fussgewölbes vorgetäuscht wird. Auch bei Landleuten, welche viel barfuss gehen, sollen derartige Füllungen der Fusssohle vorkommen.

Bei der zweiten Form des Plattfusses ist die Valgidität das Vorherrschende, während die Abflachung der Fusssohle nur in den hochgradigen Fällen dabei vorhanden ist, in den gering-

1) Monatsschr. f. Unfallkunde u. Invalidenwesen. Nr. 4. 1902.

gradigen Fällen jedoch entweder fehlen kann oder erst beim Stehen mit Belastung mehr oder weniger stark eintritt. Während wir die geringgradigen Fälle von Valgidität ohne deutliche Abflachung der Fusssohle auch zum unausgebildeten Plattfuss rechnen, müssen wir alle hochgradigen Valgusfüsse, namentlich wenn noch eine deutliche Abflachung des Fussgewölbes dabei besteht, zum ausgebildeten Plattfuss zählen. In letzterem Falle erleichtert die starke Pronation, bedingt durch eine Einwärtsdrehung des Fusses im talo-naviculargelenk, das starke Herab- und Hervortreten des inneren Knöchels in Folge des Einsinkens des Fussgewölbes, die auf dem Boden dicht aufliegende Fusssohle die richtige Diagnose. Auch die Formen geringer Valgidität (unausgebildeter Plattfuss) rufen jedoch in Folge von Traumen oder sehr anstrengender Marschübungen nicht selten allerhand heftige Schmerzen in den Füssen hervor. Es ist leicht verständlich, dass ein bezüglich seiner Elasticität abnorm gebauter Fuss auf Traumen, Marschanstrengungen u. s. w. leichter reagirt wie ein völlig normal gebauter. Andrerseits kann zu dem oben geschilderten Pes planus bei auf ihn einwirkenden Schädlichkeiten Valgidität hinzutreten und dann die hochgradige Form des Plattfusses, der ausgebildete Plattfuss, in die Erscheinung treten.

Nicht so prägment wie bei den eben geschilderten Formen, sind die Symptome der Valgusfüsse, deren Valgidität erst im Stehen oder bei Belastung eintritt, während im Liegen und Sitzen der Fuss normal erscheint. Diese functionellen Plattfüsse machen meistens erst dann Beschwerden, wenn ein Trauma auf dieselben eingewirkt hat. Es sind hier 2 Gruppen zu unterscheiden. Die erste Gruppe umfasst solche Fälle, wo bei belastetem Fusse neben der Valgidität ein Einsinken des Fussgewölbes durch den Abdruck erkennbar ist. Zur zweiten Gruppe rechne ich die Fälle, wo die functionelle Valgidität allein besteht, ohne dass selbst bei genügender Belastung eine Abflachung des Fussgewölbes durch den Sohlenabdruck nachzuweisen ist.

In den Fällen der ersten Gruppe ist manchmal Schmerzhaftigkeit im Talo-navicular-Gelenke bei forcirten Pro- und Supinationsbewegungen vorhanden. Beim Stehen des Kranken wird zunächst Einsinken der Fusssohle nicht bemerkt, erst bei der Belastung des Fusses, die man entweder so vornimmt, dass man den Untersuchten auf einem Beine stehen lässt, während das andere im Kniegelenk gebeugt und nach hinten erhoben wird, oder dass man den Untersuchten auf beiden Beine stehen lässt, ihm schwere Gewichte in beide Hände giebt und ihn so einige Minuten stehen lässt, zeigt der Abdruck die

eingesunkene Fusssohlenfläche. Meisner hat bereits früher gezeigt, dass beim entzündlichen Plattfuss ebenfalls häufig erst durch das Stehen mit Belastung mittelst Abdruck das eingesunkene Fussgewölbe manifestirt wird und die Technik zur Anfertigung geeigneter belasteter Fussabdrücke beschrieben.[1]) Einen instructiven von mir beobachteten Fall dieser Gruppe möchte ich hier anführen.

Musketier E. ist eingestellt im October 1901, bei der Einstellung und Aushebung wurde Plattfussanlage nicht vermerkt. E. konnte bis zum Mai 1902 gut marschiren, als er am 2. dieses Monats beim Springen über das Schnursprunggestell seinen linken Fuss verstauchte und am 5. Mai ins Garnisonlazareth A. aufgenommen wurde. Bei der Aufnahme liess sich nur eine gleichmässige Anschwellung des linken Fussgelenkes und eine Druckempfindlichkeit der inneren Fussgelenkskapsel feststellen. Ein Bruch oder eine Knochenabsprengung lag nicht vor. Die Behandlung bestand zunächst in hydropathischen Umschlägen, Bettruhe und Massage, wozu nach etwa 3 Wochen orthopädische Uebungen an Geräthen gefügt wurden. Am 30. Mai wurde festgestellt, dass beim Stehen der Fuss eine Rotation nach innen machte und der innere Theil des Fussgewölbes sich nach unten etwas senkte — Valgusstellung und geringe Abflachung der Fusssohle —. Beim Untersuchen im Liegen und Sitzen konnte nur eine geringe Schwellung an der Innenseite des linken Fussgelenks festgestellt werden, eine Valgidität und eine Abflachung der Fusssohle war nicht im Geringsten hierbei zu bemerken. Der Fusssohlenabdruck zeigte, wenn er ohne Belastung aufgenommen wurde, einen normalen Befund, bei Belastung jedoch ein totales Einsinken des Gewölbes. Ein ohne Belastung aufgenommenes Röntgenbild ergab normale Verhältnisse des Fussgewölbes.

Beim Liegen hatte E. niemals Schmerzen, ebenso wenig beim Sitzen, diese traten nur beim Umhergehen ein.

Eine wesentliche Besserung konnte in dem Leiden des Mannes trotz lange fortgesetzter Massage und orthopädischer Behandlung nicht erzielt werden; da das Plattfussleiden ohne Zweifel eine Folge des erlittenen Traumas (Fussverstauchung) war, wurde er als zeitiger Invalide in die Heimath entlassen. Ob in dem geschilderten Falle nur eine Dehnung der Fussbänder oder eine theilweise Zerreissung derselben durch das Trauma hervorgerufen war, liess sich nicht feststellen, jedenfalls kann sowohl Bänderzerreissung wie Bänderdehnung das Leiden erzeugen.

Zu der zweiten Gruppe gehören, wie bereits erwähnt, die Fälle, in welchen nach Traumen eine nur beim Stehen bemerkbare Valgidität eintritt, das Fussgewölbe jedoch selbst bei Belastung nicht sichtbar einsinkt und auch durch den Fussabdruck als eingesunken nicht nachweisbar ist. An dieser Stelle sind zu erwähnen jene Fälle, in welchen durch eine im frühen Kindesalter erworbene rhachitische Verkrümmung der Unterschenkel

1) Deutsche militärärztl. Zeitschrift. 189. 17. Bd. S. 352.

ein geringes Abweichen des Fusses nach innen eintritt, das nur beim Stehen des Untersuchten bemerkbar ist. Das Fussgewölbe ist dabei völlig normal erhalten. Da der innere Knöchel in Folge der Rhachitis verdickt ist und in Folge dessen mehr vorspringt, erscheint die Valgidität etwas stärker als sie an sich ist. Für gewöhnlich können die mit derartigen Füssen behafteten Leute gut marschiren, da ja diese ganze geringfügige Valgusstellung stationär geworden ist.

In Folge von Traumen, wie z. B. Verstauchungen können heftige Beschwerden und Marschunfähigkeit sowie eine stärkere Pronation hervorgerufen werden. Als Beispiel möchte ich hier folgenden Fall anführen.

Musketier K., im October 1901 eingestellt. Bei der Einstellung und Aushebung wurde Plattfussanlage nicht vermerkt. Bis zum Monat Mai 1902 konnte K. alle Anstrengungen des Dienstes gut ertragen, bis er sich am 3. des genannten Monats bei einer Marschübung den linken Fuss verstauchte und am 6. Mai deswegen im Garnisonlazareth A. aufgenommen wurde. Bei der Aufnahme im Lazareth wurde festgestellt: am linken Fusse Schwellung zu beiden Seiten der Knöchel und der Achillessehne, beide Unterschenkelknochen in der unteren Hälfte nach aussen geschweift, die inneren Knöchel springen beiderseits stark hervor und erscheinen beide Füsse beim Anblick von vorne im Stehen etwas nach innen rotirt (pronirt). Die Behandlung bestand in Massage und hydropathischen Verbänden. Die Schwellung ging ziemlich schnell zurück, nach 18 tägiger Behandlung wurde K. als geheilt entlassen, er sollte jedoch die nächsten 10—14 Tage von Marschübungen befreit werden.

Bereits 14 Tage nach der Entlassung meldete sich K. wieder wegen nur beim Gehen im linken Fussgelenke auftretenden Schmerzen krank, er wurde ambulant mit Massage weiter behandelt, ohne dass eine wesentliche Besserung erzielt wurde, und es musste die Entlassung des Mannes in Aussicht genommen werden. Eine nochmals vorgenommene genaue Untersuchung ergab folgenden Befund.

Im Sitzen und Liegen war nur eine geringe Anschwellung unterhalb des linken inneren Knöchels zu sehen, beim Stehen tritt eine geringe Valgidität ein, welche infolge der Schweifung der Unterschenkel etwas stärker erscheint als sie in Wirklichkeit ist. Das Fusssohlengewölbe erscheint auch beim Stehen mit belastetem Fusse nicht abgeflacht, auch bei belastetem Fusse ergab der Fusssohlenabdruck kein Einsinken des Fusssohlengewölbes. Das ohne Belastung aufgenommene Röntgenbild ergab normale Verhältnisse.

Im vorstehenden Falle waren also bei einer nur im Stehen des Patienten sichtbaren, auf rhachitischer Basis in der Kindheit entstandenen und stationär gewordenen geringen Valgidität (Plattfussanlage) ohne selbst bei belastetem Fusse nachweisbarem Einsinken des Fussgewölbes langdauernde heftige Beschwerden in Folge eines Traumas eingetreten.

Es giebt nun eine andere Art des functionellen Plattfusses, welcher nicht auf rhachitischer Grundlage entsteht, sondern bei Individuen mit blasser anämischer Hautfarbe und schwacher Entwicklung der Musculatur vorgefunden wird. Bei solchen Individuen hat der Fuss, wenn sie liegen oder sitzen einen normalen Bau und zuweilen sogar eine schöne Form. Im Stehen stellen sich jedoch die Füsse, namentlich wenn durch Ermüdung die den äusseren Fussrand hebenden Muskeln ausser Function treten, in leichte Valgusstellung, ohne dass das Fussgewölbe selbst bei Belastung nachweisbar einsinkt. Durch Traumen kann diese Valgidität an einem oder dem anderen Fusse vermehrt werden und heftige Beschwerden hervorrufen, aber auch ohne Vermehrung der Valgidität können durch Verletzungen langdauernde Schmerzen entstehen. Ein Beispiel hierfür ist folgender Fall.

Kanonier Sch. wurde im October 1901 als zweijährig Freiwilliger eingestellt, bei der Einstellung wurde vermerkt: Plattfussanlage gering (1y gering). Bis zum 15. Februar 1902 hatte er jeden Dienst ohne Beschwerden ausführen können. An diesem Tage stürzte er mit dem Pferde und verletzte sich den rechten Fuss, der ziemlich stark anschwoll, ohne dass etwas anderes als eine Quetschung festgestellt werden konnte, insbesondere lag eine Verletzung der Knochen nicht vor. Er wurde bis zum 31. Mai 1902 im Lazareth J. mit hydropathischen Umschlägen und Massage behandelt, am 15. Mai 1902 wurde in der Mitte des Fussrückens über einer besonders als schmerzhaft angegebenen Stelle eine Incision gemacht, ohne dass hierdurch etwas Besonderes gefunden wurde. Nach Verheilung der Incisionswunde wurde er dem Lazareth A. zur Röntgendurchleuchtung und orthopädischen Behandlung überwiesen.

Die Röntgenuntersuchung ergab ein negatives Resultat, an dem rechten Fusse konnte beim Liegen und Sitzen des Patienten nichts festgestellt werden. Es erschien der Fuss im Sitzen und Liegen als ein völlig normaler. Beim Stehen stellten sich die Füsse in leichte Valgusstellung und zwar der rechte verletzte mehr als der linke. Auch die belasteten Füsse ergaben kein Einsinken der Fussgewölbe, der Sohlenabdruck war auch bei Belastung ein dem Normalen entsprechender. Der beim Gehen stets vorhandene Schmerz wurde in die Gegend der Gelenke zwischen Metatarsalknochen und Würfelbeinen gelegt. Durch eine bis zum 12. Juli fortgesetzte orthopädische Behandlung und Massage trat eine Besserung ein, Sch. hatte jedoch bei längerem Gehen immer, wenn auch nicht hochgradige Schmerzen. Am 12. Juli wurde er versuchsweise zum Truppentheil entlassen, in der Annahme, dass bei der Artillerie keine grossen Marschanforderungen gestellt würden. Ich habe damit den Mann aus den Augen verloren.

In diesem Falle ist mithin durch einen Sturz mit dem Pferde eine geringgradige functionelle Valgidität vergrössert worden und wurden in Folge dieser Vergrösserung früher nicht bestehende erhebliche Beschwerden hervorgerufen. Der Schmerz wurde dabei nicht an die bekannten 3

Hüter'schen Punkte, auch nicht in der Fersen- oder Fusssohlengegend, sondern an einer bestimmten Stelle des Fussrückens zwischen Metatarsalknochen und Keilbeinen empfunden. Gerade diese atypische Stelle des Schmerzes erschwerte anfangs die Diagnose.

Auch andere Ursachen als Traumen können bei geringgradigen functionellen Valgusfüssen Beschwerden hervorrufen.

Bei Personen, welche zu gichtischen Erkrankungen neigen, treten zuweilen heftige Schmerzen in den Gelenken der Fusswurzelknochen und am Ansatzpunkte der Achillessehne in die Erscheinung, wenn die Füsse von Jugend an beim Stehen in eine leichte Valgidität übergehen. Man geht wohl nicht fehl in der Annahme, dass bei solchen Personen das Talo-navicular- und Talo-calcaneo-Gelenk dauernd beim Gehen etwas mehr belastet wird und daher einen locus minoris resistentiae bildet. Werden solche Personen nur auf ihre Gicht hin behandelt, so bleibt die Besserung aus, dieselbe stellt sich vielmehr erst dann ein, wenn die Fussgewölbe durch Plattfusseinlagen eine Stütze erhalten haben.

Wie bekanntlich beim ausgebildeten Plattfusse Ernährungsstörungen an der Haut des Fusses, Schweissfuss, Varicen und Schwielenbildungen vorkommen, so werden auch beim functionellen Plattfuss derartige Störungen namentlich Schwielen- und Warzenbildungen in der Fusssohle beobachtet. Diese Verdickungen der Hornschicht haben ihren Sitz in der Höhe der Köpfchen der Metatarsalknochen oder mitten in der Fusssohle. Wenn die Beschwerden, die sie hervorrufen, auch nicht erheblicher Natur sind, so führen sie die betreffenden Patienten doch häufig zum Arzt. Wenn diese Schwielenbildungen ohne Rücksicht auf die Knickfussanlage behandelt werden, so sind sie von Recidiven häufig gefolgt, namentlich dann, wenn im Stehen und Gehen neben der functionellen Valgidität ein leichtes Einsinken der Fusswölbung vorhanden ist.

Musketier G. hatte schon vor seiner Einstellung in den Militärdienst an einer offenen, in der Mitte der linken Fusssohle gelegenen Stelle gelitten, welche bald verheilte, bald jedoch wieder aufbrach. Bei seiner Einstellung in den Dienst wurde unausgebildete Plattfüssigkeit (1y) festgestellt. Von October 1901 bis April 1902 konnte er seinen Dienst ganz gut verrichten, obwohl die betreffende Stelle der linken Fusssohle ab und zu offen war und nässte. Ende April 1902 musste er wegen seines Leidens ins Garnisonlazareth A. aufgenommen werden. Hier wurde festgestellt: In der Mitte der linken Fusssohle eine 2 cm. lange, 3 cm. breite warzige Verdickung der Haut, welche mit einer Borke bedeckt war. Unter dieser Borke quoll bei Druck etwas dünnflüssiger Eiter hervor. Beim Stehen stellten sich beide Füsse in leichte Valgidität, das Fussgewölbe schien ein ganz wenig dabei

einzusinken, obwohl der Fusssohlenabdruck auch der belasteten Füsse keine Abflachung ergab. Die Musculatur der Beine war schwach. In Aetherrausch-Narkose wurde die warzige Masse bis auf die gesunde Cutis excidirt. Nach Verheilung der Wunde und längerem Umhergehen trat ein Recidiv ein, welches eine 2. Operation erforderlich machte. Im Juli 1902 konnte der Mann als geheilt entlassen werden, ob die Heilung bei der Anlage zur functionellen Valgidität der Füsse von Bestand sein wird, muss als zweifelhaft gelten. Die warzige Bildung in der Fusssohle war unzweifelhaft eine Folge der Zerrung und des Drucks, welchen die Fusssohlenhaut bei der im Stehen und Gehen eintretenden, wenn auch geringen Innen-Rotation (Pronation) der Füsse ausgesetzt war. Vielleicht sind trophische Störungen dabei nicht ganz auszuschliessen.

Da auch normaler Weise der Fuss beim Stehen und namentlich bei Belastung eine geringgradige Drehung nach innen (Pronation) macht, ist es oft nicht leicht zu entscheiden, wann man einen pathologischen functionellen Plattfuss, einen pronirten Knick- oder X-Fuss Hoffa's annehmen soll. Letzterer spricht dann vom Pes pronates oder Knickfuss. wenn der belastete Fuss bei der Betrachtung von vorne unterhalb des inneren Knöchels geradezu abgeknickt erscheint.[1]) Um diese Abknickung zu messen zog er eine Linie gerade über den Fussrücken von dem äusseren Knöchel zum inneren und von der Mitte dieser Linie eine zweite durch den dritten Metatarsus zur dritten Zehe. Normaler Weise sollen diese Linien zwei rechte Winkel bilden und beim pronirten Fuss der äussere Winkel kleiner werden. Einestheils findet man nach meinen Erfahrungen nicht selten Leute, bei denen dieser äussere Winkel etwas verkleinert ist, ohne dass sie irgendwelche Beschwerden haben, anderntheils treten bei geringgradigen Verkleinerungen des Winkels, also bei geringer functioneller Pronation, und ohne dass der Fuss unter dem inneren Knöchel geradezu wie abgeknickt beim Stehen erscheint, besonders nach Traumen heftige Beschwerden ein.

Es ist daher schwierig, für alle Fälle einen bestimmten Grad der Valgidität als massgebend für das Vorhandensein eines pathologischen functionellen Valgus- oder Knickfusses anzugeben. Gerade das Trauma wird hierbei oft eine ausschlaggebende Rolle spielen, indem durch dasselbe auch bei minder in die Erscheinung tretender functioneller Valgidität langdauernde Beschwerden hervorgerufen werden, die vorher nicht vorhanden waren.

1) Münchner med. Wochenschr. 1900. Nr. 15. S. 490.

XVIII.

Aus dem St. Johannishospital (Chirurgische Abtheilung, Chefarzt Herr Geheimrath Prof. Dr. Schede) zu Bonn.

Ueber Peripleuritis.

Von

Dr. Karl Vogel,
Secundärarzt, Privatdocent für Chirurgie.

Nach Le Plat hat schon Bonnet im Jahre 1679 den als „Peripleuritis“ bezeichneten Process genau gekannt und beschrieben. Auch andere Autoren haben die Krankheitsform beschrieben, wie aus dem betreffenden Kapitel in der „Deutschen Chirurgie“, von Riedinger, hervorgeht. Das Hauptverdienst, später wieder auf das Vorkommen der Peripleuritis, und zwar als selbständige genuine Erkrankung, nicht Folgeerscheinung einer Erkrankung der Nachbarschaft (Pleuritis u. a.) hingewiesen zu haben, gebührt jedoch Wunderlich, der 1861 zwei einschlägige Fälle beschrieb und das Krankheitsbild genau charakterisirte. Ihm folgte im selben Jahre Billroth, der, wie er selbst sagte, die genauere Kenntniss jener Erkrankung erst der Wunderlich'schen Arbeit verdankte und der Casuistik zwei Fälle hinzufügte. Nachdem dann im nächsten Jahrzehnt noch vereinzelte Fälle veröffentlich worden sind (von Bartels, Riegel, Caspari u. A.), verschwindet das Thema Peripleuritis, sofern damit eine genuine, primäre Affection gemeint ist, sozusagen vollkommen aus der Literatur. 1882 kommt Martin im Centralblatt für Chirurgie noch einmal darauf zurück. Er erwähnt die Spärlichkeit der beobachteten Fälle und beantwortet zum Schluss die Frage, ob es überhaupt eine primäre Peripleuritis gebe, dahin, dass er sie nur im Hinblick auf die Autoritäten, die sich durch Erforschung des Krankheitsbildes unseren Dank erworben haben, nicht ausdrücklich verneint, dass aber bei ihm manche Zweifel vorwalten.

Seit diesem Aufsatz Martins ist in der Literatur von der Peripleuritis nicht mehr in irgendwie eingehender Weise die Rede gewesen.

Ich glaube kaum, dass für diese Nichtbeachtung seitens unserer Kliniker die Erwägung Martin's maassgebend gewesen ist, dass die Annahme einer Peripleuritis sui generis deshalb für den Practiker etwas Gekünsteltes hat, weil für die Behandlung es sich gleich bleibt, ob die Affection primär oder secundär ist und weil in den meisten Fällen erst der therapeutische Eingriff „einen greifbaren Anhalt für die durch Aetiologie und Symptomatologie keineswegs sicher fundirte Diagnose abgeben" kann.

Meines Erachtens liesse sich die Frage, ob es eine primäre Peripleuritis giebt, wohl lösen, wenn die in Betracht kommenden Fälle von Thoraxerkrankungen etwas genauer beobachtet resp. mitgetheilt würden. Ich glaube nicht einmal, dass dieselben so sehr selten sind. Ich habe aus den Krankengeschichten der letzten Jahre eine Anzahl typischer Fälle sammeln können, wobei ich allerdings hinzufügen muss, dass wir seit mehreren Jahren, durch einige auffallende Befunde von endothoracischem Abscess ohne Lungen-, Pleura- und Rippenaffection aufmerksam gemacht, bei allen weiteren Thoraxeiterungen auf die bei der genuinen Peripleuritis in Betracht kommenden Punkte geachtet und denselben in der Krankengeschichte eine ausdrückliche Würdigung haben zu Theil werden lassen. Ich möchte der Ueberzeugung Ausdruck geben, dass es nur einer nochmaligen Anregung der Peripleuritisfrage in der Literatur bedarf und der Aufforderung, in den Fällen, die die Krankengeschichte gewöhnlich als „Pleuritis", „caries costae", „Weichtheilabscess am Thorax", „Periostitis costarum" u. s. w. bezeichnet, auf die Specifica der Peripleuritis zu achten und die diese Specifica bietenden für sich zu beobachten, so wird sich Klarheit schaffen lassen. Spricht doch auch Billroth die Ueberzeugung aus, dass unter seinem grossen Berliner Krankenmaterial, bevor er durch Wunderlich auf das Krankheitsbild der Peripleuritis aufmerksam gemacht worden war, sich sicher manche einschlägige Fälle befunden hätten, die Mangels genauerer Beobachtung nicht als solche festgestellt wurden.

Ich habe bei den mitzutheilenden Krankengeschichten eine sehr sceptische Auswahl aus dem vorhandenen Material getroffen, sonst würde ihre Zahl wesentlich grösser sein. So habe ich z. B. alle Fälle ausgeschaltet, in denen bei der Operation sich irgend eine Affection der Rippen fand, sei es eine echte Caries, sei es nur eine Abhebung des Periostes von der sonst intacten Rippe. Ich wollte eben sicher sein, nichts zu bringen, was man event. auch als secundäre Affection auffassen könnte.

Meiner Ueberzeugung nach könnte man manche jener zweifel-

haften Fälle, wie es in der Literatur auch mehrfach geschieht, zur echten Peripleuritis rechnen, denn weshalb soll ein primär peripleuritisch entstandener Weichtheilherd nicht auf seinem Wege nach Aussen secundär die Rippe in Mitleidenschaft ziehen und wenigstens eine Periostitis, unter Umständen aber auch eine echte Caries erzeugen können? Auch Riedinger sagt, dass selbstredend die Nachbarschaft des peripleuritischen Herdes in den Process verwickelt werden kann; dann entstehen gelegentlich Communicationen mit der Pleura, dem Mediastinum anticum, dem Pericard. Pyämische Processe und Affectionen des Periostes der Rippen sind möglich.

Das Vorhandensein einer Rippenaffection beweist direct nicht immer, dass diese der primäre Process ist, und die Eiterung in der Umgebung bis zur Pleura nur Folgezustand, wenn dies ja meistens auch der Fall sein wird. Ich habe, wie gesagt, diese zweifelhaften Fälle nicht zur Besprechung herangezogen, theils deshalb, weil sie in Bezug auf ihre Aetiologie eben doch streitig sein können und sich nicht sicher entscheiden lassen, theils auch, weil sie ausser der gleichzeitigen Anwesenheit jener Rippen- resp. Lungenaffection nichts Besonderes und von den mitzutheilenden Fällen Abweichendes bieten, also keine Unterlage für Besprechungen, die nicht durch jene auch geboten würde. Ich habe es mir nicht zur Aufgabe gemacht, die Casuistik der Peripleuritis um möglichst viel Fälle zu bereichern, sondern an der Hand einiger mir zweifellos dünkender Krankheitsbilder, diese immerhin doch interessante Affection noch einmal einer Discussion zu unterziehen und die Anregung zu geben, dass durch genauere Beobachtung der einschlägigen Fälle und Abgrenzung derselben gegen verwandte die Frage, ob es überhaupt eine genuine primäre Peripleuritis giebt, einer eingehenderen Würdigung unterzogen werde, als es in den letzten Jahrzehnten geschehen ist.

Ich gebe zunächst einige Krankengeschichten, halte es jedoch nicht für nöthig, dieselben mit der ausführlichen Breite zu citiren, wie es in den älteren Fällen der Literatur geschehen ist. Das, worauf es zur Beurtheilung des Wesens der Krankheit ankommt, zu erwähnen, möge genügen.

I. Wilhelm Fr., 16 Jahre alt, Schlosser aus B. Aufgenommen am 20. Februar 1896.

Anamnese: Patient stammt aus gesunder Familie und hat früher keine anamnestisch in Betracht kommenden Krankheiten durchgemacht. Im Juli 1895 bildete sich ganz allmählich, „von selbst", eine Anschwellung auf der linken vorderen Brustseite in der Höhe der 5.—6. Rippe in der Nähe der Sternums. In der ganzen Zeit sollen Schmerzen kaum vorhanden gewesen sein, nur zuweilen eine Art Stechen bei schwerer Arbeit

mit dem linken Arm, beim Bücken und tiefen Athmen. Im August vorigen Jahres brach die Geschwulst auf und entleerte „eine kleine Tasse voll“ Eiter. Seitdem besteht eine Fistel mit mässiger Eitersekretion.

Status: Haut an obiger Stelle leicht geröthet. Eine Fistel führt hinter dem Knorpel der 5. Rippe nach oben und der 6. nach unten, ohne dass die Sonde auf Rauhigkeiten stösst. An Lunge, Herz und Pleura nichts Abnormes.

Operation: Breite Eröffnung der Abscesshöhle. Wegschneiden der Knorpel der 5. und 6. Rippe. Dann liegt die ganze, nicht mehr als taubeneigrosse, flache Abscesshöhle frei, deren hintere Wand offenbar die Pleura costalis respective der Herzbeutel bildet. Die Rippenknorpel sind intact.

Tamponade der evidirten Wundhöhle mit Jodoformgaze. — Die Wunde granulirt ohne Störung glatt zu und Patient ist bis heute ganz gesund.

Ganz ähnlich ist folgender Fall:

II. Frau Julie M. aus H., 52 Jahre alt. Aufgenommen am 3. Juli 1901.

Anamnese: Stammt aus gesunder Familie. Keine in Betracht kommenden früheren Krankheiten. Vor ca. 1/4 Jahr bemerkte sie zuerst beim Heben und wenn sie den rechten Arm mit einer Last über die Horizontale erhob (sie trug oft Lasten auf dem Kopf), ziehende Schmerzen und Stiche in der rechten Brustseite. Allmählich localisirten sich die Schmerzen nach unten und innen von der rechten Mamma, wo sich in derselben Zeit langsam eine Geschwulst bildete.

Status: Nach unten und innen von der rechten Mamma, aber von dieser deutlich abgrenzbar, ein kalter Abscess mit deutlicher Fluctuation. Kein Fieber. An Lungen und Pleura nichts abnormes.

Operation: Incision parallel den Rippen. Es findet sich ein Abscess, der hinter den Rippenknorpeln hervorkommt, mit ca. 20 ccm wässrigen Eiters. Der Knorpel der Rippen ist intact, wird aber, um die Abscesshöhle freizumachen, weggeschnitten. Der Abscess sitzt deutlich im lockeren Zellgewebe zwischen Thoraxwand und Pleura costalis.

Die Höhle wird mit Vioformgaze tamponirt. Vollkommen normale Ausheilung. Die Frau wird am 19. Juli mit gut granulirender Wunde in die Behandlung des Hausarztes entlassen. Sie ist seitdem gesund.

Es unterliegt meines Erachtens keinem Zweifel, dass wir es hier mit zwei Fällen von echter Peripleuritis zu thun haben. Bei der Kleinheit der Abscesse kommen dieselben für die auscultatorische und percutorische Untersuchung der Lunge nicht störend in Betracht und es konnte also die Gesundheit dieses Organes deutlich nachgewiesen werden. Neben der nachweisbaren Kleinheit des Abscesses sprach gegen Empyem die auf eine isolirte Stelle eines Intercostalraumes localisirte Vorwölbung resp. die durch Sondirung in Fall I nachweisbare geringe Ausdehnung der Höhle, besonders im Tiefendurchmesser. Eine Differentialdiagnose gegenüber Rippencaries war natürlich unmöglich vor der Operation zu stellen, auch in Fall I

nicht, denn bekanntlich ist es nicht immer möglich, eine thatsächlich vorhandene kleine Arrosion eines Knochens, besonders an der Rückseite einer Rippe, mit der Sonde sicher festzustellen. Die Operation gab auch hier die Gewissheit, dass die Rippen gesund waren und wir können also per exclusionem nur zu einer Annahme, nämlich der einer primären Entzündung und Vereiterung des zwischen Pleura costalis und Brustwand gelegenen Gewebes gelangen.

Bevor ich weitere Erörterungen anschliesse, will ich die Krankengeschichten von vier weiteren Fällen anreihen, die sich von den beiden oben erwähnten weniger durch eine andere Form, als durch die grössere Ausdehnung des Processes unterscheiden.

III. Frau Sch. Louise, 21 Jahre alt, aus M. Aufgenommen am 12. Mai 1902.

Anamnese: Patient stammt aus gesunder Familie und war früher nie nennenswerth krank. Vor zwei Jahren will sie eine leichte, schnell in vollkommene Heilung endigende „Rippenfellentzündung", gehabt haben. Seitdem ist sie wieder gesund gewesen, bis vor zwei Monaten sich Schmerzen, besonders bei tiefem Athmen, in der rechten Seite zeigten, die bis heute ziemlich die gleichen geblieben sind. Vor ca. 4 Wochen bemerkte Patientin an derselben Stelle eine kleine Vorwölbung, die bis heute allmählich grösser wurde. Kein Husten und Auswurf. Die Temperatur ist nicht gemessen worden.

Status: Gracil gebaute, aber durchaus gesunde Frau. In der rechten Seite, in der hinteren Axillarlinie, in der Höhe der 10. Rippe, ein flacher, kinderfaustgrosser Abscess, deutlich fluctuirend. Haut normal. Percussion über dem Abscess leicht gedämpft, sonst überall normal. Auscultation ergiebt überall normales Vesiculärathmen, über dem Abscess schwach, wie aus der Ferne klingend. Fremitus ebenfalls an der kranken Stelle schwächer, sonst normal. Im Urin nichts Besonderes. Kein Fieber.

Operation: Incision des Abscesses parallel den Rippen. Entleerung der ca. 50 ccm Eiter fassenden Höhle. Letztere erstreckt sich hinter den Rippen in einen Raum, der durch lokales Zurückweichen der Pleura costalis von der Brustwand entstanden ist. Wände schwielig verdickt. Die Rippen sind incl. Periost vollkommen intact. Resection der 9. und 10. Rippe, Evidement der Wundhöhle und Tamponade mit Vioformgaze. Gute Reinigung der Wunde und Ausfüllung mit gesunden Granulationen. Nach 14 Tagen Secundärnaht der äusseren Haut. — Glatte Heilung. Patientin ist seitdem gesund.

IV. Peter K., Schuster aus E., 24 Jahre alt. Aufgenommen am 27. Juli 1896. Entlassen am 24. September 1896.

Anamnese: Gesunde Familie. Früher gesund. Vor 2 Jahren bemerkte er zuerst in der linken unteren Scapulargegend einen kleinen „Knoten", der auf einige Monate von selbst wieder verschwunden sein soll, dann wieder kam und langsam grösser wurde. Schmerzen sind niemals hochgradig gewesen. Am 11. Juni und ebenso am 19. Juni d. J.

ist der Abscess ambulant punctirt und mit Jodoformglycerin injicirt worden, aber ohne Erfolg.

Status: Unterhalb der Scapula links eine circumscripte fluctuirende Schwellung, deren Basis ca. 12 cm. im Durchmesser breit ist. Die Punction ergiebt Eiter. An der Lunge sind Abnormitäten ausser leichter Dämpfung, Abschwächung des Vesiculärathmens und des Fremitus, ganz ähnlich dem Befunde im vorigen Fall, nicht nachzuweisen. Kein Fieber. Urin normal.

Operation: Spaltung des Abscesses. Die Höhle führt hinter die 8. Rippe, von der ein Stück resecirt wird, und wird von der verdickten Pleura costalis medianwärts begrenzt. Der zwischen Pleura und Thorax liegende Theil des Abscesses ist etwa pflaumengross, ein weiterer mit diesem communicirender Abscess liegt zwischen Musculatur und Haut ausserhalb des Thorax. Evidement der Abscesshöhle, dann theilweise Naht, theilweise Tamponade der Höhle. Während des Wundverlaufs bildet sich noch einmal eine kleine Eiterretention in einem subcutanen Recessus, der gespalten werden muss. Dann erfolgt allmählich glatte Ausheilung.

V. Peter K. aus T., 19 Jahre alt. Aufgenommen am 14. Mai 1897. Entlassen am 24. Juni 1897.

Anamnese: Patient stammt aus gesunder Familie und war angeblich nie krank. Im Februar dieses Jahres bemerkte er zuerst stechende Schmerzen in der rechten Brusthälfte, besonders bei tiefem Athmen. Vor ca. 14 Tagen bemerkte er zuerst eine Anschwellung auf der rechten Brustseite.

Status: Fast faustgrosser fluctuirender Tumor, von der 4. bis zur 6. Rippe reichend, zwischen Mamillar- und Medianlinie liegend. Eine zweimalige Punction des Tumors, wobei wenig Eiter entleert wird, und folgende Injection von Jodoform bringen keine Besserung, daher

Operation: Incision auf den Abscess. Entleerung von ca. $^1/_2$ Liter Eiter mit Blut vermischt. Die Pleura costalis ist in ziemlicher Ausdehnung von der Thoraxwand abgehoben. Gründliches Evidement der Wundhöhle und Tamponade. Glatte Ausheilung.

VI. Johann F., Tagelöhner, 42 Jahre alt, aus R. Aufgenommen am 5. Mai 1898. Entlassen am 5. October 1899.

Anamnese: Keine Heredität. Will früher gesund gewesen sein. Vor $^1/_2$ Jahr zuerst Stiche in der rechten Seite bemerkt, die auf ärztliche Medication nicht wichen. Im Winter bildete sich ein kleiner Tumor rechts unten von der Mamilla, der vom Hausarzt Mitte Februar incidirt wurde. Es blieben seitdem zwei Eiter secernirende Fisteln zurück.

Status: Zwei Fisteln nahe beieinander, subcutan communicirend, unten aussen von der rechten Mamilla, in der Höhe der 5. Rippe. Die Sonde führt hinter die Rippe, aber nicht auf rauhen Knochen. Die Fisteln entleeren wenig schmierigen Eiter. Etwas oberhalb der Fisteln eine kleine fluctuirende Geschwulst. An Lungen und Pleura nichts Besonderes. Kein Husten, kein Auswurf, kein Fieber.

Operation: Incision auf die rechte Geschwulst und Entleerung des Eiters, der hinter der 5. Rippe liegt. Die beiden Fisteln führen auf resp. hinter die 6. Rippe. Beide Rippen sind selbst incl. Periost

intact, müssen aber, um die Abscesshöhle freizulegen, resecirt werden. Excision des erkrankten Gewebes und Tamponade der Wundhöhle mit Jodoformgaze. Allmähliche Reinigung der Wunde; doch Anfang August zeigt sich eine neue Fistel, die vom inneren Wundwinkel medianwärts führt. Es müssen daher die beiden medianen Stümpfe der 5. und 6. Rippe weiter resecirt werden. Ende September Versuch einer Secundärnaht des Defectes, die jedoch nicht heilt und wieder getrennt werden muss. Die eitrige Schmelzung des peripleuritischen Zellgewebes geht in der nächsten Zeit weiter nach abwärts und macht im November eine weitere Resection der 7. und 8. Rippe nöthig.

Januar 1899: Wunde sieht gut aus. Es besteht noch ein langer Kanal, der mit Milchsäure ausgespritzt wird. Vernarbung macht gute Fortschritte.

15. Januar: Spaltung obigen Kanals.

4. Februar: Spaltung einer weiteren unterminirten Hautpartie. Die Wunde sieht im Uebrigen gut aus.

15. März: Wunde bis auf einige geringe Stellen vernarbt, nach hinten zu noch unterminirt.

10. April: Nochmalige Operation. Nach hinten müssen bis fast an die Scapula die Weichtheile gespalten und die Rippenstümpfe entfernt werden, um die Unterminiruugen freizulegen. Evidement. Darauf ganz langsame Ausheilung der grossen flachen Wunde. Am 5. October 1899 wird Patient auf seinen Wunsch in die Behandlung des Hausarztes entlassen. Ich habe leider über sein weiteres Schicksal nichts erfahren können.

Bringen jene beiden ersten Krankengeschichten die Affection in den Anfängen und in wenig ausgedehnter Form, so finden wir in II bis VI die weitere Entwicklung derselben, stärkere Abscedirung, ausgedehnteres Abgehobensein der Pleura costalis von der Thoraxwand, mehrfache Fisteln, die zunächst aus dem retrocostalen Abscess in einen secundären präcostalen resp. subcutanen und von dort nach aussen führen. Eine besonders maligne Form und ausnehmende Neigung zur Progredienz trotz ausgedehnter operativer Freilegung alles Erkrankten sehen wir bei Fall VI. Der Beginn und anfängliche Verlauf unterscheidet sich nicht wesentlich von den anderen Fällen, ebensowenig die erste Operation, die in partieller Resection der zwar selbst nicht erkrankten, aber den Eiterabfluss aus der Abscesshöhle hindernden Rippen, soweit es nöthig schien, das heisst, soweit, dass keinerlei Unterminirungen mehr constatirt wurden, bestand. Trotzdem breitete sich der chronisch-entzündliche, das Zellgewebe einschmelzende Process retrocostal weiter aus und machte noch mehrfache Resectionen von neuen Rippen resp. von Stümpfen der früher entfernten nöthig, bis es endlich gelang, weiterer Progredienz Einhalt zu thun. Abgesehen von diesen Unterschieden in der Intensität und Malignität des Processes finden wir in allen sechs Fällen dieselben Momente wieder:

Schleichender Beginn ohne nachweisbare Aetiologie. In keinem von allen Fällen ist ein Trauma in der Anamnese eruirbar. Ebensowenig können wir Lungen- und Pleuraerkrankungen als primäre Ursache anschuldigen; nur in Fall III finden wir in der Anamnese eine vor 2 Jahren überstandene Pleuritis resp. „Rippenfellentzündung" erwähnt. Dieselbe wird von der Patientin selbst als eine „leichte" bezeichnet, die sehr schnell geheilt und ohne jede Residuen verschwunden sei. Es ist doch nicht wohl anzunehmen, dass eine nach 2 Jahren einsetzende Eiterung auf diese Affection ätiologisch zurückzuführen ist.

Die Rippen und ihr Periost sind ätiologisch ebenfalls nicht anzuschuldigen, sie wurden stets vollkommen intact gefunden.

Entsprechend dem sehr chronischen Verlauf waren die durch die Affection bedingten Schmerzen meist nur gering und der erste Antrieb, chirurgische Hülfe aufzusuchen, wurde meist durch die äusserlich sichtbare Geschwulst gegeben, die ihre Ursache hat in dem Bestreben des peripleuritisch angesammelten Eiters, einen Ausgang nach Aussen zu suchen, zuerst durch die Intercostal- und äussere Brustmusculatur unter die Haut, dann durch diese ins Freie. Die letztere Etappe wurde wiederholt durch das Eingreifen des Hausarztes beschleunigt, eine Heilung trat aber trotz der durch Incision geschaffenen Erleichterung des Eiterabflusses nicht ein, weil die vor dem Abscess liegenden Rippen die totale Entleerung hinderten. Nach Beseitigung dieses Hindernisses fand stets anstandslos, bei Fall VI allerdings erst nach wiederholtem operativem Eingriff, eine glatte Ausheilung statt.

Ehe ich in weitere Besprechungen eintrete, möchte ich den mitgetheilten sechs Krankengeschichten noch drei andere anschliessen, die sich von jener dadurch unterscheiden, dass der peripleuritische Entzündungsprocess sich auf tuberculöser Basis entwickelt, die im Uebrigen aber, wie ich unten noch ausführen werde, als Beweismaterial für die Möglichkeit selbständig auftretender Peripleuritis jenen Fällen gleichwerthig sind.

VII. Frau Christine S. aus S., 51 Jahre alt. Aufgenommen am 18. Mai. Entlassen am 24. Juni 1901.

Anamnese: Keinerlei Heredität. Patientin selbst war immer gesund. Seit 1/2 Jahr traten zeitweilig Schmerzen in der rechten Brustseite auf. Zuweilen kam ein leichter Husten ohne Auswurf hinzu. Vor 2 Monaten bemerkte sie zuerst eine Schwellung vorn rechts auf der Brust, die sich allmählich vergrösserte bis zum jetzigen Umfang. Die Schmerzen sind ziemlich in derselben Stärke bestehen geblieben und treten hauptsächlich bei tiefen Athemzügen, beim Bücken und heftigen Bewegungen der Arme auf.

Status: Taubeneigrosser kalter Abscess oberhalb der rechten Mamma. Kein Fieber. An Lungen und Pleura nichts Abnormes nachzuweisen. Urin normal; übrige Körperorgane gesund.

Operation: Incision auf den Abscess. Es zeigt sich eine mit schmierigen Massen und Belegen gefüllte Eiterhöhle, die sich hinter die 3. Rippe zur Pleura hinzieht. Die Pleura costalis ist hier local von der Brustwand abgehoben und begrenzt einen kleinen mit Eiter gefüllten Hohlraum. An der Rippe ist nichts Abnormes zu finden. Evidement, Tamponade mit Vioformgaze. Die Wundhöhle füllt sich allmählich mit gesunden Granulationen. Mit fast geheilter Wunde in die Behandlung des Hausarztes entlassen, wo bald gänzliche Heilung erfolgt. Pathol.-anat. Diagnose der excidirten Schwielen und Massen: Tuberculose.

Befund: In dem entzündlich infiltrirten Gewebe zahlreiche Tuberkel.

VIII. Fräulein Caroline D. aus N., 17 Jahre alt. Aufgenommen am 23. Juni. Entlassen am 30. Juli 1896.

Anamnese: Gesunde Familie. Im Februar 1895 hat Patientin eine „Influenza" und Rippenfellentzündung überstanden. Im Anschluss daran entwickelte sich im Frühjahr auf der linken Rückenseite eine Geschwulst, die vom Arzt incidirt wurde. Entleerung von Eiter. Eine Heilung trat nicht ein, zu der von den Incision zurückbleibenden Fistel entwickelten sich im Laufe der nächsten Monate noch mehrere.

Status: Auf dem Rücken links über der 6. bis 10. Rippe mehrere Eiter secernirende Fisteln, von denen eine mit der Rippe durch Narbengewebe verbunden ist. Die Sonde gelangt nirgends auf rauhen Knochen. Die Haut in der Umgebung der Fisteln ist ekzematös. Percussionsschall über der linken Lungenspitze etwas kürzer als rechts. Auscultatorisch hier verlängertes rauhes Exspirium. Urin normal.

Operation: Breite Spaltung der Hautbrücken zwischen den Fisteln, die grösstentheils communiciren. Es zeigt sich, dass die Fisteln sich in die Tiefe zu tuberculösen und verkästen Herden hinziehen und zwar bis auf die abgehobene Pleura costalis. Um an die Herde herankommen zu können, müssen fünf Rippen (6.—10.) in Ausdehnung von 8—10 cm. zwischen hinterer Axillar- und Scapularlinie resecirt werden. Dann gelingt es, die Herde gründlich auszukratzen. Tamponade mit Jodoformgaze. Patientin ist zuerst schwach, erholt sich dann; sie wird nach einiger Zeit mit gut granulirender Wunde in ambulante Behandlung entlassen. In der Folgezeit, nachdem diese Wunde geheilt ist, bekommt Patientin nacheinander mehrere tuberculöse Affectionen, Sehnenscheiden- und kleinere Gelenkfungen, mehrere kalte subcutane und Drüsenabscesse, die alle mit gutem Erfolg chirurgisch behandelt werden, bis endlich Patientin vom Vater nach Hause geholt und in naturheilkundige Behandlung gegeben wird. Seitdem habe ich nichts mehr über sie gehört.

IX. Victor C., Journalist aus A., 25 Jahre alt. Aufgenommen am 20. Mai. Entlassen am 13. Juni 1901.

Anamnese: Gesunde Familie. Seit 2 Monaten leidet Patient an „Spitzenkatarrh". Vor ca. 3 Wochen bekam er einen kalten Abscess der mittleren vorderen Brustpartie rechts, der incidirt wurde. Davon ist eine Fistel zurückgeblieben.

Status: Ueber beiden Lungenspitzen leichte Dämpfung, verschärftes

Exspirium und hier und da spärliches Knisterrasseln. Rechts vorn zwischen 4. und 5. Rippe eine Fistel, die etwa 4 cm in die Tiefe gegen die Pleura hinführt. Urin normal. Auch sonst nichts Abnormes. Allgemeinbefinden, Ernährungs- und Kräftezustand ziemlich gut.

Operation: Erweiterung der Fistel. Sie führt hinter die 5. Rippe in eine Eiterhöhle, die sich nach oben auch etwas unter die 4. Rippe hin erstreckt. Beide Rippen ganz intact. Die hintere Begrenzung der Abscesshöhle bildet die von der Thoraxwand partiell abgehobene Pleura costalis. Resection der beiden Rippen, Evidement der Höhle und Tamponade derselben. Die Höhle granulirt gut zu. Patient wird auf Wunsch mit gut aussehender Wunde in die Behandlung des Hausarztes entlassen. Die Wunde ist zu Hause glatt vollends geheilt, jedoch ist Patient an fortschreitender Lungentuberculose nach ca. $^3/_4$ Jahr gestorben.

Auf den ersten Blick scheinen die beiden letztgeschilderten Krankengeschichten nicht zur Sache zu gehören, indem sich zur Zeit des Auftretens des peripleuritischen Abscesses schon eine tuberculöse Affection der Lungen vorfand. Ich habe dennoch keinen Anstand genommen, die Fälle hier anzureihen, da sie mir aus folgenden Gründen hierhin zu gehören scheinen: die ganz im Anfangsstadium befindliche Affection der Lunge selbst war vorläufig noch auf die Spitzen localisirt, während der Abscess wesentlich tiefer unten am Thorax entstand, also offenbar ohne jeden continuirlichen Zusammenhang mit jenem tuberculösen Herd war. Dafür spricht besonders auch die glatte Heilung der residirten Abscesse, die sicher weniger prompt, resp. gar nicht erfolgt wäre, wenn ein Zusammenhang der beiden Herde bestanden hätte. Der peripleurale Abscess steht zwar in solchen Fällen sicher in einem consecutiven Verhältniss zur Lungenaffection, aber er bedeutet nicht eine Fortpflanzung jenes Processes per continuitatem, sondern eine echte Metastase, ebenso, wie wenn ein Lungenphthisiker etwa eine tuberculöse Meningitis bekommt. Der peripleuritische Abscess ist ein isolirter Krankheitsherd zwischen gesunder Thoraxwand und gesunder Pleura costalis resp. Lungenpartie und hat als solcher wenigstens viel Verwandtschaft mit jenen in den sechs ersten Krankengeschichten beschriebenen Processen.

In letzteren hat eine Infection des peripleuralen später vereiternden Gewebes doch auch stattgefunden, nur ist die Eingangspforte des Infectionserregers in den Körper nicht mehr nachweisbar, ebensowenig, wie in dem Fall VII dieselbe noch zu erkennen ist, wo es sich auch um Tuberculose handelt, die Lunge aber gesund befunden wurde Dieser Fall bildet ein Mittelglied zwischen den Fällen I—VI einer- und VIII und IX andererseits. Ob der Krankheitserreger der Tuberkelbacillus oder ein anderer Mikroorganismus ist, kommt wohl weniger in Betracht bei der Frage, ob er eine isolirte, nicht durch directes

Fortschreiten von erkranktem Nachbargewebe (Rippen, Pleura) aus erzeugte Peripleuritis gebe.

Einen tuberculösen kalten Abscess in irgend einem Knochen oder Gelenk werden mir, wenn bei seinem Beginn eine tuberculöse Lungenaffection bestand, ätiologisch auf eine hämatogene Infection von jenem Herd aus zurückführen; wir nennen dann jene Affection eine secundäre, metastatische. Entsteht aber ein Gelenkfungus in einem sonst gesunden Körper, so nennen wir denselben primär, obgleich wir wissen, dass auch hier der Erreger der Krankheit, der Tuberkelbacillus, nicht im Gelenk entstanden, sondern von aussen hereingekommen ist. Wir können nur die Eingangspforte nicht mehr nachweisen. Ebenso ist es in Fall VII, dem wir demnach nothgedrungen und folgerichtig als primär tuberculöse Peripleuritis bezeichnen müssen. Die Lage des peripleuralen Zellgewebes, welches das Substrat zu den hier in Frage kommenden entzündlichen Processen bildet, ist für eine andere als hämatogene primäre Entzündungsursache ausser einem traumatischen nicht erreichbar; es sind daher die in Fall I bis VI geschilderten nicht tuberculösen Abscedirungen zweifellos ebenso auf dem Wege der hämatogenen Infection verursacht. Hier ist es ebensowenig, wie im Fall VII möglich, die Eingangspforte für den Infectionsträger in die Blutbahn festzustellen. Die medicinische Nomenclatur bezeichnet derartige Abscesse als primäre.

Der isolirte peripleurale Abscess von Nr. VIII und IX hat, so müssen wir annehmen, seine Infectionserreger, die Tuberkelbacillen, ebenso auf hämatogenem Wege, aber nicht von aussen her, sondern vom primären Herd in der Lungenspitze empfangen. Er ist also nominell eine secundäre Affection, aber doch selbständig, und können daher diese beiden Fälle meines Erachtens mit verwerthet werden als Beweise für die Behauptung, dass es selbständige, nicht per contunitatem von der Nachbarschaft her fortgeleitete Entzündungszustände des peripleuralen Gewebes giebt, denn für diese Frage ist die Herkunft der Infectionserreger, ob aus einem anderen Herd desselben Körpers, oder von aussen her, gleichgültig.

Derartige Krankheitsfälle, wie meine Nr. VIII und IX, scheinen mir, wenn es sich in ihnen auch nicht um eine „primäre" Peripleuritis sensu strictissimo handelt, doch für die Möglichkeit des Vorkommens einer solchen beweisender zu sein, als solche Fälle, wo, ohne irgend eine als die primäre anzusprechende Erkrankung im übrigen Körper, sich afficirte Rippen, Durchbrüche nach der Pleura und dergleichen finden, oder auch als solche, in denen eine Pleuritis oder gar ein Empyem, oder eine Pneumonie unmittelbar vorher-

gegangen ist. Ich habe, wie oben schon bemerkt, solche zweifelhafte Fälle überhaupt für meine Besprechung nicht mit verwerthet. In der Literatur finde ich jedoch mehrere derartige Krankengeschichten aufgeführt.

Zwar ist im zweiten Falle von Wunderlich, der als eine Art Pyämie verlief und in dem sich an einer Stelle Rippenperiostitis zeigte, seine Annahme, dass die letztere secundär sei, nach der ganzen Sachlage wohl plausibel; ebenso wird im Riegel'schen Fall, wo sich bei einer zweiten Operation drei Rippen vom Periost entblösst zeigten, die bei der ersten gesund gewesen waren, diese Rippenaffection sicher nicht als Ursache, sondern als Folge der Peripleuritis anzusehen sein. Dagegen ist schon der erste Fall Wunderlich's, in dem sich eine Perforation vom peripleuritischen Herd nach der Lunge zeigte, die Wunderlich so erklärt, dass ein selbständiger peripleuraler Abscess dem ebenfalls selbständigen Lungenherd entgegengearbeitet hätte, um ihm nach aussen Luft zu schaffen, kaum ganz einwandsfrei.

Vollends der erste Fall von Martin scheint mir noch weniger in die Rubrik „genuine Peripleuritis" zu passen. Der Patient hat ein Empyem gehabt, das auf Incision heilte. Schon nach 14 Tagen begann die Peripleuritis. Die zu deren Heilung gemachte Incision ergab Eiter in der Nähe der ersten Narbe („handbreit" davon entfernt). Leider ist nicht gesagt, wie nahe die Eiterhöhle sich an die erste Narbe heran erstreckte, was doch wichtig wäre für Beantwortung der Frage, ob in dieser Incisionsnarbe des Empyems nicht Entzündungserreger zurückgeblieben sind, die die secundäre Peripleuritis dann hervorriefen.

Wie gesagt, diese Peripleuritis scheint mir jedenfalls keine primäre oder genuine zu sein. Der andere Martin'sche Fall ist wegen kürzlich (drei Monate) vorhergegangener Pleuritis, die an einer Stelle eine circumscripte Dämpfung zurücklassen hat, welche ihrerseits continuirlich zeitlich in die Peripleuritis übergeht, wohl auch nicht zu verwerthen. Aehnliche berechtigte Zweifel lassen noch andere Fälle, z. B. der III. von Bartels und mehrere von Le Plat, zu.

Was die Diagnose der Peripleuritis anbelangt, so haben die alten oben genannten Autoren dieser Frage ungeheure Sorgfalt angedeihen lassen, besonders der Differential-Diagnose gegenüber dem Empyem. Bartels und Riegel geben besonders sehr ausführliche dahingehende Anweisungen. Knapp und präcis sind die differentialdiagnostischen Fingerzeige, die Leichtenstern giebt: „Das Klaffen eines Intercostalraumes spricht für peripleuritischen Abscess; das Empyem bricht gewöhnlich mit einer grösseren, direct in die Em-

pyemhöhle führenden Oeffnung nach aussen auf; der peripleuritische Abscess führt mitunter zu mehrfachen Aufbrüchen und Fistelgängen. Der Empyemeiter ist dünner, specifisch leichter . . . Die unterste Grenze des Empyems wird stets von der unteren Pleuragrenze gebildet, der peripleurale Abscess kommt sowohl hier, als auch höher am Thorax vor und ist im letzteren Falle allerseits von normalen Percussionsschall und normales Vesiculärathmen gebendem Lungengewebe umgeben. Das Empyem hat häufig, der peripleurale Abscess niemals eine horizontale, den ganzen Thorax umziehende Dämpfungsgrenze."

Wunderlich meint, dass „in der grossen Mehrzahl der Fälle" die im subserösen Gewebe beginnenden Processe alsbald von Exudat im serösen Sack selbst gefolgt sind, die dann das Bild verdecken: Der subseröse Process verschwinde dann aus dem Krankheitsbilde, wodurch seine Diagnose sehr erschwert werde. Die anderen Autoren erwähnen jedoch ein solches secundäres pleuritisches Exsudat nicht und unsere Fälle zeigen ein solches ebensowenig. Wahrscheinlicher ist, dass das unter dem Einfluss der benachbarten Entzündung beginnende Derberwerden der Pleura, die „plastische Entzündung" derselben, wie Leichtenstern sagt, diese Exsudatbildung im Pleurasacke hintanhält, ebenso, wie dieselbe Ursache ist, dass der peripleuritische Eiter fast niemals in die Pleura, sondern immer nach aussen durchbricht.

In Bezug auf den heutigen Standpunkt bezüglich der Diagnose der Peripleuritis können wir wohl Martin recht geben, der die Stellung einer subtilen Differentialdiagnose vor einem operativen Eingriff für praktisch wenig wichtig hält, im Gegensatz zu Barthels, der es für sehr wesentlich erklärt, die Peripleuritis von einem eitrigen Pleuraexsudat zu unterscheiden, da eine Verwechslung unter Umständen für den Patienten verhängnissvoll werden könnte. Ob Empyem, ob Periostitis oder Caries der Rippen oder Peripleuritis, die Operation ist in jedem Falle nothwendig, und wird die nöthige Klarheit über die Natur des Processes schon schaffen.

Die Prognose der Peripleuritis war früher sehr ungünstig. Bartels berechnet 50% Mortalität, 25% unvollständige und nur 25% wirkliche Genesung. Dagegen sind alle unsere Fälle glatt geheilt, sogar die beiden, in denen das Allgemeinbefinden und die Heilungstendenz durch gleichzeitige Lungenphthise doch sehr herabgesetzt war. Wir können also heute die Peripleuritis wohl nicht mehr als eine so gefährliche Krankheit ansehen.

Diese günstige Wandlung in der Prognose ist natürlich nicht auf

eine Aenderung des Wesens der Krankheit, sondern in erster Linie auf die Fortschritte zurückzuführen, die wir in der Therapie in den letzten Jahrzehnten gemacht haben.

Selbst ein Chirurg von der Bedeutung Billroth's hatte zur Zeit seiner Publication über Peripleuritis noch Scheu vor breiter Eröffnung dieser Abscesse, vor „Colossalschnitten", wie er sich ausdrückt. Er sagt wörtlich: „Die Behandlung der abscedierenden Peripleuritis darf nicht zu eingreifend chirurgisch sein; ich würde immer mehrere kleinere Oeffnungen an den am deutlichsten fluctuirenden Stellen (wenn nämlich überhaupt die Erscheinungen eines noch bevorstehenden Durchbruchs vorhanden sind) grossen Spaltungen vorziehen!" Zwar sieht auch Bartels das Heil für den Patienten in möglichst rascher und vollständiger Entleerung des Eiters nach aussen, aber auch er räth, eher mehrere kleine Incisionen zu machen, als eine ausgedehnte Spaltung des Abscesses. In seinem ersten Fall wird der Eiter noch 5 Monate nach der ersten Incision, 4 Monate nach der zweiten als stark stinkend bezeichnet, doch ein Beweis, dass die chirurgische Therapie nicht energisch genug war und in Folge dessen die Reinigung des Abscesses nicht schnell genug von statten gehen konnte. Im Riegel'schen Falle wurde erst 4 Monate nach Einlieferung des Patienten in die Klinik operativ vorgegangen, nachdem zuerst alles andere versucht war. Es wurden dann 1600 ccm Eiter entleert. Auch der erste Billroth'sche Fall wurde offenbar ungenügend eröffnet, was Billroth bedingungsweise selbst zugiebt. Patient starb an Pericarditis und allgemeiner Entkräftung. Die Section ergab eine kindskopfgrosse Eiterhöhle vorn zwischen Diaphragma, Pleura costalis resp. diaphragmatica und Thoraxwand, von der aus viele Fisteln sich einen Ausweg nach der Haut gebahnt hatten. Die Therapie hatte sich damit begnügt, die zwischen den Fisteln befindliche kranke Haut zu entfernen, hatte aber von Rippenresection und überhaupt jedem Vordringen in die Tiefe Abstand genommen, da die Rippen gesund befunden wurden.

Während man also früher zuwartete und cataplasmierte, so lange es der Allgemeinzustand des Kranken eben erlaubte, und dadurch sicher manchmal mit dem rettenden chirurgischen Eingriff zu spät kam, ist es, wie die Krankengeschichten zeigen, unser Princip gewesen — und das entspricht wohl dem heute allgemein gültigen Standpunkt — in allen Fällen die verschlungenen und oft vielfach verzweigten Eitergänge rücksichtslos zu verfolgen, sie sämmtlich bis zu ihren letzten Enden zu spalten, alle überbrückenden und unterminierten Rippen zu reseciren und so die Fisteln in völlig offenliegende

eiternde Flächen zu verwandeln. Der Erfolg zeigt, dass dieser Weg der einzig richtige ist. Man operirt bei noch gutem Kräftezustand und bevor die anderen Organe oder gar der Gesammtorganismus in Mitleidenschaft gezogen ist. Das hat den zweifachen Vorzug, dass man nicht zu spät kommt mit der Entfernung des Erkrankten und der Kranke auch noch die Kraft und Lebensenergie hat, den durch Eiterung und Operation bedingten Gewebsdefect schnell zu ersetzen.

Zwar geben auch fast alle früheren Autoren den Rath, möglichst früh und gründlich zu operiren, aber was sie unter „möglichst früh" und besonders unter „gründlich" verstanden, war eben nach unseren heutigen Begriffen durchaus unzureichend. Der Eingriff bestand in möglichst kleinen Schnitten, die einer nach dem andern gemacht wurden, sowie sich in der Nachbarschaft eine neue Eiterung, eine Unterminirung oder Retention zeigte. Geradezu wunderlich klingt es dem heutigen Chirurgen, wenn er liest, dass Bartels noch 1874 eine Fistel, die sich verengert hatte und nicht mehr genug durchliess, durch Laminaria erweiterte.

Mit dieser Verschiedenheit der Therapie scheint es mir auch zusammenzuhängen, dass in den alten Fällen so häufig von einer die Peripleuritis begleitenden Nephritis die Rede ist, während von unseren Patienten keiner diese Complication zeigte. Es ist ja bekannt, dass chronische Eiterungen, wenn sie nicht beseitigt werden, oft Nephritis im Gefolge haben. Wird jedoch der Eiter, sobald man ihn erkannt hat, sofort radical beseitigt, so wird die secundäre Nierenaffection wohl meist verhütet werden können.

Literaturverzeichniss.

Wunderlich, Archiv f. Heilkunde. 1861.
Billroth, Langenbeck's Archiv. 1861.
Le Plat, Gazette des hôpitaux. 1866.
Derselbe, Arch. génér. 1865.
Bartels, Deutsches Archiv f. klin. Med. 1874.
Riegel, Ebenda. 1877.
Caspari, Berliner klin. Wochenschr. 1867.
Leichtenstern, Die Krankheiten der Pleura in Gerhard's Handb. d. Kinderkrankheiten. 3. Bd. 1878.
Martin, Centralbl. f. Chirurgie. 1882. 36.
Riedinger, Verletz. u. s. w. d. Thorax. Deutsche Chirurgie. Lief. 42. 1888.

XIX.—XX.

Kleinere Mittheilungen.

XIX.

Aus dem chirurgischen Stadtlazareth zu Danzig.
(Director: Prof. Barth.)

Blutige Reposition einer irreponiblen Hüftluxation.

Von

Dr. **Haedke,**
früherem I. Assistenzarzt am Stadtlazareth, z. Z. in Schivelbein i. Pom.

Während unter dem Schutze der Anti- und Aseptik ein operatives Vorgehen bei veralteten Luxationen im allgemeinen relativ früh Allgemeingut der chirurgisch thätigen Aerzte wurde und wir die durch ein solches erzielten Resultate zu den schönsten Erfolgen der neueren chirurgischen Aera zählen können, schienen die veralteten Hüftverrenkungen lange eine pièce de résistance bleiben zu wollen, welche diesen energischen Heilbestrebungen einen hartnäckigen Widerstand entgegensetzten. Die Gründe, warum gerade bei diesem grössten aller Gelenke die Erfolge zu wünschen liessen, sind von Drehmann[1]) und neuerdings von Payr[2]) im einzelnen auseinandergesetzt: es ist der schwer zu überwindende Widerstand der grossen Weichtheilmassen, die Schwierigkeit, an das tiefliegende Gelenk überhaupt heranzukommen und die Verödung desselben durch Wucherungsmassen. So kam es, dass die grössere Zahl der Eingriffe, welche in der Absicht zur Wiederherstellung der Function des Gelenks mit Erhaltung der knöchernen Theile begonnen wurden, als verstümmelnde Operation in Gestalt der Resection des Kopfes endeten; ein gewiss nicht idealer Ausgang. Da also bei der geringen Zahl günstig verlaufener blutiger Repositionsversuche die Beibringung weiteren Materials zur Klärung in Betracht kommender Fragen erwünscht ist, folgen wir der Aufforderung Payr's der zuletzt über 3 eigene Beobachtungen aus der Grazer Klinik berichten konnte, und geben nachstehend Bericht über einen von uns operativ geheilten Fall dieser Art.

---

1) Drehmann, Bruns' Beitr. z. klin. Chirurgie. 17. Bd.
2) Payr, Zeitschr. f. Chirurgie. 57. Bd.

Emil S., 14jähriger Arbeitsbursche, verunglückte vor 10 Wochen dadurch, dass er beim Umkippen einer mit Erde gefüllten Lowry von den Erdmassen verschüttet wurde. Angeblich wurde er von der rechten Seite her getroffen und kam beim Fall auf die linke Hüfte zu liegen in der er sofort einen heftigen Schmerz verspürte. Er konnte nicht selbst aufstehen, musste vielmehr nach Hause getragen werden, wo er 8 Wochen lang dauernd zu Bett lag. Die Angehörigen hatten es nicht für nöthig gehalten ärztliche Hilfe in Anspruch zu nehmen. Seit etwa 14 Tagen ist er nun auch zeitweise aufgestanden, hinkte jedoch so stark, dass die Eltern sich jetzt entschlossen, den Jungen in das Danziger Stadtlazareth zu bringen „um das Bein einrenken zu lassen". Er wurde am 3. Juni 1901 aufgenommen und am 31. Juli 1901 entlassen.

Status am 3. Juli 1901: Gracil gebauter Junge mit mässiger Musculatur. Das linke Bein ist in Hüft- und Kniegelenk leicht gebeugt und nach innen rotirt. Es erscheint erheblich verkürzt. Die linke Glutäalgegend ist stärker vorgewölbt; die Haut zeigt keine Abnormität. In Rückenlage können beide Beine fast parallel gelagert werden. Es bleibt jedoch Innenrotation und leichte Beugung im Knie bestehen und es bildet sich eine Lordose, durch deren Ausgleichung eine Beugestellung im Hüftgelenk von etwa 45° offenbar wird. Bis zu diesem Winkel kann er in Rückenlage das Bein auch activ beugen. Die in aufrechter Haltung wahrgenommene Verkürzung des Beins ist eine reelle: Der Trochanter steht 5 cm über der Roser-Nélaton'schen Linie. Der Schenkelkopf lässt sich auf der Hüftschaufel in der vorgewölbten Glutäalgegend in der Tiefe durch Rotationsbewegungen erkennen. Der Gang des Patienten ist naturgemäss ausserordentlich stark hinkend. Auch ermüdet Patient schon nach wenigen Schritten. Diagnose: Luxatio femoris iliaca.

Am folgenden Tage wurde in Narkose der Versuch einer Reposition gemacht, die in typischer Weise vorgenommen wurde. Man konnte hierbei zwar ein Herabtreten des Kopfes bis zum Niveau der Pfanne feststellen, jedoch war das alles was trotz lange fortgesetzter Bemühungen sich erreichen liess. — Streckverband mit 5 kg Belastung.

Am 6. Juni wurden diese Repositionsversuche nochmals ohne Erfolg vorgenommen und daher am 9. Juni nach mehrtägiger gründlicher Vorbereitung des Operationsgebiets zur operativen Freilegung des Gelenks geschritten. (Dr. Haedke.) Nach dem Vorgange von Payr 15—20 cm langer Hautschnitt an der Hinterfläche des Trochanter major, über diesen hinweg bogenförmig nach innen oben verlaufend, so dass er im oberen Theil in die Faserrichtung des M. glut. max. fiel. Nach Durchtrennung dieses Muskels konnten Glut. med. und minim nach lateral mit stumpfen Haken abgezogen werden und der Kopf trat an seiner pathologischen Stelle zu Tage. Derselbe zeigte keinerlei Deformität. Nur ist das Lig. teres abgerissen. In der Umgebung beginnende Schwielenbildung in den Weichtheilen. Jetzt begannen die Schwierigkeiten da ein weiteres Eindringen in die Tiefe nach der Pfanne zu erst möglich wurde, nachdem in ausgedehntester Weise die gesammte Musculatur des Troch. maj. an ihrer Anheftungsstelle vom Knochen abgetrennt war, wie zur Resection. Nun erst wurde der Kopf soweit beweglich, dass man ihn mit starken Knochenhaken hervorziehen und die Stelle der Pfanne zu Gesicht bringen

konnte. Dabei zeigte sich, dass der Riss in der hinteren unteren Kapselpartie gelegen war. Die Pfanne war fast vollkommen mit sehr derben, schwieligen Bindegewebsmassen ausgefüllt, deren Entfernung mit Messer und scharfem Löffel einige Schwierigkeit machte. Der Knorpelüberzug der Pfanne erwies sich nach Auslöffelung dieser Massen als gut erhalten. Jetzt gelang die Reposition durch Flexion, Aussenrotation und directen Druck von hinten her nicht allzuschwer. Nach Anlegung der wenigen nothwendigen Unterbindungen, Catgutnaht der Musculatur, lockere Jodoformgaze-Tamponade bis zum Schenkelhals, welche zur Mitte der sonst völlig geschlossenen Hautwunde herausgeleitet wurde. Streckverband 5 kg. Der Verlauf gestaltete sich vollkommen aseptisch. 18. Juni, V—W Entfernung eines Theils des Tampons, Wunde secernirt sehr wenig. Das Bein steht gut. 22. Juni, Tampon entfernt, Drain eingelegt. 26. Juni, Drain entfernt. 1. Juli, Patient richtet sich im Bett auf. 8. Juli, Streckverband abgenommen, Wunde ganz geschlossen, Bad, Massage, Bewegungsübungen passiv und activ. Vom 17. Juli ab ist er zeitweise ausser Bett, niemals war während der ganzen Zeit Temperatursteigerung beobachtet. Bei der Entlassung am 31. Juli, welche leider von den Eltern verlangt wurde, war Patient schon den ganzen Tag ausser Bett. Die Flexion in der Hüfte war activ schon bis 60°, die Abduction bis 45° möglich. Bei militärischer Kniebeuge konnte Patient die Flexion in Hüft- und Kniegelenk soweit treiben, dass von den Steisswirbeln zur Ferse 40 cm Abstand verblieben. — Er hat sich nicht mehr vorgestellt.

Durch die Operation wurde also eine vollkommene Heilung erreicht. Sie gab uns auch Aufklärung über die Hindernisse, welche den Versuch, auf gewöhnlichem, unblutigen Wege zum Ziele zu kommen, vereitelten. Die Länge der seit dem Unfalle verstrichenen Zeit liess ja erwarten, dass Gewebsveränderungen, die sich inzwischen hatten ausbilden können, die Veranlassung zum Misslingen sein würden, denn Kapselinterposition ist am Hüftgelenk als primäres Hinderniss beobachtet (Helferich, Drehmann), aber immerhin selten. Als solche secundären Hindernisse stellten sich dann auch bei der Operation die Verkürzung der Weichtheile und die Verödung der Pfanne heraus. Es kann ja nicht Wunder nehmen, dass bei einem 10 wöchentlichen Verweilen des Schenkelkopfes in pathologischer Stellung eine sehr erhebliche Retraction derjenigen Muskeln stattfindet, deren Ansatzpunkte in der abnormen Stellung genähert sind, d. h. vor allem der Glutäen und der Rotatoren. Es wird diese auch von allen beschrieben, welche Gelegenheit zur Autopsie in vivo hatten, und fast alle Operateure sahen sich daher genöthigt um den Widerstand der Musculatur auszuschalten, in mehr oder weniger ausgedehnter Weise zu einer Ablösung derselben vom Trochanter bis zur vollkommenen Skelettirung zu schreiten. Mikulicz nimmt bei seinem Operationsverfahren von vornherein bei der Anlegung des Hautschnitts darauf Rücksicht, indem er nach querer Schnittführung den Trochanter mitsammt der anhaftenden Musculatur temporär abmeisselt. (Drehmann l. c. S. 785.) Riedel, welcher vom Langenbeck'schen Resectionsschnitt aus vorging, half sich ebenfalls einmal durch Abmeisselung des Trochanters. (Endlich Langenbeck's Archiv, Bd. 56, S. 576.) Jedenfalls muss man bei allen älteren Fällen auf ein radicales Vorgehen in dieser Hinsicht gefasst sein, um

Bewegungsfreiheit zu haben. Als zweites Hinderniss erwiesen sich die Veränderungen in der Pfanne. Diese war so vollständig mit den derben Fasermassen ausgefüllt, dass es schwierig war, trotz breiten Zugangs sie zu finden. Auch diese Verödung der Pfanne wird fast durchweg erwähnt und sie ist es jedenfalls, welche in allen älteren Fällen auch da eine Reposition unmöglich macht, wo der Widerstand der Weichtheile sich mehr oder weniger überwinden lässt. Von verschiedenen Autoren wird die ausfüllende Masse als ein ganz auffallend derbes, hartes, resistentes Gewebe angegeben dessen Fortschaffung die grössten Schwierigkeiten machte und auch in unserm Falle waren wir erstaunt, wie grosse Kraftanwendung die Führung des scharfen Löffels nöthig machte. Dem gegenüber erscheint es um so auffallender, dass unter den Bindegewebsmassen sich in der Tiefe der Pfanne schöner, gesund aussehender Knorpel präsentirte.

Gleiches berichtet Drehmann von den 3 von Mikulicz operirten Fällen und erwähnt denselben Befund bei Harris nach einem 4 monatlichen Bestehen einer Luxatio iliaca. In dem Falle der Breslauer Klinik konnte man für dieses merkwürdige Verhalten des Knorpels eine Erklärung darin finden, dass der Ausgangspunkt für diese Wucherungen in den Ansatzstellen der Kapsel am Pfannenrande zu suchen ist. Drehmann meint, „es bilden sich durch den beständigen straffen Contact der gesammten Kapsel mit den Pfannenrändern und bei länger bestehenden Luxationen, bei denen das Bein zum Gehen benutzt wird, durch den beständigen Zug des luxirten Kopfes feste Verwachsungen der Kapsel mit den Pfannenrändern und schliesslich dem Pfannengrunde". Er schliesst dies daraus, dass bei der Operation die Entfernung der Massen vom Rande am schwierigsten war, während sie sich vom Grunde verhältnissmässig leicht ablösen liessen. Wir haben bei der Ausräumung diesen Unterschied nicht sonderlich beachtet.

Die Entstehung dieser Massen von den Weichtheilen aus ist nicht nur hiernach wahrscheinlich, sondern auch durch Volkmann's wohl gelungene Experimente sicher erwiesen. (Zeitschr. f. Chir. 1894.) Volkmann kommt auf Grund der an Hunden ausgeführten Versuche zu dem Schluss, dass die bindegewebige Ausfüllung der Gelenkhöhle entsteht „aus einem Granulationsgewebe, welches einerseits ausgeht von dem in der Pfanne sitzenden Rest des Ligam. teres, andererseits von der zerrissenen Gelenkkapsel und den mehrfach zerrissenen Weichtheilen, die durch den dislocirten Kopf über die Pfannenhöhlung hinweggezogen werden".

Als Schnittrichtung bei der Operation haben die meisten Autoren den Langenbeck'schen Schnitt gewählt, andere Hüter's Schnittführung bevorzugt und von Mikulicz und Payr sind eigene Wege gewandelt, ersterer indem er, wie erwähnt, den Hautschnitt in querer Richtung legte, und letzterer, indem er nach Kocher's Resectionsmethode einen bogenförmigen Schnitt wählte. Die Gründe, welche Payr für diese Art des Vorgehens anführt: die geringe Verletzung der Musculatur, da in der Faserrichtung des glut. max. eingedrungen wird, und die tieferen Muskeln mitsammt den sie versorgenden Gefässen und Nerven abgezogen werden können und die breite Zugänglichkeit und Uebersichtlichkeit des tiefliegenden Operationsfeldes schienen, uns auch so überzeugend, dass wir

seinem Rathe folgten und nun auf Grund eigener Erfahrung seiner Empfehlung dieser Schnittführung uns anschliessen können.

Die Methode nach Mikulicz gestattet gewiss ebensogut Einblick und freies Arbeiten in der Tiefe, aber es erscheint doch bei allen höheren Graden der Verkürzung und längerem Bestehen der Luxation mit der entsprechenden Retraction der Musculatur fraglich, wie Payr mit Recht bemerkt, ob die Wiederanheftung des Trochanters nach der Reposition sich immer wird ausführen lassen. Der Kocher'sche Schnitt hat uns so gute Dienste geleistet, dass wir eine andere riskantere Methode nicht brauchen. Was übrigens den Act der Reposition betrifft, so glauben wir, dass derselbe durch die von Payr auf dem vorjährigen Chirurgencongress demonstrirte Hohlrinne, welche als Gleitbahn für den Kopf dienen soll, unter Umständen wesentlich erleichtert werden kann, zumal wenn man auf möglichste Schonung der Muskelansätze Werth legen will, was Payr besonders betonte. Es leuchtet ja ohne weiteres ein, dass wir versuchen müssen mit möglichst geringer Verletzung der Insertionen auszukommen, aber dass man, ohne das Resultat zu gefährden, wenn die Musculatur Schwierigkeiten macht in der Abtrennung der Muskelansätze, bis zur Skelettirung des Trochanters gehen kann und soll beweisen u. a. Volkmann's Fall, der unsrige und der von Schede in der Discussion zu Payr's Vortrag erwähnte Fall doppelseitiger Luxation.

Dass auf eine besonders sorgsame Durchführung der Asepsis bei der Operation der grösste Werth gelegt werden muss, ist bei der Grösse des Eingriffs (Payr's 4. Patient starb im Shok), selbstverständlich und wird von allen Autoren besonders hervorgehoben. Wir haben darum auch in den ersten Tagen nach dem Eingriff auch der Darmentleerung, wegen der gefährlichen Nähe des Afters am Operationsgebiet, besondere Aufmerksamkeit geschenkt, um so mehr, als mehrere derart Operirte an Sepsis zu Grunde gingen, für deren Entstehen Drehmann secundäre Infection von der Gesässgegend aus glaubt verantwortlich machen zu können.

Das Resultat unseres Falles muss als ein ideales bezeichnet werden, da sowohl die Verkürzung ganz beseitigt werden konnte, als auch die Function des Hüftgelenkes eine gute war. Niemals hätten wir das durch die einfachere Resection erreicht.

Meinem verehrten früheren Chef, Herrn Professor Barth, danke ich auch an dieser Stelle für die Ueberlassung des Falles zu dieser Mittheilung.

XX.

Aus der chirurgischen Abtheilung des k. k. Kaiser Franz Josefspitales in Wien. (Vorstand: Primarius Dr. Georg Lotheissen.)

Ein Fall von Atresia et Hypoplasia ilei congenita in Folge fötaler Verlagerung in eine Mesenteriallücke.

Von

Dr. **Ernst Fuchsig,**
Assistenten der Abtheilung.

(Mit 1 Abbildung.)

In den zusammenfassenden Arbeiten über die angeborenen Dünndarmstenosen wird die Entstehung dieser interessanten Bildungsanomalien auf die verschiedensten Ursachen zurückgeführt.

Einer Zusammenstellung der in der Literatur verzeichneten Fälle von Gärtner entnehme ich, dass derselbe folgende ätiologische Momente hervorhebt:

1. Die Achsendrehung des Mesenteriums.
2. Die Persistenz des Ductus omphalomesentericus.
3. Die fötale Peritonitis.
4. Inguinalhernie.
5. Compression des Darmrohres durch eine Geschwulst.
6. Einklemmung des Darmes durch die Arterie omphalomeseraica.

Dass da lange nicht alle Entstehungsmöglichkeiten subsummirt sind, giebt Gärtner selbst zu, indem er zum Schlusse Fälle aus der Literatur anführt, bei welchen keine der obigen Entstehungsursachen angegeben ist.

Für die angeborenen Atresien des Duodenums hat neuerdings Tandler die unterbleibende Lösung der hypertrophischen Duodenalepithelien als ätiologisches Moment angeführt.

Einen sehr interessanten, soweit mir die Literatur zugänglich war, einzigen Fall, hatten wir zu beobachten Gelegenheit gehabt.

Am 20. December 1901 wurde ein drei Tage alter Knabe gebracht, bei dem der Arzt eine hochsitzende Atresia recti vermuthete. Die Hebamme erzählte, dass das nicht ganz ausgetragene Kind normal entbunden wurde, dass ihr aber gleich nach der Geburt bei Application eines Klysmas auffiel, dass das Wasser gleich wieder abfloss; auch ging nur etwas Schleim ab. Die Eltern des Kindes sind angeblich beide gesund. Anhaltspunkte für überstandene Lues fehlen.

Das Kind nahm wohl die Brust, trank aber nur wenig. Am zweiten Tage blieb der Stuhl ebenfalls aus. Der Bauch war etwas aufgetrieben, doch war das Kind relativ ruhig.

Am dritten Tage nach der Geburt wurde ein Arzt gerufen, welcher eine Atresia recti annahm und das Kind ins Spital schickte.

Status praesens. Kind von 45 cm Körperlänge, mittelmässigem Fettpolster, Cyanose der sichtbaren Schleimhäute.

Die Fontanellen offen. Kein Hydrocephalus. Kopf und Hals normal.

Lungenbefund negativ. Ueber allen Herzostien ein lautes, systolisches Geräusch hörbar. Hochstand des Zwerchfelles. Das Abdomen das Thoraxniveau überragend, stark aufgetrieben, die Epidermis zeigt zahlreiche Sprünge. Die Percussion ergiebt gleichmässige Tympanie, kein Erguss nachweisbar. Vom normalen Nabel abwärts ist das Unterhautzellgewebe in der Mitte leicht ödematös. Nirgends eine Resistenz nachweisbar.

Beide Hoden im Hodensacke. Phimose des Praeputiums. Bruchpforten frei.

Der After ist normal gebildet. Die eingeführte Sonde dringt 10 cm vor, ohne auf ein Hinderniss zu stossen. Ein Klysma fliesst sofort wieder ab. Abgang geringer Mengen zähen Schleimes.

Der Puls ist dem Alter entsprechend frequent, deutlich tastbar.

Das Kind ist ziemlich ruhig, bei Palpation des Abdomens schreit es. Erbrechen fehlt.

Es wurde die Diagnose: angeborener Darmverschluss des Dickdarmes oder untersten Dünndarmes gestellt, wegen des elenden Zustandes des Kindes aber von einer Operation abgesehen. Am Abende des gleichen Tages war der Befund der gleiche, kein Erbrechen. Das Kind nimmt die Flasche, trinkt aber nicht.

Während der folgenden Nacht hatte das Kind einmal erbrochen, viel geschrieen und war um 4 Uhr morgens gestorben.

Die Section (Prof. Kretz) ergab normalen Befund der Thoraxorgane, namentlich keine Erklärung für das über allen Ostien hörbar gewesene systolische Geräusch. Der Magen, das Duodenum und Jejunum sind normal gebildet, ebenso die obersten Schlingen des Ileums. Ungefähr

60 cm oberhalb der Ileocoecalklappe ist das Ileum enorm gebläht und hypertrophirt, zeigt stellenweise einen Durchmesser von fast 4 cm. Diese Blähung und Hypertrophie betrifft das Ileum in einer Ausdehnung von 40 cm. Am centralen Ende des geblähten Darmstückes, also etwa 55 cm oberhalb der Ileocoecalklappe ist die Darmwand stark verdünnt und zeigt eine stecknadelkopfgrosse Perforationsöffnung. Peripher geht die geblähte Partie, ungefähr 20 cm oberhalb der Bauhin'schen Klappe scharf in eine stark verengte Darmpartie über, welche 18 cm lang ist und 3 cm vor der Ileocoecalklappe endet. Die Grenze bilden beiderseits Einziehungen (a, b) mit anscheinend völliger Atresie des Darmlumens. Die restlichen 3 cm Ileum jenseits der Atresie sind wieder normal gebildelt. Das zwischen den Atresien liegende hypoplastische Ileumstück hat 3 mm im Durchmesser, im Lumen Detritus nachweisbar. Dickdarm und Mastdarm sind normal gebildet. Der Wurmfortsatz ist 3 cm lang, 2 mm breit. Das grosse Netz ist normal, seine Blätter nicht verklebt.

Die Gekrösewurzel ist 1 cm breit, das Gekröse des Jejenums und Ileums bis an die hypoplastische Partie normal entwickelt, entsprechend der geblähten Darmpartie auffallend verlängert, enthält mehrere geschwellte Lymphdrüsen. Dagegen ist das der hypoplastischen Partie entsprechende Mesenterialstück flordünn und zeigt am Uebergange in das Mesocolon ascendens einen ungefähr kreuzergrossen Defect, welcher nach oben bis an die Pars horicontalis duodeni reicht. Denselben durchziehen zwei fast senkrecht aufeinander gestellte Stränge; der vordere derselben ist von vorn nach hinten abgeplattet, 1 mm breit, verliert sich doppelt bogenförmig im Mesenterium, der hintere ist flordünn, geht von der unteren und linken Umrandung des Defectes aus, hat die Gestalt eines gleichschenkligen Dreieckes mit der Basis am unteren und linken Defectrande und verliert sich spitzwinkelig zulaufend im Mesocolon ascendens, gegen die Pars horicontalis inferior des Duodenums zu.

Die genauere Präparation des vorderen der beiden genannten Stränge zeigt, dass in demselben Arterie und Vene verlaufen, während der hintere Strang solid ist.

Der Blinddarm hat ein freies Gekröse, der normale Wurmfortsatz, der an der Vereinigungsstelle der drei Taenien inserirt, erscheint nach hinten gelagert und ragt mit der Spitze durch die Mesenteriallücke vor.

Legt man den hypoplastischen Ileumabschnitt zusammen, so passt er genau in die Mesenteriallücke und es drängte sich mir deswegen sofort der Gedanke auf, dass zwischen den beiden Befunden ein Causalnexus bestehen muss.

Die klinische Seite des Falles ist ja klar.

Mit dem Beginn der Nahrungsaufnahme begann auch die Unwegsamkeit des Darmes in Erscheinung zu treten. Es war daher nach der Anamnese und dem objectiven Befunde bei gleichzeitigem Fehlen eines Hindernisses im Bereiche des Mastdarmes und Freisein der äusseren Bruchpforten, die Annahme eines höher sitzenden Hindernisses ziemlich naheliegend.

Bemerkenswerth ist das Fehlen des Erbrechens. Dieses Moment half mit, das Hinderniss zu praecisiren, indem es das Bestehen einer inneren Incarceration unwahrscheinlich machte, andererseits bei Annahme

einer Atresie im Dünndarm durch die geringe Nahrungsaufnahme erklärt war, ganz abgesehen davon, dass, wie im späteren Stadium der chronischen Dünndarmstenose, dem ja der Darmverschluss in Folge congenitaler Atresie vergleichbar ist, das Erbrechen lange Zeit vollständig fehlen kann, insbesondere bei Sitz der Stenose im untersten Ileum oder Dickdarm.

Es ist natürlich ganz ausgeschlossen, dass sich die enorme Blähung und Hypertrophie des Darmes oberhalb der Stenose — 4 cm im Durchmesser — während des Lebens entwickeln konnte. Es war wohl schon intrauterin zu ziemlich bedeutender Dehnung des Darmes und Hypertrophie seiner Wand gekommen, die dann nach der Geburt sich natürlich noch steigerte, sobald die Darmbakterien ihre Thätigkeit begannen und die angesammelten Gase die Dehnung der Darmwand vermehrten. Schliesslich kam es an einer Stelle (Kocher's Dehnungsgeschwür) zur Perforation, damit zur raschen Resorption der Toxine von Seite des inficirten Peritoneums, der das Kind erlag.

Der Entschluss, von einer Operation abzusehen, war bei dem ganz elenden Zustande, in welchem das Kind hereingebracht worden war, leicht gefasst, da man dem Kinde doch nur eine ganz kurz dauernde Operation, Anlegung einer Darmfistel, hätte zumuthen können. Die Chance, damit das Kind durchzubringen, war aber null, da das evidente Vorhandensein einer Dünndarmatresie die Anbringung einer ziemlich hochgelegenen Dünndarmfistel erfordert hätte. Hätte das Kind aber auch die Operation überlebt, was ich kaum annehmen kann, so wäre es gewiss in Folge der mangelhaften Verwerthung der Nahrung zu Grunde gegangen. Käme ein analoger Fall in einem früheren Stadium zur Beobachtung, so könnte man die Enteroanastomose, am ehesten mit kleinem Murphyknopf, versuchen. Doch dazu wird man kaum in die Lage kommen, da in dem Momente, wo die Diagnose der angeborenen Atresie möglich wird, die Autointoxication das Kind bereits schwer geschädigt hat. Dass diese pessimistische Auffassung hier am Platze ist, lehrt die Casuistik, nach welcher noch kein Fall von congenitaler Dünndarmatresie durch die Operation gerettet wurde. Da aber in einem solchen Fall Alles zu gewinnen, Nichts zu verlieren ist, muss man trotz Allem dem operativen Eingriffe das Wort reden.

Zur histologischen Untersuchung der eingezogenen Partieen wurden dieselben nach Alkoholhärtung in Paraffin eingebettet und senkrecht zur Achse des Darmes in Serien geschnitten. Die Schnitte von der centralen atretischen Stelle zeigen folgendes Bild: Gegen die complete Atresie fortschreitend wird in den Schnitten das Lumen immer enger, bis schliesslich sich Bilder darbieten, in welchen central, inmitten eines adenzelligen Infiltrates in verschiedenen Ebenen getroffene Drüsenschläuche zu sehen sind, kein Lumen. Um diese Schläuche herum gruppiren sich protoplasmareiche Zellen, welche wieder an drei Seiten von einer gut entwickelten Muskelschicht umgeben sind, an der man Längsfaser- und Querfaserschicht erkennen kann. Auffallender Weise fehlt an der dem Mesenterium zugekehrten Seite die Muskelschichte gänzlich. Vielmehr folgt bis auf die Gruppe der protoplasmareichen Zellen weitmaschiges Gewebe, in welchem zahlreiche erweiterte Lymphspalten sichtbar sind.

Die Untersuchung der peripheren eingezogenen Partie (*b*) bot ganz

ähnliche Bilder, nur war in allen Schnitten ein Lumen deutlich sichtbar. Es fehlten die Bilder, wie in der Serie der centralen Partie (*a*), wo in verschiedenen Ebenen getroffene Schläuche, aber kein Darmlumen zu sehen ist.

Betrachten wir zuerst die verschiedenen Momente, die in der Literatur als Ursachen angeborener Dünndarmstenosen angezogen werden. Da wäre zunächst die Achsendrehung des Darmes. Für diese spricht in unserem Falle gar nichts. Das Mesenterium des hypoplastischen Darmes ist sehr kurz, die Fusspunkte desselben liegen ziemlich weit auseinander. Es fehlen also die Bedingungen, unter denen es gemeiniglich zu Achsendrehung des Darmes kommt. Und an dem Präparate selbst finden sich keinerlei Anhaltspunkte für die Möglichkeit einer solchen Entstehungsweise.

Die fötale Peritonitis, die von vielen Autoren als Ursache der von ihnen beobacheteten Fälle von Dünndarmatresie angegeben wird, hat bei Anderen keinen Anklang gefunden, ja ist direct geleugnet worden. Ohne auf die Frage der Möglichkeit des Zustandekommens einer fötalen Peritonitis überhaupt einzugehen, so einladend diese so schlecht basirte Ansicht auch ist, will ich nur bemerken, dass in unserem Falle eine Peritonitis nicht bestanden haben konnte.

Da auch von Persistenz des Ductus omphalomesentericus keine Rede sein kann, eine Einklemmung durch die Arteria omphalomeseraica auszuschliessen ist, findet sich unter den bekannten und mit mehr oder weniger Berechtigung angenommenen Ursachen keine, welche zur Erklärung unseres Falles herbeigezogen werden konnte.

Die gleichzeitig erhobenen Befunde der eingezogenen Grenzpartieen des hypoplastischen Darmabschnittes und der Lücke im Mesocolon ascendens brachten mich auf den Gedanken, ob nicht vielleicht während des fötalen Lebens eine Verlagerung des betreffenden Dünndarmstückes in der erwähnten Gekröselücke bestand, die ohne die Vitalität des Darmes zu stören, doch dessen Unterernährung bedingte, als deren Folgezustand die Hypoplasie zu betrachten wäre.

Besehen wir uns zunächst nochmals die vorhandene Gekröselücke. Das genaue Studium ergiebt, dass die mehr weniger kreisrunde, ungefähr kreuzergrosse Lücke im Mesocolon ascendens sich befindet, so dass das de norma durch die Ueberwanderung des Dickdarmes nach rechts secundär retroperitoneal verlagerte Duodenum, respective dessen unterer horizontaler Abschnitt in der oberen Hälfte des Loches sichtbar wird. Der die Lücke von links oben nach rechts unten durchkreuzende Strang enthält die Arteria ileocolica.

Weiter scheinen die beiden sich kreuzenden Stränge den beiden Mesocolonplatten zu entsprechen, so zwar, dass der die Gefässe führende Strang in der vorderen Platte liegt, während der hintere, von links unten nach rechts oben spitzwinkelig zulaufende Plattenrest der hinteren nicht verwachsenen Mesocolonplatte entspräche.

Ob die Lücke noch zur Zeit des Bestehens der Nabelschleife zu Stande kam, oder erst nach vollzogener Wanderung des Dickdarms in die rechte Flanke entstand, kann ich ebensowenig entscheiden, als ich zu erklären vermag, wie die Gekröselücke zu Stande kam.

Die Literatur über diese Spalten und Löcher im Gekröse ist sehr

spärlich, und da, wo, wie bei Leichtenstern, ihrer Erwähnung geschieht, ist über die Genesis nichts gesagt.

Rokitansky nimmt an, dass sie congenital sind, andere geben die Möglichkeit, dass sie auch erworben werden können, zu. Röser führt (cit. bei Leichtenstern) einzelne auf Traumen zurück. In unserem Falle ist die Lücke natürlich congenital und wohl als eine Missbildung zu bezeichnen. Ob die abnorme Gefässbildung die Ursache der Aplasie war, oder ob die Lücke das Resultat einer Art Usur durch die eingelagerten Darmschlingen ist, wage ich nicht zu entscheiden. Doch neige ich der Annahme zu, dass die Lücke das Primäre war und es dann zur Einlagerung des Darmes in diese kam.

Es würde sich dann in unserem Falle um eine Art Hernia retroperitonealis handeln und die Hypoplasie des Darmstückes die Folge der durch die Verlagerung bedingten Unterernährung, die beiden Einziehungen an den Enden der hypoplastischen Darmpartie die Folge des Druckes von Seiten des Lückenrandes sein. Bei der Section wurde die Lücke leer gefunden. Der hypoplastische Darmtheil lag frei in der Bauchhöhle. Das schliesst aber nicht aus, dass diese Verlagerung während des fötalen Lebens bestand und der verlagerte Darmtheil erst nach der Geburt durch die enorm gesteigerte Peristaltik aus der Gekröslücke hervorgezogen wurde.

Die Literatur der retroperitonealen Hernien ist ja ziemlich reichhaltig; neben den erschöpfenden Arbeiten von Treitz, W. Gruber u. a. giebt es eine Zahl casuistischer Mittheilungen. Doch nirgends fand ich einen ähnlichen Fall verzeichnet.

Dieser Umstand war die Veranlassung zu vorstehender Mittheilung, trotzdem ich mir bewusst bin, in meinem Erklärungsversuche Hypothese auf Hypothese gestützt zu haben.

Literaturverzeichniss.

Rokitansky, Oesterr. med. Jahrbücher. X. 1836.

Rembold, Oesterr. Zeitschr. f. prakt. Heilkunde. 1865.

Löbl, Oesterr. Zeitschr. d. Gesellsch. d. Aerzte in Wien. 1899.

Dittrich, Prager Vierteljahrsschr. 1897. I.

Treitz, Hernia retroperitonealis. Prag 1857.

W. Gruber, Hernia mesogastrica interna. Virchow's Archiv. 44. Bd.

Leichtenstern, Ziemssen's Handbuch. VII. 2. Bd. S. 420.

Silbermann, Ueber Bauchfellentzündung Neugeborener. Jahrb. f. Kinderheilkunde. 1882.

Theremin, Ueber congenitale Occlusionen des Dünndarmes. Deutsche Zeitschr. f. Chirurgie. 1877.

Gärtner, Friedrich, Multiple Atresien und Stenosen des Darmes u. s. w. Jahrb. f. Kinderheilkunde. 20. Bd. S. 403.

Tobeitz, Ad., Zwei Fälle von angeborener Atresie des Ileums. Archiv f. Kinderheilkunde. 7. Bd.

Born, H., Ein seltener Fall von angeborener Atresie. Inaug.-Diss. Breslau 1887.

Tandler, J., Zur Entwicklungsgeschichte des menschlichen Duodenum in frühen Embryonalstadien. Morpholog. Jahrb. XXIX. 2.

XXI.

Besprechungen.

O. Vulpius, Die Sehnenüberpflanzung und ihre Verwerthung in der Behandlung der Lähmungen. Leipzig, Verlag von Veit u. Comp. 1902. 244 S. Preis 6 Mk.

In diesem kleinen aber sehr ausführlichen Lehrbuch des neuesten Zweiges der operativen Orthopädie bringt Verf. Alles, was zum Capitel Sehnentransplantation gehört. Seine Ausführungen stützen sich auf die praktischen Erfahrungen der eigenen (ca. 250 Fälle), wie der Thätigkeit anderer Chirurgen. Das Werk enthält einen allgemeinen und einen speciellen Theil. Im letzteren sind die verschiedenen in Betracht kommenden Erkrankungsformen besprochen und im Anschluss daran bei den selteneren Veränderungen die vollständige Casuistik, bei den häufigeren nur einige typische Krankengeschichten angeführt. Dieser Abschnitt soll, wie Verf. es in der Einleitung ausspricht, „eine Art übersichtlichen Nachschlagebuches vorstellen, in welchem man vor Ausführung einer Sehnenüberpflanzung Aufschluss erhalten kann, was unter ähnlichen Verhältnissen von anderen gemacht und erzielt worden ist".

Der allgemeine Theil zerfällt in 4 Capitel, Geschichte, Indicationen, Technik und Resultate der Sehnenüberpflanzung.

Directer Sehnenersatz oder Sehnenüberpflanzung sind da am Platz, wo ein Functionsverlust im Muskelsystem (Trauma, schlaffe und spastische Lähmung), vorliegt, der weder spontaner Rückbildung fähig ist, noch mit äusseren einfacheren Hilfsmitteln beseitigt werden kann. Verf. empfiehlt die Transplantation auch für die Behandlung des angeborenen Klumpfusses, einer ossären Deformität, weil diese häufig auf einer intrauterin erworbenen Lähmung beruht.

Was die Technik anlangt, so will Verf. vor Beginn des Eingriffes einen genauen Operationsplan entworfen sehen. Verf. ist kein Freund der elektrischen Untersuchung, die nach seiner Erfahrung sehr oft im

Stich lässt, weil erstens Kinder wegen der verursachten Schmerzen Abwehrbewegungen machen und zweitens bei etwaiger Inactivitätsatrophie schwache Ströme nicht ausreichen, starke dagegen die benachbarten und besonders die antagonistischen Muskelgruppen in Contraction versetzen; durch beides wird jede genaue Beobachtung unmöglich.

Von den beiden Arten der Sehnenvereinigung, der aufsteigenden (passiv) und der absteigenden (activ) lässt er nur die letztere gelten, da bei der erstgenannten das überpflanzte Sehnenende lediglich passiv sich bewegt und durch die Durchschneidung der von oben nach unten ziehenden Gefässe in der Ernährung beeinträchtigt wird. Aus demselben Grunde verwirft er auch die neuerdings von Lange empfohlene Methode, den Kraftspender durch Seidenfäden mit einem beliebigen Ansatzpunkte am Knochen zu verbinden, weil sie völlig der minderwerthigen aufsteigenden Ueberpflanzung entspricht. Die von Lange angeführten Gründe für periostale Anheftung und für künstlichen Sehnenersatz hält Verf. nicht für stichhaltig. Eine Dehnung der gelähmten Sehne und damit Einbusse an Spannung, die durch die periostale Methode verhindert werden sollen, hat Verf. bei seinen 250 Fällen nie beobachtet; er hält vielmehr das lockere Periost für dehnbarer, als die Sehne und empfiehlt daher, wenn überhaupt, nicht periostal, sondern ossal den Sehnenzipfel zu befestigen. Auch den angeblichen Vortheil, sich den Insertionspunkt aussuchen zu können, schlägt er nicht hoch an, da das gegebene immer der natürliche Ansatz der Sehne ist; vielmehr hat es häufig den Nachtheil, dass bei Insertion des Kraftspenders an einem Knochenpunkt unter Vernachlässigung der verschiedenen Sehnenzipfel des gelähmten Muskels, dieser nur theilweise in seiner Function ersetzt wird. Künstlichen Sehnenersatz hält er nur indicirt bei traumatischen Defecten und bei Quadricepslähmungen, wo gewöhnlich die Länge der Flexorensehnen nicht hinreicht, um an der Tuberositas tibiae befestigt zu werden. In allen übrigen Fällen hat sich bei seinen zahlreichen Operationen das zu transplantirende Sehnenende stets genügend lang gezeigt. Die, wie es Lange neuerdings vorgeschlagen, völlige Vernachlässigung der gelähmten Sehne und directe Verbindung des gesunden Muskels mit dem Periost durch Seidenfäden hält Verf. für verwerflich, da auf diese Weise der kraftspendende Muskel zu wenig tampirt, jedenfalls nie zu zwei getrennten Muskelindividuen sich differenziren wird, wie er bei der absteigenden Ueberpflanzung fast immer zu Stande kommt.

Verf. empfiehlt bei der Operation peinlichste Asepsis, trotzdem Störung der prima Intensio nicht immer Verlust des Ueberpflanzungsresultates bedeutet.

Die unter möglichster Spannung und womöglich Uebercorrection erreichte Stellung wird durch Gipsverband fixirt, jedoch wegen der drohenden Inactivitätsatrophie nicht länger als 6—8 Wochen. Die Nachbehandlung besteht in Massage und activen Bewegungen; Verf. warnt vor passiver Apparatbehandlung.

Die Resultate, die bestehen 1. in Ermöglichung bisher unmöglicher Bewegungen, 2. Fortfall der antagonistischen Wirkung, 3. Hebung der Inactivitätsatrophie mancher Muskeln und Beseitigung trophischer Störungen der benachbarten Haut, hängen nicht nur von der Menge der gesunden

Musculatur, sondern auch ihrer Localisation ab; je functionsverwandter Kraftspender und -empfänger, um so eklatanter der Erfolg. Der Zeitpunkt des Erfolges ist verschieden lang.

Verf., der bezüglich der Physiologie der Bewegung den Duchenneschen Standpunkt vertritt, glaubt, den ersten Anstoss zur neuen Functionsübernahme in der Mitwirkung der Antagonisten suchen zu müssen. Die weitere Vervollkommnung der neuen Thätigkeit ist auf eine Anpassung in den Gehirncentren zurückzuführen.

Dr. Baum, Kiel.

H. Windler, Kgl. Hoflieferant,

Hauptgeschäft:
Friedrichstrasse 133 a
(fr. Dorotheenstrasse 3)

Berlin.

Fabrik:
Bauhofstrasse 11.

Telegramm-Adresse: **Orthopädie-Berlin.**

Zweiggeschäft: **St. Petersburg**, Gr. Italjanskaja 10.

17482

		M.	₰.
17482	**Instrumentarium zur Exstirpation der Ganglien** nach Fedor Krause, bestehend aus:		
	a) 2 Nervenzangen nach Thiersch-Fedor Krause à	5	—
	b) 1 Hirnspatel nach Fedor Krause, einfach gebogenen	7	50
	c) 1 desgl. desgl. doppelt gebogenen	7	50
	d) 1 Elevatorium nach Fedor Krause, schmalen . .	1	75
	e) 1 desgl. desgl. breiten . . .	1	75
	f) 1 desgl. desgl. aufgebogenen	1	75
	g) 1 desgl. desgl.	1	75
	h) 3 Haken nach Fedor Krause, verschiedener Grösse, zum Hineinpressen in das Foramen spinosum (Arteria meningea media). . . . . à	1	75
	i) 2 Haken nach Fedor Krause, runden, geöhrten, zum Herumführen der Ligatur um die Arteria meningea media . . . . . à	1	75
	k) 2 Pinzetten zum Knüpfen dieser Ligatur . . . à	1	50

Soeben erschienen 26./28. Lieferung von

ENCYKLOPÄDIE

DER

GESAMTEN CHIRURGIE

Herausgegeben

von

Professor Dr. Theodor Kocher in Bern

in Verbindung mit

Dr. de Quervain in La Chaux-de-Fonds

AMANN, München. ALSBERG, Hamburg. ANGERER, München. ANSCHÜTZ, Breslau. ARND, Bern. BAEHR, Hannover. BARDENHEUER, Köln. BARTH, Danzig. BAYER, Prag. von BECK, Karlsruhe. BERESOWSKY, Moskau. von BERGMANN, A., Riga. BIER, Greifswald. BLIESENER, Köln. BODE, Frankfurt. BRAUN, Heinrich, Leipzig. BRAUN, Göttingen. BRENTANO, Berlin. BREUER, Köln. BRUCK, Breslau. BUCHBINDER, Leipzig. BURKHARDT, Basel. DE CÈRENVILLE, Lausanne. COURVOISIER, Basel. DOLLINGER, Budapest. DUMONT, Bern. DÜHRSSEN, Berlin. EIKENBUSCH, Hamm. von EISELSBERG, Königsberg. ENDERLEN, Marburg. ENGLISCH, Wien. von FÈDOROF, Moskau. FISCHER, Fritz, Strassburg. FRAENKEL, A., Wien. FRANCKE, P., Braunschweig. FREUND, jun., Strassburg. FRIEDRICH, Leipzig. GARRÈ, Rostock. GASSMANN, Bern. GERULANOS, Kiel. GIRARD, Bern. GOCHT, Merseburg. GOTTSTEIN, Breslau. GRAFF, Bonn. GRASER, Erlangen. HABARDT, Wien. HAEGLER, Basel. HAHN, Berlin. HAHN, Tübingen. HELFERICH, Kiel. HENLE, Breslau. HERMES, Berlin. HEYMANN, Berlin. HOFFA, Würzburg. HOFMEISTER, Tübingen. HOWALD, Bern. HÜBSCHER, Basel. HUGUENIN, Zürich. JADASSOHN, Bern. JOACHIMSTHAL, Berlin. JORDAN, Heidelberg. KADER, Krakau. KAPPELER, Konstanz. KOENIG, Berlin. KOEHLER, A., Berlin. KOERTE, Berlin. KOCHER, A., Bern. KOCHER, Th., Bern. KRAMER, Glogau. KRAUSE, Altona. KRUKENBERG, Liegnitz. von KRYGER, Erlangen. KÜMMEL, Breslau. KÜMMELL, Hamburg. LARDY, Genf. LAUENSTEIN, Hamburg. LEDDERHOSE, Strassburg. LENNANDER, Upsala. LEXER, Berlin. LINDT, Bern. LOEBKER, Bochum. LOSSEN, Heidelberg. LOTHEISSEN, Innsbruck. LUDLUOFF, Königsberg. MADELUNG, Strassburg. MARTIN, Greifswald. MARWEDEL, Heidelberg. MAYDL, Prag. MESSERER, München. von MIKULICZ, Breslau. von MUTACH, Bern. NEUMANN, Berlin. NIEHAUS, Bern. PAGEL, Berlin. PAGENSTECHER, Wiesbaden. PARTSCH, Breslau. PERTHES, Leipzig. PRUTZ, Königsberg. DE QUERVAIN, La Chaux-de-Fonds. REHN, Frankfurt. REINBACH, Breslau. RIEDINGER, Würzburg. RITSCHL, Freiburg i. B. ROCKWITZ, Kassel. ROUX, Lausanne. ROUSING, Kopenhagen. RYDYGIER, Lemberg. SACHS, Willy, Mülhausen. SALZWEDEL, Berlin. SCHEDE, Bonn. SCHLATTER, Zürich. SCHLOFFER, Prag. SCHMIDT, Heidelberg. SCHNITZLER, Wien. SCHUCHARDT, Stettin. SCHULTHESS, Zürich. SCHULZ, Hamburg. SICK, Kiel. SIEBENMANN, Basel. SIEGEL, Frankfurt. SONNENBURG, Berlin. SPRENGEL, Braunschweig. STEINTHAL, Stuttgart. STERN, Breslau. STOLPER, Breslau. STOOSS, Bern. von STUBENRAUCH, München. SUDECK, Hamburg. TAVEL, Bern. THIEM, Cottbus. TILLMANN, Greifswald. TRENDELENBURG, Leipzig. VUILLET, Lausanne. VULPIUS, Heidelberg. WALTHARDT, Bern. WANACH, St. Petersburg. WANITSCHEK, Prag. WILMS, Leipzig. von WINIWARTER, Lüttich. WOLFF, S., Berlin. WÖLFLER, Prag. WOLTERS, Bonn. ZIEGLER, München. ZINSSER, Köln. ZOEGE von MANTEUFFEL, Dorpat. ZUCKERKANDL, E., Wien.

LEIPZIG
VERLAG VON F. C. W. VOGEL
1901

Gross. Lex.-8°. à Lieferung ℳ 2.—.

XXII.

Beitrag zur Talma'schen Operation.

Von

O. Hildebrand, Basel.

Seit der Publication der Talma'schen Operation ist eine grosse Reihe von Fällen veröffentlicht worden, in denen die Operation mit Erfolg ausgeführt wurde. Es sind aber im Ganzen wenig Fälle darunter, die längere Zeit, d. h. über Jahre hinaus verfolgt sind. Und das ist doch wohl der Kernpunkt, ob die Adhäsionen, die durch die Operation geschaffen werden, genügen, den Collateralkreislauf dauernd zu unterhalten, so dass er den immer grösser werdenden Anforderungen genügt. Der Fall, über den ich berichten möchte, wurde vor $2^3/_4$ Jahren von mir operirt, er ist also geeignet diese Frage zu beantworten.

Es handelte sich um ein 28jähriges Mädchen, das hereditär mit Tuberculose belastet ist und selbst 8 Jahre früher an Knochentuberculose gelitten hatte. Schon in ihrem 13. Lebensjahre wurde bei ihr ein Milztumor entdeckt, der Schmerzen machte, die jedoch auf Arsen vergingen, ohne dass der Tumor kleiner wurde. Der Milztumor wurde allmählich grösser, es stellte sich Ascites ein, sodass der Umfang des Leibes sich beträchtlich vergrösserte und in der Nabelgegend eine hernienartige Vorstülpung zu Stande brachte. Hierzu gesellten sich Schmerzen, Abmagerung, eine exquisit schmutzig-gelbe, erdfahle Farbe und leichte Temperatursteigerungen, Störungen seitens des Magens und Darmes. Es fand sich ein stark vorgewölbter Leib[1]) mit viel Flüssigkeit, eine sehr stark vergrösserte Milz und eine ungefähr normale Leber. Herz und Blutbefund normal. Auf Grund dieses Befundes wurde die Diagnose auf Lebercirrhose mit Milztumor und Ascites gestellt und die Talma'sche Operation vorgenommen.

1) Der Urin enthielt kein Eiweiss, wurde jedoch in relativ geringer Menge gelöst.

Bei der Laparotomie fanden sich unter dem Peritoneum sehr stark erweiterte, fast fingerdicke varicöse Venen, auch das Netz zeigte stark gefüllte und weite Venen, so dass es schwer war, den Bauchschnitt hinreichend gross zu machen, ohne erhebliche Venenverletzung. Die Milz hatte eine milchig getrübte Oberfläche, aber ziemlich weiche Consistenz. Die Leber war derb, ihre Oberfläche uneben. In den Peritonealspalt wurde ein Netzzipfel eingelegt, um hier zu verwachsen, und die Bauchwunde geschlossen, ohne dass jedoch das Peritoneum hätte geschlossen werden können, da jede Naht wegen der ektatischen Venen unmöglich war.

Die Operation wurde gut überstanden, auffallend war nur, dass die Urinmenge sehr gering (350—450 ccm) war, und dass Oedeme der Beine auftraten. Weder die mikroskopische Untersuchung eines excidirten Bauchfellstückchens, noch Impfung eines Meerschweinchens mit Ascitesflüssigkeit, ergab irgend einen Anhaltepunkt für Tuberculose.

3 Wochen nach Operation betrug der Leibesumfang in der Nabelgegend 91 cm gegen 106 cm vor der Operation, 13 Tage später aber schon wieder 113 cm, also beträchtlich mehr als vor der Operation Dementsprechend war es auch mit der Dämpfung. Und wieder 14 Tage später, als Patientin austrat, war der Leibesumfang an derselben Stelle auf 123 cm gestiegen und das Allgemeinbefinden schlecht. Beide Beine waren stark ödematös.

Zu Hause aber besserten sich die Verhältnisse beträchtlich, nachdem noch einmal der Ascites durch Punction entleert worden war. Die Oedeme der Beine gingen weg, der Ascites sammelte sich nicht mehr an, resp. nur noch unbedeutend. Im weiteren Verlauf nun hat sich das Befinden so erheblich gebessert, dass kein Ascites mehr auftrat, dass in Folge dessen der Leibesumfang beträchtlich geringer blieb, dass Patientin wieder aufstehen und gehen konnte, ohne dass sich Wasser in den unteren Extremitäten ansammelte. Und die Nachrichten aus der letzten Zeit lauten so, dass die Kranke umhergeht, wieder thätig ist und keinen Ascites mehr hat. Milztumor aber hat sie noch. Soviel geht jedenfalls aus der Krankengeschichte hervor, dass die störendsten Symptome einige Zeit nach der Operation beseitigt waren und blieben.

Dass es sich hier um eine schon seit langen Jahren bestehende Lebercirrhose handelte, geht aus der Krankengeschichte hervor. Die Aetiologie war und blieb unklar. Dass diese Lebercirrhose schon ziemlich weit vorgeschritten war, das bewiesen mehrere Symptome, Ikterus u. s. w., auch die Stauungserscheinungen in den Venen des

Netzes und des parietalen Peritoneums. In der Erweiterung der letzteren war schon die Entwicklung des Collateralkreislaufs zu erkennen. Dass diese schweren Symptome geschwunden sind und das ganze Befinden sich ausserordentlich gebessert hat, darüber nehmen die Nachrichten aus letzter Zeit jeden Zweifel. Der Ascites ist ja nicht sofort geschwunden, das ist selbstverständlich, da die venösen Verbindungen erst so sein müssen, dass sie genügend viel Blut aufnehmen können. Das wird in vielen Mittheilungen berichtet.

Br. E., 28 Jahre alt. Eintritt 22. Februar 1900.

Krankheit: Cirrhosis hepatis, Tumor lienis, Ascites, Oedem der Beine.

Hereditätsverhältnisse: Mutter lungenleidend, 2 Geschwister gesund.

Vorausgegangene Krankheiten: Schon im 13. Lebensjahr hatte Patientin Schmerzen auf der linken Seite und es wurde damals ein Milztumor entdeckt. Auf Arsen vergingen die Schmerzen, der Tumor blieb.

1892 wurde Patientin behandelt wegen Ostitis tuberculosa condyli int. et ext. humeri dextri. Damals schon grosser Milztumor vorhanden. Blut war normal. Vor 2 Jahren bemerkte Patientin, dass sie dicker wurde, hatte aber keine Schmerzen. Die Leibesfülle nahm nicht ab. Patientin befand sich aber wieder ordentlich, bis im letzten Sommer eine Nieren- und Blasenentzündung eintrat. Urin soll oft und wenig gelassen worden sein, mit Brennen; er soll trübe und dunkel gewesen sein. Schmerzen in Nieren- und Blasengegend, mehr aber links. Beim Aufstehen Schwellung der Beine. Seit September Zunahme an Leibumfang, Patientin lag zu Bette. Dabei bemerkte sie eine Zunahme ihrer Bauchhernie. Seit ca. 2 Monaten trat auch eine Hernie rechts beim Nabel heraus. Patientin bekam Schmerzen im Leib, im Kreuz beginnend, nach vorn ziehend, mit Pausen auftretend. Seit drei Wochen Morgens etwas Brechen, Stuhl theils diarrhoisch, theils obstipirt. Urindrang. Patientin soll abgemagert haben. Die Haut zeigt überall eine schmutziggelbe erdfahle Farbe.

Lungen: Schall links oben hinten etwas verkürzt, einzelne trockene Rasseln. Athem abgeschwächt, vesiculär, stellenweise etwas saccadirt. Sonst sonorer Schall.

Extremitäten: Beine nirgends geschwollen. Am rechten Arm, der ankylotisch mit Flexionscontractur im Ellenbogen steht, sind die alten reizlosen Narben. Nirgends Schmerzhaftigkeit. Urin: o. Alb. o. Z. o. Cyl. wenige Leukocyten, ganz wenig Blasenepithelien; ohne Gallenfarbstoffe.

Das Abdomen ist stark aufgetrieben. Es ist etwas Hängebauch vorhanden. Der Leib ist auch in die Breite ziemlich ausgedehnt. Die Haut zeigt nichts Abnormes. Rechts vom Nabel, denselben noch etwas emporhebend, findet sich ein klein apfelgrosser, leicht bläulich erscheinender Tumor, von weicher Consistenz; auf Druck verschwindet der Inhalt in die Bauchhöhle und man fühlt dicht rechts vom Nabel eine kleine Bauchöffnung. Links vom Nabel ist eine zweite flache Erhöhung, ebenfalls weich, auch mit reponiblem Inhalt; man kommt in eine ca. Bleistiftdicke errei-

chende Oeffnung, die in's Abdomen führt. Die Oeffnung ist lateral von der Linea alba. Der Inhalt beider scheint Flüssigkeit zu sein. Bei der Percussion findet sich in den oberen Partieen des Abdomens tympanitischer Darmschall. In der Mittellinie beginnt in Nabelhöhe Dämpfung, die bis unten geht. Die obere Grenzlinie der Dämpfung geht vom Nabel links und rechts verschieden. Links steigt die Linie nach abwärts bis sie 2 Querfinger innerhalb der Spina ant. sup. sin. das Lig. Pouparti erreicht. In der linken Lendengegend tympanitischer Schall. Rechts steigt die Dämpfung an, um in der medialen Axillarlinie bis zum Rippenbogen zu kommen. Rechte Lendengegend mit gedämpftem Schall. Bei Lagewechsel wird die linke seitliche Bauchregion nur unvollständig gedämpft, während er sich rechts seitlich deutlich aufhellt. In den unteren Bauchpartieen Fluctuation.

Im linken Hypochondrium fühlt man unter dem Rippenbogen aus der Milzgegend hervorkommend einen grossen, ziemlich derben Tumor. Derselbe kommt von oben aussen gegen die Mitte und nach unten. Dieser Tumor, der die Milz ist, reicht bis zur Nabelhöhle herab und geht bis handbreit an den Nabel heran. Die Oberfläche ist glatt, der vordere Rand zeigt Einkerbungen. Man kann die Milz unter den Rippenbogen verfolgen. Die Consistenz ist derb. Die Milzdämpfung beginnt in der vorderen Axillarlinie am oberen Rand der 8. Rippe und geht nach unten bis 2 Querfinger unterhalb des Rippenbogens. Länge und Breite der Dämpfung = 30:16 cm. Milz ist nicht empfindlich, ist beweglich.

Leberdämpfung ist nicht vergrössert, geht von der 6. Rippe bis etwas unterhalb des Rippenbogens in der Mammillarlinie, bis 4 Querfinger unter das Xiphoid in der Mittellinie. Abdomen ist nicht druckempfindlich. Leberrand scharf, deutlich zu fühlen. Leibumfang in Nabelhöhe 104 cm.

Blutuntersuchung. Zahl der rothen Blutkörperchen 3 421 000. Hämoglobingehalt in Proc. = 12 Proc. Die weissen Blutkörperchen sind nicht vermehrt.

Diagnose: Cirrhosis hepatis mit Ascites. Milztumor.

2. März. Der Ascites nimmt eher etwas zu. Die obere Grenze bildet jetzt eine etwas oberhalb des Nabels in der Mitte, dann bogenförmig in gleicher Horizontalebene nach den Seiten verlaufende Linie. Ascites ziemlich frei beweglich. Leibumfang in Nabelhöhe 106 cm.

3. März. Abends hat Patientin immer etwas erhöhte Temperatur, 37,7 bis 38,4. Im Leib hie und da spannende Schmerzen.

6. März. Abendtemperaturen gehen etwas zurück. Patientin löst mehr Urin. Der Leib ist etwas weniger gespannt.

Incision in der Linea alba zwischen den beiden Hernien durch. Schnitt ca. 8 cm lang. Das Peritoneum wird an einer kleinen Stelle zuerst eröffnet, damit die Flüssigkeit nur langsam abfliesse.

Es entleert sich aus der Abdominalhöhle klare, schön hellgelbe Flüssigkeit in reichlicher Menge. Ein Theil der Flüssigkeit wird steril aufgefangen. Der Peritonealschnitt wird nun erweitert. Dabei zeigt sich, dass auf der rechten Seite des Peritonealschnittes sehr stark erweiterte, ganz varicöse Ausbuchtungen zeigende Venen unter dem Peritoneum verlaufen. Eine solche wird an einer Stelle angerissen und entleert massenhaft dunkles Blut. Sofortige Ligatur dieser Stelle. Es liegt nun im

Abdomen das Netz vor, das ebenfalls stark gefüllte und weite Venen zeigt. Weiter sieht man Dünndarmschlingen und noch immer ziemlich reichliche Flüssigkeit. Durch Hinüberziehen des vorliegenden Netzes und Zurückdrängen des Darmes kann man sich die Milz an ihrem unteren Pol sichtbar machen. Die Oberfläche der Milz ist milchig, mattgrau durch eine etwas unebene Auflagerungsschicht von Bindegewebe. Die Milz fühlt sich ziemlich weich an. Die Leber kann nur an ihrem unteren Rand und nur ziemlich schwer gefühlt werden, und dabei hat man dieselbe nicht frei, sondern man erreicht sie nur durch etwas Einzwängen der Hand. Die Oberfläche der Leber ist uneben, die Leber ziemlich derb, der Rand scharf. Man kann den Peritonealschnitt nach oben zu nicht erweitern, zur Sichtbarmachung der Leber, weil die oben genannten weiten Venen am rechten Schnittrande ganz in die Mitte und auch nach links hinüber rücken, dieselben also angeschnitten würden, eine solche Blutung aber verhindert werden muss. Auf dem Peritoneum, dem Netz, dem Darm, sieht man nirgends Knötchen, auch nicht auf der Milz, sondern die Oberfläche ist vollkommen glatt, das Peritoneum nur etwas injicirt. Die Hernien beiderseits vom Schnitte lassen von aussen deutlich einen Ring in der Bauchwand fühlen, die rechte ist entleert, die linke enthält einen soliden Körper, kein Netz. Von innen kann man im Peritoneum nirgends eine Pforte der Peritonealausstülpung sehen. Das Peritoneum kann nicht genäht werden, weil man rechts immer durch die bis kleinfingerdicken, ektatischen Venen stechen müsste. Man vereinigt deshalb nach Ligatur der gefassten Gefässe nur die Fascie durch ziemlich nahe zusammenliegende Seidenknopfnähte. Im unteren Windwinkel legt man einen Zipfel Netz in die Wunde, in der Absicht, dass hier eine Erweiterung von Gefässen in der zu Stande kommenden Adhäsion, dadurch Schaffung von Collateralen für die Vena Portae entstehen soll, und dadurch vielleicht Verhinderung oder Verzögerung neuer Ascitesansammlung. Naht der Haut durch tiefgreifende nahe aneinandergelegte Seidenknopfnähte.

Ein kleines Stückchen Peritoneum wurde zur mikroskopischen Untersuchung herausgeschnitten. Collodiumverband. Verband mit einer Mullbinde. Patientin bricht viel, entwickelt dabei starke Anstrengung der Bauchpresse, es wird daher noch eine Jägerbinde über den Verband ziemlich stramm umgewickelt. Ueber den Wundverband wurden zur Zusammenhaltung der Wunde zwei Heftpflasterstreifen um den Leib geklebt. Im Bette Lagerung mit flectirten Knien zur Entspannung des Abdomens.

Nach der Operation hat Patientin noch einmal gebrochen. Sie ist ziemlich unruhig, redet und stöhnt viel. Klagt über Schmerzen. Puls gut.

17. März. Verbandwechsel. Stichcanäle theilweise etwas secernirend. Probeweise eine Naht entfernt, da aber die Wundränder sich sofort trennen, werden die übrigen Nähte gelassen. Wunde wieder durch um den Leib herum gelegte Heftpflasterstreifen zusammengezogen. Urin immer in sehr geringen Mengen.

26. März. Das Oedem der Unterschenkel nimmt zu. Beine eingebunden. Allgemeinbefinden ordentlich. Wasser immer nur in sehr geringen Mengen.

28. März. Patientin lässt immer noch sehr wenig Urin 350—450 ccm pro die. Die Beine sind dabei stark ödematös, auch die Oberschenke

sind in den ödematösen Zustand einbezogen. Das Abdomen hat an Umfang nicht zugenommen. Umfang in Nabelhöhe 91 cm. Im untern Theil bis vier Querfinger unter den Nabel reichend Dämpfung, ebenso in den Flanken. Diese Bezirke mit Fluctuation. Milztumor ist gleich geblieben. Die Wunde schliesst sich gut, auch in ihrem obern Theil. Abdomen nicht schmerzhaft.

Urin saturirt mit ziemlich starkem Sediment. Beim Kochen und Säurezusatz leicht opalescent. Mikroskopisch im Urin Blasenepithelien und verschiedene Crystalle. Keine Cyl.

Ein mit der Ascitesflüssigkeit intraperitoneal geimpftes Meerschweinchen blieb gesund, bekam keine Peritonitis tuberculosa.

5. April. Die Wunde ist ganz geheilt. Im untern Theil des Abdomens Dämpfung bis vier Querfingerbreit unterhalb des Nabels. In den Flanken beiderseits Dämpfung. Beine sehr stark ödematös. Urinmenge immer noch gering.

Die mikroskopische Untersuchung des Peritoneumstückes ergiebt an einer Stelle desselben starke kleinzellige Infiltration. Nirgends Zeichen von Tuberkelbildung. Die Gefässe im präperitonealen Zellgewebe sind zahlreich, mit dicken Wandungen und mit auffällig erweiterten Lumna.

10. April. Oedem der Beine immer gleich. Das Abdomen hat an Umfang ebenfalls stark zugenommen. Umfang 113 cm, über dem Nabel gemessen. Dämpfung reicht bis zum Nabel hinauf. Urinmengen immer gleich, 450—500. Zeitweise im Leib krampfartige Schmerzen, kein Brechen.

17. April. Patientin hat am Abend jeweilen starke Schmerzen im Leibe, besonders heftig in der Lebergegend.

23. April. Austritt.

Status beim Austritt: Allgemeinbefinden ziemlich schlecht; Patientin ist mager, hat schlechtes Aussehen. Das Abdomen ist sehr stark aufgetrieben, verbreitert. Umfang über dem Nabel 123 cm. Abdomen enthält Flüssigkeit, indem bis drei Querfinger über dem Nabel Dämpfung vorhanden ist, ebenso in beiden Flanken. Fluctuation ist da. In der Mittellinie eine liniäre ca. 12 cm lange Narbe. Rechts davon eine flache, muskelartige Vorwölbung, mit weichem reponiblem Inhalt. Die Milz ist als grosser Tumor derb fühlbar. Beide Beine sind sehr stark ödematös. Die Grenzen der Leber sind nicht recht zu bestimmen.

10. Juni. Patientin soll zu Hause wieder gut laufen können, indem das Oedem der Beine weg ist (nach Trinken von Schlehenthee) und der Ascites etwas abgenommen hat.

September 1902. Ist geheilt. Kein Ascites mehr. Kann wieder thätig sein und arbeiten.

XXIII.

Ein weiterer Beitrag zur Cholecystogastrostomie.

Von

O. Hildebrand, Basel.

In einer kleinen Arbeit vor etwa Jahresfrist trat ich auf Grund eines Falles für die Cholecystgastrostomie ein. Die Verbindung zwischen Gallenblase und Darmcanal, namentlich bei sonst nicht zu beseitigendem Ikterus, ist ja schon in einer beträchtlichen Anzahl von Fällen gemacht worden. Eine Verbindung mit dem Magen wurde aber meines Wissens in meinem Fall erst zum 7. Mal hergestellt. Im Laufe dieses Jahres sind von mir aber noch drei geeignete Fälle operirt worden, so dass ich jetzt auf Grund dieser Erfahrungen schon etwas über die Erfolge dieser Therapie sagen kann.

In zwei Fällen handelte es sich um einen Tumor des Pankreas, der den Ductus choledochus an der Ausmündung comprimirte und dadurch chronischen Stauungsikterus hervorrief, im dritten war ein sehr ausgedehntes Carcinom der Gallenblase mit mancherlei secundären Erkrankungen vorhanden, das ebenfalls auf den Choledochus drückte und denselben so comprimirte, dass chronischer Ikterus entstand. In allen 3 Fällen handelte es sich wirklich um sehr hochgradigen Ikterus, braun-graugelbe Farbe der Haut mit total entfärbten Stühlen, sehr peinigendes Hautjucken, grosse Mattigkeit. Eine Indication gegen den Ikterus etwas zu machen, war in allen 3 Fällen gegeben. Ich entschloss mich daher, bei der Aussichtslosigkeit der Exstirpation des Pankreascarcinoms bezw. eines solchen Gallenblasencarcinoms einen Abfluss für die gestaute Galle zu schaffen, weil damit ja doch die wichtigsten Beschwerden beseitigt wurden.

Es entstand wieder die Frage, welchen Theil des Magendarmcanals soll man wählen. Der natürlichste Theil, das Duodenum, war nicht zugänglich. Am bequemsten war das Colon transversum und der Magen zu erreichen. Wenn nun auch die Verbindung zwischen Gallenblase und Colon schon gemacht worden ist, so hat sie doch eigentlich nur

die Bedeutung, dass bei ihr der Gallenabfluss aus der Leber zu Stande kommt, aber ohne dass die Galle nutzbar gemacht wird. Da nun der Magen ebenso bequem lag und letztgenannten Nachtheil nicht aufzuweisen hat, so machte ich in diesen 3 Fällen wieder die Cholecystgastrostomie. Technisch habe ich sie so ausgeführt, dass der Fundus der Gallenblase nahe dem Pylorus auf die Vorderwand des Magens aufgenäht wurde in der gewöhnlichen Weise der Fistelbildung, und dass ein nach aussen geleiteter Jodoformgazestreifen um die Nahtstelle herumgelegt wurde.

War die Gallenblase etwas gespannt, so wurden ausser der Fistel noch einige Fixationsnähte gemacht. Der Verlauf war in allen 3 Fällen ein sehr guter. Bei der Frau heilte alles per primam. Bei den beiden Männern entstand für kürzere Zeit eine Gallenfistel, aus der sich auch etwas Mageninhalt entleerte, die sich aber bald nachher wieder schloss. In allen 3 Fällen wurde noch während dem klinischen Aufenthalt ein vollständiger Rückgang des Ikterus beobachtet, das Hautjucken verlor sich rasch, die Farbe der Haut verlor das tiefgelbe Colorit und die Stühle wurden gefärbt. Erbrechen trat nicht ein. Irgend welche Beschwerde durch den Einfluss der Galle in den Magen wurde nicht beobachtet. Es hat sich mir also diese Fistelbildung in allen 4 Fällen vortrefflich bewährt. Der Grund, warum einestheils die in den Magen eintretende Galle dem Magen wenig oder nichts ausmachte, ist wohl der, dass die Fistel so nahe dem Pylorus anlegt wurde, dass die Galle kaum in dem Magen verweilte, sondern bald denselben verliess, warum anderntheils die Galle noch wirksam blieb, ist der, dass in der Pylorusgegend keine Salzsäuredrüsen sondern Schleimdrüsen liegen, und bei dem kurzen Verweilen im Magen eine Neutralisation der Galle durch den Magensaft nicht eintreten kann. Uebrigens ist es ja im Grunde nichts anderes, als die Darreichung von Fel tauri der alten Medicin.

Ich möchte auf Grund meiner guten Erfahrung besonders bei Gallenstauung, die sich sonst nicht beseitigen lässt, die Cholecystenterostomie durchaus empfehlen, da sie prompt wirkt. Ich möchte ferner empfehlen, wenn Schwierigkeiten bestehen, Dünndarm zu benutzen, die Fistel zwischen Gallenblase und Magen anzulegen, da das nicht den geringsten Nachtheil hat. Die Gefahr von Eindringen von Mageninhalt ev. von Koth in die Gallenblase ist nicht vorhanden. Die mechanischen Bedingungen liegen so, dass leichter Galle in den Magen, als Magensaft in die Gallenblase einfliesst. Aber selbst wenn etwas Mageninhalt in die Gallenblase träte, eine Gefahr wäre es nicht, er bliebe ja nur kurze Zeit darin. Auch Kehr scheint in der letzten Zeit die Verbindung zwischen Gallenblase und Magen wiederholt mit

gutem Erfolg gemacht zu haben, während er früher gegen dieselbe eingenommen war, und von einer solchen Operation bei chronischem Ikterus durch Pankreastumor nichts wissen wollte.

Krankengeschichten.

W., 55 Jahre alt, Tagelöhner. Eintritt 13. März 1902.

Hereditätsverhältnisse: Eltern hochbetagt gestorben, alle (7) Geschwister gesund, Patient weiss nichts von vorausgegangenen Krankheiten, Beginn der jetzigen Krankheit: vor zwei Monaten.

Erste Symptome: Die Frau des Patienten bemerkte, ohne dass Patient wesentliche Beschwerde hatte, dass er ganz gelb an den Augen war. Von Zeit zu Zeit fühlte sich Patient schwach und arbeitsunfähig. Niemals Erbrechen. Stuhlgang seit zwei Monaten thonfarben, oft hart, oft diarrhoisch. Urin dunkel, bierbraun. Patient ist seit einem Monat stark abgemagert.

Vom 13. Februar bis 13. März auf der medicinischen Abtheilung.

Status: Etwas Abmagerung. Puls 64 weich. Haut: exquisit grangelblich. Conjunctiven hellgelb. Zunge feucht, blass, grau belegt.

Brustorgane: Lungen heller Schall, leises Vesiculärathmen, nicht sehr reichliche, diffuse Rhonchi.

Herz: Action regelmässig, Töne leise, ohne Nebengeräusche.

Verdauung: Stuhl vollständig entfärbt, stark fetthaltig.

Urin: tiefdunkel, ins Grünliche schillernd, Spur Eiweiss, kein Zucker.

Abdomen etwas vorgetrieben, aber weich, tief eindrückbar. In den abhängigen Partieen keine Dämpfung. Unterer Leberrand fühlbar, steht in der Mittellinie ungefähr in Nabelhöhe, wird nach rechts zu weniger deutlich. In der rechten Mammillarlinie drei Querfinger unterhalb des Rippenbogens Gallenblase fühlbar, bis unterhalb des Nabels reichend, Inguinaldrüsen rechts haselnussgross, links klein.

Diagnose: Carcinoma pancreatis.

Operation: 17. März 1902. Schnitt parallel dem rechten Rippenbogen. Eröffnung der Bauchhöhle. Es liegt eine grosse, bis unterhalb des Nabels reichende Gallenblase vor. Netz, Magen, Leber, Alles auffallend gelblich (ikterisch). Die Gallenblase wird eventrirt, an ihrer Vorderseite incidirt und durch wasserdichte Drainage entleert. Sie enthält über 100 ccm grünlich-weissen, schleimigen, durchsichtigen Hydrops. Dann Einführen der Hand und Palpation. Der ganze Magen wird abgetastet und findet sich ohne Veränderungen. Das Pancreas ist auffallend hochgelegen, fühlt sich sehr derb und körnig an, ohne dass sich ein wirklicher Tumor constatiren liesse. Dann wird die Leberpforte abgesucht. Der Cysticus wird weit nach oben verfolgt, ist in ganzer Ausdehnung erweitert bis daumendick. Steine finden sich nicht. Die Gallenblase und der Cysticus werden auch mit der Sonde untersucht; die Letztere dringt ohne Weiteres 20—25 cm ein, ohne ein Hinderniss zu entdecken.

Mittlerweile hat sich die entleerte Gallenblase wieder mit hydropischer, aber jetzt leicht galliger Flüssigkeit gefüllt. Demnach könnte eine gewisse Passage durch den Cysticus doch bestehen. Um desshalb den

Abfluss der möglicher Weise passirenden Galle zu ermöglichen, wird in Ermangelung der Möglichkeit eines andern Eingriffs eine Anastomose zwischen Gallenblase und Darm beschlossen. Eine sicher hohe Dünndarmschlinge lässt sich nicht finden, daher Cholecystogastrostomie. Der Fundus der Gallenblase wird nach links gezogen und an der Vorderwand des Magens in typischer Weise die Anastomose (Seide) angelegt. Nach Vollendung derselben zeigt sich eine ziemlich starke Spannung der Gallenblase nach links; ferner entspricht die Anastomose nicht dem tiefsten Punkt der Gallenblase, sondern an Letzterem findet sich die Incisionswunde. Um bei Verschluss derselben ein vorzugsweises Andrängen der Galle an sie zu vermeiden, wird eine Cholecystostomie geplant. Der linke Rand der Incisionswunde wird an den linken Rand des Peritoneum parietale angenäht. Dadurch wird die Gallenblase so nach vorn gezogen, dass nun nicht mehr die Stelle der Incision dem tiefsten Punkt entspricht. Man riskirt es desshalb, die an die Bauchwand angenähte Incisionsstelle vollständig in zwei Etagen zu schliessen. Auf diese Naht und die Anastomosennaht eine Jodoformmèche. Dann exacte Etagennaht der Bauchwand, Hauptnaht. Mèche-Stelle bleibt offen. Verband.

Nach der Operation ziemlich rasch Erholung. Patient schläft viel. Puls langsam, kräftig.

18. März. Erbrochenes nicht gallig.

19. März. Urin bedeutend heller.

21. März. Im allgemeinen Ikterus noch kein Rückgang wahrnehmbar. Es beginnt Galle durch den Verband durchzudringen.

22. März. Puls noch immer entfärbt. Verbandwechsel. Unter der Haut hat sich eine grosse Tasche gebildet, in der sich Galle angesammelt hat.

24. März. Zwei etwas gefärbte Stühle. Entleerung von spinatgrüner, etwas bröckliger, schleimiger Flüssigkeit aus der Gallenblasengegend. Allgemeiner Ikterus noch nicht wesentlich besser.

26. März. Urin bald heller, bald dunkler.

1. April. Die weitklaffende Wunde beginnt sich zu reinigen. Man sieht in ihrem Grunde deutlich die Nahtlinie der Anastomose. Es quillt reichlich intensiv gelbliche, oft aber nur wasserhelle, dünne Flüssigkeit. Zugleich hie und da Austritt von Luftblasen.

Subjectiv viel wohler. Ikterus nimmt ab. Stuhl wechselnd, heute fast vollständig entfärbt, nie dunkel.

12. April. Wundfläche vollständig gereinigt. Der Gallenfluss wird gering.

21. April. Die Gallenfistel ist seit zwei Tagen zugranulirt. Gutes allgemeines Befinden. Noch ausgesprochen gelbliches Colorit, aber mehr dem normalen sich nähernd. Stuhlgang gefärbt. Urin dunkel, aber nicht ikterisch. Appetit und Schlaf gut. Patient wird dicker, klagt einzig noch über hie und da auftretendes Jucken.

26. April. Das Jucken hat abgenommen. Vollständiges Wohlbefinden.

28. April. Untersuchung des Magensaftes ergiebt, dass derselbe alkalisch reagirt; keine Gallenbestandtheile.

5. Mai. Vollständiges Wohlbefinden. Steht auf.

23. Mai. Austritt.

Status beim Austritt. Parallel dem rechten Rippenbogen eine

verbreiterte und zum Theil etwas eingezogene Operationsnarbe, im mittleren Theile ca. 10 cm weit, noch in Granulation. Vorzügliches Aussehen. Vollere Züge; noch leicht fahler, aber deutlich röthlicher Teint. Kein Ikterus in den Conjunctiven. Urin nicht ikterisch. Stühle täglich, geformt und gefärbt. Appetit vorzüglich. Kein Erbrechen.

R., 54 Jahre alt. Eintritt 28. Juni 1902.

Schon seit Weihnachten Gefühl von Vollsein im Leibe, Unfähigkeit zur Arbeit, damals schon Magenkrämpfe.

Beginn der jetzigen Erkrankung: In der Nacht vom 16. auf 17. März Erwachen mit starken schneidenden Schmerzen in der Magengegend, das Gefühl von Druck auf den Magen. Erbrechen.

Gleichzeitig bemerkte sie Einsenkungen in der Haut beider Beine, die mit brennenden Schmerzen verbunden waren; diese Einsenkungen auch vereinzelt am untern Theil des Rumpfes.

Damals wurden die Schmerzen vom Arzt als durch Vergiftung mit einem Augenwasser verursacht angesehen (es bestanden nach Angabe des Arztes damals Contractionen der Beinmusculatur) durch einmalige Morphiumeinspritzung verschwanden die Schmerzen.

Die Bauchschmerzen dagegen bestanden fort, zugleich mit Ikterus und Blutung des Unterleibs. Oft war der Patientin, als bewege sich etwas im Unterleib. Fortwährend Brechreiz, daher nur flüssige Nahrung.

Nachts Temperatursteigerung. Täglich nach 4 Uhr Abends Steigerung der Schmerzen, die die ganze Nacht andauerten und Morgens wieder abnahmen. Während dieser Zeit starke Abmagerung. Der Stuhlgang (schmerzhaft) blieb oft 3—4 Tage aus. Winde vorhanden. Kurz vor Eintritt in das Spital trat „Ameisenlaufen" am ganzen Körper auf und heftiges Jucken.

Vom 28. April bis 28. Juni auf der medicinischen Abtheilung.

1. Mai. Magenuntersuchung. Probefrühstück: vollständig geruchlos, mit Schleimbeimengungen, ohne Speisereste. Keine Sarcine, keine pathologischen Formbestandtheile. Freie HCC pos. (70) GA=30 CC $\frac{\text{Na OH}}{10}$ Magenfermente vorhanden. Fibrinflocken nach 3 Stunden verdaut, Eiweissstückchen nach 7 Stunden verdaut.

7. Mai. Stuhl acholisch, kein Hydrobilirubin; viel Fettcrystalle (Seifen).

12. Mai. Ikterus hat zugenommen. Erbrechen von kaffeesatzartigen Massen, darin Blut.

13. Mai. Kein Erbrechen mehr; Blut im Stuhl.

19. Mai. In den letzten Tagen bedeutende Verschlechterung, Mattigkeit, Kopfschmerzen, schlechter Appetit. In der Magengegend unterhalb des proc. xiph. diffuse Resistenz.

28. Mai. Constante Gewichtsabnahme, Resistenz in der Magengegend deutlicher.

28. Juni. Allgemeines Aussehen: Intensiv gelb, etwas abgemagert.

Bauchorgane: In der rechten Cruralgegend wölbt sich ein gänseeigrosser, unter der Haut und auf der Unterlage verschieblicher, weich elastischer, durch einen Stiel mit der Unterlage verbundener Tumor vor (Hernia cruralis, omentalis irrepon).

Am äusseren Rand des Rectus d. ist eine fünffrancsstückgrosse, flache

Prominenz, die sich beim Athmen deutlich auf und nieder bewegt. Diese Prominenz liegt etwas über Nabelhöhe und tritt bei tiefer Exspiration in Nabelhöhe. Ueber ihr der Rectus vorgewölbt. Der Prominenz entspricht ein länglich runder, in der Längsachse gestellter Tumor, der mit rundlicher Kuppe in Nabelhöhe endet. Er fühlt sich prall elastisch an und giebt an der Spitze das Gefühl von Fluctuation. Unmittelbar zwischen Tumor und Rippenbogen ist eine vornehmlich druckempfindliche Stelle. Der Tumor ist auf- und abwärts nicht, seitlich nur wenig zu verschieben.

Diagnose: Hydrops vesic. fell. Occlusion des ductus choledochus. Cholelithiasis? Neoplasma?

2. Juli. Operation: Schrägschnitt parallel dem Rippenbogen. Freilegen der Gallenblase. Sie ist prall gespannt, fluctuirt, hat dicke Wand. Es liegt eine mächtige Tumormasse vor. Sie steht in Verbindung mit der Gallenblase, der Leber, dem Duodenum und wahrscheinlich dem Pankreas; ein Zusammenhang mit dem Magen ist nicht zu constatiren. Eröffnung der Gallenblase. Es fliesst schleimige, sirupdicke, trübe, braungelbe Flüssigkeit aus. Von Steinen ist nichts zu finden.

Es handelt sich also um einen Tumor (dem Aussehen nach Carcinom), der den Gallenabfluss verlegt. Da der Dünndarm durch den Tumor abgerückt ist und stellenweise verwachsen und da das Netz zwischen Dünndarm und Gallenblase fixirt ist und da der Magen ungezwungen neben der Gallenblase liegt, wird die Oeffnung in der Gallenblase in den Magen eingenäht. Auf die Naht eine Mèche, die zum untern Wundwinkel herausgeleitet wird, sonst Etagennaht.

3. Juli. Patientin schläft die ganze Zeit. Kein Fieber.

4. Juli. Patientin klagt über Schmerzen im Abdomen. Leib weich, nichts objectiv wahrzunehmen. Ikterus immer noch gleich, immer noch starkes Jucken am ganzen Körper. Stuhl fettreich, acholisch.

5. Juli. Patientin fühlt sich wohler. Stuhl gefärbt. Probe auf Gallenfarbstoff negativ.

12. Juli. Wunde schön geschlossen, reizlos. Patientin fühlt sich wohler, leidet weniger unter ihrem Ikterus; Aussehen etwas weniger gelb.

13. Juli. Stuhl immer gelbbraun gefärbt, geformt; mit Schleimfetzchen. Gallenfarbstoff nachgewiesen.

19. Juli. Der Ikterus hat langsam abgenommen. Stühle abwechselnd gefärbt und fettreich. Das Jucken hat aufgehört. Wunde geheilt. Entlassen.

B. J., 56 Jahre alt. Eintritt 1. September 1902. Mit 13 Jahren Typhus, einige Jahre vorher Kolikanfälle. 1875 wegen erneuten Koliken krank. Seit 1901 Magenschmerzen.

Beginn der jetzigen Erkrankung: Winter 1901/2.

Erste Symptome: Magenschmerzen. Morgens Brechen. Appetitlosigkeit. Verdauung unregelmässig. Stühle mitteldick, grün. Im Frühjahr steigerten sich die Schmerzen. Spitalaufenthalt bis 4. Juli. Bald Wiedereintritt am 11. August 1902. Leidet wieder an Koliken, Verdauungsstörungen, Stuhlverstopfung u. s. w. Schmerzen nach dem Essen an allen möglichen Stellen des Leibes, namentlich im Kreuz, dauern sehr lange. Oft Stuhldrang, aber nur Winde. Kein Erbrechen. Kein Sodbrennen. Schlaf meist schlecht, weil Nachts die Schmerzen am heftigsten. Wasserlassen ohne Beschwerde. Patient verschaffte sich Stuhl durch Trinken von Olivenöl.

Kräftig gebaut. Haut ausgesprochen ikterisch, ebenso Skleren. Rachen und Mundschleimhaut ikterisch. Zunge feucht.

Abdomen: Aeusserlich von gleichmässiger Wölbung, mittlerer Füllung. Bauchdecken weich, epigastrischer ∠ weit. Ueberall das Abdomen eindrückbar. Im Mesogastrium deutliche Pulsation sichtbar. Beiderseits weite Inguinalpforten, namentlich recht deutlicher Anprall beim „Husten".

Leberdämpfung reicht in der Medianlinie, kaum von der Mitte des Corpus sterni bis zum Proc. siform. In den Parasternallinien vom untern Rand des IV. Rippenbogens, in der Mammillarlinie vom 5. Intercostalraum bis zum unteren Rand der IX. Rippe. Milzdämpfung nicht vergrössert. Palpation lässt eine ganz diffuse Resistenz in der Umgebung des Nabels tief über der Wirbelsäule erkennen, hier auch druckempfindlich. Stuhl entfärbt, grau.

Diagnose: Compression des Choledochus (Carcinoma pancreatis?).

Operation: 2. September. Schrägschnitt parallel dem Rippenbogen, zwei Querfinger unter ihm. Trennung der Musculatur. Eröffnung des Peritoneum. Fortwährend presst Patient Netz und Colon vor. Gallenblase birnförmig, prall gefüllt, keine Steine fühlbar. Sie ragt soweit über den Rand der normal aussehenden Leber hervor, dass sie bequem abgetastet werden kann. Schwieriger ist es, die abführenden Wege freizulegen, wegen fortwährenden Pressens, Herabdrängens der Leber u. s. w. Doch kann man sich davon überzeugen, dass die abführenden Wege frei, etwas ektasirt sind, dass der Choledochusverschluss bedingt ist durch einen gut hühnereigrossen Tumor von harter Consistenz, kugligem Bau, der im Kopftheil des Pankreas sitzt. An ein radicales Vorgehen ist nicht zu denken. Verlängerung des Schrägschnittes und Zufügen eines Längsschnittes am lateralen Rectusrand gewährt genügend Raum zur Anlegung einer Gallenblasenmagenfistel. Tamponade der Umgebung. Anstechen der Gallenblase, aus der sich massenhaft gelblich braune, dickflüssige Galle entleert. Zuklemmen der Oeffnung. Vernähen der beiden Serosaflächen von Gallenblase und Magen. Letzterer wird hierbei etwas stark nach unten gezerrt; er ist zudem klein, nicht gut verschieblich. Dann Oeffnung beider Hohlräume. Mucosanähte und endlich vordere Serosanaht. Die Oeffnung ist ca. 5 Centimeterstück gross. Um die Nahtstelle wird Jodoformgaze gelegt, die am Kreuzungspunkt der Schnitte herausgeleitet wird. Peritonealnaht (sammt Musculatur), Fascien-Muskelnähte, Hautnähte, Verband.

2. September: Anfallsweise heftige Schmerzen in der Lebergegend, ca. alle 5 Minuten ein Anfall, kein Aufstossen. Kein Erbrechen, Winde spontan. Urin stark ikterisch.

4. September: Stuhl fest, vollständig entfärbt. Schmerzen noch immer sehr heftig, meist von Mittags an, Winde und Urin spontan.

6. September: Stuhl entfärbt. Urin dunkel. Schmerzen nicht mehr so häufig, Patient sieht etwas weniger ikterisch aus.

9. September: Wiederum ganz entfärbter Stuhl, Ikterus nimmt ab, Scleren weniger gelb, Schmerzen weniger häufig.

11. September. Patient hat die ganze Nacht gut geschlafen, sieht viel munterer aus. Schmerzen seltener. Appetit etwas besser.

15. September. Ikterus hat bedeutend abgenommen.

16. September. Nur noch ganz schwacher Ikterus; heute zum ersten

Male deutlich gefärbter Stuhl. Urin noch bierfarben.

19. September. Mässige Gallensecretion aus der Wunde.

23. September: Starke Secretion von gallenhaltigem Speisebrei. Seit ungefähr dem 19. September ziemlich starke Bronchitis mit viel Auswurf.

29. September: Secretion nimmt etwas ab, enthält weniger Mageninhalt.

3. October: Steht auf. Die Secretion von Galle andauernd gleich. Stühle meist ockerfarben, hier und da etwas heller.

10. October: In Folge von Pelottendruck in den letzten Tagen nur noch sehr geringe Gallensecretion aus der Wunde. Patient klagt über Schmerzen im Bauch, besonders beim Liegen.

11. October: Patient hat heute 5 Mal gelbe gallige Flüssigkeit erbrochen. Vollständige Appetitlosigkeit und Uebelkeit, stärkere Schmerzen im Abdomen. Aus der Fistel fliesst keine Galle mehr.

15. October: Patient klagt schon seit einiger Zeit über Schmerzen im Abdomen.

17. October: Sehr schlechtes Aussehen.

21. October: Patient ist wieder stärker ikterisch, erbricht von Zeit zu Zeit grüngefärbte Massen, hat heute fortwährend starken Singultus. Abends Magenspülung, worauf geringe Besserung. Temperaturen wieder etwas niedriger.

24. October. Immer febrile Temperaturen, Puls zuweilen sehr klein. Athemnoth, Kopfweh, wenig Husten.

25. October. Ueber der ganzen Lunge reichliches Rasseln. Rechts vorn und seitlich lautes pleuritisches Reiben. Patient klagt über Schmerzen an dieser Stelle. Das Athemgeräusch rechts hinten und durch die Rasselgeräusche verdeckt, Stimmfremitus daselbst verstärkt.

27. October. Exitus. Carcinom des Pankreaskopfes. Stauung im Pankreas und in den Gallenwegen. Starke Cirrhose, beschränkte Fettnekrose des Pankreas. Partielle stärkere Gallen- und Blutstauung in der Leber. Zahlreiche Carcinomknoten der Leber. Multiple fibrinöse pneumonische Herde und secundäre Infarcirung beider Lungen, Emphysem; partielle Pleuritis fibrosa beiderseits. Leicht pulpöse Milz; Meningitis purulenta convexitatis.

Gallenblase mit dem distalen Ende mit dem Magen vernäht, mündet mit glattwandiger Oeffnung, die der Kleinfingerkuppe Raum gewährt, etwa 4 cm vor dem Pylorus ein. Duodenum zeigt an Stelle der Papille seine Wand an der Hinterfläche zum Theil zerfetzt, zum Theil divertikelartig ausgezogen, die Fetzen finden sich auf graugelbem, derbem Grund; die Papille ist vom Darm aus nicht zu finden. Ductus choledochus wird von der Leber her mit der Sonde verfolgt, sie gelangt leicht in's Duodenum. Innere Wand des Ductus o. B. Nahe der Uebergangsstelle in's Duodenum zweigt in spitzem ∠ ein zweiter Gang ab, der ohne Mucosa ist. Ductus pancreatis wird in der Peripherie erweitert, in der Peripherie 12—13, am weitesten im Corpus, lässt sich in's Duodenum verfolgen, Uebergangsstelle für Sonde durchgängig. Ein blind endigender Gang geht in den Kopf. Pankreas derb, im Parenchym und Oberfläche viele blassgelbe Flecken von Hanfkorngrösse, Fettnekrose, Kopf mässig vergrössert, zeigt theilweise atypische graugelbe Zeichnung, ist zum Theil stark erweicht, hat das Aussehen eines Carcinoms.

XXIV.

Aus der Rostocker chirurgischen Klinik. (Prof. Dr. W. Müller.)

Weitere Beiträge zur chirurgischen Behandlung der Arthritis deformans, insbesondere der kleineren Gelenke.

Von

Dr. J. Elter,
Assistenzarzt der Klinik.

Hinsichtlich der Auffassung und Nomenclatur der Gelenkerkrankungen, die in das Gebiet der Arthritis deformans und des chronischen deformirenden Gelenkrheumatismus gehören, ist auch heutzutage eine Einigung noch nicht erzielt. Für den chirurgischen Standpunkt ist es das Zweckmässigste, wenn man, sich an die pathologisch-anatomischen Gelenkveränderungen haltend, zur Arthritis deformans alle die Erkrankungen rechnet, welche die anatomischen Charakteristica aufweisen. Diese bestehen, kurz angedeutet, in Auffaserung resp. Schwund des Gelenkknorpels neben Knorpelwucherung, Ecchondrosenbildung an den Gelenkrändern, in Knochenschwund neben Knochenneubildung, Entstehung von Ganglinien und Schlifffflächen, Verbreiterung und Deformirung der Gelenkenden, in Bildung von Gelenkzotten neben atrophischen oder hypertrophischen Processen der Gelenkkapsel, mit oder ohne auftretendem Hydrops.

Klinisch tritt die Arthritis deformans in verschiedenen Formen auf, einmal als Krankheit sui generis, entweder polyarticulär oder monoarticulär, meist im höheren Lebensalter, oder im jugendlichen und mittleren Lebensalter, monoarticulär öfters im Anschluss an Traumen, sodann secundär bei anderen chronischen Gelenkaffectionen, bei Tuberculose, Lues, bei Arthritiden auf nervöser Basis (Tabes, Syringomyelie). Freilich werden die letzteren wegen der klinisch in den Vordergrund tretenden Schmerzlosigkeit und einiger anderer Abweichungen vom typischen Bilde von manchen Autoren nicht zur deformirenden Arthritis gerechnet. Das Malum senile, bei dem es sich ursprünglich

gen gering, so genügt zuweilen Arthrektomie, Entfernung vorhandener Gelenkkörper, um die subjectiven Erscheinungen zum Verschwinden zu bringen (Cornils [l. c.], Weyprecht[1] Fall II). Das Gelenk kann beweglich bleiben. Müller (l. c.) hat bei Patienten in jüngeren Jahren nach Glättung der Randwucherungen und Entfernung der Gelenkzotten Schwinden der Schmerzen beobachtet, und durch eine sorgfältig eingeleitete Nachbehandlung ein bewegliches gebrauchsfähiges Knie erzielt, ebenso auch Franke[2]). In hochgradigen Fällen, namentlich in vorgerückterem Alter, ist jedoch die Resection wohl vorzuziehen; sie ist vielfach mit gutem Erfolg ausgeführt (Schede[3]], v. Bergmann[4]], Schönborn[5]]). Akermann[6]), der über 4 Kniegelenksoperationen wegen Arthritis deformans berichtet, räth für leichte Fälle Arthrektomie, für schwerere Resection.

Ueber Schulterresection wegen Arthritis deformans habe ich 6 Mittheilungen gefunden, die ich tabellarisch in chronologischer Reihenfolge zusammenstelle:

1) Kappeler: Vetsch, Deutsche Zeitschr. f. Chirurgie. 16. Bd.
2) Bose: Müller, Archiv f. klin. Chirurgie. 47. Bd.
3) Köhler, Gesellschaft der Charitéärzte. 10. IV. 84. Berliner klin. Wochenschr. 1884. Nr. 23.
4) Czerny, Archiv f. klin. Chirurgie. 34. Bd.
5) Riedel: Bornmüller, Inaug.-Diss. Jena 1893.
6) Schönborn: Weyprecht, l. c.

Operateur	Alter und Geschlecht	Ursache	Befund	Erfolg	Bemerkungen
1. Kappeler, 1879.	53jähriger Mann.	Vor 23 Jahren Luxation, seit 1 1/2 Jahren Entzündungserscheinungen	Arthritis def. mit Hydrops, Reiskörperch.	Schmerzen verschwunden; Function mässig.	Heilungsverlauf gestört durch Abstossung von Sequestern der Resectionsfläche.
2. Bose, 1883.	38jährige Frau.	—	Arthritis deformans.	Schmerz. verschwunden; Function gut.	—

1) Inaug.-Diss. Würzburg 1896.
2) Festschrift für Benno Schmidt. 1896. Ref.: Hildebrand's Jahresber. 1896. S. 365.
3) Berger, Inaug.-Diss. Bonn 1901.
4) Nasse, Chirurgische Krankheiten der unteren Extremitäten. 1897. Deutsche Chirurgie. 66. I.
5) Weyprecht, Fall IV, l. c.
6) Nordiskt medicinst Arkiv. N. F. 10. Bd. 1899. No. 10. Ref.: Hildebrand's Jahresber. 1899. S. 231.

Operateur	Alter und Geschlecht	Ursache	Befund	Erfolg	Bemerkungen
3. Köhler, 1884.	51jähriger Mann .	Seit 10 Jahren taubes Gefühl.	Arthritis def. 54 grosse intra- u. extracapsuläres Gelenkmäuse.	—	—
4. Czerny, 1886.	36jähriger Mann.	Trauma vor ½ Jahr (Kiste auf die Schulter gefallen).	Arthritis def. mit Hydrops, Reiskörperch.	Geheilt, active Beweglichkeit gering	Pat. leidet an beginnender Tabes.
5. Riedel, 1891.	72jährige Frau.	Vor 15 Jahren Luxation.	Arthritis def. Haemarthros nach frischem Trauma, freier Körper.	Schmerz. verschwunden; Beweglichkeit gering.	—
6. Schönborn, 1895.	48jähriger Mann.	Seit 3 Jahren Schmerzen. Mit frischer Luxation in die Klinik aufgenommen, die sofort reponirt wurde.	Arthritis def. mit Hydrops.	Tod an Pneumonie u. Septhaemie nach 18 Tagen.	—

Das Wichtigste ist aus der Tabelle ersichtlich. Was die Resultate betrifft, so sind anscheinend nach der Operation die Schmerzen allemal verschwunden, während nur einmal eine gute Function erreicht worden ist (Fall Bose). Ueber Recidive finden wir nichts erwähnt. Auf Trauma wird die Erkrankung nur in 2 Fällen zurückgeführt. Bei dem Czerny'schen Patienten war eine Tabes festgestellt. Die Frage, ob die Arthritis eine Folgeerscheinung der Tabes gewesen ist, oder ob es sich um eine Arthritis deformans neben Tabes gehandelt hat, ist offen gelassen. Interessant ist der von Köhler erhobene Gelenkbefund, die Menge der vorhandenen freien Körper.

Auf eine wesentliche Besserung der Function des Schultergelenks wird man nach Analogie der Erfahrungen bei Schultertuberculose kaum rechnen können; aber das Aufhören der Schmerzen ist auch ein Gewinn, die Functionsstörung war ja auch vor der Operation meist eine beträchtliche. Die vicariirende Ausbildung der Scapula-Bewegungen bei entsprechender Uebung ergiebt doch oft recht gute Resultate.

Zahlreicher sind die vorliegenden Erfahrungen über Ellenbogenresectionen. Nur einmal wird ausdrücklich erwähnt, dass nach der Operation die Schmerzen bestehen blieben (Cornils [l. c.], Fall 17); vielleicht trug hieran die partielle Resection Schuld. Die functionellen Resultate lassen viel zu wünschen übrig. Cornils berichtet bei einem 26jährigen Mann, dass der kranke Arm nach der Resection ebenso gebrauchsfähig wurde wie der gesunde.

Geringe Beweglichkeit finden wir angegeben bei Cornils (vier Fälle), Maas[1]). Eine relative Gebrauchsfähigkeit lässt sich bei etwa eintretendem Schlottergelenk durch eine fixirende Kapsel oder durch Schienenhülsenapparate erreichen. Zu beachten ist, dass sich das Resultat der Resection nicht zum mindesten nach dem Zustande der Musculatur richtet; bei atrophischen Muskeln wird der Resectionserfolg getrübt.

Bei der spärlichen Casuistik der operativen Behandlung der Arthritis deformans kleinerer Gelenke dürfte es nicht uninteressant sein, einen Beitrag zu liefern auf Grund einiger Beobachtungen aus der Rostocker chirurgischen Klinik bez. aus dem Luisenhospital zu Aachen.

I. Kiefergelenk.

Josephine Z., 36 Jahre alt (Luisenhospital A.). Seit mehreren Jahren zunehmende stechende Schmerzen beiderseits in den Ohren. Beweglichkeitsbeschränkung der Kiefergelenke, namentlich morgens, dann auch lebhafte Schmerzen.

Beim Oeffnen und Schliessen des Mundes hört und fühlt man deutlich Knacken in beiden Kiefergelenken. Die Zahnreihen können nur bis 2 cm von einander entfernt werden.

Die Diagnose Arthritis deformans macht keine Schwierigkeiten. Längere Zeit fortgesetzte passive Bewegungsübungen bleiben ohne Erfolg.

Operation (Prof. Müller) 25. Mai 1899. Resection des rechten Kiefergelenks mit Querschnitt, Absägen des Gelenkkopfes, der deutlich für Arthritis deformans charakteristische Veränderungen zeigt. Knorpel fehlt zum grössten Theil. Eburnirung eines grossen Segmentes. Geringe Wucherungen am Rande.

Verlauf fieberfrei, Resultat ausgezeichnet, Schwinden der Schmerzen, Zunahme der Beweglichkeit, Function, nach 3 Jahren, gut. Patientin stellte sich öfters zur Controlle vor.

II. Metacarpo-carpalgelenk des Daumens.

Frau Clara A., 50 Jahre alt (chir. Klinik R.). Zeitweilige Schmerzen seit 2 Jahren aus unbekannter Ursache. In letzter Zeit Zunahme der Schmerzen und Gebrauchsunfähigkeit. Kein nachweisbares Trauma. Zwei Jahre zuvor wegen Hygrom des Semimembranosus-Schleimbeutels operirt.

Starke Schwellung des rechten Metacarpo-carpalgelenks. Fluctuation. Bewegungsbeschränkung mittleren Grades, bei Bewegungen Schmerzen. Diagnose schwankt zwischen Tuberculose und chronischer Arthritis.

Operation (Prof. Müller) 4. März 1902. Längsschnitt. Im Gelenk gelb-seröser Erguss, Kapsel etwas verdickt, Auffaserung des Gelenkknorpels, deutliche Randwucherungen. Exstirpation eines Theiles der Kapsel, Glättung der Gelenkflächen, Abmeisseln der Randwucherungen, Naht der Kapsel. Hautnaht.

1) Naturforscherversammlung Baden-Baden. 1879. Ref.: Centralbl. f. Chirurgie. 1879. S. 686.

Verlauf reactionslos. Resultat (24. October 1902): Schmerzen völlig geschwunden, Beweglichkeit gut, nur zuweilen morgens Gefühl von leichter Steifigkeit. Beim Gegendruck des Metacarpus fühlt man bei passiver Bewegung das Reiben der Gelenkflächen auf einander. Patientin kann alle feineren Arbeiten gut ausführen.

III. Metatarso-phalangealgelenk der grossen Zehe.

Josepha H., 22 Jahre alt (Luisenhospital A.). Vor 2 Jahren Fall auf die grosse Zehe so, dass dieselbe in Dorsalflexion umgebogen wurde. Beträchtliche Schmerzen, seitdem zunehmende Beschwerden, Unfähigkeit, die Zehe zu strecken.

Es besteht eine geringe Schwellung, Schmerz und Krachen bei Bewegungen, kein Hallux valgus.

Diagnose: Synechien, traumatische Arthritis. In Narkose ausgeführte gewaltsame Bewegung ist ohne Erfolg geblieben.

Operation (Prof. Müller) 8. Februar 1902. Gelenkbefund: Zottige Entartung der Synovialis, Gelenkränder am Dorsum mit Knorpelwucherungen versehen, die ein mechanisches Bewegungshinderniss abgegeben haben. Resection, Abmeisselungen der Knorpelwucherungen, Exstirpation der Kapsel.

Heilung reactionslos. Erfolg gut. Schmerzen verschwunden, fast Ankylose des Gelenks in gestreckter Stellung.

IV. Chopart'sches Gelenk.

Herr Schl., 63 Jahre alt (Luisenhospital A.). Patient ist seit Kindheit kyphoskoliotisch. Das linke Bein ist atrophisch, es besteht Pes equinovarus paralyticus mit Prominenz des Talus am Dorsum (Poliomyelitis anterior acuta überstanden in der Kindheit).

Seit einigen Monaten Schmerzen im Fuss, doch konnte Patient mit Stock immer noch gehen.

Operation (Prof. Müller) 31. Januar 1894, wegen Vereiterung des Chopart'schen Gelenks mit Sehnenscheidenabscess. — Grund für die Vereiterung, die erst einige Tage unter zunehmendem Schmerz bestehen soll, unbekannt. —

Gelenkbefund: Gelenkfläche des Processus anterior tali zeigt Veränderungen im Sinne der Arthritis deformans, Knorpelschwund, am Rande Knorpelwucherungen, besonders oben im Gelenk, feine Zöttchen überall.

Resection des Processus ant. tali, breite Freilegung der Strecksehnen. Complete Heilung in 3 Wochen. Erfolg gut, noch nach Jahren controllirt. Beweglichkeit im Talo-tarsalgelenk beschränkt.

V. Talo-naviculargelenk.

Heinrich M., 61 Jahre alt (chir. Klinik R.). Vor 5 Jahren Trauma, Fall vom Boden eines Stalles. Seitdem angeblich Gang schlechter, allmählich Auftreten von Schmerzen. Verstärkung der Beschwerden, namentlich im letzten Jahr, viel Schmerzen, Gehen schlecht, beide Füsse erkrankt, am meisten der linke.

Wegen bestehendem Pes planus duplex werden die Beschwerden auf

diese Deformität zurückgeführt und Patient ist in diesem Sinne früher behandelt worden. Jetzt findet sich ausserdem noch am linken Fuss eine Exostose des Os naviculare, die stark druckempfindlich ist.

Es wurde zunächst in Blutleere die Exostose, die sich als bursata erwies, abgetragen (18. Januar 1902). Die Wundheilung verlief ungestört, die Schmerzen verschwanden aber nur für einige Tage, dann kehrten sie wieder. Patient, der sich weigerte Plattfusseinlagen zu tragen, wurde in Anbetracht des sonst negativen Localbefundes als Hyperactor angesehen und zunächst aus dem Krankenhause entlassen (19. Februar 1902). Er kam jedoch bald wieder, verlangte dringend, operirt zu werden. Eine Röntgenaufnahme des Fusses zeigte Veränderungen der Gelenkflächen und liess an Tuberculose und auch an Arthritis deformans denken, Diese Annahme wurde bestätigt durch

die Operation (3. März 1902). Man fand eine Arthritis deformans des Talo-naviculargelenks, hochgradigen Knorpelschwund an den Gelenkflächen der Tibia und des Os naviculare, nur noch die Hälfte normalen Knorpels am Schiffbein erhalten, deutlich ausgebildete Randwucherungen. Das Schiffbein wurde exstirpirt, die Wunde tamponirt.

Ungestörte Heilung. Resultat ausgezeichnet. Schmerzen waren sofort verschwunden. Patient war wie umgewandelt und mit dem Erfolg der Operation ausserordentlich zufrieden. Freilich liess der Gang noch etwas zu wünschen übrig, Patient ging beschwerlich mit Stock. Bei der Entlassung (16. Juni 1902) waren wieder geringe Schmerzen im linken Fuss vorhanden, die aber mit den ursprünglichen nicht zu vergleichen sind.

Der Befund und der Zustand des rechten Fusses war ungeändert.

Arthritis deformans des Kiefergelenks ist nicht so häufig; Resectionen sind, soviel ich mich orientiren konnte, erst zwei in der Literatur angeführt (Riedel[1]), König[2]). Bei Riedel's Patienten, der seit 8—9 Jahren an heftigen Trigeminusneuralgien gelitten hatte, wurde der weit über wallnussgrosse Kiefergelenkkopf entfernt. Das Resultat war hinsichtlich des Verschwindens der Schmerzen und auch functionell sehr gut; ein Recidiv trat nicht ein. Es bildete sich jedoch im Verlauf der nächsten 5 Jahre eine Arthritis deformans des anderen Kiefergelenks aus, die, obwohl hochgradig, doch zu keinem operativen Eingriff Veranlassung bot. Bei König finden wir nur die Bemerkung, dass er einmal wegen Arthritis deformans das Kiefergelenk resecirt habe.

Die schweren Gelenkveränderungen und starken Schmerzen bei unserer Patientin liessen einen operativen Eingriff wohl gerechtfertigt erscheinen; der Erfolg ist als vollkommen anzusprechen, da ein gut functionirendes Kiefergelenk resultirte.

---

1) Cornils l. c.

2) Lehrb. d. allgem. Chirurgie. S. 671.

Dass Arthritis deformans gelegentlich auch einmal am Daumen beobachtet wird, ist selbstverständlich; doch liegen Mittheilungen über Gelenkoperationon dabei bis jetzt noch nicht vor. Hervorzuheben ist für unseren Fall der Gelenkhydrops, dessen Vorhandensein die Diagnosenstellung verhinderte. Schmerzen und Beweglichkeitsbeschränkung wurden günstig beeinflusst, so dass auch hier das Resultat nichts zu wünschen übrig lässt.

Die traumatische Entstehung, das Fehlen von Hallux valgus charakterisiren unseren dritten Fall, Arthritis deformans der grossen Zehe. Die Resection hatte vollen Erfolg. Für die Gebrauchsfähigkeit war die vorhandene Ankylose nicht störend. Schede[1]) hat das gleiche Leiden zweimal auf dieselbe Weise beseitigen können. Die beiden Krankengeschichten mögen kurz erwähnt werden.

1. Schmerzen und Beweglichkeitsbeschränkung bei einem 26jährigen Klempner, seit 1/2 Jahr bestehend, ohne nachweisbare Ursache.

Nach Resection Heilung in völliger Ankylose. Verschwinden der Schmerzen, völlige Arbeitsfähigkeit nach 4 Monaten.

2. Trauma vor 1 1/2 Jahren bei 16jährigem Fabrikarbeiter, seitdem Schmerzen. Subluxation der grossen Zehe.

5 Monate nach der Resection vollkommene Gebrauchsfähigkeit, keine Schmerzen, trotzdem Patient bei 11 1/2 stündiger Arbeit immer stehen muss. Heilung in Ankylose.

Schede's Fälle zeigen ebenso wie der unsrige gute Gebrauchsfähigkeit bei vorhandener Ankylose.

Bei der deformirenden Entzündung der Zehen-Interphalangealgelenke ist, falls mehrere Zehen erkrankt sind oder Ulcerationen bestehen, die Amputation indicirt. (Cornils' Fall X unter Rubrik Hallux valgus.) Bei Erkrankung des Grundgelenks einer Zehe ist vielleicht die Resection ausreichend. Cornils erwähnt zwei günstige Resectionsresultate des zweiten Metacarpophalangealgelenkes (Fall XI, XIV bei Hallux valgus). Dass bei Hallux valgus oft Arthritis deformans vorkommt, ist bekannt. Auf die operative Behandlung des Hallux valgus will ich jedoch nicht näher eingehen.

Die Arthritis deformans des Fussgelenks scheint noch kaum durch Resection behandelt zu sein, ich habe wenigstens in der Literatur keine Mittheilungen darüber gefunden. Sie kommt bekanntlich am häufigsten vor nach Verletzungen (Malleolenbrüchen u. dgl.), aber auch spontan bei alten Leuten sowohl in den Tarsal- als auch im Talocruralgelenk.

Die Deutung unserer beiden Fälle ist nicht ganz einfach. Bei

1) Berger l. c.

dem ersten Patienten war das Krankheitsbild complicirt einmal durch den bestehenden Pes equinovarus paralyticus, sodann vor Allem durch die hinzugekommene acute Eiterung. Diese gab erst die Indication zur Operation[1]). Die der Arthritis deformans zuzuschiebenden Symptome scheinen nicht so sehr erheblich gewesen zu sein, immerhin sind auch sie nach der Resection vollkommen verschwunden. Ein Recidiv trat nicht auf. Die Gebrauchsfähigkeit war mindestens ebenso gut als vor Beginn der Erkrankung, also im Ganzen ein befriedigender Erfolg.

Bei dem anderen Patienten (Fall V) bezog man die Beschwerden auf die vorhandene Exostose. Nach ihrer Entfernung waren die Schmerzen nach kurzer Besserung später wieder ebenso stark wie vorher. Sodann dachte man daran, dass dem Pes planus die Hauptschuld zuzuschreiben sei. Die Röntgenaufnahme führte zur richtigen Erkenntniss der Krankheit. Sofort nach der zweiten Operation, nachdem das Os naviculare entfernt war, schwanden die Schmerzen Patient war wie umgewandelt. Freilich war das functionelle Resultat nicht so ganz nach Wunsch. Der Gang war auch bei der Entlassung noch beschwerlich. Die geringen Schmerzen, die später wieder auftraten, deuteten auf eine Erkrankung grösserer Gelenkabschnitte hin. Für die Beschwerden des rechten Fusses ist wahrscheinlich auch die Arthritis deformans verantwortlich zu machen. Wieviel auf Rechnung des Plattfusses kommt, lässt sich schwer sagen. Jedenfalls ist der sofortige augenfällige Erfolg, der im Einklang steht zum pathologisch-anatomischen Befund, bemerkenswerth.

Es wäre noch die Arthritis deformans des Handgelenks zu erwähnen. Den von Müller publicirten drei Fällen kann ich keine weiteren hinzufügen. Zweimal verschwanden die Schmerzen nach Partialoperationen, im dritten Fall aber erst nach ausgedehnter Resection, Entfernung der ersten Handwurzelreihe und eines Theiles der zweiten. Müller schlägt deshalb vor, lieber gleich eine Handwurzelreihe zu reseciren, „um möglichst den Contact knorpeliger und knöcherner Flächen bei Bewegungen zu vermeiden."

Was in fast allen Fällen von Gelenkresectionen wegen Arthritis deformans erreicht worden ist, ist die Beseitigung der oft doch beträchtlichen Schmerzen. Hinsichtlich des functionellen Resultates giebt es für die einzelnen Gelenke Verschiedenheiten. Selten nur wird ein normal bewegliches Gelenk nach der Operation resultiren

1) Uebrigens haben wir z. B. auch bei tabischer Arthritis deformans ohne jeden bekannten Anlass Hinzutreten acuter Eiterung beobachtet.

am ehesten noch bei jüngeren Leuten, wenn die anatomischen Veränderungen gering sind, und eine veranlassende Ursache (Trauma): Prominenz, Corpus mobile traumaticum nachweisbar ist und entfernt wird. Es kommt aber meistens darauf an, ein möglichst gebrauchsfähiges Glied zu erhalten. Zuweilen leistet dann ein ankylosirtes Gelenk mehr als ein beschränkt bewegliches, oder gar als ein abnorm bewegliches. Was endlich die Frage der Recidive nach Resection betrifft, so lässt sich darüber noch kein abschliessendes Urtheil fällen. Recidive sind beobachtet nach Partialoperationen sowohl im klinischen als anatomischen Sinne, im Allgemeinen sind jedoch, wie es scheint, klinische Recidive selten, während locale der Arthritis deformans ähnliche Processe nach der Operation mehrfach gefunden sind in den Fällen, wo ein bewegliches Gelenk vorhanden war. Bei Ankylose sind Recidive, wie auch a priori zu erwarten, nicht beobachtet.

Ein wesentliches diagnostisches Hülfsmittel, das wir auch für das operative Verfahren sehr gut gebrauchen können, ist die Radiographie. Durch sie erhalten wir oft einen näheren Aufschluss über den Sitz und Grad der Erkrankung und einen Fingerzeig für die Art des eventuellen chirurgischen Eingriffes.

Zum Schlusse möchte ich noch auf einige moderne palliative Behandlungsmethoden der Arthritis deformans kurz eingehen. Injectionen von Jodoformöl in die erkrankten Gelenke haben öfters einen guten symptomatischen Erfolg, die Glieder werden vorübergehend wenigstens gelenkiger, die Schmerzen geringer. Vielleicht ist einer Verminderung der Reibung der Gelenkflächen auf einander der gute Einfluss zuzuschreiben. Bei der Extension, durch die man eine Distraction der Gelenkenden erreicht, beobachtet man öfters Nachlass der Schmerzen. Hoffa[1]) empfiehlt nach seinen Erfahrungen namentlich für die Hüfte Hessing'sche, gut sitzende Stützapparate, die Tag und Nacht jahrelang getragen werden müssen. Gleichzeitige Behandlung der atrophischen Muskeln mit Massage, Elektricität und Gymnastik ist wünschenswerth. Namentlich für beginnende Arthritis deformans ist diese Art Extensionsbehandlung zu empfehlen (Becher[2]). Am Hüftgelenk hat Herr Professor Müller mehrere Male durch Stellungscorrectur — offene Durchschneidung der Adductorsehnen und gewaltsame Abductionsstellung —, die durch Gipsverbände auf längere Zeit garantirt wurde, wesentliche und jahrelange Besserung erzielt.

1) Handbuch der prakt. Chirurgie. 4. Bd. S. 153.
2) Berliner klin. Wochenschr. 1901. Nr. 47.

Die Gelenke wurden danach einfach mehr versteift in besserer Stellung.

Wenn man den im Allgemeinen doch progressiven Charakter der Arthritis deformans bedenkt, so erscheint auch für leichtere Fälle der Erkrankung die Resection bezw. eine Partialoperation, öfters wohl indicirt, während bei den schweren Formen die Resection als ein wohlberechtigter Eingriff gelten darf. Spontane Besserungen werden ja klinisch beobachtet. Ob aber bei wirklich vorhandenem Knorpelschwund, bei Deformirung und Randwucherungen Spontanheilungen überhaupt möglich sind, ist mindestens recht fraglich.

XXV.

Ankylosis mandibulae vera.

Von

Prof. Dr. L. W. Orlow.

(Mit 9 Abbildungen.)

7 Fälle von Ankylose des Unterkiefers, die ich während der letzten 2 Jahre zu beobachten Gelegenheit hatte, die nicht ganz gewöhnlichen Veränderungen, welche bei der Operation in 6 derselben gefunden worden sind, manche Eigenthümlichkeiten sowohl in der Ausführung der Operation selbst, als auch in den Complicationen, veranlassen mich, nachdem ich mich mit der weitläufigen Literatur dieser Frage bekannt gemacht hatte, einige Erwägungen zu erörtern, welche, wie mir schien, in den früheren Arbeiten keine gebührende Berücksichtigung gefunden haben.

Beim Sammeln des literarischen Materials gab ich mir die Mühe, dasselbe womöglichst vollkommen zu haben, indem ich bei diesen Bedingungen zu einer genaueren Lösung der mich interessirenden Fragen zu gelangen glaubte. Leider konnte ich, trotz aller Bemühung und bedeutendem Zeitaufwande, entfernt nicht über das ganze Material verfügen; ein bedeutender Theil der Einzelbeobachtungen — nicht nur in Originalmittheilungen, sondern auch in Referaten — blieb mir wegen verschiedener Ursachen unzugänglich; auch konnte nicht das ganze von mir gesammelte Material — wegen der ungenügenden Genauigkeit der Beobachtuug, resp. der Beschreibung in den Originalmittheilungen und besonders in den Referaten — ausgenutzt werden. Dadurch erklärt sich die Thatsache, dass, obwohl mir eine grosse Zahl casuistischer Beobachtungen zur Verfügung stand, ich doch zur Lösung mancher speciellen Fragen zuweilen gezwungen war, mich auf ein nicht grosses Material zu beschränken, weshalb einige meiner Schlüsse vielleicht als ungenügend begründet erscheinen möchten. Es ist wohl kaum nothwendig hinzuzufügen, dass auch alle bisher beschriebenen Fälle entfernt nicht die Gesammtmenge aller von ver-

schiedenen Chirurgen operirten Unterkieferankylosen ausmachen; dies hängt davon ab, dass für manche Chirurgen dieses Leiden offenbar bereits aus der Periode der einzelnen casuistischen Mittheilungen gekommen ist.

Bevor ich zum allgemeinen Theile übergehe, will ich meine eigenen Fälle beschreiben.

Im Ganzen beobachtete ich, wie gesagt, 7 Fälle, unter denen einer — ambulatorisch und daher ungenügend genau — bei einem 6jährigen Knaben; die übrigen 5 bei Erwachsenen und einer bei einem 5jährigen Knaben; diese wurden von mir operirt und ihre Krankengeschichten folgen:

Fig. 1.

Fall I. Th. M. J., 21 j., von der Terskregion, Kreis Wladikawkas, wohnhaft ebenda, Spitaleintritt am 16. November 1899, Entlassung am 22. Januar 1900.

Soviel man sich mit dem schlecht russisch sprechenden Patienten verständigen kann, überstand er im Alter von 7 Jahren eine Krankheit, wahrscheinlich Scharlach, die eine Eiterung aus dem linken Ohre hinterliess. Wann die Kiefersperre entstanden ist, kann er nicht genau angeben. Im vorigen Jahre wurde ein vorderer Zahn extrahirt, da in Folge der vollkommenen Kiefersperre und des mangelnden freien Raumes zur Einführung von Speise die Ernährung unmöglich geworden ist. Früher litt er öfters an Wechselfieber.

Status praesens: Bei der Inspection des Gesichtes fällt die mangelhafte Entwicklung des Unterkiefers, sowohl im sagittalen, als auch im frontalen Durchmesser auf. Bei der Besichtigung im Profil fällt das fast vollständige Fehlen des normalen Vorspringens des Kinnes auf; der am meisten vorspringende Punkt desselben ist von der verticalen Linie, die durch die Nasenspitze geht, um $4^1/_2$—5 cm nach hinten verschobenr die Vorderfläche des Kinnes bildet fast die unmittelbare Fortsetzung de; Vorderfläche des Halses. Im Allgemeinen hat das Gesicht des Patienten einen scharf ausgesprochenen sogen. Vogelausdruck (Vogelgesicht von Bergmann). Verkleinert ist auch, wie gesagt, der quere Durchmesser des Unterkiefers, weshalb das Gesicht nach unten hin spitzer ist, als ein normal gebildetes. Das Kinn ist nach links von der Mittellinie ver-

schoben; die rechte Hälfte des Kiefers und des ganzen Gesichtes ist abgeflacht; der untere Kieferrand ragt wenig vor; die rechte Wange bildet die Fortsetzung der rechten Hälfte des Halses, so dass die rechte Unterkieferregion, die normaler Weise eine schräg horizontale Richtung hat, hier eine fast verticale Lage einnimmt (Abbild. 1 und 2). Beim Betasten erscheint das Bereich des linken Kiefergelenkes normal, rechts eine kleine derbe Schwellung, die sich auch auf den Pr. coronoideus erstreckt; hinter dem linken Ohre auf dem Pr. mastoideus — eine Narbe, die nur im oberen Drittel unbeweglich ist, woselbst eine flache Vertiefung im Knochen durchzufühlen ist. Die Lippen stehen halb geöffnet. Bei der Inspection der Mundhöhle sieht man, dass die oberen und unteren Schneide- und Eckzähne schräg nach vorne und unten (resp. oben) gerichtet sind, die unteren stehen weit hinter den oberen und stossen an den harten Gaumen, die oberen rechten Schneidezähne sind zum Theil cariös zerstört.

Fig. 2.

Die unteren Backenzähne sind nach aussen gerichtet, so dass die Kaufläche derselben die äussere Hälfte der Kaufläche der entsprechenden oberen Zähne und ihres Zahnfleisches berührt; auf der rechten Seite verhält es sich umgekehrt: die unteren Backenzähne sind nach innen gerichtet und ein Theil der Kaufläche der entsprechenden oberen Zähne berührt die Kaufläche der entsprechenden unteren Zähne nicht. Auf der freien Kaufläche der oberen Zähne eine reichliche Ablagerung von Zahnstein. Die Mundschleimhaut ist normal.

Der Patient kann den Mund nicht mehr, als um 1—2 mm zwischen den vorderen Zähnen und dem harten Gaumen aufthun; zwischen den Molarzähnen entsteht dabei keine Spaltöffnung, da die Vorragungen der Kauflächen der oberen Zähne in den Vertiefungen der Kaufläche der unteren Zähne bleiben; ebenso unbedeutend ist die Seitenbewegung des Kiefers. Das passive Oeffnen des Mundes mittelst der Hand ist ebenfalls unmöglich, mit Zangen wurde der Mund nicht geöffnet.

Die Ernährung des Patienten geschieht durch eine enge Spalte zwischen den rechten unteren Schneidezähnen und dem entsprechenden von einem cariösen Processe zerstörten oberen Schneidezahn; hier findet sich eine

kleine Spalte von etwa 1 1/2—2 cm Länge, 1/2—1/3 cm Breite, durch die der Patient sowohl flüssige als auch vorher zerkleinerte feste Nahrung einführt. Die Sprache des Patienten ist undeutlich.

Aus dem linken Ohre Secretion eines gelblich-grünen Eiters; das ganze Trommelfell ist zerstört; auf diesem Ohre vollständige Taubheit.

Die inneren Organe sind, ausser einer geringen Vergrösserung der Milz, normal. Allgemeine Entwicklung und Ernährung ganz befriedigend.

2. December 1899. Operation in (nicht tiefer) Chloroformnarkose. Hautschnitt vor dem linken Ohre nach Mikulicz mit Ausschneidung eines zungenförmigen Lappens mit oberer Basis am Arcus zygomaticus. Nach der Ausführung des Hautschnittes und Emporhebung des Lappens nach oben, wurde mit dem Messer noch ein kleiner Schnitt in der Richtung des Gelenkes ausgeführt, dann folgte die Blosslegung des Knochens mittelst Raspatorium und Elevatorium; das Periost wird in seiner ganzen Ausdehnung sowohl an der äusseren als auch an der inneren Fläche abgehoben. Das Gelenk erschien ganz verödet, die Fibro-cartilago interarticularis fand sich nicht vor, es gab auch keinen Knorpel auf dem Gelenkkopfe; letzterer zeigte eine Formveränderung und war im sagittalen Durchmesser stark vergrössert; der tiefer gelegene Hals war ebenfalls stark verdickt. Der Knochen wurde mittelst Hammer und Meissel entfernt; zuerst wurde er von oben her von der Seite der Gelenkeinsenkung, wo sich eine Knochenverwachsung vorfand, dann weiter unten durchschlagen; der Knochen wurde in Stücken entfernt. Ungeachtet der völligen Durchtrennung der ganzen Dicke des Knochens im Bereiche des vorauszusetzenden Processus condyloideus blieb der Unterkiefer völlig unbeweglich. Dies machte eine Untersuchung der übrigen vorderen Hälfte des oberen Endes des aufsteigenden Astes erforderlich, wobei Folgendes gefunden wurde. Die Incisura semilunaris ist in eine kaum merkliche Vertiefung verwandelt, so dass der durchschlagene Processus condyloideus eine fast directe Fortsetzung des Processus coronoideus darstellt. Es gelang nicht, die Spitze des Processus coronoideus durchzufühlen, — sie ist weit unter den Arcus zygomaticus gelangt und da unbeweglich fixirt. Zur Beseitigung der Unbeweglichkeit des Kiefers musste man also die übrige Hälfte des oberen Endes des aufsteigenden Astes, dem Processus coronoideus entsprechend, ebenfalls durchtrennen; diese Durchtrennung wurde unterhalb der Spitze und des Ansatzes des M. temporalis vorgenommen; sobald dieser Knochentheil durchtrennt war, öffnete sich der Mund sofort. Um einem Recidive vorzubeugen, wurde noch ein Knochenstück vom oberen Ende des verticalen Astes abgemeisselt. Die Spitze des Processus coronoideus blieb unter dem Arcus zygomaticus und konnte von dieser Stelle trotz aller Bemühung nicht gebracht werden; es wurde ungefähr 1/4 der ganzen Länge des aufsteigenden Astes oder noch etwas mehr entfernt. Die grosse Wunde wurde tamponirt, der Hautlappen nicht angenäht. Die ganze Operation nahm etwa 2 Stunden in Anspruch, das Arbeiten mit dem Meissel war sehr mühsam und einige Male musste eine Verletzung des Schädels im Bereiche der Gelenkcavität befürchtet werden. Die Narkose hatte einen glatten Verlauf; die zweite Hälfte der Operation wird bei unvollkommener Narkose ausgeführt, der Patient er-

trug den Schmerz ungemein geduldig. Das Oeffnen des Mundes nach der Operation activ um $2^1/_2$ cm, passiv etwas mehr.

Der Verlauf nach der Operation völlig normal; Tampons und Verband, die anfänglich ziemlich reichlich durchnässt wurden, mussten während der ersten Tage täglich, später jeden 2. bis 3. Tag gewechselt werden. Am 22. Januar 1900 wurde Patient mit einer völlig geheilten Wunde entlassen; die Narbe ist kaum bemerkbar. Der Unterkiefer konnte während der letzten Zeit des Spitalaufenthalts nur um $1^3/_4$ cm geöffnet werden, trotz der beständigen Uebung im Oeffnen des Mundes, was Patient auch zu Hause fortsetzen sollte. Vom weiteren Verlaufe ist nichts bekannt.

Fall II. G. G. A., 28j., aus dem Dongebiete, wohnhaft ebenda, Spitaleintritt 21. Januar 1900, Entlassung am 23. Februar 1900. Im Alter von 4 Jahren Abscesse zu beiden Seiten des Halses, bald darauf (?) traten Schwierigkeiten beim Oeffnen des Mundes auf; mit 10 Jahren war das Oeffnen des Mundes so weit möglich, dass zwischen den vorderen Zähnen die Zungenspitze durchging, später wurde die Oeffnung immer geringer. Von 10 Jahren an hört Patient schlecht auf beiden Ohren und diese Abnahme des Gehörsinnes wird noch gegenwärtig allmählich stärker. Auf eine Eiterung aus den Ohren kann sich Patient nicht entsinnen; die Mutter und Brüder des Patienten leiden auch an Schwerhörigkeit, Eiterungen aus den Ohren hatten sie ebenfalls keine. Vor 7 Jahren ein harter (?) Schanker, wurde mit Injectionen von Quecksilberpräparaten behandelt; liess sich in den kaukasischen Mineralbädern behandeln; Ausschläge sind nicht bemerkt worden.

Status praesens: Bei der Besichtigung des Gesichtes en face ist eine deutliche Assymetrie zu bemerken: der linke Backenhöcker liegt höher als der rechte; die Mittellinie des Kinnes ist etwas nach rechts hin verschoben; die linke Hälfte des Unterkiefers und die ganze linke Gesichtshälfte ist flacher und steht weniger vor; die vordere Fläche der linken Hälfte des Kiefers liegt in einer Ebene mit der linken Seite des Halses; in Folge dessen ist die von der linken Unterkieferregion gebildete Nische schwach ausgesprochen. Der untere Rand der rechten Kieferhälfte springt mehr hervor, deutlicher ausgesprochen ist auch die darunter gelegene rechte Unterkieferregion, obwohl auch hier sich eine mangelhafte Entwicklung zeigt. Bei der Besichtigung des Patienten im Profil, besonders von der linken Seite, bemerkt man ziemlich deutlich, dass das Kinn in Folge der mangelhaften Entwicklung des Kiefers im sagittalen Durchmesser mehr als normal nach hinten zu steht; in Folge dessen hat das Gesicht einen — obwohl nicht scharf ausgesprochenen — „Vogelausdruck". Dieser macht sich auch bei der Besichtigung im Profil von der rechten Seite her, wenn auch im schwächeren Maasse, geltend. Bei der Inspection und Palpation der Bereiche beider Kiefergelenke werden keine Abnormitäten constatirt.

Mundhöhle: Die Zähne sind fast aneinander gedrückt, das Oeffnen des Mundes nicht mehr als um 1 mm zwischen den Schneidezähnen. Die obere Reihe der vorderen Zähne bedeckt die untere; die Kronen der oberen Molarzähne der rechten Seite berühren mit ihren äusseren Hälften das untere Zahnfleisch, die entsprechenden unteren Molarzähne sind nicht zu sehen; die linken oberen Molarzähne liegen ebenfalls nach aussen von

den unteren; einige cariöse Zähne am Ober- und Unterkiefer; an den Molarzähnen eine Ablagerung von Zahnstein in geringer Menge. Patient ernährt sich derart, dass er zerkleinerte harte Speise durch die Spalte zwischen der cariösen Krone eines oberen Schneidezahnes und den unteren Zähnen mit dem Finger hindurchschiebt.

Ohrenbefund: Links Sklerose des Trommelfells und Ablagerung von Kalkplättchen an demselben; rechts gänzliche Zerstörung des Trommelfells. Gehör fast gänzlich verloren. Innere Organe normal, allgemeine Ernährung und Körperbau befriedigend. Alle der Betastung zugänglichen Drüsen sind etwas vergrössert; Ausschläge, Periostitiden sind keine zu bemerken.

4. Februar 1900. Operation in Chloroformnarkose. Hautschnitt nach Mikulicz über dem rechten Kiefergelenke. Nach Abpräparirung eines Hautlappens Linearschnitt bis auf den Knochen und subperiostale Blosslegung des Gelenkes. Dasselbe wird völlig verödet vorgefunden: zwischen der Gelenkgrube und dem Gelenkköpfchen war eine kaum bemerkbare Spalte da, in die die Messerspitze nicht tief eindrang. Nach Ablösung des Periostes nach vorne und unten zu wurde (ebenso wie im ersten Falle) eine bedeutende Veränderung des ganzen oberen Endes des aufsteigenden Astes gefunden, und zwar: es existirte weder ein Proc. condyloideus, noch ein Proc. coronoideus, noch eine sie normal trennende Incisura semilunaris, das obere Ende war breit mit einer leichten Vertiefung an der Stelle der normalen Incisur und in grosser Ausdehnung mit dem Jochbogen knöchern verwachsen. Zur Erzielung der Kieferbeweglichkeit musste dieses offenbar in seiner ganzen Dicke durchschlagen werden, was auch 3—3¼ cm unterhalb des oberen Endes ausgeführt wurde; zuerst wurde der Knochen an der ganzen Peripherie vom Periost entblösst. Nach Durchtrennung des Knochens unten wurde die obere knöcherne Verwachsung von der Seite des Jochbogens her ebenfalls mit dem Meissel durchschlagen; das abgetrennte Stück wurde mit grosser Mühe stückweise entfernt. Hierauf öffnete Patient den Mund 1½ bis 2 cm zwischen den Schneidezähnen. Die Narkose verlief ordentlich, kein Erbrechen. Tamponade der Wunde; der Hautlappen wurde nicht angenäht.

Die Operation dauerte etwa 2 Stunden, das Arbeiten mit dem Meisse erforderte wegen der Knochenfestigkeit grosse Anstrengung, die Ränder der relativ kleinen Wunde mussten während der ganzen Zeit stark auseinandergezogen werden, um genügenden Zutritt zu dem zu entfernenden grossen Knochenstücke zu gewinnen. Am Ende der Operation begann sich eine Parese des rechten N. facialis bemerkbar zu machen; am Mundwinkel und an der Nasolabialfalte war dieselbe kaum merklich, in den oberen Aesten aber (Stirne und Augenlider) stärker.

Der Wundverlauf nach der Operation war ein völlig günstiger; Temperatur während der ganzen Zeit nicht über 37,4. Am 5. Tage nach der Operation wurde der Hautlappen mit einigen Nähten angenäht und heilte gut an (mit einer kaum merklichen Narbe). Von den ersten Tagen an actives und passives (vermittelst des Roser'schen Spiegels) Oeffnen des Mundes einige Male im Tage; Faradisation des rechten N. facialis.

17. Februar. Die Pareseerscheinungen haben bedeutend abgenommen, der rechte Mundwinkel kann herabgezogen werden, die rechte Nasolabialfalte ist gut ausgesprochen; das Auge wird in vollkommenerer Weise geschlossen, als sofort nach der Operation. Der Mund öffnet sich um 2—2½ cm zwischen den Schneidezähnen, beim Oeffnen will Patient ein Hinderniss in der linken, nicht operirten Seite spüren; besonders stark soll das Hinderniss am Morgen, nach der Nachtruhe sein. Die Parese der unteren Aeste ist zurückgegangen, ein unvollkommener Schluss des rechten Auges wird noch zuweilen beobachtet.

23. Februar. Patient wird entlassen mit der Anweisung, die Uebungen im Oeffnen des Mundes mittelst des Spiegels und die Faradisation des rechten N. facialis fortzusetzen.

Fig. 3.

Der zu seinem Leiden sich ernst verhaltende Patient schreibt nach einem Monate (23. April 1900) Folgendes: „der Mund öffnet sich mittelst Spiegel und sofort nach diesen Uebungen um 22 mm. Das rechte Auge wird in vollkommener Weise geschlossen, an der Stirn sind Falten erschienen.“ Weiteres ist nicht bekannt.

Fall III. P. A. Sch., 19 j., aus dem Gouvernement Kursk, Kreis Graiworon, wohnhaft ebenda; Spitaleintritt 23. October 1900, Entlassung 19. December 1900. Vor 8 Jahren hatte Patient Fieber, er delirirte, „es schmerzte im Munde“; der Arzt habe gesagt, es sei „die Brand“. Patient blieb im Bette etwa ½ Jahr, als er aufgestanden war, konnte bereits der Mund nicht mehr geöffnet werden. Seither ernährt er sich mit „Brei“, den er mit dem Finger zwischen die Zähne hindurchschiebt.

Status praesens: Das Gesicht des Patienten hat einen besonderen, schwer zu beschreibenden Ausdruck (Fig. 3); man könnte sagen, Patient habe seine linke Gesichtshälfte „verzogen“: die linke Lidspalte ist enger als die rechte, die Falte unterhalb des unteren Lides ist schärfer ausgesprochen als rechts; die linke Nasolabialfalte ist weniger ausgesprochen; die Nasenscheidewand ist etwas nach rechts hin gerichtet, der linke Mundwinkel steht höher, aber die linke Hälfte der Oberlippe ist mehr herabhängend, als ob sie paretisch wäre. Das Kinn ist etwas nach links hin verschoben. Der Abstand zwischen dem linken Auge und dem unteren Rande des Unterkiefers ist kleiner als rechts. Der untere Rand der linken Kiefer-

hälfte ist, mehr als auf der rechten Seite, nach hinten und oben gerichtet; diese Erscheinungen stehen offenbar im Zusammenhange mit der mangelhaften Entwicklung des Unterkiefers, resp. dessen aufsteigendem Aste.

Mundhöhle: Das Oeffnen des Mundes ist beschränkt; beim stärksten activen Mundöffnen wird zwischen den Schneidezähnen ein Raum von 3/4—1 cm, zwischen den Molarzähnen ein Raum von 1—2 mm gebildet. Beim Oeffnen des Mundes wird der Unterkiefer zugleich nach links verschoben. Stark beschränkt ist auch die seitliche Beweglichkeit und die Beweglichkeit nach vorne. Bei geschlossenem Munde: die oberen Schneidezähne überragen die unteren; die unteren Molarzähne liegen rechts nach innen zu von den oberen, links ist die Stellung der Zähne nicht zu sehen. Prämolares: die oberen und unteren stehen unregelmässig, sind nach aussen gerichtet, einige sind um ihre Verticalachse gedreht. Etliche cariöse Zähne am Ober- und Unterkiefer. Der Raum hinter der linken Wange ist in Folge von Narben, die vom oberen Zahnfleische zur Wange ziehen, stark verkleinert, der Finger dringt in diese Höhle mit Mühe ein und fühlt dort bei maximaler Mundöffnung zwei Narbenstränge durch; diese Stränge werden jedoch nicht angespannt und dienen offenbar nicht als Hinderniss zum vollständigen Oeffnen des Mundes.

Die inneren Organe sind normal. Allgemeine Körperentwicklung und Ernährung vollkommen befriedigend.

27. November 1900. Operation. Ueber dem linken Kiefergelenke Hautschnitt nach Mikulicz. Subperiostale Blosslegung des Gelenkfortsatzes. Das Gelenk kam als eine enge Spalte zum Vorschein, in die die Messerspitze eindrang; eine Beweglichkeit im Gelenk war nicht zu constatiren. Nach genügender Ablösung des Periostes wurde der Proc. condyloideus 1 1/2—2 cm unterhalb des Köpfchenendes durchtrennt, das entfernte Köpfchen war glatt, hatte aber keinen Knorpel. Erst nach Entfernung des Köpfchens kam eine dünne Scheibe des Zwischenknorpels zum Vorschein; sie zog sich von der Gelenkgrube zurück und hing frei in die Wundhöhle hinein. Die Oeffnung des Mundes blieb nach Entfernung des Köpfchens unbedeutend, dann wurde vom oberen Ende des Proc. condyloideus noch ein Knochenplättchen abgetrennt, was die Oeffnung des Mundes nur wenig vergrösserte; man entschloss sich dann den Proc. coronoideus, dessen Periost ebenfalls abgelöst wurde, zu entfernen; es wurde dabei ersichtlich, dass auch in diesem Falle das obere Ende des aufsteigenden Astes verändert war: beide Fortsätze waren in ihrer Länge ungenügend entwickelt und die Incisura semilunaris schwach ausgebildet. Die lineare Durchtrennung des Proc. coronoideus wurde näher an seiner Basis ausgeführt; die Spitze des Fortsatzes mit dem an derselben sich ansetzenden M. temporalis zog sich sofort unter den Arcus zygomaticus zurück, und die fortgesetzten Versuche, dieselbe vom M. temporalis abzutrennen, waren vergeblich. Die Oeffnung des Mundes wurde nach Durchtrennung des Proc. coronoideus etwas grösser, blieb aber doch ungenügend; es wurde dann noch ein Knochenstück vom Proc. coronoideus, dann wieder vom Proc. condyloideus resecirt; im ganzen wurde wohl vom oberen Ende nicht weniger als 3 1/2 cm abgetragen und erst dann gelang es, den Mund um 2 3/4—3 cm zwischen den Schneidezähnen zu öffnen. Nach Entfernung des Knochens blieb eine sehr grosse Höhle

zurück, in der das Plättchen des Interarticularknorpels frei hing. Letzterer wurde nicht entfernt; an seine untere Fläche (d. h. von der Seite des aufsteigenden Astes) wurde eine längliche, bronzirte (an beiden Oberflächen vergoldete) Aluminiumplatte angenäht; an Grösse übertraf diese Platte den Interarticularknorpel und entsprach etwa der Schnittfläche des abgetragenen oberen Endes, die grosse Höhle wurde mit Tampons locker angefüllt, deren Enden nach aussen ausgeführt wurden; der Hautlappen wurde an seine Stelle gebracht und mit 2—3 Nähten fixirt. Die Narkose verlief ordentlich, kein Erbrechen. Ebenso wie im Falle II dauerte die ganze Operation über 2 Stunden; während der ganzen Zeit wurden die Wundränder mit Hacken stark auseinandergezogen; beim Verbandanlegen wurde eine Paralyse aller Aeste des linken N. facialis beobachtet (unvollkommener Schluss des linken Auges, Fehlen von Runzeln an der linken Stirnhälfte, Verzogensein des linken Mundwinkels u. a.).

Der Wundheilungsverlauf nach der Operation war vollständig befriedigend, die Abendtemperatur war nur 2 Mal 38° und 38,1°, während der ganzen übrigen Zeit war sie niedriger. Während der ersten Tage wurde der Verband stark mit Blut durchtränkt, es wurden dann die Tampons entfernt, und die Wunde heilte vollständig mit einer kaum merklichen Narbe. Vom 2. Tage an nach der Operation Oeffnung des Mundes mittelst einer Roser'schen Zange und activ; vom 8. Tage an feste Nahrung. Die Paralyse des N. facialis sin. nahm folgenden Verlauf: am 3. Tage nach der Operation konnte das linke Auge vollständig geschlossen werden. Am 15. Tage nach der Operation Faradisation, der es leicht gelang, Zuckungen der einzelnen Muskeln der linken Gesichtshälfte hervorzurufen.

Am 19. December, trotz dringendem Anrathen, im Spitale behufs Behandlung der Facialislähmung zu bleiben, verliess Patient die Klinik, indem er behauptete, die Lähmung „mache ihm keine Beschwerden". Vor der Entlassung konnte das linke Auge vollständig geschlossen werden, obschon das linke obere Lid sich noch langsamer contrahirte als das rechte, die unteren Aeste des N. facialis blieben noch gelähmt. Patient vermochte den Mund um 2½ cm zwischen den Schneidezähnen zu öffnen. Alle anderen Kieferbewegungen — die seitlichen und die von vorne nach hinten — geschahen in normaler Weise. Allgemeinzustand vortrefflich, Patient nahm an Gewicht um 5 Pfund zu.

Fall IV. F. J. B., 23j., aus dem Gouvernement Kursk, Kreis Obojansk, Spitaleintritt am 29. November 1900, Entlassung am 20. Februar 1901.

Im Alter von 3 Jahren erlitt Patient eine schwere Verletzung: ein schweres Thor fiel ihm auf's Gesicht. Als die Verletzungen zu heilen begannen, fing die Oeffnung des Mundes an, immer kleiner zu werden. Vor etwa 6 Jahren war es noch möglich, einen Finger zwischen die vorderen Zähne zu bringen, dann wurde die Oeffnung des Mundes immer kleiner und in der letzten Zeit sind die Zähne ganz aneinander gepresst.

Status praesens: Bei der Inspection des Gesichtes eine ausgesprochene Atrophie des Unterkiefers, sowohl im frontalen als auch im sagittalen Durchmesser. Das Kinn ist etwas nach links hin verschoben. Im Bereiche des rechten Kiefergelenks alte Hautnarben, an der Stelle des oberen Endes des aufsteigenden Unterkieferastes lässt sich eine feste

Verdickung abtasten, die in den Arcus zygomaticus übergeht. Die Untersuchung des Bereiches des rechten Kiefergelenkes ergiebt einen negativen Befund. Es ist auffällig, dass es eigentlich keine Submaxillarregion giebt, da die Haut der Wangen unmittelbar in die der entsprechenden Halshälfte übergeht, besonders macht sich dies auf der rechten Seite geltend. Der Abstand zwischen dem Kieferrande und dem Arcus zygomaticus rechts 5,2 cm, links 5,9 cm. Eine ausgesprochene Entstellung des Gesichtes bei der Inspection im Profil: keine Mentalregion, da das Kinn nach hinten zu verschoben ist, seine Spitze ist von der durch die Nasenspitze gehenden verticalen Linie um 5 cm nach hinten zu verschoben, das knöcherne Kinn ist nur durch eine kleine flache Verwölbung der Weichtheile angedeutet; es giebt deshalb auch keine Kinnnische; unterhalb derselben ragt das Pomum Adami merklich vor. Die Unterlippe ist etwas ectropionirt. Im Allgemeinen zeigt Patient den charakteristischen „Vogelausdruck“ (s. Fig. 4 und 5).

Fig. 4.

Mund. Die Zähne sind fest aneinander gepresst, beim angestrengten Oeffnen bildet sich zwischen den Schneidezähnen eine Spalte von nicht mehr als 2- 3 mm; zwischen den Molarzähnen bildet sich dabei kein Raum, die Seitenbewegungen sind ebenfalls aufgehoben. Die untere Reihe der vorderen Zähne steht nach hinten von den oberen; die oberen und unteren Zähne sind nach vorne unten, resp. nach vorne oben gerichtet; sie convergiren. Die unteren Backenzähne stehen rechts und links nach innen zu von den oberen; die unteren Schneidezähne sind cariös. An den Kronen der zwei oberen inneren Schneidezähne findet sich eine ⌓-förmige Spalte, durch die Patient zerkleinerte Speise hindurchschiebt.

Die inneren Organe sind normal. Allgemeiner Körperbau und Ernährung völlig befriedigend.

5. December 1900. Operation in Chloroformnarkose. Ueber dem rechten Kiefergelenke Hautschnitt nach Mikulicz. Das Gelenk wurde verödet vorgefunden; ein Interarticularknorpel fand sich nicht vor; nach Ablösung des Periostes von allen Seiten wurde eine Gigli'sche Säge untergeschoben und das obere Ende $1\frac{1}{2}$—2 cm unterhalb der Gelenklinie durchsägt; die Durchtrennung des Knochens musste mit dem Meissel beendigt werden, da die Säge eingeklemmt und zerbrochen wurde (sie erwies sich überhaupt nicht besonders bequem). Nach Lösung der oberen

Verbindungen wurde der obere Knochentheil entfernt, mit dem Meissel wurde dann noch eine Knochenplatte vom oberen Ende des aufsteigenden Astes abgemeisselt, so dass im Ganzen etwa $2^1/_2$—$2^3/_4$ cm Knochen abgetragen wurde. Bei der Untersuchung des resecirten Stückes erwies sich, dass seine Form bedeutend verändert war; der Proc. condyloideus war kurz, der Proc. coronoideus dagegen länger als normal. Trotz der Knochenresection blieb der Kiefer unbeweglich, ein Hinderniss bestand offenbar auch im linken Gelenke; dieses Gelenk wurde mit einem gleichen Schnitte nach Mikulicz blossgelegt. Nach Ablösung des Periostes wurde Folgendes vorgefunden: das obere Ende des aufsteigenden Unterkieferastes ist gänzlich verändert: es gab da weder einen Processus condyloideus, noch einen Processus coronoideus, noch eine normaler Weise sie trennende Incisura semilunaris; an der Stelle der letzteren existirt nur ein kaum merklicher Ausschnitt, überhaupt stellt das ganz obere Ende des aufsteigenden Astes eine (von vorne nach hinten) breite und dicke Knochenfläche dar, welche mit dem Arcus zygomaticus verschmolzen ist; zwischen denselben ist nur eine enge Spalte zu bemerken, aber die Messerspitze in diese Spalte eingeführt dringt nicht tief ein, indem sie auf einen knöchernen Widerstand stösst, offenbar in Folge der knöchernen Verwachsung dieser Knochen. Die Durchtrennung des Knochens 2—$2^1/_2$ cm unterhalb der erwähnten Spalte wurde mittelst eines Meissels ausgeführt; gleich darauf öffnete sich der Mund um $2^1/_2$—3 cm, Entfernung des oberen Knochenstückes nach Lösung der oberen knöchernen Verbindung desselben mit dem Arcus zygomaticus. Es wurde dann noch eine Knochenplatte vom oberen Ende des aufsteigenden Astes resecirt, worauf der Mund sich ad maximum öffnete, soweit es die Dehnung der Weichtheile gestattete, dagegen vermochte Patient gleich nach der Operation den Mund nicht vollständig zu schliessen. Die Wunden stellten beiderseits grosse Höhlen dar, besonders links, wo ein grösseres Knochenstück resecirt wurde. Beide Höhlen werden locker tamponirt, der Hautlappen wird an seine Stelle gebracht. Die Narkose verlief ordentlich, kein Erbrechen. Die Operation dauerte über 2 Stunden, das Meisseln war wegen der Festigkeit des Knochens und der ausgedehnten Resection, besonders auf der linken Seite, sehr mühsam; die Wundränder mussten

Fig. 5.

auseinander gezogen werden; um einer Facialislähmung vorzubeugen, wurde darauf in sorgsamer Weise geachtet, dass die Wundränder nicht zu stark gezerrt werden, ja während der Operation wurde diese Dehnung von Zeit zu Zeit absichtlich unterbrochen; nicht destoweniger ist am Ende der Operation bemerkt worden, dass das rechte Auge keinen vollständigen Schluss zeigt und die rechte Stirnhälfte weniger gerunzelt ist, die übrigen Facialisäste auf beiden Seiten functionirten normal.

Der Wundheilungsverlauf nach der Operation war ein vollständig günstiger, die Temperatur stieg nie über 37,8° (Abends), obwohl beide grosse Wundhöhlen in der ersten Zeit bedeutend secernirten, besonders auf der linken Seite.

29. December. Die Wunde auf der rechten Seite ist vollständig geheilt, auf der linken Seite bestand zur Zeit der Entlassung eine Fistel, mit der Patient die Klinik verlassen hatte. Am dritten Tage nach der Operation begann Patient sich im Oeffnen und Schliessen des Mundes (activ und mit Heister'schem Mundspeculum), so wie auch im Kauen zu üben. Während der ersten Zeit berührten sich die Molarzähne beim Schliessen des Mundes, zwischen den Schneidezähnen aber blieb ein Zwischenraum von $^1/_2$—$^3/_4$ cm. Das Kauen war erschwert, da Patient nicht genügend Kraft hatte (Abtrennung der beiden Mm. temporales), zur Uebung wird dem Patienten angerathen, Nüsse zu knacken. Allmählich besserten sich sowohl der Kieferschluss, als auch das Kauen. Am Tage der Entlassung wird notirt: Oeffnen des Mundes activ um $2^3/_4$—3 cm zwischen den Schneidezähnen, beinahe fester Kieferschuss, das Kauen geschieht regelmässig; die seitliche Kieferbewegung ist gering.

Was die Paralyse des oberen Astes des rechten N. facialis betrifft, so konnte schon am nächsten Tage nach der Operation das rechte Auge vollständig geschlossen werden, wenn auch langsamer als das linke, die Pareseerscheinungen wurden allmählich geringer (in der letzten Zeit des Spitalaufenthalts Faradisation der paretischen Aeste). Bei der Entlassung wird das rechte Auge vollständig geschlossen, aber das rechte Augenlid bleibt von dem linksseitigen etwas zurück; beim festen Zukneifen des rechten Auges sieht man am oberen Lide weniger Runzeln und Falten sich bilden. Während des Spitalaufenthaltes hatte sich Patient erholt und an Gewicht zugenommen. Bei der Untersuchung 10 Monate nach der Operation (am 3. October 1901) wurde Folgendes gefunden: Der Mund wird um 3—$3^1/_2$ cm geöffnet, beim Kieferschluss bleibt zwischen den Schneidezähnen ein Raum von 1—2 mm; die Schliessungskraft ist eine gute; Patient ernährt sich von gewöhnlicher Kost, zur Uebung knackt er Nüsse. Beide Augen werden vollständig geschlossen; bei festem Zukneifen der Lider bilden sich an denselben gleich viele Falten; das einzige, was von der gewesenen Lähmung des N. facialis zurückgeblieben ist, ist eine geringere Faltenanzahl auf der rechten Stirnhälfte; dies entdeckt man erst bei sehr aufmerksamer Untersuchung des Patienten.

Fall V. O. A. S., 20j., aus dem Kaukasus, Spitaleintritt am 9. October 1901, Entlassung am 6. November 1901.

Im Alter von 6—7 Jahren schwere Variola; zu dieser Zeit begannen sich Schwierigkeiten beim Oeffnen des Mundes und eine Beschränkung der Bewegungen in den Ellbogengelenken geltend zu machen; die Be-

schränkung der Beweglichkeit des Kiefers erreichte, allmählich fortschreitend, den gegenwärtigen Zustand. Aus den Ellbogengelenken sollen während des ersten Krankheitsjahres „Knöchelchen ausgestossen worden sein".

Status praesens: Gesicht en face: Die ganze rechte Gesichtshälfte ist grösser als die linke, im verticalen und im horizontalen Durchmesser, sie ist breiter und flacher; das rechte Auge steht etwas höher als das linke, das Jochbein und der Jochbogen sind rechts deutlicher als links; das Kinn ist nach links verschoben, die Nase ist ebenfalls, wenn auch in schwächerem Maasse, nach links hin verschoben. Die rechte Unterkieferhälfte und der untere Rand derselben ragen wenig vor, in Folge dessen geht die Oberfläche der rechten Wange ohne scharfe Grenze in die der rechten Halshälfte über, es ist beinahe keine Submaxillarregion vorhanden. Auf der linken Seite ragt der Unterkiefer und sein unterer Rand deutlicher hervor, wenn auch weniger, als normal. Das Gesicht wird nach unten hin, dem Kinne zu, in ausgesprochener Weise verjüngt und ist mehr als normal zugespitzt. Im Profil: Die Nasenspitze und die Oberlippe stehen bedeutend vor, das Kinn steht weit nach hinten, um 5—5 1/2 cm hinter der durch die Nasenspitze gehenden Verticalen; im Allgemeinen ein ausgesprochener „Vogelausdruck". Die Submentalregion ist schwach ausgesprochen; die Unterlippe ist nach unten und aussen gekehrt (s. Fig. 6 und 7). Bei der Inspection der Kiefergelenkregionen: rechts ein negativer Befund, links fühlt man eine derbe knöcherne Verdickung; Narben sind keine zu bemerken.



Fig. 6.

Mund. Zähne: die unteren vorderen sind schräg nach oben und vorne gerichtet; die oberen Schneidezähne sind etwas um ihre Verticalachse gedreht. Molarzähne: rechts sind die unteren etwas nach innen, die oberen sind nach aussen gerichtet. Die Beweglichkeit des Unterkiefers ist sehr unbedeutend, etwa 3—4 mm; beim activen Oeffnen des Mundes bildet sich zwischen den Schneidezähnen ein Raum von 1/2—3/4 cm, zwischen den Molaren entsteht dabei eine Oeffnung von 4—5 mm; beim Schliessen berühren sich die Molares, zwischen den Schneidezähnen bleibt ein Raum von 4—5 mm. Beim passiven Oeffnen des Mundes mit einem Spatel ist die Beweglichkeit des Unterkiefers ebenso gering, wie bei den

activen Bewegungen. Die Ernährung geschieht mit kleinen Stücken durch die Spaltöffnung zwischen den vorderen Zähnen. Die Ohren sind gesund.

Rechtes Ellbogengelenk. Vollständige knöcherne Ankylose in einem Winkel von 135—140°; etliche mit dem Knochen verwachsene Hautnarben, der Unterarm ist in einer unvollkommenen Pronationsstellung fixirt. Starke Atrophie der Ober- und Unterarmmusculatur.

Linkes Ellbogengelenk. Extension nur bis zum rechten Winkel, beinahe vollständige Flexion, der Unterarm in unvollkommener Pronationsstellung fixirt. Die inneren Organe sind normal. Körperbau und Ernährung mittelmässig.

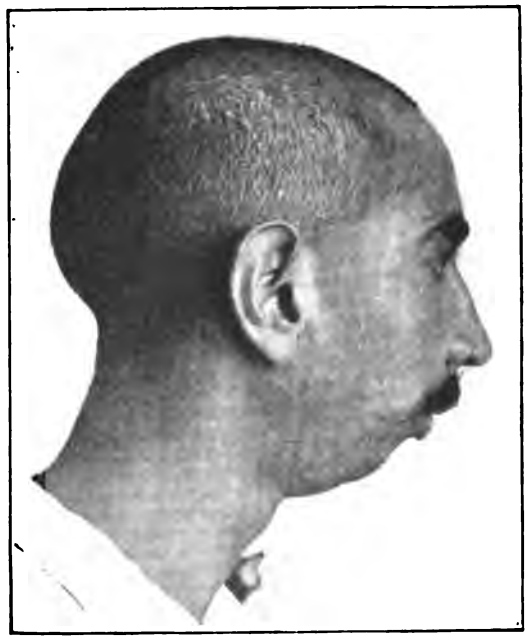

Fig. 7.

Am 19. October 1901 Operation auf der linken Seite in Chloroformnarkose. Unterer Winkelschnitt, der horizontale Theil über den Arcus, der verticale über den hinteren Rand des aufsteigenden Astes, letzterer Schnitt nur durch die Haut; der horizontale Schnitt ist etwa 2¼ bis 2½ cm lang (s. unten) Behandlung s. subperiostale Blosslegung zuerst im Bereiche des Kiefergelenks, dann des Arcus und des ganzen oberen Endes des Astes; es wird dabei Folgendes gefunden: Der Arcus ist etwas verdickt, der Processus condyloideus fehlt, die Inc. semilunaris ebenfalls, auch der Processus coronoideus ist beinahe nicht mehr vorhanden, da blos seine Spitze, an der sich der M. temporalis ansetzt, noch sichtbar ist; im Allgemeinen stellt das obere Ende eine breite schiefe Fläche dar, die von hinten unten nach vorne oben gerichtet ist; in der ganzen Ausdehnung ist dieselbe mit dem Schädel knöchern verwachsen. Das Gelenk fehlt vollständig, es ist nicht einmal eine seichte Spalte an seiner Stelle zu bemerken. Blosslegung des Knochens an der vorderen Fläche, dann auch hinten, was nur von den Rändern her zu machen gelungen ist; daselbst wurden Tampons eingeführt; Durchmeisselung des Knochens in einem Abstande von 1½—2 cm vom unteren Rande des Arcus. Die Durchtrennung war sehr mühsam und nahm viel Zeit in Anspruch; zunächst lineare Durchtrennung des Knochens, worauf der Mund geöffnet

werden konnte; es wurden dann Knochenplättchen von der Schädelbasis, mit der das obere Ende in Verbindung blieb, abgetragen, dann wurde Knochensubstanz auch vom oberen Ende des Astes abgetragen; der Abstand zwischen den Knochen betrug etwa 2 cm. Am Ende der Operation konnte der Mund um 2,3 cm zwischen den vorderen Zähnen geöffnet werden. Darauf wurde eine viereckige (mit abgerundeten Ecken) längliche Goldplatte implantirt; mit derselben wurde die obere Fläche des durchtrennten aufsteigenden Astes bedeckt; oberhalb der Platte zwischen dieser und dem Schädel wird ein Tampon eingeführt, dessen Ende durch die mit Naht zur Hälfte geschlossene Hautwunde nach aussen geführt wird.

Wegen der Möglichkeit der Dehnung des N. facialis sind während der schweren Operation alle Maassregeln zur Verhütung dieser Complication getroffen worden; nichts destoweniger ist nach der Operation bemerkt worden, dass Patient die linke Stirnhälfte nicht runzelt und das linke Auge nicht schliesst, es bleibt eine Spalte von 3—4 Linien; die unteren Aeste sind normal: Der Wundheilungsverlauf nach der Operation war befriedigend, die Temperatur stieg nie über 37,5; eine ziemlich bedeutende Schwellung, die sowohl auf der operirten, als auch auf der gesunden Seite während der ersten Tage bestanden hatte, verschwand dann allmählich. Die Secretion, zuerst reichlich und blutig, dann mit Eiterbeimischung, wurde allmählich geringer und zur Zeit der Entlassung bestand nur noch eine kleine Fistel. Das Oeffnen des Mundes wurde in den ersten Tagen durch Einführung eines Keiles oder eines Heister'schen Spiegels unterhalten; diese verblieben den ganzen Tag und wurden Nachts entfernt; dann wurde der Dilatator endgültig entfernt, und Patient übte sich energisch im activen und passiven Oeffnen des Mundes, knackte Nüsse u. s. w. Am Entlassungstage wird der Mund activ um $1\,^3/_4$—2 cm, passiv um $2\,^1/_2$ cm geöffnet; Patient kaut und ernährt sich, wie ein gesunder Mensch, knackt Nüsse. Die Speise wird aber nur auf der gesunden, nicht operirten Seite gekaut. Beim Schliessen des Mundes, wenn die rechten Molarzähne fest aneinander stossen, berühren sich die linken Molares nicht, und zwischen den Schneidezähnen bleibt eine Spalte; von weiteren Versuchen, den Mund noch fester zu schliessen, nimmt Patient Abstand, da er dabei Schmerzen im Bereiche der operirten Stelle verspürt. Bei der Besichtigung des Patienten im Profil fällt es stark auf, dass das Kinn nach vorne gerückt ist, in Folge dessen ist auch der „Vogelausdruck" bedeutend schwächer ausgesprochen und die Submentalregion nimmt eine fast normale horizontale Lage ein. Seitens der Nerven wurde Folgendes beobachtet: am dritten Tage nach der Operation vermochte bereits Patient das linke Auge vollständig zu schliessen, wenn auch nicht immer und nicht mit der gleichen Kraft und Schnelligkeit, wie auf der gesunden Seite; die linke Stirnhälfte vermochte Patient während der ganzen Zeit des Spitalaufenthalts nicht zu runzeln; die unteren Fascialisäste blieben normal; vom 7. Tage nach der Operation an Faradisation der Muskeln der linken Gesichtshälfte; die Faradisation rief im Bereiche der unteren Facialisäste gute Zuckungen und in den oberen Aesten schwächere hervor (Augenbraue).

Bei der Entlassung: Das linke Auge wird vollständig geschlossen, obschon auf den Lidern weniger Falten sind, als rechts; die linke Stirn-

hälfte wird nicht gerunzelt, aber die linke Augenbraue fängt an sich zu heben, was vorher nicht der Fall war.

Vom zweiten Tage der Operation wurden an der operirten Seite Störungen seitens des N. trigeminus bemerkt: Abstumpfung der Sensibilität am unteren Zahnfleische, an der Haut eine gleiche Abstumpfung auf der linken Kinnhälfte in Ausdehnung von etwa 1 Quadratwerschok (5 qcm), in der Umgebung des linken Auges dagegen Hyperästhesien vorhanden, die Augen- und Lidbewegungen sind schmerzhaft, der schwächste faradische Strom ruft starke Schmerzen hervor. Bei der Entlassung sind die Sensibilitätserscheinungen im unteren Trigeminusaste fast unverändert geblieben; die Hyperästhesie im oberen Aste ist bedeutend zurückgegangen.

20. November. (Ambulatorische Behandlung.) Die Fistel ist fast verheilt; das linke Auge wird vollständig geschlossen, obgleich an den Lidern sich weniger Falten bilden als rechts; bei der Elektrisation energische Hebung der linken Augenbraue.

Fig. 8.

Fall VI d. B. P., 5j., Bauernsohn aus dem Gouvernement Charkow; Spitaleintritt am 10. November 1901, Entlassung am 5. December 1901. Vor etwa 2 Jahren ist er hingefallen und hat eine Verletzung erlitten, er blutete aus dem Munde; darauf wurde eine allmählich fortschreitende Beschränkung im Oeffnen des Mundes bemerkt.

Status praesens. Gesicht, en face: die ganze rechte Wange ist breiter und flacher als die linke, das Kinn ist nach links, der Mund ebenfalls nach links hin verschoben. Der vordere Theil der rechten Kieferhälfte ist abgeflacht, eingesunken, in Folge dessen ist die rechte Wange abgeflacht und ihre Oberfläche geht ohne scharfe Grenze in die der rechten Halshälfte über; eine normale Submentalnische fehlt beinahe. Profil: die Nase und der Oberkiefer ragen stark vor; die Unterlippe nach vorne und unten gekehrt. Das Kinn steht stark nach hinten, unterhalb desselben eine Hautfalte am Halse, die normale Submentalregion ist kaum angedeutet (s. Fig. 8 u. 9). Im Bereiche der Kiefergelenke: rechts ein negativer Befund, links eine diffuse Verdickung.

Mund: Die vorderen unteren Zähne stehen von den oberen um $^1/_2$—$^3/_4$ cm ab, sie sind nach oben und vorne gegen den harten Gaumen hin gerichtet, erreichen aber denselben nicht, indem ein Raum von $^1/_2$ bis $^3/_4$ cm dazwischen bleibt; die zwei mittleren Schneidezähne fehlen. Die Molarzähne stossen fest aneinander; rechts stehen die unteren etwas nach innen von den oberen, links ist es umgekehrt. Die active und passive Beweglichkeit des Unterkiefers ist auf ein Minimum, $^1/_2$—1 mm, reducirt.

Ohren. Rechts und links eine Otitis externa, ausserdem Trübungen der Trommelfelle und Narben an denselben.

Allgemeine Entwicklung und Ernährung befriedigend.

12. November 1901 Operation auf der linken Seite in Chloroformnarkose. Unterer Winkelschnitt; der horizontale Theil — den oberen Rand des Arcus entlang, der verticale durch die Haut — den hinteren Rand des aufsteigenden Astes entlang; die Art. temporalis wird unterbunden und durchschnitten. Die Länge des horizontalen Schnittes beträgt etwa 2 cm. Subperiostale Blosslegung des Arcus und des ganzen oberen Endes des aufsteigenden Astes; völlige knöcherne Verschmelzung desselben mit der Schädelbasis; Fehlen des Processus condyloideus und der Incis. semilunaris; der Proc. coronoideus ist kaum angedeutet, seine Spitze steht unter dem Arcus. Die Blosslegung der Knochen konnte nur an der vorderen Fläche ausgeführt werden. Die hintere Fläche derselben blosszulegen gelang — wegen der Kleinheit des Schnittes und des schwierigen Zutritts zu den tieferen Theilen — nicht, mit Mühe wurde nur der hintere Rand des Astes blossgelegt, wohin ein Tampon eingeführt wurde. Vorsichtige Durchmeisselung des Knochens in einem Abstande von $^3/_4$—1 cm von der gewesenen Gelenkstelle (einer kaum merklichen Vertiefung des Knochens). Die Durchtrennung des Knochens war mühsam; die Knochen waren im seitlichen Durchmesser bedeutend verdickt; zunächst wurden die Knochen linear durchtrennt; dann stückweise Entfernung der Knochensubstanz von der Schädelbasis, mit der ein Theil des aufsteigenden Astes in Verbindung blieb, und vom oberen Ende des durchtrennten Astes; der Proc. coronoideus wurde etwas unterhalb seiner Spitze durchtrennt. Auf diese Weise bildete sich zwischen den Knochen ein Defect von etwa 2 cm Breite; der Mund öffnete sich um 2 cm zwischen den Schneidezähnen. Zuletzt wurde eine längliche, viereckige, vergoldete Metallplatte mit abgerundeten Ecken implantirt; diese wurde etwas gebogen und bedeckte mit den concaven Seite die durchtrennte Knochenfläche. Oberhalb der Platte, zwischen dieser und der Schädelbasis, wurde ein Tampon eingeführt, dessen Ende durch den verticalen Theil des Schnittes nach aussen durchgeleitet wurde; der horizontale Schnitt wurde genäht.

Fig. 9.

Gleich nach der Operation kann Patient die linke Stirnhälfte nicht runzeln; die Augen werden gut geschlossen, die unteren Facialisäste sind ebenfalls normal.

Krankheitsverlauf nach der Operation: Am 6. Tage nach der Operation stieg die Temperatur über 38°, es trat eine ödematöse Schwellung der linken Gesichtshälfte auf, am 10. Tage entleerte sich aus der Wunde eine bedeutende Menge trüber, blutig-eitriger Flüssigkeit, worauf die Temperatur sank und die Schwellung der Wange sich fast zurückbildete; während der letzten Tage des Spitalaufenthalts war die Secretion aus der Fistel sehr gering, die Temperatur normal, das Allgemeinbefinden ein völlig gutes. Vor der Entlassung (5. December): der Mund wird activ um $1^3/_4$ cm, passiv um 2 cm (zwischen den Schneidezähnen) geöffnet; das Kauen ist ordentlich. An der Operationsstelle eine kleine Fistel mit geringer Secretion. Die linke Stirnhälfte wird nicht gerunzelt; beim Elektrisiren deutliche Contractionen an dieser Stelle.

Fall VII. Ambulatorische Beobachtung. S. J., 4 Jahre und 4 Monate alt, aus Elisavetgrad. Mit 10 Monaten Scharlach, Nephritis, dann Abscesse an verschiedenen Körperstellen, darunter auch an der linken Wange. Eiterung aus dem rechten Ohre. Vor zwei Jahren traten Schwierigkeiten beim Oeffnen des Mundes auf, die sich allmählich steigerten.

Status praesens. Das Gesicht ist asymetrisch, das Kinn ist nach links verschoben, die rechte Gesichtshälfte ist abgeflacht; im Profil: das Kinn ist nach hinten gerückt, merklicher „Vogelausdruck". Im Bereiche des linken Kiefergelenkes eine feste Verdickung. Mund: Mundöffnung nicht über 2—3 mm; zwischen den Schneidezähnen eine kleine längliche Spalte, die Backenzähne berühren einander und verharren in derselben Stellung bei den Versuchen den Mund zu öffnen. Im rechten und linken Ohre durchbohrte Trommelfelle; Eiterfluss aus dem rechten Ohre. Allgemeine Entwicklung und Ernährung befriedigend. Die vorgeschlagene Operation ist vom Vater des Patienten abgelehnt worden.

Die praktisch wichtige Frage von der Häufigkeit der Ankylosen des Unterkiefers ist in verschiedener Weise beantwortet worden; nach einigen, namentlich den älteren Autoren, ist sie selten, nach den anderen ist sie nichts weniger als selten; so operirte König (bis 1897) nicht weniger als 9 Fälle, Bergmann 6 oder 7 Fälle (bis 1897); in der Kraske'schen Klinik sind „während der letzten Jahre" 5 Fälle beobachtet worden, Cabot hat 7 Fälle operirt und beschrieben, Kraske hat im Verlaufe von 7 Jahren 6 Fälle beobachtet u. s. w.; während 2 Jahre habe ich persönlich 7 Fälle gesehen; diese Zahlen schienen also für die Häufigkeit dieses Leidens zu sprechen, allein wenn man beachtet, dass die z. B. von König operirten 9 Fälle auf den Zeitraum vom Jahre 1878 bis zum Jahre 1897, d. h. auf 19 Jahre kommen, dass ich ausser den während der letzten 2 Jahre beobachteten 7 Fällen im Verlaufe von 20 Jahren vorher keinen einzigen Ankylosefall gesehen habe, so wird man zugeben müssen, dass die Ankylose des Unterkiefergelenks — im Verhältniss zu analogen Affectionen der anderen Gelenke — selten vorkommt, und dass das Beobachten

von mehreren Fällen im Verlaufe von relativ kurzer Zeit (z. B. 7 Fälle während 24 Monaten) ein Zufall ist.

Die Gesammtzahl der von mir gesammelten einzelnen casuistischen Beobachtungen beträgt 104. Dem Geschlechte nach theilen sich diese Fälle so ein: Männer 49, Frauen 51[1]).

Dem Alter nach theilte sich das Material so ein:

Alter der Patienten bei der ersten Untersuchung:

Von 1—10 Jahren	23	64
= 11—20 =	41	
= 21—30 =	26	35.
= 31—40 =	9	

Die extremen Zahlen waren 3¾ Jahr und 39 Jahre; 2 Patienten waren 36 Jahre und einer 37 Jahre alt.

Aus dieser Zusammenstellung ist ersichtlich, dass die Kieferankylose hauptsächlich ein Leiden des früheren Alters ist, auf die ersten 2 Decennien kommen 64,6 Proc. Dieses tritt noch deutlicher hervor, wenn man das Alter der Patienten beim Beginne des Leidens berücksichtigt, indem man sich auf die freilich nicht immer genauen Angaben der Patienten (resp. ihrer Angehörigen) stützt. Wir bekommen dabei folgende Zahlen:

Alter der Patienten beim Beginne des Leidens:

Von 1—10	Jahren	waren	68	Patienten	alt
= 11—20	=	=	13	=	=
= 21—30	=	=	5	=	=

Aus dieser Tabelle geht hervor, dass auf die ersten 10 Jahre 79 Proc. kommen.

Aus der Zusammenstellung dieser 2 Tabellen folgt schon a priori, dass zwischen dem Beginne des Leidens und der ersten Consultation eines Arztes offenbar ein bedeutender Zeitraum vergehen müsse; stellt man in der That alle Fälle zusammen, so erhält man folgende Tabelle:

Dauer des Leidens bis zur Operation (resp. bis zur ersten Untersuchung des Patienten):

Von 1	bis 5	Jahren	bei	30	Patienten
= 6	= 10	=	=	22	=
= 11	= 15	=	=	12	=
= 16	= 20	=	=	12	=
= 21	= 25	=	=	3	=
= 26	= 30	=	=	4	=

1) In manchen Fällen ist weder das Geschlecht noch das Alter der Patienten angegeben, einige Fälle sind überhaupt sehr kurz beschrieben. Dadurch erklärt sich der Umstand, dass die Zahlen der in dieser Arbeit angeführten Tabellen nicht zu einander stimmen.

Die extremen Zeiträume schwanken in sehr weiten Grenzen, von etlichen Monaten bis 30 Jahren (in 1 Falle); am häufigsten suchten die Patienten ärztliche Hilfe nach Ablauf von 5 und 10 Jahren; beachtet man die Symptome des Leidens, so wird man auch diesen Zeitraum als einen sehr langen anerkennen müssen, es muss übrigens daran erinnert werden, dass der Krankheitsbeginn in einer grossen Zahl der Fälle in die ersten Lebensjahre fällt, so dass die Schuld der späten ärztlichen Hilfe nicht die im Kindesalter stehenden Patienten selbst, sondern deren Angehörige tragen.

Aetiologie. Das gesammelte Material zum Theil in Originalmittheilungen, zum Theil in kurzen Referaten überschauend, fand ich in vielen Fällen keine Angaben über die Ursache, welche die Ankylose hervorgebracht hatte; zuweilen blieb diese Ursache dem Patient selbst unbekannt, manchmal waren mehrere Verhältnisse vorhanden, von denen jedes an sich eine Ankylose des Kiefers hätte verursachen können; in Folge dessen konnten mehrere Beobachtungen nicht benutzt werden; nichts destoweniger können sämmtliche Ankylosen auf Grund von genauer verfolgten und ausführlich beschriebenen Beobachtungen nach den Krankheiten, welche die Veränderungen im Gelenke selbst und in den dasselbe umgebenden Theilen [1]) hervorgebracht haben, in A) angeborene und B) erworbene eingeteilt werden. Letztere zerfallen in a) Ankylosen in Folge einer primären Affection des Kiefergelenkes und b) einer secundären Erkrankung desselben.

a) Zu den primären Erkrankungen gehören:

1. Traumatische subcutane und offene Verletzungen.

2. Entzündungen des Kiefergelenkes, analog den Entzündungen anderer Gelenke.

b) Zu den secundären Erkrankungen müssen die Entzündungen des Kiefergelenkes gerechnet werden, welche durch das Uebergreifen eines entzündlichen Processes von den benachbarten Theilen her verursacht werden, und zwar:

1. Vom mittleren und äusseren Ohre.

2. Von den benachbarten Knochen: vom aufsteigenden Aste des Unterkiefers selbst, von den Schädelknochen, sowie auch von den umgebenden Weichtheilen.

1) Ich betone es hier absichtlich, dass die die Ankylose des Unterkiefergelenks bedingenden Veränderungen sich in vielen Fällen nicht einzig und allein auf das Gelenk beschränkten, sondern sie betrafen den ganzen Proc. condyloideus, den Proc. coronoideus, nicht selten auch beide oder das ganze obere Ende des aufsteigenden Astes, zuweilen sogar die benachbarten Knochen, z. B. den Arcus zygomaticus; weiter unten wird dies ausführlicher besprochen werden (s. pathologisch-anatomische Veränderungen).

Selbstverständlich schliesst diese schematische Eintheilung einzelne Fälle nicht aus, welche mit gleichem Rechte zweien Gruppen zugleich angehören können, umsomehr dass in manchen Fällen zwei oder mehrere Ursachen, von denen jede für sich die Ankylose hätte herbeiführen können, vorhanden waren.

Angeborene Ankylosen. Die Frage von der Existenz solcher Ankylosen ist noch nicht endgültig gelöst, einige Autoren stellen sie ganz in Abrede, indem sie alle Ankylosen für erworben halten; die Zahl derselben ist zweifellos sehr gering.

Langenbeck hat zuerst einen solchen Fall genauer beschrieben; die Ankylose wurde bei einem 17jährigen physisch gut entwickelten Manne beobachtet; Patient war mit einem ungenügend entwickelten Kiefer geboren worden; das Saugen war unmöglich, die Milch musste in den Mund gegossen werden, die Mutter bemerkte zu gleicher Zeit, dass der Mund des Kindes nicht ganz geöffnet werden konnte und das Oeffnen allmählich geringer wurde; es wurde später eine Myotomie der Masseteren und eine Oeffnung des Mundes in Chloroformnarkose vorgenommen. Nach einigen Jahren nahm die Kiefersperre wieder zu und als Patient sich Langenbeck vorstellte, waren alle Erscheinungen von Atrophie des Unterkiefers im sagittalen und frontalen Durchmesser und eine Ankylose des Unterkiefergelenks vorhanden. Das Kinn stand weit nach hinten, die linke Hälfte des Unterkiefers war besonders schwach entwickelt; es waren blos zehn Zähne da; die vorderen unteren Zähne standen um 3 mm hinter den oberen. Die Kauflächen der Backenzähne berührten einander fest auf der rechten Seite, auf der linken Seite standen die unteren Zähne nach innen von den oberen. Von der Beweglichkeit des Kiefers war noch etwas erhalten. Langenbeck durchtrennte zuerst beide Masseteren und da dies nicht half, entfernte er beide Proc. coronoidei. Bei der Besprechung dieses Falles führt Langenbeck die Beobachtungen von Schubarth, Otto, Vrolick an.[1]) Im letzteren Falle war eine mangelhafte Entwicklung des Unterkiefers und eine starke Verschiebung desselben nach hinten vorhanden. Langenbeck erklärt dies durch eine ausserordentliche Entwicklung der Ala magna ossis sphenoidei, wodurch die Schläfenbeine und die Foveae articulares für den Unterkiefer nach hinten verschoben wurden.

G. Schumacher hat einen Fall beschrieben, der seiner Meinung nach dem Langenbeck'schen Falle analog sei, und zwar eine angeborene, mangelhafte Entwicklung des Unterkiefers mit Unbeweglichkeit desselben bei einer 28jährigen Frau; aber am Anfange des Artikels wird mitgetheilt, dass bis zum Alter von 2 Jahren an der Patientin nichts Anormales bemerkt worden war und erst nachdem das Kind den Scharlach überstanden hatte, fiel es den Eltern auf, dass es den Mund nicht öffnet und dass sein Unterkiefer ungewöhnlich klein ist und nicht so aussieht,

1) Hierher gehören offenbar die Fälle von Kuhnholz nicht, deren Werner als angeborener Ankylosen kurz erwähnt, wo „die Kiefergelenke dennoch, als 60 Jahre später die Section gemacht wurde, noch beweglich gewesen sein sollen".

wie bei anderen Kindern. Es kann deshalb noch kaum bezweifelt werden, dass wir es in diesem Falle mit einem erworbenen Leiden und zwar mit einem vom Scharlach zurückgebliebenen zu thun haben, eine der häufigen Ursachen der Unterkieferankylosen, wie wir weiter unten sehen werden.

Folgender Fall, welcher Küster angehört, passt nicht ganz hierher. Von diesem Falle theilt der Autor Folgendes mit: Ein 14jähriger Knabe fiel bereits seit mehreren Jahren dadurch auf, dass sein Unterkiefer klein und das Kinn nach hinten verschoben war; 2 Jahre vor der Untersuchung bildete sich ein Abscess in der linken Schläfenregion aus und darauf eine Beschränkung der Beweglichkeit und eine vollständige Ankylose. Auf Grund dessen nimmt Küster eine angeborene mangelhafte Entwicklung des Kiefers an.

Rose spricht ebenfalls von zwei Fällen angeborener beiderseitiger Ankylose, wo er eine Resection der beiden Proc. condyloidei und des Jochbogens ausgeführt hatte. Von diesen zwei Fällen berichtend, theilte er noch mit, er hätte noch einen dritten Fall von angeborener Ankylose bei einem 3jährigen Knaben in Behandlung. Es folgen ferner zwei Beobachtungen von J. Wolff. Im ersten Falle wurde die Ankylose bei einem 17jährigen Manne mit einer deutlich ausgesprochenen Atrophie des Unterkiefers, hauptsächlich der rechten Seite desselben beobachtet. Der Patient kam mittels der Zange zur Welt, nach den Angaben seiner Mutter soll im ersten Lebensjahre der Unterkiefer nichts Unnormales dargeboten haben, erst im zweiten Jahre ist die mangelhafte Entwicklung und die ungenügende Beweglichkeit des Kiefers bemerkt worden. Bei der Betrachtung der Abbildung dieses Patienten fällt das Nachhintenstehen des Kinnes offenbar in Folge der mangelhaften Entwicklung des Kiefers im sagittalen Durchmesser sofort auf (Vogelgesicht in hohem Grade). Die Schneidezähne des Ober- und Unterkiefers stossen aneinander unter einem Winkel; die unteren Schneidezähne stehen um 1 cm hinter den oberen und stossen an den harten Gaumen. Bei möglichst weiter Mundöffnung kann zwischen den Zähnen die Spitze des kleinen Fingers eingeschoben werden, denselben in die Mundhöhle zu bringen, ist aber unmöglich. Der zweite Fall dieses Autors betrifft eine 19jährige Dame, von deren Gesicht er einen Gypsabguss demonstrirte.

Die Existenz solcher angeborenen Ankylosen ist, wie bereits erwähnt, von Vielen sehr bezweifelt worden und die eben angeführte Mittheilung von J. Wolff ist nicht ohne Erwiderung geblieben; Prof. König erklärte diesen Fall nicht für einen angeborenen, sondern für einen erworbenen, obschon dies zu beweisen schwierig sei. Als häufige Ursache für die Entstehung solcher quasi angeborenen Ankylosen betrachtet König die Osteomyelitis des Unterkiefers, welche namentlich in den ersten Lebensjahren vorkommt und sich besonders gerne in der Nähe des Köpfchens des Gelenkfortsatzes und in den anstossenden Theilen localisirt; daher das grössere Zurückbleiben im Wachsthum der einen Kieferhälfte; letzteres war unter anderem auch beim Patient von Wolff der Fall, was nach der Meinung von König

noch mehr für eine nicht angeborene Entstehung der Ankylose und der Kieferatrophie spricht. Solche Fälle, die dem Wolff'schen analog sind, hatte König drei beobachtet und operirt. Auch Bergmann bezweifelte die angeborene Entstehung dieses Falles und wies ebenfalls auf die grössere Atrophie des Kiefers auf der einen Seite hin, was von einer Verletzung im Bereiche des Kiefergelenks herrühren könnte. J. Wolff, seine Meinung vertheidigend, weist darauf hin, dass es keinen Grund gebe, bei seinem Patienten von einer überstandenen Osteomyelitis oder Fractur zu sprechen. Ich glaube jedoch, dass in diesem Falle ein Umstand vorhanden ist, der für die Möglichkeit einer traumatischen Läsion (Fractur u. dgl.) zu sprechen scheint, und zwar die Zangengeburt. Aus den Fällen von Bergmann und Baumgärtner, von denen unten die Rede sein wird, ist uns bekannt, dass bei der Geburt solche Verletzungen entstehen können, welche nachträglich eine mangelhafte Entwicklung des Unterkiefers und eine Ankylose hervorrufen; wird dies frühzeitig, schon in den ersten zwei Lebensjahren bemerkt, so können solche Ankylosen zu den angeborenen zugerechnet werden.

Es ist jedoch wegen folgender Gründe nicht zulässig, die Existenz angeborener Ankylosen ganz in Abrede zu stellen. Bekanntlich kommen Kleinheit und mangelhafte Entwicklung des Unterkiefers nicht besonders selten vor; eine ganze Reihe solcher Fälle ist nicht nur bei nicht lebensfähigen Missgeburten zusammen mit anderen Missbildungen, sondern auch bei erwachsenen Individuen beschrieben, bei denen die ausserdem vorhandenen Missbildungen das Leben nicht unmöglich machten; so sind Fälle beschrieben worden, wo die mangelhafte Entwicklung des Unterkiefers gleichzeitig von angeborenen Missbildungen der Ohrmuschel, des Gehörganges, von angeborenen Spalten des harten und weichen Gaumens, von queren Gesichtsspalten u. s. w. begleitet waren. Die Symptome einer solchen angeborenen mangelhaften Entwicklung des Kiefers sind denen der erworbenenen Atrophie völlig analog: Nachhintenstehen des Kinnes bei einseitigem Bildungsfehler. Asymetrie des Gesichts in Folge der mangelhaften Entwicklung des Kiefers auf der afficirten Seite, Verschobensein des Kinnes nach der afficirten Seite, Abflachung der einen Gesichtshälfte u. s. w.

Solche Fälle sind von Zaufal, Ogston, Smith beschrieben worden; dort, wo eine Untersuchung im Bereiche des Kiefergelenkes unternommen wurde, wurde eine mangelhafte Entwicklung beider Fortsätze oder eine Formveränderung derselben u. s. w. constatirt. In einem von Allen Thomson mitgetheilten Falle wurde ein angeborenes Leiden bei 2 Schwestern beobachtet, dabei war die angeborene mangelhafte Entwicklung des Kiefers bei der einen Schwester von einem beiderseitigen

Entwicklungsfehler des äusseren Ohres und von einer Spalte des weichen Gaumens begleitet, bei der anderen existirte eine angeborene Kleinheit des Unterkiefers ohne irgend andere Entwicklungsfehler.[1]) Desprès hatte ein 5 Tage altes Kind männlichen Geschlechts demonstrirt, dessen Unterkiefer so klein war, „qu'il entre dans la voute palatine". Der Alveolarrand war kaum angedeutet, der horizontale Theil aber war fast normal, sodass das Kinn an seiner normalen Stelle vorragte. Ein grosses Interesse bietet auch der Fall von Wreden, der Gelegenheit hatte, den Kopf eines 6 Wochen nach der Geburt gestorbenen Kindes zu untersuchen. Es wurde Folgendes gefunden: der Unterkiefer stand weit nach hinten vom Oberkiefer, so dass ein Kinn eigentlich nicht existirte; die rechte Unterkieferhälfte war normal, die linke viel kürzer. Der Processus coronoideus und der Processus condyloideus der linken Seite waren unverhältnissmässig gross, sie zeigten eine unregelmässige Form und Stellung; von einem Kiefergelenke war keine Spur: es fehlte sowohl das Gelenkköpfchen, als auch die Fossa glenoidalis, das Tuberculum articulare und der Processus zygomaticus am linken Os temporale. Das Kind zeigte noch ausserdem eine mangelhafte Entwicklung der Ohrmuschel, eine quere Gesichtsspalte auf der linken Seite und eine Spalte des harten Gaumens. In der Mittheilung von Wreden (genauer im Referate von Trendelenburg) ist von der Kieferbeweglichkeit intra vitam kein einziges Wort da, es wäre aber kaum anzunehmen, dass dieselbe bei der Anwesenheit der eben beschriebenen Veränderungen des oberen Endes des aufsteigenden Astes normal gewesen wäre. Es existirt ferner noch eine Beschreibung eines Schädels eines Erwachsenen, wo die gefundenen anatomischen Veränderungen für deren angeborene Herkunft sprechen; obwohl auch da unbekannt ist, wie es sich intra vitam mit der Kieferbeweglichkeit verhielt, doch war sie zweifellos nicht normal. Der Fall ist von Folger beschrieben worden (der Schädel war von einem Erwachsenen). Das Schläfenbein war an der Pyramide und am Processus mastoideus normal, an der unteren Fläche der Schuppe sass aber unbeweglich ein dicker Knochen, der den aufsteigenden Unterkieferast darstellte; eine nach aussen und vorne ziehende Naht deutete die Grenze an zwischen dem Unterkiefer und der Schuppe des Schläfenbeins. Der arocessus zygomaticus des Schläfenbeins fehlte und an seiner Stelle fand Pch eine selbstständige Knochenbildung vor, welche an das (bei Säugesiieren zwar nicht vorkommende) Os quadratum erinnerte. Von zwei thällen angeborener mangelhafter Entwicklung des Unterkiefers berichtet Fuch Lorenz.

Die Existenz der angeborenen mangelhaften Entwicklung des Unterkiefers ist also über jeden Zweifel erhaben; zweifellos ist auch,

1) Im September v. J. beobachtete ich zusammen mit Herrn Prof. Jessinski einen deutlich ausgesprochenen Fall von angeborener mangelhafter Entwicklung des Kiefers bei einem 14jährigen Mädchen mit allen charakteristischen Zeichen dieser Affection: Vorstehen der Nase und des Oberkiefers, Nachhintenstehen des Kinnes (Vogelgesicht), schräger Stand der vorderen Zähne u. s. w.; die Beweglichkeit des Kiefers war völlig erhalten. Es waren keine anderen Entwicklungsfehler vorhanden.

dass manche Fälle solcher mangelhaften Entwicklung von Störungen der Beweglichkeit des Unterkiefers begleitet waren. Diese Beschränkung der Beweglichkeit konnte sowohl von der angeborenen, nicht normalen Configuration des aufsteigenden Unterkieferastes, als auch von nachträglichen Veränderungen derselben in Folge der mangelhaften Entwicklung des Unterkiefers und der damit verbundenen Functionsstörung abhängig sein; wie weit solche Veränderungen gehen können, werden wir unten sehen; in diesem Sinne kann eine solche Ankylose zu den angeborenen zugerechnet werden. Obwohl die bisher beschriebenen Fälle von sog. angeborener Ankylose in Bezug auf deren angeborene Natur nicht vorwurfsfrei sind, doch sind die dabei gefundenen anatomischen Veränderungen (z. B. Veränderungen des Proc. coronoideus u. s. w.) denjenigen völlig analog, welche bei zweifellos angeborener mangelhafter Entwicklung des Unterkiefers vorkommen (Langenbeck, Wreden); eine einseitige Kiefer- und Gesichtsatrophie spricht auch keineswegs, wie König glaubt, gegen die angeborene Herkunft der Ankylose (die von Trendelenburg citirten Fälle); sie weist nur auf eine einseitige Affection hin, welchen Ursprungs diese auch sein mag. Die endgültige Lösung dieser Frage muss freilich den zukünftigen Beobachtungen vorbehalten bleiben und zwar solchen, wo ausser den Angaben über den Charakter der anatomischen Veränderungen des Kiefergelenkes und der Fortsätze auch genaue anamnestische Angaben über die Entwicklung der Ankylose bei der Geburt selbst bedingen könnten (schwere Geburt, Zange u. dgl.) angeführt werden.

Erworbene Ankylosen.

Traumatische Läsionen[1]). Zu solchen Verletzungen gehören die des Kinnes durch Fall auf dasselbe von verschiedener Höhe, ferner durch Stoss oder Schlag. Die erste Art Verletzung ist mit sechs Fällen, die zweite ist mit fünf Fällen vertreten. Besonders beachtenswerth ist der Umstand, dass die Gewalt zuweilen eine verhältnissmässig geringe war, der Patient hatte sofort nach der Verletzung keine Schmerzen und erst im weiteren Verlaufe entwickelte sich eine Ankylose, zweifellos als Folge dieser Verletzung; manchmal war jedoch die Verletzung intensiver, in einem Falle z. B. war sie von einer Ohrenblutung begleitet. Aus anderen Arten subcutaner Verletzungen ist Fall auf's

1) Aus der älteren Literatur erwähnt Schulten die Fälle von Gerdy, Follin, Schnell; im letzteren Falle entstand die Unbeweglichkeit durch den anhaltenden Druck (?) eines orthopädischen Verbandes; derselbe Autor führt auch die Beobachtungen von Mott, Maur, Payaud, d'Aix, Haly u. A. an.

Gesicht zweimal notirt, Schlag auf den Unterkiefer und auf die eine Gesichtshälfte viermal. Zu je einmal wurden beobachtet: Fractur der Kiefer- und der Schädelbasis, Fractur des Unterkiefers, Schlag auf den Kopf und dreimal Contusion ohne genauere Angabe der Verletzungsstelle. Die Gesammtzahl beträgt 23. Ausser diesen subcutanen Verletzungen waren noch drei Fälle von offener Verletzung: zweimal Gesichtswunden und einmal Schusswunden an beiden Ohren. In naher Beziehung zu diesen Verletzungen stehen zwei Ankylosefälle, welche bei Leuten beobachtet wurden, deren Geburt mit grossen Schwierigkeiten verbunden war; in einem Falle war es eine Steisslage, im anderen war das Anlegen einer Zange erforderlich. Es ist sehr wahrscheinlich, dass die ausgesprochenen Veränderungen im Bereiche der Kiefergelenke (wovon weiter unten die Rede sein wird), bei diesem Patienten von Knochenfracturen des Unterkiefers, vielleicht des Schläfenbeins oder der Schädelbasis, welche während des Geburtsactes entstanden waren, herrührten. Die Gesammtzahl der traumatischen Läsionen, die eine Kieferankylose verursachten, erreicht also eine bedeutende Höhe, sie beträgt nämlich 28.

Entzündungen des Kiefergelenkes. Man könnte a priori annehmen, dass das Kiefergelenk, ebenso wie die anderen, sowohl von acuten, als auch von chronischen Entzündungen ergriffen werden könne, und dass in Folge dieser Entzündungen sich eine Ankylose entwickeln könne, wie dies auch in den anderen Gelenken der Fall ist; auf Grund dieser Analogie können diese Entzündungen sowohl primär, als auch als Complication einer anderen Krankheit, gewöhnlich einer allgemeinen Infectionskrankheit, wie Scharlach, Typhus u. a., auftreten. Die Erfahrung zeigt jedoch, dass das Kiefergelenk zu solchen Entzündungen nicht besonders prädisponirt ist. Aus den selbstständigen Entzündungen des Kiefergelenks werden als Ursache der Ankylose Rheumatismus, Gonorrhoe, aus den chronischen Arthritis deformans und Tuberculose angeführt. In der älteren Literatur, die in der Arbeit von Schulten angeführt wird, findet sich eine Verweisung auf Sarazin, der einen Fall von rheumatischer Ankylose in der Abtheilung von Larrey, einen anderen in der Klinik von Lisfranc gesehen hatte[1]). Estländer hatte ebenfalls Schmerzen im Kiefergelenke und eine Unmöglichkeit den Mund zu öffnen (nach einer Erkältung) beobachtet; die entzündlichen Erscheinungen gingen zurück, die Unbeweglichkeit des Kiefers aber

1) Alle diese Fälle, als von demselben Autor unter der Bezeichnung Arthritis deformans angeführte, sind von mir, als ungenügend controlirt, unbeachtet geblieben.

blieb bestehen. Obwohl die rheumatische Entzündung des Unterkiefergelenks nichts weniger als selten sind, ist doch die Zahl der Ankylosen rheumatischer Herkunft gering. Aus der neueren Literatur kann der Rheumatismus mit grösserer oder geringerer Sicherheit in drei Fällen, wo der Krankheitsverlauf (das Befallensein anderer Gelenke) diesem Leiden am meisten entsprach, als Ursache anerkannt werden; in einem von den anderen Fällen, wo das Leiden als Febris rheumatica diagnosticirt wurde, handelte es sich wahrscheinlich um eine multiple Osteomyelitis in relativ leichter Form; in einem anderen — wo gleichfalls Rheumatismus im Verlaufe eines Puerperiums diagnosticirt wurde, ist es wahrscheinlicher, eine gonorrhoische Entzündung anzunehmen. Endlich können noch zwei Fälle, welche vom Autor als rheumatische angeführt werden, zum chronischen Rheumatismus zugerechnet werden, wobei im Auge zu behalten ist, dass diese klinische Form nicht ganz aufgeklärt ist, ebenso wie die Beziehung derselben zur Arthritis deformans. Was die gonorrhoische Affection anbetrifft, so giebt es, ausser dem bereits erwähnten zweifelhaften Falle, noch einen sicheren Fall von gonorrhoischer Entzündung, welchen ich als einen selteneren anführen will (dritter Fall von Rochet). Patient 24 Jahre alt; während der höchsten Entwicklung der Gonorrhoe empfand Patient heftige Schmerzen im Bereiche des angeschwollenen Kiefergelenkes; die Beweglichkeit desselben nahm allmählig ab. 8 Monate nach Beginn des Leidens war die Ankylose unvollständig, der Mund öffnete sich um 3—4 mm. Es wurde eine keilförmige Resection aus dem aufsteigenden Aste (s. Operation) ausgeführt, Mundöffnung um zwei Querfinger zwischen den Schneidezähnen. Von den chronischen Entzündungen sind (ausser den zwei erwähnten) Tuberculose und Arthritis deformans beschrieben worden. Was die erstere anbetrifft, so wurde sie im Kiefergelenke einige Male beobachtet, es ist mir aber nicht gelungen, einen einzigen Fall zu finden, in welchem sie wirklich eine Kieferankylose hervorgerufen hätte. Arthritis deformans war in einigen Fällen zweifellos die Ursache der Ankylose. In der älteren Literatur kann man gleichfalls bei Schulten Verweisungen auf Sandifort, Adams, Smith, Guyon, Cruveilhier, Haller, Kuhnholz u. A. finden. In der neueren Literatur fand ich nur drei Fälle von Lunn, Alexander und Bruck, in denen die Kiefergelenkaffectionen, ebenso wie die Veränderungen in den anderen Gelenken der Arthritis deformans zuzuschreiben sind. Im Falle von Alexander zeigte ein 31 jähriges psychisch krankes Individuum Affectionen verschiedener Gelenke mit Ankylosenbildung in denselben, darunter waren auch die Kiefer-

gelenke, obschon in diesen noch etwelche Beweglichkeit erhalten war. Beim Patient von Bruck war die Beschränkung der Beweglichkeit der Kiefergelenke von einer gleichen Affection abhängig.

Die Gesammtzahl der Ankylosen dieser Kategorie beträgt zehn.

Viel zahlreicher sind die Unterkieferankylosen, welche sich nach verschiedenen Infectionskrankheiten entwickeln. Ein Theil solcher Ankylosen rührt vom Uebergreifen der Entzündungen vom mittleren Ohre her, in einem anderen (geringeren) Theile der Fälle sind keine Hinweise auf eine Ohrenaffection vorhanden und es ist wohl anzunehmen, dass die Erkrankung des Kiefergelenkes sich hier in derselben Weise (auf metastatischem Wege?) entwickelt hatte, wie in den übrigen Gelenken. Der Häufigkeit nach muss in erster Linie der Scharlach hervorgehoben werden, welcher (ohne Vermittlung von Otitis media) zwölfmal Ankylose verursachte. Von diesen zwölf Fällen war in drei die Affection des Kiefergelenks mit entzündlichen Erscheinungen im Bereiche desselben: mit Schwellung, Schmerz u. s. w. verbunden; Scharlach und Diphtheritis führten Ankylose einmal herbei, zu je einem Male wurde Ankylose nach Typhus, Keuchhusten, Diphtheritis beobachtet, zweimal nach Variola; in drei Fällen endlich nach einer unerkannten fieberhaften Krankheit; auf verschiedenerlei acute Infectionskrankheiten kommen also 21 Fälle von Ankylose.

Secundäre Entzündungen des Kiefergelenks. Am häufigsten entwickeln sich diese in Folge eines Uebergreifens einer Entzündung vom Mittelohre her, dann vom Unterkiefer selbst und endlich von den benachbarten Weichtheilen.

Entzündung des Ohres. Was die Ohraffectionen anbetrifft, so waren es fast in allen Fällen eitrige Entzündung des Mittelohres mit Durchbohrung oder vollständiger Zerstörung des Trommelfells. Zur Zeit der Untersuchung der Ankylose war der Process im Mittelohre in manchen Fällen bereits abgelaufen und für seine Existenz in der Vergangenheit sprachen: die Anamnese, eine starke Abschwächung des Gehörs oder völliger Verlust desselben, ferner Veränderung des Trommelfells, Narben, Durchbohrung oder völlige Zerstörung desselben. In anderen Fällen dauerte die Otorrhoe auch nach der Entwicklung der Ankylose an und wurde bei der Untersuchung des Patienten nachgewiesen. Die Zeit, welche von der Erkrankung des Ohres bis zur Ausbildung der Ankylose verfloss, war verschieden, häufig konnte sie nicht ermittelt werden, entweder deshalb, weil die Ankylose sich wirklich sehr langsam und schleichend entwickelte, oder weil der Patient ungenügend beobachtet wurde. Entsprechend der Entwicklung der Otitis media purulenta als selbstständiges Leiden

oder als Complication bei acuten Infectionskrankheiten, wurden auch die Ankylosen, als Folge solcher Otorrhoe, bei beiden Arten derselben beobachtet. Speciell vertheilten sich die Ankylosen folgendermaassen:

Selbstständige	Otitis	media	.	.	.	.	4 Mal.
Scharlach	und Otitis	media	.	.	.	.	8 „
Variola	„	„	„	.	.	.	1 „
Masern	„	„	„	.	.	.	4 „

Hierher rechnen wir auch zwei Fälle: in dem einen war Scharlach und Ostitis pr. mastoidei, die bekanntlich am häufigsten bei Otitis media beobachtet wird; im anderen — Scharlach und ein Abscess hinter dem Ohre. Die Gesammtzahl (19) ist beachtenswerth, da sie die Wichtigkeit dieses Leidens in der Aetiologie der Kieferankylose beweist.

Die anatomische Nähe dieser zwei Gebiete, welche von einander durch eine nicht besonders compacte, zuweilen sogar perforirte, knöcherne Scheidewand getrennt sind, erklärt diese Erscheinung in genügender Weise; speciell für die Fortleitung einer Mittelohrentzündung kann das Bindegewebe der Trommelhöhlenschleimhaut dienen, welches mit dem periarticulären Bindegewebe des Kiefergelenkes in anatomischem Zusammenhange steht.

Die zweite Quelle (der Häufigkeit nach) für die Kiefergelenkaffectionen ist der Unterkieferknochen selbst, ferner die benachbarten Schädelknochen und endlich die Weichtheile, deren Entzündung offenbar in wenigen Fällen die Ursache einer Ankylose war; es muss übrigens bemerkt werden, dass in den letzten Fällen die anamnestischen Angaben sehr ungenau sind: es ist von der Bildung eines „Abscesses", einer „Beule" u. s. w. in der Schläfenregion, in der Nähe des Kiefergelenkes die Rede; es ist nun wohl möglich, dass alle diese Erscheinungen die Folgen einer Affection derselben tiefer gelegenen (Unterkiefer-, Schläfen- u. s. w.) Knochen waren. Die Kieferaffection, welche die Ankylose hervorrief, war entweder eine Osteomyelitis mit acutem oder chronischem Verlaufe, mit Sequesterbildung, zuweilen mit wiederholter Ausstossung derselben, oder eine eitrige Periostitis; diese Entzündungen localisirten sich in einer ganzen Kieferhälfte, in einzelnen Fortsätzen (Proc. coronoideus), im oberen Ende des aufsteigenden Astes, woselbst sich auch die entzündliche Schwellung u. s. w. localisirt [1]). Zu solchen secundären Erkrankungen des Kiefergelenkes in Folge eines Uebergreifens einer Entzündung von

1) Bei Schulten werden die Beobachtungen von Weber (Ostitis ossis temporalis), Trelat (Phosphornekrose); Richet, Guyon (Ostitis des aufsteigenden Astes).

benachbarten Theilen, berechne ich auch meinen Fall IV, wo die Ankylose sich nach einem unbekannten, ulcerösen Processe im Munde („Brand") entwickelte, der im Verlaufe oder nach einer fieberhaften Krankheit entstanden war.

Die Zahlenverhältnisse für diese Fälle sind folgende: Osteomyelitis, Periostitis des Unterkiefers und der benachbarten Knochen 9. Abscesse, „Beulen" in der Schläfenregion 3. Ulceröser Process im Munde 1. Die Gesammtzahl beträgt 13.

In praktischer Hinsicht ist es freilich von Wichtigkeit, die häufigsten Formen der Unterkieferankylose zu kennen; ordnen wir dieselben in solcher Weise, so bekommen wir folgende Tabelle:

Traumatische Verletzungen (subcutane und offene)	28 Fälle	(29,4%)
Entzündungen des Kiefergelenkes nach oder im Verlaufe von verschiedenen Infectionskrankheiten	21 Fälle	(22%)
Otitis media (als selbstständige Krankheit und als Complication von verschiedenen Krankheiten, gewöhnlich infectiösen	21 Fälle	(22%)
Entzündungen des Unterkieferknochens, der benachbarten Knochen (Osteomyelitis, Periostitis), sowie auch der benachbarten Weichtheile	13 Fälle	(12,6%)
Selbstständige Entzündungen des Kiefergelenks (Rheumatismus, Gonorrhoe u. s. w.)	10 Fälle	(10,5%)
Sogenannte angeborene Ankylosen	2 Fälle	(?) [1].

Aus der ausgeführten Tabelle ist ersichtlich, dass die klinischen Ursachen der Kieferankylose ziemlich verschiedenartig sind; es ist nun von Interesse, aufzuklären, welche pathologisch-anatomischen Veränderungen im Kiefergelenke und in den umgebenden Theilen durch diese Affectionen hervorgerufen waren, zuerst aber einiges über den normalen Bau dieses Gelenkes.

Eigenheiten des normalen Baues des Kiefergelenkes.

Es ist natürlich anzunehmen, dass der Charakter der pathologisch-anatomischen Veränderungen, nicht nur von dem dieselben hervorbringenden Leiden, sondern auch von den besonderen Verhältnissen des anatomischen Baues des Kiefergelenks abhängig sei; durch den letzteren Umstand wurde wirklich seit langem versucht, einige Eigenheiten der Kiefergelenkerkrankungen zu erklären. Wir sahen schon, dass die Frage von der Häufigkeit der Kieferankylosen in ver-

1) In dieser Tabelle sind die 3 Fälle von Rose und der 2. Fall von J. Wolff, als nicht ausführlich beschriebene, nicht hereingekommen.

schiedener Weise beantwortet wurde; nach einigen Autoren ist dieselbe, wegen der besonderen Verhältnisse des anatomischen Baues und zwar wegen des Vorhandenseins einer Periostschicht an den Gelenkflächen, selten; nach den anderen Autoren, soll damit eine besondere Neigung dieses Gelenkes zu knöchernen Verwachsungen im Zusammenhange stehen. Nach Capony soll Gosselin (im Jahre 1841) darauf aufmerksam gemacht haben; laut seiner Untersuchungen beim Embryo und bei Kindern soll das Periost sich deutlich von der Knorpelschicht unterscheiden lassen, es sei leicht abziehbar; bei Erwachsenen sei das Periost fester verwachsen, er habe es aber auch bei Erwachsenen nachweisen können. Sappey spricht ebenfalls und ausführlicher davon [1]). Capony stellte selbst Untersuchungen in dieser Richtung an, welche die Beschreibung von Gosselin bestätigt haben. Bei Erwachsenen konnte er ebenfalls das Periost nicht ablösen, aber nach mikroskopischen Schnitten beurtheilend, existire es zweifellos, und könne wirklich als „Perichondralplatte" bezeichnet werden, da es den Knorpel sowohl am Gelenkköpfchen, als auch am Meniscus bedeckt. Zwischen dem Knorpel und der fibrösen Schicht ist am Perioste unter dem Mikroskope ein intensiv gefärbter Streifen junger Zellen deutlich sichtbar, welche denjenigen analog sind, die nach Ollier in der „osteogenetischen Schicht" des Periostes beobachtet werden. Eben dieser Schicht und der starken Fähigkeit derselben, Knochen zu produziren, wird von Capony die Neigung des Kiefergelenkes zu knöchernen Ankylosen und zu reichlicher Bildung von Knochengewebe bei verschiedenen Affectionen desselben zugeschrieben. Henle, der dieses Periostes ebenfalls erwähnt, schreibt demselben eine umgekehrte Wirkung zu. Nach seinen Untersuchungen ist der ganze Raum zwischen den Köpfchen, der Gelenkgrube und dem Meniscus von einem lockeren Bindegewebe ausgefüllt. Eine Knorpelschicht giebt es weder an der Cavitas glenoidalis, noch am Tuberculum, noch am Proc. condyloideus, da dieselben nur mit Periost bedeckt sind. Da in den anderen Gelenken die Ernährung des Knorpels von den Gelenkenden abhängig ist, diese aber schon an sich blutreich sind, so sind die Gelenke zu Hyperämien und Entzündungen geneigt. Durch das Fehlen dieser Verhältnisse am Kiefergelenke erklärt sich nach Henle die geringe Neigung desselben zu Entzündungen und Ankylosen. Von diesen zwei, zum Theil entgegengesetzten Meinungen ist die erstere wahrscheinlicher, da

1) In der Arbeit von Capony findet sich unter anderem ein solcher Ausdruck: „La plupart des auteurs d'anatomie ne font pas mention de cette particularité, seul M. Testut après le prof. Sappey en parle dans son anatomie descriptive". Dies betrifft wohl nur die französischen Anatomen (s. unten).

diese sowohl der allgemeinen Vorstellung von der Eigenschaft und der Bedeutung des Periostes, als eines in normalen und pathologischen Verhältnissen Knochen producirenden Gewebes entspricht, als auch der speciellen Thatsache — dem relativ häufigen (wie wir weiter unten sehen werden) Entstehen von Knochenverlöthungen im Kiefergelenke.

Pathologisch-anatomische Veränderungen.

Nach dem Grade ihrer Entwicklung und Verbreitung sind diese Veränderungen sehr verschieden: von relativ unbedeutenden Veränderungen der Gelenkflächen des Köpfchens und der Gelenkgrube, die eine fibröse oder knöcherne Ankylose hervorgerufen bis zu ausgesprochenen Deformationen des Köpfchens, des Halses des ganzen Gelenkfortsatzes, der beiden Fortsätze, endlich des ganzen oberen Endes des aufsteigenden Astes und bis zur völligen Veränderung ihrer normalen Beziehung zu den benachbarten Knochen. Obschon zwischen den einzelnen Gruppen Uebergangsstufen vorhanden sind, kann man sie doch in einige Arten eintheilen. Die erste ist: Rauhigkeit der Gelenkflächen, Verdünnung oder Schwund des Meniscus und, als deren Folge, eine mehr oder minder ausgesprochene fibröse Verlöthung der Gelenkflächen; ferner Verdickung und Schrumpfung der Gelenkkapsel und bei Entzündung in der Umgebung des Kiefergelenkes — Entwicklung eines mehr oder minder festen periarticulären Gewebes. Die Beweglichkeit in einem solchen Gelenke ist nicht ganz aufgehoben. und kann entweder vor oder während der Operation, selbst nach Freilegung des Gelenkes nachgewiesen werden. Alle solche Gelenkverwachsungen können, wie einzelne Beobachtungen ergeben haben, durch gewaltige Eröffnung des Mundes vermittelst einer Zange (oder durch subcutane Durchschneidung mit dem Messer) beseitigt werden; in einigen Fällen schien ein solcher operativer Eingriff mit nachträglicher, orthopädischer Behandlung ausreichend zu sein, um eine völlige Heilung herbeizuführen; leider entfernt nicht immer. Bei der nächsten Ankyloseform sind die Gelenkflächen durch das Knochengewebe verlöthet, zuweilen in ihrer ganzen Ausdehnung, zuweilen nur theilweise: bei der Freilegung eines solchen Gelenkes ist noch als Andeutung des gewesenen Gelenkes eine seichte Einsenkung wahrzunehmen, aber die in dieselbe eingeführte Messerspitze dringt nicht tief ein, indem sie auf einen knöchernen Widerstand stösst; in den Bändern, im periarticulären Gewebe machen sich dieselben Entzündungserscheinungen bemerkbar, wie bei der fibrösen Ankylose, z. B. Ablagerungen von Knochensubstanz von verschiedener Form und Grösse, welche beide

Gelenkflächen noch fester verlöthen. Die Beweglichkeit im kranken Gelenke ist natürlich gänzlich aufgehoben und die Beweglichkeit des Unterkiefers kann nur durch die Elasticität des Knochens erklärt werden (s. unten). In den einzelnen Beobachtungen über ähnliche fibröse oder knöcherne Ankylosen wird mit keinem einzigen Worte der Formveränderung der Gelenkenden erwähnt, offenbar war eine solche nicht vorhanden, oder sie war so unbedeutend, dass sie dem Operateur nicht auffiel; die Zahl solcher Fälle ist, wie wir weiter unten sehen werden, nicht gross. Eine zweite, grosse Gruppe bilden die Fälle, wo die Bildung der fibrösen oder knöchernen Verlöthung von einer solchen scharf ausgesprochenen Formveränderung der das Gelenk bildenden oder an dasselbe stossenden Knochen begleitet war, dass sie dem Chirurgen auffiel, besonders wegen derjenigen Schwierigkeiten, die sich bei der Beseitigung der Ankylose geltend machten. Die stärksten Deformationen wurden bei der knöchernen Ankylose beobachtet, einige Mal aber wurden sie auch bei der fibrösen notirt. Der erste Grad besteht in einer Deformirung der dem Gelenke am nächsten liegenden Theile, des Köpfchens und des Halses, das Köpfchen war verdickt, der Hals verbreitert u. s. w. Bei der nächsten Form betreffen die Veränderungen den ganzen Gelenkfortsatz, er erschien kürzer, breiter und dicker. Häufiger, wenn auch nicht immer, betraf die Veränderung auch den Proc. coronoideus, dieser wurde ebenfalls kürzer und dicker; in Folge dessen wurde auch die dazwischen liegende Incis. semilunaris seichter, flacher, der Abstand zwischen dieser und dem Arcus zygomaticus wurde geringer; in den stark fortgeschrittenen Fällen wurden sowohl beide Fortsätze, als auch die Inc. semilunaris vermisst, es war ein breites, zuweilen auch dickes oberes Ende des aufsteigenden Unterkieferastes vorhanden, welches durch eine fibröse, oder häufiger eine knöcherne Verlöthung mit der Gelenkgrube, mit dem Arcus zygomaticus, mit der Schädelbasis verwachsen war. In den schwersten Fällen wurde eine Wucherung neugebildeter Knochenmassen beobachtet; man vermisste hier nicht nur das Gelenk und beide Fortsätze, sondern auch die Incis. semilunaris; der Arcus zygomaticus und das ganze Gebiet zwischen dem geschwundenen Jochbogen, der Schuppe des Schläfenbeins und dem oberen Ende des aufsteigenden Astes war von einer unregelmässigen, zuweilen elfenbeinharten Knochenmasse eingenommen, welche den Unterkiefer mit der Schädelbasis unbeweglich verlöthet; es schwand also jede Vorstellung vom normalen anatomischen Bau dieser Region. Glücklicher Weise werden solche der Operation besondere Schwierigkeiten entgegenstellende Fälle relativ selten beobachtet. Einige Mal wurde

eine Verdickung des Arcus zygyomaticus beobachtet und eine knöcherne Verlöthung desselben mit dem nach vorn luxirten Köpfchen des Proc. condyl., mit dem Proc. coronoideus oder mit dem ganzen oberen Ende des aufsteigenden Astes.

Ganz abgesondert von den beschriebenen Formen stehen diejenigen Veränderungen des Kiefergelenkes, welche beim Befallensein desselben mit Arthritis deformans beobachtet werden; im Allgemeinen sind sie den Veränderungen anderer Gelenke bei diesem Leiden analog, d. i. Usur des Knorpels, Verschwinden des Meniscus, Bildung freier Gelenkkörper, Verunstaltung der Fortsätze und besonders des Proc. condyloideus, Knochenablagerungen in der Perpherie des Gelenkes, in den das Gelenk umgebenden Weichtheilen; in einzelnen Fällen nahmen solche Ablagerungen eine grosse Strecke in Anspruch, indem sie sich vom Rande der Gelenkgrube bis zum Halse oder sogar bis zum Proc. styloideus ausdehnten; natürlich war die Beweglichkeit des Kiefergelenkes bei diesen Verhältnissen stark beschränkt oder ganz aufgehoben. Beispiele solcher Veränderungen finden sich sowohl bei den älteren Autoren (Sandifort, Weber u. A.) als auch, selten in der neueren Litteratur (Lunn, Alexander).

Der Häufigkeit nach vertheilten sich alle eben beschriebenen pathologisch-anatomischen Veränderungen ungleichmässig; die Analyse des uns zur Verfügung stehenden Materials ergiebt folgende Tabelle[1]):

Eine fibröse Ankylose (ein- oder beidseitig) bestand in . .	9	Fällen
Eine knöcherne Ankylose (ein- oder beidseitig)	26	„
Eine knöcherne Ankylose des nach vorne von der Gelenkgrube luxirten Köpfchens	2	„
Eine knöcherne Ankylose mit stark ausgesprochenen Veränderungen des Köpfchens, des Halses	3	„
Eine fibröse Ankylose mit Formveränderung der Fortsätze, Abflachung der Incisur u. s. w.	3	„
Eine knöcherne Ankylose mit ähnlichen Veränderungen oder mit völligem Schwunde derselben und Bildung einer knöchernen Verlöthung zwischen dem Unterkiefer und dem Schädel in	21	„

1) Bei beidseitigen Ankylosen waren nicht selten die Veränderungen in beiden Gelenken von verschiedener Natur; manche Patienten sind deshalb in 2 Gruppen untergebracht worden; andererseits wurde die Operation in relativ vielen Fällen nicht an den Kiefergelenken ausgeführt, es blieb deshalb deren Zustand, sowie auch die Veränderungen der Fortsätze u. s. w. unbekannt; in einigen Fällen endlich ist vom Charakter der Veränderungen gar nichts erwähnt.

Eine fibröse Ankylose mit Veränderungen des Proc. coronoideus . . . . . 1 Fall
Veränderungen des Proc. coronoideus allein (ohne Angaben über den Zustand des Kiefergelenkes) . . . 1 „

Sowohl in theoretischer, als auch vielmehr in praktischer Hinsicht wäre es wünschenswerth, die Ursache der so sehr verschiedenen Veränderungen des Kiefergelenkes zu bestimmen. A priori können sie sowohl vom Grundleiden, welches die Erkrankung des Kiefergelenks hervorruft, als auch von individuellen Eigenschaften des Falles: vom Alter, in welchem die Erkrankung des Gelenkes aufgetreten war, von der Dauer des Leidens, welches mit Unbeweglichkeit des Kiefers und Zurückbleiben im Wachsthum u. s. w. verbunden ist, abhängig sein: in praktischer Hinsicht ist es wichtig, den Charakter der Veränderungen noch vor der Operation zu bestimmen, da die Schwierigkeit der letzteren von allen durch die Intensität dieser Veränderung bestimmt wird.

Wir wollen versuchen, den Einfluss all dieser Momente auf die einzelnen Formen, welche in der eben angeführten Tabelle angegeben wurden, aufzuklären. In der Aetiologie der fibrösen Ankylose sind verschiedene Leiden notirt; der Häufigkeit nach steht der Scharlach in erster Reihe (vier Fälle), dann sind zu je einem Male notirt: offene Fractur des Schädels und des Jochbogens, Fall auf das Kinn, acute fieberhafte Krankheit, Diphtherie und Taubheit (4). Von diesen Ursachen ist nur der Einfluss des Scharlachs unzweifelhaft, und dies wahrscheinlich wegen der bei dieser Krankheit vorkommenden serös-eitrigen Gelenkentzündungen. Was das Alter der Patienten, sowie auch die Krankheitsdauer anbetrifft, so kann aus der relativ geringen Zahl der einzelnen Beobachtungen keine klare Vorstellung vom Einflusse dieser Momente gewonnen werden; nach dem Alter theilten sich die Patienten folgender Weise ein: von 1—10 Jahren 3, von 11—20 5 und von 21—30 1; die Krankheitsdauer betrug: von 1—5 Jahren in 1 Falle, von 6—10 Jahren in 5 Fällen, von 11—15 Jahren in 1 Falle und von 16—20 Jahren in 2 Fällen.

Die knöcherne Ankylose hatte als Aetiologie folgende Leiden aufzuweisen: Otitis media primär oder als Complication einer anderen fieberhaften Krankheit (Scharlach, Masern u. s. w.) 8 mal, acute Infectionskrankheiten (Scharlach, Typhus) ohne Ohrenaffection 7 mal, traumatische Verletzungen (Fall auf das Kinn, Stoss gegen dasselbe u. s. w.) 4 mal, Schuss in's Ohr, Osteomyelitis, Abscesse im Bereiche des Kiefergelenks, Rheumatismus zu je einem Male — 4 mal. Nach dem Alter theilten sich die Patienten so ein: von 1—10 Jahren 7 Fälle,

von 11—20 Jahren 15, von 21—30 5. Die Dauer der Krankheit vor der Operation war: von 1—5 Jahren in 7 Fällen, von 6—10 Jahren in 12 Fällen, von 11—15 Jahren in 3 Fällen und von 16—20 Jahren in 3 Fällen.

Aus der Zusammenstellung dieser Zahlen mit denen, die für die fibröse Ankylose gewonnen wurden, geht wohl nicht hervor, dass eine längere Dauer der Krankheit eine häufigere Entwicklung der knöchernen Ankylose bedingen sollte; ebenso wenig macht sich irgend ein Einfluss des Alters der Patienten auf die Entwicklung der knöchernen Verlöthung geltend.

In zwei Fällen wurde ein Verschobensein des Gelenkköpfchens nach vorne von der Gelenkgrube und eine knöcherne Verwachsung desselben an unnormaler Stelle beobachtet, in beiden Fällen als Folge eines Trauma: in einem Falle Hufschlag auf die eine Gesichtshälfte, im anderen Stoss gegen das Kinn und Fractur des Unterkiefers.

Es folgen ferner die Fälle mit Formveränderung der Fortsätze in verschiedenem Grade und Ausdehnung. In drei Fällen, wo scharf ausgesprochene Veränderungen des Köpfchens und des Halses notirt sind, war zweimal eine Otitis media vorausgegangen und einmal offenbar eine chronische Osteomyelitis des Unterkiefers.

Der folgende Grad besteht in einer Veränderung beider Fortsätze, sowohl bei der fibrösen, als auch bei der knöchernen Ankylose. Von drei Fällen, in welchen eine fibröse Ankylose bestand, zeichneten sich zwei durch eine besonders lange Dauer des Leidens (20 Jahre) und durch einen frühen Beginn desselben aus — in einem Falle von der Geburt an, im anderen vom 3 jährigen Alter an; im 3. Falle setzte das Leiden mit 11 Jahren ein und dauerte 8 Jahre bis zur Operation; hier (mein Fall III) war eigentlich der Proc. condyloideus allein mangelhaft entwickelt, der Proc. coronoideus war dagegen stärker ausgebildet, als normal. Es ist wohl Grund da anzunehmen, dass die Unbeweglichkeit des Kiefers und die damit im Zusammenhange stehende Inactivität, welche das normale Wachsthum desselben hemmt, auch das Wachsthum seiner Fortsätze in Schranken hält; noch schärfer kommt dies zum Vorschein bei der Betrachtung der folgenden Gruppe.

Knöcherne Verwachsung mit Deformation der Fortsätze bis zum völligen Schwunde derselben. In der Aetiologie dieser Fälle nehmen traumatische Verletzungen die erste Stelle ein: Schlag auf's Gesicht, auf's Kinn, Fracturen des Kiefers, des Schädels u. s. w. — 9 Fälle. Hierher sind wahrscheinlich auch jene 2 Fälle zuzurechnen, wo das Leiden des Kiefers in den ersten Lebens-

jahren eingesetzt hatte bei Patienten, deren Geburt mit besonderen Schwierigkeiten verbunden war (Zange, Steisslage); traumatische Verletzungen sind also in 11 Fällen notirt; es folgt dann Otitis media primär und als Complication nach Scharlach, Pocken etc. 4 Fälle; endlich Scharlach und andere fieberhafte Krankheiten 3 Fälle. Nach dem Alter theilten sich die Patienten so ein: von 1—10 Jahren 4 Fälle, von 11—20 Jahren 7 Fälle, von 21—30 7 Fälle und von 31—37 2 Fälle. Was die Krankheitsdauer betrifft, so war sie: bei 1 Pat. 2 Jahre, bei 2 Pat. 3 Jahre, bei 2 Pat 5 Jahre, bei 1 Pat. 6 Jahre, bei 5 Pat. von 11—15 Jahren, bei 2 Pat. von 16 bis 20 Jahren, bei 3 Pat. von 21—25 und bei 3 Pat. von 26 bis 30 Jahren. Aus der Zusammenstellung der für diese Gruppe gewonnenen Zahlen, wo die Kieferveränderungen am meisten ausgesprochen und der operative Eingriff am schwierigsten war, folgt zweifellos, dass diese Veränderungen vom Zusammentreffen mehrerer Umstände abhängig sind. Zweifellos ist die Mitwirkung eines Trauma; besonders starke Veränderungen fanden sich dort vor, wo das Trauma allen Angaben nach während des Geburtsactes eingewirkt hatte. In einem dieser Fälle ist von der Knochenmasse, die den Unterkiefer mit dem Schädel verlöthete, gesagt: „es konnte dieselbe kaum etwas anderes, als, harte, feste Callusmasse vorstellen", in Folge einer Schädelbasisfractur, die durch die Gelenkfläche des Schläfenbeins und durch das Jochbein ging (Bergmann). Analoge Veränderungen, welche im zweiten Falle gefunden wurden, veranlassen den Autor (Baumgärtner) folgende Erwägungen in Betracht zu nehmen: „die Möglichkeit muss jedoch zugegeben werden, dass das rechte Unterkiefergelenk des Jungen bei der Geburt (in Steisslage) entweder durch die Widerstände des Geburtscanals oder durch den geburtshülflichen Eingriff (vielleicht zu starren Zug am Unterkiefer bei Anwendung des Veit-Smellie'schen Handgriffs gelitten haben kann". Auch ist die Entwicklung ähnlicher Veränderungen bei solchen Traumen, wie Stoss, Schlag auf's Kinn u. s. w. verständlich, diese können eine Fractur des Halses, des Gelenkköpfchens oder sogar der Gelenkgrube zur Folge haben. Bei der Fractur des Halses gehen die Bruchstücke auseinander, sie können kaum in Berührung gebracht werden, noch schwieriger können sie zusammengehalten werden, sie wachsen in falscher Stellung zusammen und als dessen Folge tritt eine Beschränkung der Beweglichkeit auf. Bei Fracturen des Köpfchens selbst kann die Ankylose, ausser den erwähnten Verhältnissen, noch in Folge der Periostreizung und der unregelmässigen Callusbildung entstehen. Noch mehr Bedingungen für eine überflüssige und unregelmässige Bildung von Knochengewebe

sind bei den Fracturen der Cavitas glenoidalis gegeben, zuweilen wird dabei eine Perforation der vorderen Wand des äusseren Gehörganges beobachtet. Ein Theil solcher Fälle endet tödtlich; als eins der Symptome solcher Verletzungen trat zuweilen eine Ohrenblutung auf und in der Anamnese eines Ankylosefalles wurde eine solche Blutung beobachtet. In den Fällen einer Entwicklung einer ausgedehnten knöchernen Verschmelzung ist eher an eine Verletzung nicht nur des oberen Endes des aufsteigenden Astes, sondern auch des Schläfen-, vielleicht des Jochbeins zu denken. Wegen der ausgedehnten Knochenverletzung einerseits, in Folge des grossen osteoplastischen Vermögens des Periostes andererseits, kann sich ein ausgedehnter Callus entwickeln. Einer erhöhten osteoplastischen Fähigkeit müssen auch die ausgedehnten Knochenverletzungen nach Otitis media und anderen Leiden, die mit einem entzündlichen Zustande des Periostes verbunden sind, zugeschrieben werden. Ausser dem vorausgegangenen Leiden machen sich in dieser Gruppe noch andere Einflüsse in klarer Weise geltend, und zwar der frühzeitige Beginn der Krankheit und die lange Dauer derselben: auf 17 Fälle, in denen das Alter notirt ist, waren die Patienten in 15 Fällen nicht mehr als 10 Jahre alt und nur in einem Falle 12 Jahre: die Dauer der Krankheit war, wie wir oben gesehen haben, die längste; von 15 Fällen war sie in 13 von 11—30 Jahren; ein Leiden, welches in der Periode des grössten Wachsthums des Unterkiefers eingesetzt und viele Jahre gedauert hatte, musste zweifellos bedeutende Veränderungen des ganzen Unterkiefers, inclusive des oberen Endes seines verticalen Astes hervorrufen. Es ist ferner anzunehmen, dass das kindliche Alter, wo das Periost die grösste osteoplastische Fähigkeit besitzt, auf die Ausdehnung der knöchernen Ablagerungen, welche diese Gruppe charakterisiren, ebenfalls einen Einfluss ausübt.

Die wahre oder arthrogene Unterkieferankylose.

Wir wollen die pathologisch-anatomischen Ergebnisse, die wir aus der Analyse einer relativ grossen Zahl Einzelbeobachtungen gewonnen haben, mit den existirenden Vorstellungen über die verschiedenen Unterkieferankylosen zusammenstellen. König unterschied zuerst im Jahre 1878 genauer die sog. wahre Unterkieferankylose von der falschen. Die Pathologie und Therapie der Ankylose besprechend, bemerkt er: „. . . . so erstreckt sich unsere Besprechung selbstverständlich nur auf die Formen von Bewegungshemmung und Beschränkung des Unterkiefers gegen den Oberkiefer, welche als Folge entzündlicher Gelenkprocesse aufzutreten pflegen. Man hat diese

Formen gewöhnlich unter dem Namen der Ankylosis vera von den anscheinend häufigeren geschieden, bei welchen die Bewegungshemmung ausging von entzündlichen Processen der Kieferweichtheile mit Zerstörung eines grösseren oder kleineren Theiles derselben, wodurch narbige Schrumpfung und Verwachsung von Ober- und Unterkiefer unter einander herbeigeführt wurde. Die durch solche Vorgänge beeinträchtigte oder aufgehobene Kieferbewegung pflegt man bekanntlich mit dem Namen der Ankylosis spuria, der narbigen Kieferklemme zu belegen." Von den meisten neueren Autoren wird die gleiche Eintheilung angenommen; in einer der letzten Arbeiten finden wir ungefähr dieselbe, wenn auch etwas weitere Definition: mit dem ersten Namen (Ankylosis mandibulae vera) werden diejenigen Ankylosen belegt, welche durch Erkrankungen im Gelenk selbst bedingt sind, mit letzterem (Ankylosis spuria) die ausserhalb des Gelenkes ihre Ursache haben. Den Uebergang von der einen Kategorie zu der anderen bilden die sog. kapsulären Ankylosen, wodurch Veränderungen in den äusseren bindegewebigen Theilen des Gelenkes und die Functionsstörung zu Stande kommt" (Alexander).

In der letzten Definition werden als Ursache der wahren Ankylose nicht nur entzündliche Processe des Gelenkes, sondern überhaupt Erkrankungen desselben angenommen. Es ist jedoch nicht schwer sich zu überzeugen, wenn man die ersten 10—15 Fälle durchsieht, dass diese beiden Definitionen der Wirklichkeit nicht entsprechen. Noch klarer tritt dies zum Vorschein, wenn man sich an die letzte Tabelle wendet. Rechnet man die ersten vier Gruppen dieser Tabelle zu den Veränderungen der Theile, welche an der Bildung des Kiefergelenkes im engen Sinne theilnehmen, so beschränken sich diese Veränderungen nur in 64 Proc. auf das Kiefergelenk; in den übrigen 36 Proc. schreiten diese Veränderungen weit über die anatomischen Grenzen dieses Gelenks; obgleich diese extraarticulären Veränderungen zuweilen secundären Ursprungs sind, d. h. sie entwickeln sich nachträglich in Folge der langen Unbeweglichkeit des Kiefers, nicht desto weniger werden sie, nachdem sie einen gewissen Grad erreicht haben, zu einem gleichen, vielleicht noch grösseren Hindernisse zur Herstellung der Kieferbeweglichkeit, als das arthrogene Leiden. In einer relativ geringen Zahl der Fälle entwickeln sich diese extraarticulären Hindernisse primär unter dem Einflusse dieses oder jenes Momentes, und dies sowohl mit Veränderungen im Kiefergelenke, als auch — in seltenen Fällen — ohne jede Erkrankung des letzteren. Die Vorstellung von der wahren Ankylose als einer Ankylose arthrogener Herkunft ist also mit einem Vorbehalte in dem Sinne zu nehmen,

dass für eine bedeutende Zahl derselben darunter hauptsächlich ein genetischer Zusammenhang der Ankylose mit der Erkrankung des Kiefergelenks zu verstehen ist, aber das wirkliche. zuweilen auch das hauptsächlichste Hinderniss für die Kieferbewegungen liegt weit jenseits der Grenzen dieses Gelenks; die Beweglichkeit wird in solchen Fällen bei der Operation nur dann hergestellt, wenn der operative Eingriff sich nicht auf die alleinige Gelenkresection beschränkt, sondern auch die nicht minder wichtigen extraarticulären Veränderungen beseitigt.

Von den letzteren üben die Veränderungen des Proc. coronoideus, seiner Form, Grösse, Beziehung zu den Nachbartheilen, wie der zu Gebote stehenden Beobachtung zu entnehmen ist, einen besonders grossen Einfluss auf die Kieferbeweglichkeit aus, deshalb glaube ich dies etwas ausführlicher berühren zu sollen.

Proc. coronoideus als Ursache der Unbeweglichkeit des Unterkiefers.

Wernher scheint auf die Bedeutung des Proc. coronoideus in dieser Beziehung zuerst hingewiesen zu haben; beim Aufzählen der verschiedenen Ursachen der Unbeweglichkeit des Unterkiefers rechnet er auch die knöcherne Verwachsung dieses Fortsatzes mit dem Arcus zygomaticus, wobei er zwei Beispiele solcher Verwachsung (Sebastian und Sandifort) anführt, aber in beiden Fällen war eine ausgedehnte Knochenmasse vorhanden, welche ausser dem Fortsatze und dem Arcus zygomaticus auch die benachbarten Knochen verlöthete; im zweiten Falle war das eine Kiefergelenk luxirt.

Die erste genauere Beobachtung gehört Langenbeck an. In dem von uns bereits ausführlich citirten Falle von angeborener Kieferankylose diente der Processus coronoideus als Hinderniss zur Oeffnung des Kiefers; in der Voraussetzung, dass dies von der unregelmässigen Form und Richtung des Fortsatzes und vom Anstossen desselben an die hintere Fläche des Jochbeins und des Oberkiefers abhängen möchte, resecirte Langenbeck diesen Fortsatz aus einem auf den unteren Rand des Arcus zygomaticus senkrecht stehenden Schnitte. Sobald dies auf beiden Seiten ausgeführt worden war, öffnete sich der Mund frei und dieses Resultat erhielt sich während 3 Wochen, solange der Patient unter Beobachtung stand. Leider berichtet Langenbeck gar nicht, ob diese Fortsätze wirklich irgendwie verändert waren.

Grube operirte eine Ankylose, die sich bei einer 21jährigen Frau nach einer Entzündung im Bereiche des linken Kiefergelenkes entwickelt hatte, er durchtrennte von der Mundhöhle aus (nach Dieffenbach) zuerst den einen Processus coronoideus und dann (als die Unbeweglichkeit des Kiefers bestehen blieb) auch den Processus condyloideus, der Mund

wurde mit einer Zange um 1 Zoll aufgesperrt; später Verschlimmerung und neue Operation (Myotomie des M. masseter). Bei Gelegenheit dieses Falles äussert er Folgendes über die Bedeutung des Fortsatzes: nach Fracturen des Unterkieferhalses tritt gewöhnlich keine knöcherne Verwachsung ein, sondern es wird eine Pseudarthrose beobachtet, weil das abgebrochene Köpfchen zusammen mit der Gelenkkapsel unter dem Einflusse der Contraction des M. pterygoideus ext. nach der Seite hin verschoben wird und mit der Bruchfläche des unten gelegenen Knochens nicht mehr in Berührung kommt. Bei der Durchtrennung des Knochens, die zur Beseitigung der Ankylose vorgenommen wird, kann eine solche Verschiebung der Bruchstücke nicht stattfinden, da das Köpfchen in der Gelenkgrube fixirt ist; in Folge dessen kann eine neue knöcherne Verwachsung und ein Recidiv der Kiefersperre eintreten. Um dies zu vermeiden, muss, nach Grube, der Processus coronoideus durchtrennt werden, worauf seine Spitze mit dem an derselben sich inserirenden M. temporalis unter den Arcus zygomaticus gezogen wird; der M. masseter, als ein Muskel, der den Unterkiefer nach vorne schiebt, gewinnt dabei einen grösseren Spielraum, der Unterkiefer wird beim Oeffnen des Mundes nach vorne gerückt und der untere Stumpf des durchtrennten Knochens stösst nicht auf den oberen, sondern er findet im Raume zwischen den Fortsätzen (Incis. semilunaris) Platz.

König erwähnt bereits 1878 bei der Beschreibung der Resection des Kiefergelenkes, dass auch die Entfernung des Processus coronoideus erforderlich werden kann.

In der Arbeit von Schulten, die im folgenden Jahre (1879) erschienen ist, ist bereits 1 Ankylosefall beschrieben, in dem beide Processus coronoidei durchtrennt werden und auf der einen Seite eine Resection des Kiefergelenkes, auf der anderen eine gewaltsame Zerreissung der fibrösen Verwachsungen ausgeführt wurde.

Rose bemerkt, indem er von zwei von ihm operirten Fällen beiderseitiger Kieferankylose spricht, dass in beiden Fällen nicht nur Synostosen der Kiefergelenke, sondern auch ernstere Störungen vorhanden waren, denen zu Folge er gezwungen war, nicht nur die Kiefergelenke zu resecciren, sondern auch den ganzen Arcus zygomaticus zu entfernen, wobei er sich überzeugte, „dass in diesen Fällen ein übermässiges Wachsthum des Proc. coronoideus vorliegt, der sich oberhalb des Jochbogens anstemmt."

König bemerkte ebenfalls bei der Demonstration von Wolff der bereits erwähnten angeborenen Ankylose, dass in ähnlichen Fällen die Unbeweglichkeit des Kiefers schwieriger zu beseitigen ist, dass es hier nicht genügt, den Processus condyloideus allein zu entfernen, „man muss Processus condyloideus sammt dem Processus coronoideus wegnehmen", er verfuhr so in 2 Fällen und die erzielte Beweglichkeit war genügend.

Rechnitz beschrieb eine erworbene Ankylose bei einem 24jährigen Manne. Bei der Operation wurden beide fibrös ankylotische Kiefergelenke und beide Proc. coronoidei resecirt; es stellte sich dabei heraus, dass der rechte Proc. coronoid. übermässig gross war, obgleich seine Form ungefähr normal war. Diese Veränderungen des Fortsatzes waren von einer eitrigen Periostitis desselben mit nachfolgender Hypertrophie abhängig; die Vergrösserung des Fortsatzes war, nach der Meinung des

Autors, eben die Ursache der Kieferankylose, obgleich ausserdem eine beidseitige fibröse Ankylose der Gelenke vorhanden war.

Mit der Vergrösserung der Zahl der Operationen der Unterkieferankylose vermehrte sich rasch auch die Zahl der Operationen eigentlich am Proc. coronoideus; als Veranlassung zu solchen Operationen diente eine ungenügende Kieferbeweglichkeit nach der Resection des Kiefergelenkes oder sogar eine völlige Unbeweglichkeit desselben trotz der vorausgegangenen Resection. Auf die Bedeutung der Proc. coronoid. in dieser Beziehung wird in vielen Fällen ausdrücklich hingewiesen („worauf", d. h. nach der Durchtrennung des Fortsatzes, „sich der Mund sofort weit öffnen lässt"; „jetzt ist der Effect ganz vollkommen"; „la resection de l'extremité de l'apophyse coronoide en est parfois comme dans notre cas complétement indispensable" u. s. w. u. s. w.). Die nächsten Ursachen eines solchen Hindernisses seitens der Proc. coronoidei waren verschiedenartig; in vier Fällen ist eine knöcherne Verlöthung desselben mit dem Arcus notirt, zwei Mal eine Anstemmung an den Jochbogen, ein Mal (nach einer Kiefergelenkresection) eine Anspannung des M. temporalis, was durch eine Durchtrennung des Proc. coronoid. beseitigt worden ist, worauf sich der Mund vollständig öffnete; einige Male sind die Veränderungen des Fortsatzes nicht angegeben, es ist nur auf das Hinderniss seitens desselben hingewiesen; endlich am häufigsten (13 Mal) war er zusammen mit dem Proc. condyloideus mit den Schädelknochen durch eine Knochenmasse verlöthet. Wie häufig das Hinderniss für die Beweglichkeit des Kiefers in diesem Fortsatze lag, kann aus der bedeutenden Zahl der Operationen an demselben (lineare Durchtrennung, vollständige Entfernung desselben allein oder zusammen mit anderen Kieferknochen) beurtheilt werden. Die Betrachtung des von mir gesammelten Materials ergiebt folgende Zahlen:

Resection der Coronoidei allein	1 Fall
Lineare Durchtrennung der Proc. coronidei und condyloidei	1 „
Resection des Kiefergelenkes und lineare Durchtrennung der Proc. coronoidei	21 Fälle
Resection des Kiefergelenks und Entfernung des Proc. coronoideus	11 „ [1]
Entfernung des ganzen oberen Endes des aufsteigenden Astes	23 „ [2]
Summa	40 Fälle

1) Einschliesslich auch die 3 Fälle von König, von denen eben die Rede war.

2) In dieser Zahl sind auch jene Fälle eingeschlossen, in denen am Anfange der Operation eine Resection des ganzen oberen Endes nach Mears ausgeführt wurde.

Setzen wir diese Zahl gegen die Zahl der Operationen, welche eigentlich am Kiefergelenk ausgeführt worden waren (44), so werden wir uns noch mehr davon überzeugen, dass die Ursache der sogenannten wahren Ankylose des Unterkiefers sehr häufig ausserhalb der Grenzen des Kiefergelenkes liegt. Was das Grundleiden anbelangt, welches die Veränderungen der Proc. coronoidei hervorbrachte, so kann ausser dem bereits erwähnten Vorhandensein derselben bei den angeborenen Ankylosen, auf alle diejenigen Bedingungen hingewiesen werden, bei denen bisher die am schärfsten ausgesprochenen Veränderungen des ganzen oberen Endes beobachtet wurden: traumatische Verletzungen und lange andauernde Ankylosen; hier sind die Bedingungen (theils primär, theils secundär) gegeben für das Zustandekommen der Veränderungen, sowohl der Form des Proc. coronoideus, als auch seiner Lagebeziehung zu den umgebenden Theilen.

Beidseitige Ankylosen.

Schon Wernher, der aus der Literatur 15 Fälle von Ankylose des Unterkiefers gesammelt hat, fand 7 Fälle von beidseitigem Befallensein (Beobachtungen von Holseher, Köhler, Percy u. A.)[1], die neueren Beobachtungen haben ebenfalls bestätigt, dass die beidseitige Affection des Kiefergelenkes verhältnissmässig nicht selten vorkommt, wenn vielleicht auch in nicht so grosser Zahl, wie man nach den ersten 15 Fällen von Wernher glauben könnte. In der von mir gesammelten Kasuistik kommen auf 59 Fälle einseitiger Ankylose 35 Fälle von beidseitiger Affection (d. h. über 37 Proc.). Was die Bedingungen der Entstehung einer beidseitigen Ankylose anbelangt, so sind diese noch gegenwärtig in vielen Fällen unklar, obwohl diese Frage bereits auch die älteren Autoren beschäftigte. Wernher weist unter anderem auf die Unhaltbarkeit der Meinung einiger französischen Autoren hin, nach denen eine beidseitige Ankylose sich aus einer einseitigen entwickeln kann, blos dank dem langen Bestehen der letzteren und der secundären Verödung des anderen Gelenkes wegen der Unbeweglichkeit des Kiefers. Gegen diese Annahme führt er eine ganze Reihe überzeugender Beobachtungen an (Cruveilhier, Kuhnholz u. A.); am überzeugendsten sind die folgenden Thatsachen: im Falle von Kuhnholz war die Ankylose angeboren und die Kiefergelenke sind bei der Section nach 60 Jahren beweglich ge-

1) Schulten und Grube führen ihrerseits aus der Literatur der erstere 5 Fälle, der andere 6 Fälle von beidseitiger Ankylose an, dabei werden von beiden nicht dieselben Autoren citirt.

funden worden; noch klarer ist dies im Falle von Cruveilhier: bei der Section einer 89jährigen Frau wurde das rechte Kiefergelenk in Folge von Ablagerung von Knochensubstanz in der Umgebung völlig unbeweglich gefunden, das linke Gelenk war frei; das Leiden war im 8. Lebensjahre aufgetreten, d. h. 80 Jahre vor dem Tode. Auf Grund solcher Thatsachen erklärt Wernher die beidseitige Ankylose durch das Erkranken beider Kiefergelenke. Gegenwärtig kann diese Erklärung aus der Zusammenstellung vieler Einzelbeobachtungen bestätigt werden, obschon die Bedingungen der Erkrankung beider Gelenke nicht immer klar sind. Was den Einfluss des Geschlechts, des Alters der Patienten, der Krankheitsdauer auf das beidseitige Befallenwerden anbelangt, so haben wir da folgende Zahlenverhältnisse: von 32 Fällen beidseitiger Ankylose ist das Geschlecht 30 Mal angegeben, darunter 17 Männer, 13 Frauen. Das Alter der Patienten bei der Operation respective bei der ersten Untersuchung war: von 1 bis 10 Jahren in 3 Fällen, von 11 bis 20 in 15 Fällen, von 21 bis 30 in 10 Fällen, von 31 bis 36 in 2 Fällen. Alter der Patienten beim Beginne des Leidens: von 1 bis 10 Jahren in 18 Fällen, von 11 bis 20 in 3, von 19 bis 30 in 2 Fällen. Dauer der Krankheit: von 1 bis 5 Jahren in 2 Fällen, von 6 bis 10 in 9 Fällen, von 11 bis 15 in 4 Fällen, von 16 bis 20 in 6 Fällen, 21—1, 6—21.

Vergleicht man diese Zahlen mit den für alle Ankylosen überhaupt gewonnenen gleichnamigen Zahlen, so kann nicht unbemerkt bleiben, dass die Dauer der Krankheit bei den beidseitigen Ankylosen grösser ist; so kommen auf 25 Fälle, wo das Leiden eine relativ kurze Zeit von 1 bis 5 Jahren dauerte, nur 2 Fälle von bilateraler Ankylose: die übrigen sind einseitige; zu demselben Schluss kommt man, wenn man berücksichtigt, dass von 23 Fällen beidseitiger Ankylose nur 2 eine Dauer von 1 bis 5 Jahren aufzuweisen hatten, in den übrigen 21, d. h. in $^9/_{10}$ aller Fälle war die Krankheitsdauer von 6 bis 26 Jahren, während die Ankylosen überhaupt in nur $^2/_3$ aller Fälle eine Krankheitsdauer von über 5 Jahren aufzuweisen hatten. Nach den klinischen Ursachen theilten sich die beidseitigen Ankylosen folgender Weise ein: sogenannte angeborene 1; traumatische Verletzungen: beim Geburtsact 1, Schlag auf den Kopf 1, Fall auf das Kinn 1, Stoss gegen dasselbe 5, Schuss in beide Ohren 1 = 9 Fälle. Selbstständige Entzündungen des Kiefergelenks (Rheumatismus, Gonorrhoische Entzündung) 4 Fälle, Entzündungen der Kiefergelenke im Verlaufe von verschiedenen Krankheiten (Scharlach, Diphtherie u. s. w.) 7 Fälle. Secundäre Entzündungen der Kiefergelenke in Folge von Uebergreifen der Entzündung vom Ohre her, Otitis media (primär oder im Verlaufe

von Infectionskrankheiten) 5 Fälle, Osteomyelitis, Periostitis der Proc. coronoidei und Entzündung der Weichtheile (?) in der Nähe des Kiefergelenks 4 Fälle. Bei der Vergleichung dieser Tabelle mit den für die Ankylose überhaupt gewonnenen Zahlen kann der Umstand nicht unbeachtet bleiben, dass von 11 Fällen, in welchen als Ursache der Ankylose Fall auf's Kinn oder Stoss gegen dasselbe angegeben ist, in 5 Fällen eine beidseitige Ankylose sich entwickelte; dieser Umstand spricht zweifellos — wenn man das Zahlenverhältniss der ein- und beidseitigen Ankylosen beachtet — für die Annahme, dass bei dieser Verletzung eine bilaterale Ankylose sich leicht entwickelt, wahrscheinlich in Folge der gleichmässigen Vertheilung der einwirkenden Kraft auf beide Kiefergelenke; in demselben Sinne spricht auch der Fall von beidseitiger Ankylose in Folge von Schlag auf den Kopf, wo die auf beide Kiefergelenke einwirkende Kraft in umgekehrtem Sinne von oben nach unten gerichtet war; es ist auch wohl verständlich, dass eine beidseitige Verletzung des äusseren Gehörganges eine bilaterale Ankylose entstehen liess. In den Ankylosen, welche durch solche Erkrankungen der Kiefergelenke, wie Rheumatismus, Arthritis deformans, gonorrhoische Entzündung hervorgerufen waren, hätte man a priori eher eine beidseitige Affection erwarten können, thatsächlich haben wir aber nur 4 Fälle auf 10; übrigens ist in 2 Fällen von Arthritis deformans die afficirte Seite nicht angegeben; sie sind deshalb nicht berücksichtigt worden. Sehr auffallend ist die relative Seltenheit der beidseitigen Ankylose nach primärer oder secundärer Otitis: 3 Fälle auf sämmtliche 18 Ankylosen in Folge solcher Ohrenentzündungen. Verständlicher ist die Seltenheit der Affection auf beiden Seiten in Folge von Uebergreifen einer Entzündung von den benachbarten Weichtheilen her (3 Fälle auf sämmtliche 12).

Was die pathologisch-anatomischen Veränderungen anbetrifft, so kamen bei der beidseitigen Ankylose alle oben beschriebenen Typen dieser Veränderungen — von den geringen Veränderungen der Gelenkflächen allein bis zu den bedeutenden Knochendeformationen — vor; sie waren dabei in beiden Gelenken die gleichen oder sie waren verschieden und combinirten sich ohne irgend welche Regelmässigkeit. In 18 Fällen beidseitiger Ankylose, in denen diese Veränderungen notirt sind, kamen am häufigsten die folgenden vor: knöcherne Ankylose auf beiden Seiten = 7 Mal, fibröse auf beiden Seiten = 2 Mal, knöcherne Ankylose auf der einen und fibröse auf der anderen = 3 Mal, knöcherne Ankylose mit Veränderungen des oberen Endes des aufsteigenden Astes = 5 Mal u. s. w. Die Beziehung dieser Veränderungen zu den Krankheiten, von welchen sie

hervorgebracht wurden, zur Krankheitsdauer, zum Alter der Patienten u. s. w. haben wir bereits bei den Ankylosen überhaupt erörtert; speciell in Bezug auf die beidseitigen Ankylosen ist nichts Neues hinzuzufügen.

Verlauf der Ankylose und Symptome.

Die Entwicklung der Ankylose geht mit verschiedener Schnelligkeit vor sich und vom Beginne einer geringen Schwierigkeit beim Oeffnen des Mundes bis zur völligen Unbeweglichkeit des Unterkiefers vergehen verschiedene Zeiträume — von etlichen Monaten bis mehreren Jahren und dabei unabhängig von irgend welcher Behandlung oder vom Charakter der pathologisch-anatomischen Gelenkveränderung, es gelingt jedenfalls keinen Zusammenhang in dieser Beziehung zu bemerken. Ebenfalls verschieden ist der Zeitraum zwischen dem Auftreten der ersten Zeichen einer erschwerten Oeffnung des Mundes und dem Leiden, durch welches diese Erschwerung hervorgebracht war: in einigen Fällen wurde sie bemerkt bereits einige Tage nach dem Auftreten des Leidens, welches später zur Entwicklung der Ankylose führte, in anderen Fällen dagegen erst nach mehreren Monaten, und auch hier gelingt es nicht, in den einzelnen Fällen einen Grund für diese Verschiedenheit zu finden.

Die ausgebildete Ankylose übt einen grossen localen und allgemeinen Einfluss aus. In letzterer Beziehung unterscheidet sich zweifellos die Ankylose des Unterkiefers, welch letzterer an der Nahrungsaufnahme, am Kauen und folglich mittelbar auch an der Ernährung des ganzen Organismus theilnimmt, von den Ankylosen anderer Gelenke, wo der Einfluss der Ankylose sich gewöhnlich auf die nächsten Theile beschränkt.

Der locale Einfluss macht sich vor Allem am Unterkiefer selbst geltend und äussert sich in einer mehr oder minder ausgesprochenen Atrophie desselben nach allen Richtungen hin: im sagitalen und frontalen Durchmesser, in einer schwächeren Entwicklung des Körpers des Unterkiefers in seiner Dicke, Breite, in einer schwächeren Entwicklung des verticalen Astes und endlich in einer Veränderung der Form selbst beider Fortsätze; die letzten Veränderungen lassen sich durch Veränderungen der äusseren Formen des Gesichts nicht merken und werden erst beim Blosslegen des Gelenkes entdeckt (s. pathologisch-anatomische Veränderungen). Diese Veränderungen stehen fast immer im Zusammenhange mit einem Zurückbleiben im Wachsthum des Unterkiefers, da es sich gewöhnlich um einen kindlichen Kiefer, dessen Wachsthum noch nicht beendet ist, handelt. Das Zu-

rückbleiben im Wachsthum im sagitalen Durchmesser führt zu einem Nachhintenstehen des Kinnes, zu einem bedeutenderen oder geringeren Verstreichen der Kinnnische, einem ausgesprochenen Vorstehen des vorderen Theiles des Oberkiefers und der Nase, die dann nach Art eines Vogelschnabels vorragt, wodurch das ganze Gesicht einen „Vogelausdruck" bekommt, daher auch die charakteristische Bezeichnung: „Vogelgesicht" von Bergmann. Das ungleichmässige Zurückbleiben im Wachsthum beider Hälften des horizontalen Unterkiefertheiles führt zu einer Asymetrie des Gesichtes, zu einer Verschiebung des Kinnes nach der einen Seite hin von der Mittellinie des Gesichtes. In einigen Fällen ist diese Asymetrie sehr scharf ausgesprochen (z. B. mein Fall I). Zusammen mit dem Kinne wird auch die Nase, der Mund verschoben, wodurch das Gesicht noch mehr entstellt wird. Die in Folge der Verschiebung des Kinnes, der Nase u. s. w. nach deren Seite hin schmäler gewordene Gesichtshälfte erscheint voller, die entgegengesetzte Seite erscheint dagegen breiter, flacher, als ob sie schwächer entwickelt wäre, was thatsächlich nicht der Fall ist. In den meisten Fällen kommt diese ungleichmässige Atrophie und das Verschobensein des Kinnes nach der Seite hin bei einseitiger Ankylose zu Stande; von 28 Fällen, in denen eine Asymytrie notirt ist, war sie in 18 Fällen bei der einseitigen Ankylose, dabei war die Kieferhälfte auf der Seite der Ankylose, wohin auch das Kinn verschoben war, die schwächer ausgebildete. Nur in einem Falle von einseitiger Ankylose soll eine grössere Atrophie des Kiefers auf der gesunden Seite vorhanden gewesen sein, was vom Autor (Küster, Fall I) als Ausnahme angeführt wird. Aus der Beschreibung dieses Falles kann man jedoch glauben, dass es sich hier eher um die von mir eben beschriebene Abflachung der gesunden Kieferseite in Folge der stärkeren Ausbildung und der Verschiebung des Kinnes nach der Seite der Ankylose handelte. „Das Gesicht hat — schreibt Küster — etwas Vogelartiges, da das Kinn weit zurücksteht, auch ist dasselbe asymetrisch, indem der rechte Unterkiefer mehr gesunken als der linke". Nach welcher Seite hin das Kinn verschoben war, ist aus der Beschreibung nicht klar. Ein anderer Autor, der auf eine gleiche Ausnahme hinweist, welcher er auch die falsche Operation nach der gesunden Seite zuschreibt, war Poisson; in seinem Falle handelte es sich um eine beidseitige Ankylose, bei der die grössere Atrophie auf der Seite der fibrösen Ankylose beobachtet wurde, während die entwickeltere Hälfte der knöchernen Ankylose entsprach. Endlich der dritte Autor, der auf dieselbe Thatsache hinweist, war Sarytscheff, in seinem Falle aber hatte man

es zweifellos mit einer beidseitigen Ankylose zu thun; da aber die Kiefergelenke hier nicht eröffnet wurden (es wurde eine keilförmige Resection aus dem Kieferwinkel vorgenommen), so kann leider nicht entschieden werden, ob die grössere Atrophie der grösseren Gelenkveränderung entsprach. In zwei Fällen ist eine Asymetrie auch bei beidseitiger Ankylose notirt; in meinem Fall IV entsprach die grössere Atrophie der am meisten veränderten Seite, hier bestand eine knöcherne Verlöthung des oberen Endes des aufsteigenden Astes mit dem Arcus zygomaticus, auf der anderen Seite — eine fibröse Ankylose. In einem anderen Falle (Bergmann) heisst es: „eine geringe Asymetrie des Gesichtes war nicht zu verkennen. Die rechte Wange war magerer, die linke etwas voller." Auf der rechten Seite wurde bloss eine Verödung des Gelenkes mit Erhaltung des Knorpels sogar gefunden, auf der linken eine massive Knochenmasse, welche den Unterkiefer mit der Schädelbasis verlöthete. Ob das Kinn in diesem Falle verschoben war, ist ebenfalls nicht angegeben. In den übrigen Beobachtungen ist von einer Asymetrie des Gesichtes die Rede, ohne genauere Angaben über die Natur derselben. In der allergrössten Mehrzahl der Fälle wird also diese Asymetrie bei einseitiger Ankylose beobachtet, wobei die weniger ausgebildete Kieferhälfte dem ankylotischen Gelenk entspricht. Das beste Kriterium zur Bestimmung einer solchen halbseitigen Atrophie dient die Verschiebung des Kinnes nach der Seite der Atrophie hin. Es ist nur im Auge zu behalten, dass die „Abflachung" der einen Gesichtshälfte, die Abflachung der Wange, wovon bei einigen Autoren die Rede ist, nicht von der grösseren Atrophie dieser Seite abhängig ist, sondern umgekehrt vom geringeren Wachsthum der entgegengesetzten Hälfte des Unterkiefers und von der dadurch hervorgebrachten Verschiebung des Kinnes nach dieser Seite hin; einen solchen Eindruck bekam man wenigstens in meinen Fällen (s. photographische Abbildungen). In denjenigen wenigen Fällen, wo die Asymetrie bei einer beidseitigen Ankylose beobachtet wurde, existirte offenbar eine mindere Beständigkeit: das Kinn kann sowohl nach der Seite der grösseren, als auch nach der der geringeren Veränderung des Kiefergelenkes hin verschoben sein.

Die Kieferatrophie im frontalen Durchmesser giebt sich in einer ausgesprochenen Schmalheit der unteren Gesichtshälfte kund, was zusammen mit dem Zurückbleiben im Breitenwachsthum des horizontalen Astes, mit dem geringeren Vorstehen des unteren Kieferrandes das Verschwinden der ganzen Nische der Submentalregion bedingt, welch letztere anstatt der normalen

schräg-horizontalen Lage eine fast verticale annimmt; in Folge dessen geht oft die Wangenoberfläche unmittelbar in die der entsprechenden Halsseite über; bei einseitiger Ankylose macht sich dies mehr auf der gesunden Seite geltend, eben wegen der grösseren Abflachung derselben in Folge der Verschiebung des Kiefers nach der Seite der Ankylose hin, was noch mehr zu glauben veranlasst, dass eben diese Seite (d. h. die gesunde) des Unterkiefers die im Wachsthum zurückgebliebenere sei.

Am stärksten tritt begreiflicher Weise die Atrophie oder genauer die mangelhafte Entwicklung des Kiefers dort hervor, wo die Ankylose im früheren Alter aufgetreten war, d. h. zur Zeit, wo das Wachsthum des Kiefers eben begonnen hatte; so war die mangelhafte Kieferausbildung (Vogelgesicht) in den sog. angeborenen Ankylosen (Langenbeck, J. Wolff), wie aus den Abbildungen zu sehen ist, am stärksten ausgesprochen; es folgen dann Fälle, wo die Ankylose am wahrscheinlichsten sich an eine Verletzung während der Geburt angeschlossen hatte (Bergmann); dann diejenigen, wo die Ankylose in den ersten Lebensjahren, im Alter von 2—4 Jahren sich entwickelt hatte; hier ist ebenfalls von einer „ausserordentlichen Kleinheit", einer „auffälligen Atrophie", einem „typischen Vogelgesichte", einem „starken Zurückbleiben im Wachsthum" u. s. w. die Rede (Alexander, Jemoli, Baumgärtner, Grube, meine Fälle I, IV, V). Es kann jedoch nicht behauptet werden, dass dies die Regel sei, manchmal wurde, trotz der Entstehung der Ankylose in früher Kindheit, eine scharf ausgesprochene Atrophie des Kiefers nicht beobachtet mein Fall II, Tschmarke) oder sie war weniger auffallend und wurde nicht notirt. In den Fällen, wo die Ankylose in einem vorgerückteren Alter entstanden war, ist sehr oft von einer Atrophie des Unterkiefers im sagitalen Durchmesser gar keine Rede, es wird aber zuweilen auf eine Verschiebung des Kinnes nach irgend einer Seite hingewiesen.

Die Veränderungen betreffen, wie bereits gesagt, auch den verticalen Fortsatz, nur sind sie der äusseren Besichtigung weniger zugänglich. Die Länge dieses Astes ist zuweilen auf der ankylotischen Seite kleiner, als auf der gesunden, was auch durch directe Messung des aufsteigenden Astes nachgewiesen werden kann.

Ein besonderer Gesichtsausdruck war in meinem Falle III vorhanden, wo die linke Hälfte eine eigenartige Veränderung darbot, wie in der Literatur noch nicht beschrieben ist (s. Fig. IV). Das Wesentliche dieser Veränderung schien in einer Verkleinerung der linken Gesichtshälfte im verticalen Durchmesser von oben nach unten zu bestehen; dadurch kann die Verengerung der Augenspalte, die ungleichmässige Lage der Mundwinkel u. s. w. erklärt werden.

Die Frage nach den Ursachen der beschriebenen Atrophie kann nicht als gelöst gelten. Nach den einen ist sie von trophischen Störungen abhängig (Küster); diese sind auf der kranken, entzündeten Seite schärfer ausgesprochen, weshalb hier auch das Zurückbleiben im Wachsthum stärker ist, nach anderen Autoren soll diese Atrophie mit der Inactivität des Kiefers in Folge der Ankylose im Zusammenhange stehen. Durch die gleiche Inactivität erklärt man die Asymetrie des Gesichtes bei einseitiger Ankylose, wo von der kranken Seite die Function noch vor der Ausbildung einer vollständigen Ankylose eingestellt wird, d. h. wenn der Patient die gesunde Kieferseite noch zum Kauen benutzt (Baumgärtner). Schon Wernher weist hin auf die Analogie in dieser Beziehung mit der Ankylose anderer Gelenke z. B. auf die Ausbildung eines schräg-verengten Beckens bei einseitiger Ankylose des Ileosacralgelenkes. Zu Gunsten des Zusammenhanges der Atrophie mit der Inactivität sprechen die Thatsachen, die zwar nicht zahlreich sind, in denen nach der Heilung der Ankylose mit dem Beginne der gewöhnlichen Function des Unterkiefers derselbe zuzunehmen beginnt. So operirte Schulten einen 13jährigen Knaben mit einer beiderseitigen Ankylose, die sich nach einem Scharlach entwickelt hatte; 4 Monate nach der Operation — „l'arcade dentaire devait éprouver une augmentation de volume visible; elle n'étai plus qu'à un quart de pouce de la superieure, tandis que la distance qui les separait auparavant était un tiers de pouce". Capony, der zwei Fälle beschrieben hat, berichtet, dass im ersten Falle 1½ Jahre nach der Operation die Incongruenz zwischen dem Ober- und Unterkiefer kleiner war, was auch vom Patienten selbst bemerkt worden ist; im zweiten Falle war die Volumvergrösserung des Unterkiefers 6 Monate nach der Operation eine bedeutende; das Gesicht behielt noch das eigenartige Aussehen, aber das Kinn stand zweifellos nicht mehr so weit nach hinten, wie früher. Jemoly berichtet von einem 17jährigen Mädchen mit beiderseitigen Ankylose, die nach Keuchhusten im 8. Lebensmonate entstanden war; es war eine scharf ausgesprochene Unterkieferatrophie vorhanden. Es wurde eine Resection beider Kiefergelenke ausgeführt. Bei regelmässiger Ernährung wurde bereits nach einigen Monaten „eine auffällige Veränderung der Difformität" bemerkt. In der erwähnten Beobachtung, bezw. in dem von mir benutzten Referate ist übrigens nicht gesagt, wovon diese „Veränderung" abhängig war[1]). Ausführlicher wird die Frage von der mangelhaften Entwicklung des Unterkiefers (Mikrognatea) von H. Lorenz erörtert.

1) In einem der von Bergmann operirten Fälle wurde die Patientin einer orthopädischen Behandlung mittelst Apparate unterworfen in der Absicht, eine

Es kann jedoch nicht unerwähnt bleiben, dass in einem Falle ein dem eben Gesagten entgegengesetztes Verhalten nach der Operation beobachtet wurde. Rechnitz fand bei der Untersuchung eines Patienten 2½ Jahre nach der Operation (Resection beider Kiefergelenke und Entfernung beider Coronoidei), dass der Patient so aussah, als ob er einen angeborenen mangelhaft entwickelten Unterkiefer besässe; er erklärte diese Thatsache durch Verkürzung des Knochens in Folge der Entfernung der Gelenkenden des Unterkiefers. Die vorliegenden Thatsachen bieten meiner Meinung nach noch nicht die Möglichkeit, die Frage von den Ursachen der mangelhaften Entwicklung des Unterkiefers genau zu entscheiden, was begreiflicher Weise die diagnostische Bedeutung dieser Erscheinung praktisch nicht vermindert.

Zusammen mit dem Unterkiefer bleibt zweifellos auch der Oberkiefer im Wachsthum zurück, aber in einem nicht so scharf ausgesprochenen Grade, dabei übt dies keinen so bedeutenden Einfluss auf die Form des Gesichtes aus, wie die Atrophie des Unterkiefers.

Mundhöhle. Als Hauptsymptom der Unterkieferankylose tritt die Unbeweglichkeit desselben auf. Von den drei Bewegungsarten des Unterkiefers wird in den Einzelbeobachtungen die Bewegung von oben nach unten am meisten berücksichtigt; sie geht in weiteren Grenzen vor sich und ist in praktischer Hinsicht die wichtigste; ihre Beschränkung fällt dem Patienten und den Angehörigen am meisten auf. In sehr wenigen Fällen ist eine absolute Unbeweglichkeit notirt, gewöhnlich kann der Patient den Mund activ öffnen bis zur Bildung einer Oeffnung zwischen den Schneidezähnen oder häufiger (beim Nachhintenstehen der unteren Schneidezähne) zwischen dem harten Gaumen und den unteren Schneidezähnen von „etlichen Linien", „einigen Millimetern", seltener von ½ cm. Nur in wenigen Fällen ist gesagt, dass das Senken des Unterkiefers ganz unmöglich ist, dass der Patient aber z. B. im Stande ist, den Unterkiefer nach hinten zu bringen, dass auf diese Weise eine Spalte gebildet wird, durch die er die Nahrung einführt. Bei einer Oeffnung des Mundes von einigen Millimetern zwischen den vorderen Zähnen kommt zwischen den Backzähnen, wo die breiten Kronen in vollständiger Berührung untereinander bleiben, gar kein Raum zu Stande; die Abwesenheit des kleinsten Raumes zwischen denselben erklärt sich noch dadurch, dass bei der

Verschiebung des Unterkiefers nach vorne zu bewirken und dadurch die Verunstaltung des Gesichts zu vermindern. Ein Jahr nach einer solchen Behandlung war es möglich, nachzuweisen, dass der Unterkiefer etwas nach vorne gerückt war. Hatte man es auch in diesem Falle vielleicht mit einem solchen Wachsthum des Unterkiefers in Folge der Wiederherstellung seiner Beweglichkeit zu thun?

seitlichen Verschiebung des Unterkiefers die Erhabenheiten der Kaufläche der der einen Zahnreihe (der oberen oder der unteren) in die Vertiefungen der anderen gelangen. Etwas anders steht es mit den passiven Bewegungen; in vielen Fällen gelang es mittelst Mundaufsperrer den Mund um ½ cm, ja sogar um 1 cm zu öffnen, besonders bei einseitiger Ankylose auf der der Ankylose entgegengesetzten Seite, was, wie wir gleich sehen werden, nicht ohne diagnostische Bedeutung ist. Eine unbedeutende gewaltsame Oeffnung des Mundes ist bei der fibrösen Ankylose begreiflicher Weise auch bei einer beiderseitigen Affection möglich. Eine gewisse Elasticität der verlöthenden Synechien oder eine partielle Zerreissung derselben bei sehr starkem Oeffnen des Mundes mittelst einer Zange in Chloroformnarkose erklärt vollständig diese Beweglichkeit. Schwieriger ist diese Erscheinung zu deuten bei vollständiger knöcherner Ankylose auf einer Seite. Die meisten Autoren, welche diese Erscheinung bemerkt haben, erklären dieselbe durch die Elasticität des Kieferbogens. Zuerst wurde eine solche Erklärung von Verneuil gegeben. Little wies ebenfalls in einem Ankylosefalle darauf hin, dass es ihm auf der gesunden Seite gelang, den Kiefer mittelst einer Zange von 6 mm zu öffnen, auf der kranken Seite gelang dies nicht. Bei der Operation wurde der Proc. condyloideus mit dem Schläfenbeine verlöthet vorgefunden, von einem Gelenke war keine Spur zu sehen. König äusserte zuerst den Gedanken von der Knochenelasticität als Ursache der geringen Beweglichkeit bei einseitigen knöchernen Ankylosen. Leider waren die nach seinem Vorschlage von Dr. Bruncke ausgeführten Versuche an Cadavern misslungen, da es nicht gelang, eine vollständige Unbeweglichkeit des Kiefergelenkes künstlich zu erzielen. Die gleiche Erklärung dieser Beweglichkeit giebt auch Olier, der den Unterkiefer mit einem langen dünnen Knochen vergleicht, z. B. mit einer Rippe, die an einem Ende befestigt, eine relative Beweglichkeit an dem anderen behält; eine solche Beweglichkeit hatte er in einem von ihm operirten Falle nachweisen können. Später wurde dasselbe von einer ganzen Reihe von Beobachtungen bestätigt (König, Rancke, Bergmann u. A.) In meinen Fällen V und VI wurde dies nicht beobachtet. Ich kann nicht unerwähnt lassen, dass in meinen Fällen I, II, IV und besonders V, in denen knöcherne Verwachsungen vorhanden waren, vor der Operation eine gewisse Beweglichkeit des Unterkiefers existirte.

In einigen Beobachtungen ist notirt, dass bei der Oeffnung des Mundes der Unterkiefer sich deutlich nach der einen Seite und zwar nach der Seite der Ankylose hin verschob.

Gewöhnlich wird mit dem Verluste der Unterkieferbeweglichkeit von oben nach unten auch die seitliche Beweglichkeit gestört; es wird selten beobachtet, dass diese Beweglichkeit sich etwas länger erhalte.

Die Zähne und besonders die vorderen — die Schneide- und Eckzähne boten häufig eine ganze Reihe Abweichungen von der Norm dar; bei starkem Nachhintenstehen des Kinnes stossen sie oft an den vorderen Rand des harten Gaumens, indem sie zwischen sich und den vorderen oberen Zähnen einen freien Raum lassen, dessen Grösse vom Grade der Verschiebung des Kinnes nach hinten abhängig ist. Häufig sind sie am Unterkiefer nach oben und vorne, am Oberkiefer nach unten und vorne gerichtet und stossen also unter einem Winkel aneinander. Die Stellung der Backzähne ist ebenfalls eine unregelmässige, bei seitlicher Verschiebung des Unterkiefers passt gewöhnlich die Reihe der oberen auf die der entsprechenden unteren Zähne nicht mehr; auf der einen Seite z. B. ist die untere Reihe nach innen verschoben und die äussere Hälfte der Kaufläche der oberen Zähne berührt oder stösst an das untere Zahnfleisch, während auf der entgegengesetzten Seite die unteren Backzähne dieselbe Stellung in Bezug auf das obere Zahnfleisch einnehmen. Zuweilen liegen beide unteren Zahnreihen innerhalb der oberen; offenbar in Folge der mangelhaften Entwicklung des Unterkiefers finden sie zuweilen keinen Platz im frontalen Durchmesser. Sehr häufig sind die Zähne ungenügend entwickelt zuweilen sind sie abnorm lang: wegen der mangelhaften Entwicklung des Unterkiefers fanden sie zuweilen keinen Platz im Alveolarfortsatze und wurden bei der Operation der Ankylose aus dem Unterkieferkörper entfernt; in einigen Fällen ist ein schwerer Zahnwechsel notirt; häufig stehen sie zusammengedrängt, sind cariös, zuweilen um ihre Verticalachse gedreht, sie fehlen oder sie waren künstlich extrahirt, um eine Spalte zur Einführung der Nahrung zu bilden [1]). In meinem Falle IV fand sich an den Kronen der oberen Schneidezähne eine ⊂-Spalte vor, durch welche der Patient die Nahrung einführte; es drängte sich der Gedanke auf, dass diese Spalte von den Speisen „durchgeschleift" wurde, welche der Patient einige Male täglich — und dies während 20 Jahren — mit Kraft hindurchschob. Zahnsteinablagerungen sind nicht selten.

Die Mundschleimhaut ist in Folge der ungenügenden Reinigung der Mundhöhle im Zustande einer chronischen Entzündung;

1) Zuweilen wurden die Zähne zufällig bei den Versuchen, den Mund mit Zangen zu öffnen, luxirt; in einem Falle wurde einige Zeit nach einem solchen unvorsichtigen Oeffnen des Mundes eine bedeutende Besserung des Allgemeinbefindens bemerkt wegen der erleichterten Nahrungsaufnahme durch die an der Stelle des zufällig luxirten Zahnes gebildete Spalte.

foetor ex ore; dies ist aber entfernt nicht immer der Fall, in meinen sechs Fällen war es z. B. nicht vorhanden, das hängt offenbar von der individuellen Widerstandskraft der Schleimhaut ab.

Die Nahrungsaufnahme ist in den schweren Fällen sehr erschwert, sie erfordert eine sehr lange Zeit, bis die Speisen durch eine enge Spalte hindurchgeschoben werden; zuweilen mussten dieselben durch eine Saugflasche eingeführt werden (Hendrich); gewöhnlich sind die Speisen flüssig oder breiartig; harte Speise muss stark zerkleinert werden; oft wird angegeben, dass die Nahrungsaufnahme wegen der erwähnten Schwierigkeiten ungenügend war. Natürlich ist das Kauen erschwert oder gänzlich ausgeschlossen und die Patienten sind gezwungen, die Speisen in zerkleinertem Zustande aufzunehmen oder sie unzerkaut zu verschlucken; manche Patienten erkünsteln eine Art Kauact, indem sie die aufgenommenen Speisen zwischen der Zunge und dem harten Gaumen zerdrückten.

In einzelnen Beobachtungen wird einer undeutlichen zischelnden Sprache mit nasalem Beiklange erwähnt, ferner werden Schwierigkeiten beim langdauernden und lauten Sprechen u. s. w. angegeben. Beachtet man den Umstand, dass solche Patienten häufig ein mehr minder abgeschwächtes Gehör, zuweilen sogar völlige Taubheit zeigen, so wird der elende Zustand derselben verständlich. Nicht desto weniger verbleiben viele Patienten in einer solchen Lage mehrere Jahre, ja sogar Jahrzehnte, in meinem Falle II z. B. 24 Jahre, in den Fällen III und VII von Cabot 30 Jahre; zuweilen werden die Patienten durch eigenartige Motive veranlasst, ärztliche Hülfe aufzusuchen, so entschloss sich der Patient von Ranke zur Operation nur deshalb, weil „er fürchtete, mit seiner Ankylose seine Braut nicht wie andere jungen Männer die ihrigen küssen zu können". Es ist jedoch dabei zu erwähnen, dass in den meisten Fällen die Krankheit in der frühen Kindheit sich entwickelt, wenn das Schicksal der Patienten den Eltern anvertraut ist, die nun die Verantwortung für die späte Operation tragen.

Allgemeinzustand. Als Folge der bereits erwähnten ungenügenden Ernährung, der mangelhaften Ausnutzung kommt eine schwache Entwicklung des Organismus, ein mangelhaftes Wachsthum, Anämie u. s. w. zu Stande; in 16 Beobachtungen ist dies deutlich angegeben und erreichte offenbar einen hohen Grad, ebenso häufig (16) wird aber auch das Gegentheil angegeben: befriedigende allgemeine Entwicklung, gute Ernährung, kräftiger Körperbau, gesundes Aussehen u. s. w. Das Alter der Patienten der ersten Kategorie schwankte in weiten Grenzen von 9 bis 30 Jahren, in $^2/_3$ aller Fälle war es von

11 bis 20 Jahren; die Krankheitsdauer vor der Operation war von 1 bis 24 Jahren. Die Patienten der zweiten Kategorie waren ebenfalls von verschiedenem Alter von $3^3/_4$ bis 28 Jahren, die Krankheitsdauer schwankte von 4 bis 28 Jahren. Irgendwelche Schlüsse über den Einfluss des Alters der Patienten oder der Krankheitsdauer auf die allgemeine Ernährung und Entwicklung des Organismus ist aus diesen Zahlen nicht zu ziehen; es ist wohl anzunehmen, dass ausser diesen Verhältnissen noch andere in Betracht kommen, z. B. die sociale Stellung, die materiellen Bedingungen, die Pflege des Patienten, die regelmässige Ernährung desselben u. s. w.

Prognose.

Die Prognose ist quoad vitam aus den eben angeführten Gründen verschieden und wird vor Allem vom Allgemeinzustande des Organismus, von seiner Ernährung, die, wie eben gesagt, zuweilen gar nicht gestört ist, abhängig sein. Es sind deshalb die Mittheilungen der älteren Aerzte, dass die Patienten mit Unterkieferankylose ein hohes Alter erreichten, verständlich; dies ist bei den Patienten der letzten Kategorie nicht ausgeschlossen; andererseits wird natürlich die Prognose durch den Grad und das Zunehmen der Erschöpfung bei den Patienten der ersten Kategorie verschlimmert. An dieser Stelle mag noch hinzugefügt werden, dass die Prognose bei der operativen Behandlung, bei der gegenwärtigen Wundheilung offenbar eine gute ist, in der modernen Literatur gelang es mir keinen einzigen Todesfall nach der Operation bei der wahren Unterkieferankylose zu finden.

Diagnose.

Nach dem über die Symptome Gesagten bleibt nicht viel übrig in Bezug auf die Diagnose der wahren Ankylose hinzuzufügen. Vor allem muss freilich die Thatsache selbst der Kiefersperre festgestellt werden und dann die Abhängigkeit derselben von einer Affection des Gelenkes (resp. der Gelenke). Die Existenz der Ersteren ist an sich klar, die Letztere wird es durch das Fehlen anderer Ursachen (oder wenigstens deren Unzulänglichkeit) für die vorhandene Ankylose. Die häufigste Ursache der Kiefersperre sind Narben nach traumatischen Verletzungen, Geschwürbildungen u. s. w.; die Abwesenheit derselben an der Haut, Mundschleimhaut, schliesst begreiflicher Weise diese Ursache aus, aber deren Anwesenheit beweist noch keineswegs, dass sie eben die Ursache ausmachen (mein Fall III) oder wenigstens, dass sie allein die Ursache sind (Karewski). In diesen Fällen kann eine ausführliche Untersuchung, eventuell in Narkose, der Narbenstränge,

des Grades ihrer Spannung resp. des Fehlens derselben beim forcirten Oeffnen des Mundes die Sachlage noch vor der Operation aufklären; es ist freilich die Möglichkeit nicht ausgeschlossen, dass in solchen complicirten Fällen die Ursache erst bei der Operation selbst klar wird, z. B. wenn nach Entfernung der Narben die Unbeweglichkeit des Unterkiefers bestehen bleibt und offenbar von den Veränderungen der Knochen oder der Kiefergelenke abhängig ist. Noch leichter ist die Abhängigkeit der Kiefersperre von einer Erkrankung der Kaumuskeln auszuschliessen (verschiedenerlei Myositiden mit nachfolgender Narbencontraction, Verknöcherung, reflectorischer oder — selten — hysterischer Krampf). So verfahrend, ist es nicht schwer, per exclusionem zum Schlusse zu gelangen, dass die Kiefersperre arthrogener Natur sei. Darauf folgt die Untersuchung (Inspection und Palpation) des Bereiches der Kiefergelenke. Relativ nicht selten wurden über den Gelenken verschiedene Veränderungen beobachtet: Narben, Hervorragungen, Verdickungen, häufiger von knöcherner Resistenz; aber in einer nicht minderen Zahl waren über den Gelenken oder den nahe gelegenen Theilen keine äusseren Veränderungen vorhanden und doch wurden bei der Operation sehe bedeutende Veränderungen nicht nur des Kiefergelenkes, sondern auch des ganzen oberen Endes des aufsteigenden Unterkieferastes gefunden. König machte noch in seiner ersten Arbeit darauf aufmerksam, dass das Fehlen von Eiterung, von Narben in der Nähe des Kiefergelenkes eine vollständige Verlöthung des Kiefergelenkes nicht ausschliesst; die späteren Beobachtungen bestätigten dies vollkommen: in den von mir gesammelten Fällen ist nur in einer sehr geringen Zahl eine vorausgegangene Eiterung, Abgang von Sequestern u. s. w. angegeben, gewöhnlich waren es die relativ seltenen Fälle von Osteomyelitiden, Periostitiden des Unterkiefers an dem aufsteigenden Aste. Nach der Untersuchung des Bereiches der Kiefergelenke folgt (besonders bei anamnestischen Angaben über ein dagewesenes oder noch vorhandenes Ohrleiden) eine Untersuchung des äusseren und mittleren Ohres, des Zustandes des Trommelfells (Perforation, Narben u. s. w.). Endlich dient als gutes Hülfsmittel bei der Diagnose die charakteristische Entstellung des Gesichtes (das sogen. „Vogelgesicht" u. s. w.); in den typischen Fällen genügt ein Blick aufs Gesicht des Patienten, um das Vorhandensein der Kieferankylose zu vermuthen [1]). Schwieriger ist die Bestimmung, ob eine Affection beider Gelenke oder nur des einen vorliegt und welche Seite die afficirte sei.

1) Hedrich fügt zur Beschreibung seines Patienten hinzu: „Sa physionomie a pris le type d'un idiot" (?)

Zuweilen konnte diese Diagnose erst bei der Operation gestellt werden, wenn man zufällig auf das kranke Gelenk kam und nicht auf das gesunde, es sind aber auch Irrthümer bekannt (Poisson, Henle, Alexander), wo das gesunde Gelenk eröffnet wurde. Für eine einseitige Ankylose sprechen: äussere Veränderungen über irgend einem Gelenke, in Form von Unebenheiten, Narben u. s. w., eine vorausgegangene oder noch bestehende einseitige Ohraffection (Otorrhoea, Perforation, Narben des Trommelfells, Taubheit auf einem Ohre u. s. w.) und Angaben des Patienten über einen Zusammenhang des Ohrleidens mit der Kieferankylose, ferner die Möglichkeit, den Mund auf der einen Seite vermittelst Zangen zu öffnen (in Folge der Elasticität des Knochens), ein Symptom, welches übrigens nicht constant ist, da es auch bei einseitiger Ankylose häufig fehlt; endlich eine Asymetrie des Gesichtes in Folge einer grösseren Atrophie der Kieferhälfte auf der Seite der Ankylose zum Ausdruck kommt. Das letzte Symptom muss mit Vorbehalt genommen werden, da diese Assymetrie auch bei beidseitiger Ankylose vorhanden sein kann, und dann kann die grössere Atrophie sowohl auf der Seite der grösseren, als auch auf der der geringeren Veränderung des Kiefergelenkes bestehen; in praktischer Hinsicht hat ein Irrthum in solchen Fällen keine Bedeutung, da beide Gelenke einen operativen Eingriff erfordern. In zweifelhaften Fällen wäre zuerst dasjenige Gelenk zu operiren, wo die Affection am wahrscheinlichsten ist, und an die Operation der anderen Seite dann zu schreiten, wenn nach der ersten Operation die Unbeweglichkeit des Unterkiefers bestehen bleibt. Noch schwieriger ist die Diagnose der einzelnen Formen der Ankylose, aber diese Diagnose hat keine besondere praktische Bedeutung. Jedoch spricht das Vorhandensein einer geringen activen Mobilität des ganzen Unterkiefers mit einer bedeutenderen passiven (mittelst Munddilatatoren) gegen eine knöcherne und für eine fibröse Ankylose; letztere gelang es zuweilen auf unblutigem Wege zu heilen, jedoch, wie wir weiter unten sehen werden, sehr selten. In praktischer Beziehung wäre eine rechtzeitige Diagnose (d. h. vor der Operation) solcher Ankylosen wichtig, die von der Entwicklung an der Stelle des Gelenkes einer grossen und sehr festen Knochenmasse abhängig sind, welche den Unterkiefer mit dem Schädel verlöthen, deren Durchschlagung für den Patienten wirklich nicht ungefährlich ist. Leider existiren keine objective Zeichen, welche eine solche Diagnose ermöglichen könnten, und in den meisten Fällen wurden diese Veränderungen erst bei der Operation selbst entdeckt. Es scheint mir jedoch, dass es gegenwärtig bereits einige Zeichen

giebt, wonach man solche Veränderungen mit einer gewissen Wahrscheinlichkeit voraussehen kann; im Capitel über die pathologisch-anatomischen Veränderungen haben wir auf einige dieser Bedingungen hingewiesen — diese sind: traumatische Herkunft (u. A. schwere Geburt), Entstehung des Leidens in den ersten Lebensjahren des Patienten und lange Dauer der Krankheit. Bei all diesen Bedingungen sind grosse Veränderungen im Baue des oberen Endes des aufsteigenden Unterkieferastes und eine ausgedehnte, gewöhnlich knöcherne Verlöthung desselben mit dem Schädel zu erwarten. Sieht man dies voraus, so kann man natürlich die Schwierigkeit der Operation, die Möglichkeit von Complicationen abwägen und ein passendes Operationsverfahren (Hautschnitt u. s. w.) wählen.

Behandlung.

Es ist wohl kaum mehr nöthig zu beweisen, dass die Behandlung der Ankylose, nicht nur der vollständig entwickelten, sondern auch der im Anfangsstadium befindlichen, nur eine operative sein kann, da die orthopädische Behandlung verschiedener Art eher schadet, als nützt.

Bull beschreibt einen besonders überzeugenden Fall, in welchem bei einem 14jährigen Knaben nach einer sechsmonatlichen Otitis media Schwierigkeit beim Oeffnen des Mundes aufgetreten war; diese Schwierigkeit nahm während der letzten 3 Jahre zu und zwar dann, als man den Mund mittelst verschiedener Apparate gewaltsam zu erweitern begann, was nur kurz dauernde Besserung brachte. Zweimal wurden die Verwachsungen in Chloroformnarkose zerrissen und das Oeffnen des Mundes wurde mittelst Keile und Tampons während mehrerer Wochen unterhalten. Sobald man diese, auch äusserst schmerzhafte Behandlung aussetzte, nahm die Schwerbeweglichkeit des Unterkiefers zu; endlich wurde eine Resection des Köpfchens mit gutem Resultate ausgeführt. Ein interessanter Fall wird auch von Bottini angeführt: bei einem 17jährigen Jungen entwickelte sich eine Ankylose nach einem Sturze, während dessen sein Kinn derb an den Boden anstiess. Bottini eröffnete in Chloroformnarkose den Mund vollständig und erhielt ihn im offenen Zustande, aber der Patient „ne put rester dans cette position, extrêmement gêne, qu'il était par l'hypersécretion de la salive et il préfera avoir de nouveau la bouche fermée"; es wurde eine Resection beider Gelenke ausgeführt. Eine ganze Reihe ähnlicher erfolgloser Versuche ist in der Casuistik der Ankylose zu finden, obgleich in wenigen Fällen, wie wir weiter unten sehen werden, zur Heilung der fibrösen Ankylose eine solche gewaltsame Oeffnung des Mundes genügend war.

Kurz gefasst ist die geschichtliche Entwicklung der operativen Behandlung der Kieferankylose auf Grund der Arbeiten von Verneuil, Zipfel, Küster, Oertel, Capony u. A. folgende:

Berard schlug zuerst (im Jahre 1838) die Anlegung eines künstlichen Gelenkes bei der Kieferankylose vor, indem er sich auf eine analoge Operation von Rhea Barton bei Ankylosen des Hüftgelenkes be-

ruft. Dann folgt Carnochan (1740), der zuerst „wider Willen" eine Operation bei einer Kieferankylose ausgeführt hat; beim gewaltsamen Oeffnen des Mundes führte er eine Fractur des Unterkiefers herbei und erzielt dem zu Folge eine Beweglichkeit, welche leider nach der erfolgten Heilung der Fractur geschwunden war, dadurch kam er aber auf den Gedanken von der Möglichkeit der Anlegung eines falschen Gelenkes bei den Unterkieferankylosen. Richet (1850) hat die Methode der linearen Osteotomie des Halses, des Gelenkfortsatzes beschrieben und Hymphry hat zuerst die Resection des Gelenkköpfchens ausgeführt (im Jahre 1854, nach Heath und Page noch im Jahre 1851). 1855 legte Bruns eine Pseudarthrose an, aber hinter der Narbe, welche die Kieferklemme hervorgerufen hatte, und hatte deshalb keinen Erfolg. Dieffenbach schlug in seiner operativen Chirurgie vor, die Osteotomie des oberen Astes möglichst nahe am Halse auszuführen. Bizzoli führte 1857 eine lineare Osteotomie des horizontalen Theiles vor der Narbe bei einer narbigen Kieferklemme, Esmarch schlug bei einer gleichen Kieferklemme eine keilförmige Resection des horizontalen Astes vor (1859—1860). Im gleichen Jahre (1860) resecirte Langenbeck in einem Falle von bilateraler Ankylose beide Processus coronoidei. Im Jahre 1863 nahm Grube eine lineare Resection beider Fortsätze von der Mundhöhle aus vor. Ollier (1867) weist in seinem „Traité de la regénération des os" darauf hin, dass die Operation Rizzoli-Esmarch sich nur für narbige Kieferklemmen eignet; bei den wahren Ankylosen räth er, die Resection des Kiefergelenkes vorzunehmen. Von der gleichen Operation sprach im folgenden Jahre Weber. 1872 führte Bottini eine beidseitige Resection des Gelenkes aus; im nächsten Jahre wurde dieselbe Operation von Little gemacht; 1874 wandte Whitehead bei beidseitiger Ankylose eine lineare Osteotomie des Halses an. 1878 führte König[1]) eine Resection des Kiefergelenkes bei zwei Patienten aus, klärte die Vorzüge dieser Operation genauer auf und trug zweifellos viel zur Verbreitung dieser Operation bei. Zwei Jahre später machte R. Abbe eine keilförmige Resection des Halses. Nach der Arbeit von König erschien eine ganze Reihe von Mittheilungen, welche sowohl der Beschreibung einzelner Fälle, als auch der Aufklärung specieller Fragen bezüglich auf die klinischen Erscheinungen dieses Leidens, Aetiologie, Technik der operativen Behandlung u. s. w. gewidmet waren; die meisten dieser Mittheilungen sind im Literaturverzeichniss angeführt worden. Gegen die nach der Operation zuweilen auftretenden Recidive der Ankylose nahm Helferich im Jahre 1894 eine Implantation des M. temporalis zwischen die resecirten Knochenenden vor, später wurde dasselbe von Lentz und Anderen ausgeführt; 1898 machte Mikulicz zum gleichen Zweck eine

1) Die Frage von der Priorität auf diese Operation, die zweifellos viel früher als von König von Hymphry und Bottini ausgeführt worden war, ist am besten mit den Worten Ranke's zu beantworten: „Es ist nicht nur eine aus der Geschichte der Chirurgie bekannte Erscheinung, sondern auch in der Entwicklung anderer Wissenschaften wiederholt vorgekommene Thatsache, dass bestimmte Neuerungen zu gewissen Zeiten so zu sagen in der Luft liegen: verschiedene Autoren lösen selbstständig und fast gleichzeitig dieselben Aufgaben, oder bereichern unser Wissen mit derselben Entdeckung".

Implantation des M. masseter; im gleichen Jahre implantirte Roser anstatt des Muskels eine goldene Platte. Bei allen erwähnten Autoren (ausgenommen Rizzoli-Esmarch) fand die Operation am Kiefergelenke oder überhaupt am oberen Ende des aufsteigenden Astes statt, aber gleichzeitig damit wurde auch — wenn auch nicht so eifrig — eine andere Methode der operativen Behandlung bearbeitet — die (gewöhnlich keilförmige) Resection an dem aufsteigenden Aste, im Bereiche des Kieferwinkels. Nach König sind solche Operationen zuerst von Wagner, Middeldorpf, Fischer ausgeführt worden. Nach Schumacher hatte Wagner eine solche Operation zum ersten Male im Jahre 1859 und dann im Jahre 1864 ausgeführt; zwei Jahre vorher (1862) operirte so Humphry; es folgen dann Sklifassowski (1881), Poisson (1891) u. A.; endlich Rochet (1896), welcher diese Operation durch die Implantation des Musculus masseter behufs Vorbeugung eines Recidivs vervollständigt hat.

Ganz isolirt stehen die Operationen von Spanton und J. Wolff. Der Erste machte eine subcutane Durchschneidung der Gelenkbänder (bei einer fibrösen Ankylose). Der Zweite eine Arthrolysis der beiden Kiefergelenke (1898).

Alle Operationen in den von uns gesammelten 99 Fällen können in topographischer Hinsicht in 3 grosse Gruppen eingetheilt werden:

1. Die Operationen am horizontalen Theile des Unterkiefers.

2. Die Operationen am aufsteigenden Aste in der Ausdehnung vom Kieferwinkel bis zur Incisura semilunaris.

3. Die Operationen am Gelenktheile des aufsteigenden Astes, eingeschlossen die Operationen am Kiefergelenke selbst an einem oder an beiden Fortsätzen und am ganzen oberen Ende des aufsteigenden Astes.

(Die Zahlenergebnisse für die einzelnen Arten sind folgende):

Die Operationen am horizontalen Theile.

Die Operation von Esmarch (bilaterale Operation) . .	2
Die Operationen am verticalen Aste (in der Kieferwinkelgegend oder höher)	
Keilresection	13
(Davon 3 bilaterale Operationen.)	
Die Operationen am oberen (Gelenk-)Ende.	
Zerreissung der fibrösen Ankylose	3
Subcutane Durchschneidung der Bänder bei der fibrösen Ankylose	2
Arthrolysis (beidseitig) nach Wolff	1
Lineare Osteotomie des Halses	2
Keilresection des Halses	1
Lineare Durchtrennung des Proz. condyl.	1
Resection des Kiefergelenkes (Entfernung des Köpfchens allein (oder sammt dem Halse)	37
(Davon 14 bilaterale Operationen.)	

Resection des Kiefergelenkes und des anliegenden Theiles des Arcus zygomaticus	2
Resection des ganzen Pr. condyloideus	3
Resection des Pr. coronoideus	1
Lineare Osteotomie der beiden Fortsätze	1
Resection des Kiefergelenkes und lineare Osteotomie des Pr. coronoideus	4
Resection des Kiefergelenkes und des Pr. coronoid.	8
Resection des ganzen oberen Endes (eine bilaterale Operation)	23

In Bezug auf die angeführten Zahlen ist Folgendes zu bemerken.

Esmarch's Operation wurde, wie wir unten sehen werden, bei der knöchernen Ankylose neun Mal (bis zum Jahre 1878) gemacht, aber in der von mir gesammelten Casuistik ist diese Operation nur zwei Mal notirt. Von den Zerreissungen der fibrösen Ankylose durch gewaltige Eröffnung des Mundes werden nur diejenigen beachtet, die ein positives Resultat ergaben; ihre Gesammtzahl aber war sicher bedeutend grösser, da sie in den nicht gelungenen Fällen an ein und demselben Patienten einige Mal wiederholt wurden.

In den acht Fällen der Resection des Kiefergelenkes und des Proc. coronoid. sind noch drei ähnliche Operationen, welche König kurz erwähnt, zuzurechnen. Unter Resection des oberen Endes verstand ich nicht nur die Entfernung beider Fortsätze an ihrer Basis, sondern auch eines Theiles des oberen Endes unterhalb der Incisura semilunaris, dabei wurden zu dieser Zahl sowohl diejenigen Fälle gerechnet, wo die Fortsätze, wenn auch verändert, mehr oder weniger bei der Operation kenntlich waren, als auch diejenigen, wo sie von einer homogenen Knochenmasse gänzlich bedeckt waren, welche ein einheitliches, breites, oberes Ende bildete, welches sie auch mit dem Arcus zygomaticus resp. mit dem Schädel verlöthete.

Die angeführten Zahlen geben die Zahl der Patienten, nicht die der einzelnen Operationen an; die gleichnamigen Operationen bei bilateralen Ankylosen sind in dieser Zahl nicht enthalten und sind extra notirt, diejenigen Fälle aber, wo an beiden Gelenken verschiedene Operationen gemacht wurden, sind in verschiedenen Gruppen angeführt; dadurch erklärt sich die Thatsache, dass die allgemeine Operationszahl fast der Zahl der Kranken gleich ist, obschon einige der Letzteren unoperirt blieben.

Der Tabelle folgend, wollen wir mit den Operationen am horizontalen Aste des Unterkiefers beginnen, dann zu den Operationen an der unteren Hälfte des aufsteigenden Astes übergehen und zum Schluss wollen wir die Operationen am oberen Ende auseinandersetzen, dabei wollen wir die letzteren etwas ausführlicher besprechen, da diese Operationen als normale gelten müssen.

Die Operationen am horizontalen Theile.

Dieselben bestehen entweder in einer linearen Osteotomie nach Rizzoli oder in einer keilförmigen nach Esmarch. Beide wurden häufiger bei narbiger Kiefersperre angewandt. Brunke fand auf 46 Fälle solcher Operationen 9, wo die Operation nach Rizzoli oder Esmarch bei der wahren Ankylose Anwendung fand. Aus diesen 9 wurden nach Esmarch 4 operirt, darunter in einem Fall bilateral, drei Mal Operationen nach Rizzoli und hier einer beidseitig; endlich in 2 Fällen wurde zunächst eine Operation nach Rizzoli, dann nach Esmarch ausgeführt. In einem dieser Fälle folgte der Tod; in den übrigen 8 bekam man die gewünschte Pseudoarthrose. Einer der letzten Fälle dieser Operation bei der Ankylosis vera scheint der Fall von Lesin zu sein. Diese Operation ist bekanntlich mit einigen Mängeln behaftet: So wird bei ihr gewöhnlich eine Asymetrie des Gesichtes in Folge von Verschiebung des Unterkiefers nach der gesunden Seite hin beobachtet. Die Verschiebung stört das Zusammentreffen der Zahnbögen, worunter der Kauact leidet. Nach Le Dentu wird der Kauact auch deshalb gestört, weil nach der Operation zwei Drehcentren gebildet werden, die nicht in einer horizontalen Linie liegen: das eine in der Höhe des gesunden Gelenkes, das andere auf der kranken Seite, vor dem aufsteigenden Aste. Die Kaumuskeln functioniren ungleich auf beiden Seiten; zum Kauen dient blos die gesunde Seite, während die kranke Seite nur passiv an den Kieferbewegungen Antheil nimmt — und der M. masseter wird auf dieser Seite nutzlos. Wenn also gegenwärtig diese Operation auch Anwendung finden könnte, so ist es nur bei den narbigen Ankylosen, aber auch hier kann man sie durch Excision der Narben mit nachfolgender Deckung des Defectes vermittelst gestielter Lappen ersetzen, die vom Halse, vom Kopfe oder gleichzeitig von beiden Gegenden geholt werden. Bei solchen Operationen wird die entstellende Narbe entfernt und es resultirt keine Assymetrie des Gesichtes, die bei den Rizzoli-Esmarch'schen Operationen beobachtet wurden. Solche plastische Operationen sind besonders indicirt bei reinen narbigen Ankylosen, ohne Befallensein des Kiefergelenkes; aber auch beim Befallensein dieses Letzteren kann man auf diese Weise, wenn man nebst der Zerstörung der Narben auf dem gewöhnlichen Wege die Kiefergelenkankylose beseitigt, ein befriedigendes Resultat, sogar in schweren Fällen bekommen (s. unter Anderem Fall von Karewski).

Operationen in der Gegend des Kieferwinkels.

Das Wesen dieser Operation besteht in einer Ausschneidung eines Keiles aus dem aufsteigenden Aste, dessen breites Ende nach vorne oder hinten gerichtet ist. Im Verlaufe des Astes wurde dieser Keil an verschiedenen Stellen resecirt: einige schnitten ihn aus dem Kieferwinkel selbst aus, die anderen höher zwischen dem Winkel und der Incis. semilunaris. Zur Ausführung dieser Operation giebt es einige Methoden, die übrigens sich nicht wesentlich von einander unterscheiden. Diese Methoden sind folgende:

Wagner. Am freien hinteren Rande des aufsteigenden Astes Schnitt bis auf den Knochen von etwa 2″ Länge; Ablösung der Weichtheile und der Insertionen des M. masseter 4‴ unterhalb der Incisura semilunaris horizontale Durchsägung des Knochens mit einer Messersäge. 3‴ unterhalb dieser eine zweite Durchsägung, aber schief von vorne und oben nach hinten und unten; auf diese Weise wird ein Keil aus dem Knochen resecirt; bei beidseitiger Ankylose eine gleiche Durchsägung auf der anderen Seite. Auf eine solche Weise wurden von Wagner zwei Ankylosefälle operirt; das functionelle Resultat war in beiden Fällen ein gutes (im letzten Falle öffnete Patient den Mund zwei Querfinger breit und dies blieb lange bestehen (im ersten Falle 5 Jahre).

Sklifassowski. Der Kieferwinkel wird freigelegt durch einen Schnitt in Form eines umgeworfenen Buchstaben ⌋; die Ansätze der Muskeln (Masseter, Pterygoideus int.) werden vorsichtig vom Kiefer abgelöst; Durchsägung des Kiefers in der Höhe des Winkels und Ausschneidung eines etwa 1 cm breiten Stückes aus dem aufsteigenden Aste. Nach dieser Methode wurden von Sklifassowski zwei Patienten operirt mit einem guten functionellen Resultate sofort nach der Operation; vom weiteren Verlaufe liegen keine Angaben vor. Im ersten Falle nach der Operation Lähmung des N. facialis (s. unten Complicationen).

Poisson. Der Schnitt bildet eine krumme Linie, indem er den Unterkieferwinkel umfasst. Der verticale Theil erreicht den N. facialis nicht; der den oberen Rand der Wunde wegziehende Hacken schützt vor jeder Zufälligkeit; es wird der Kieferwinkel und das untere Ende des verticalen Astes entblösst, dann wird eine Kettensäge herumgeführt und eine Keilresection des Unterkiefers am Winkel selbst ausgeführt; der Keil ist an der Basis 15 mm und an der Spitze 5 mm breit. Ein von Poisson operirter Fall ist dadurch interessant, dass Poisson zunächst irrthümlicher Weise den aufsteigenden Ast auf der gesunden Seite durchsägte (s. Symptome und Diagnose). Das functionelle Resultat war zwei Monate nach der Operation ein befriedigendes: der Kiefer öffnete sich um 2 cm, die Patientin genoss verschiedene Speisen, nur konnte sie noch keine sehr harten Speisen kauen.

Saritschew. Schnitt (ungefähr der gleiche wie bei Wagner, aber mit genaueren Angaben) am hinteren Rande der vorderen Fläche des aufsteigenden Unterkieferastes von etwa 3 cm Länge; das obere Ende des Schnittes steht fingerbreit unterhalb des Ohrläppchens und das untere erreicht den Kieferwinkel nicht. In der Schnittlinie wird das Periost von der vorderen und hinteren Fläche des Knochens abgelöst und mit einer Messersäge wird ein Keil von etwa 1 cm Breite herausgesägt. Auf eine solche Weise operirte er einen Fall von bilateraler Ankylose, dessen wir schon erwähnt haben (s. Symptome). Gutes functionelles Resultat, die Patientin öffnete den Mund um 3 cm.

Rochet. Der Kopf wird nach der gesunden Seite geneigt, der Hautschnitt ist der gleiche wie bei Poisson, ca. 3 cm am unteren Rande des Corpus mandibulae vor seinem Winkel, dann nach oben in gleicher Höhe, entlang dem hinteren Rand des aufsteigenden Astes. Schichtweise Ablösung der Weichtheile, die unteren Aeste des N. facialis, wenn man ihnen begegnet, werden mit einem Hacken, der den oberen Wundrand fest-

hält, nach oben abgelenkt; oft sieht man sie gar nicht. Man legt den untern Ansatz des M. masseter frei, den man sofort von unten nach oben ablöst, auf die gleiche Weise wird der M. pterygoideus int. von der inneren Unterkieferfläche abgelöst. Darauf wird oberhalb des Kieferwinkels eine keilförmige Osteotomie ausgeführt (die Basis des Keiles nach hinten). Um einem Recidive vorzubeugen, implantirt Rochet in den Zwischenraum zwischen die resecirten Enden einen Lappen aus dem M. masseter. Zu diesem Zwecke spaltet man diesen Muskel von oben nach unten in zwei Hälften; eine innere und eine äussere. Den inneren Theil legt man in den keilförmigen Defect und fixirt ihn zur Vorbeugung einer Verschiebung durch einige Nähte am M. pterygoideus int. nach innen vom Unterkiefer. Auf diese Weise wird das obere Ende des Knochens wie von einer Kappe aus Muskelgewebe bedeckt und vom unteren Ende völlig getrennt. Den Rest des abgetrennten Musc. masseter legt man an seine Stelle d. h. an die äussere Fläche des Unterkiefers zurück und befestigt ihn dort durch Nähte. Dieser Theil wächst von neuem an und steht gewöhnlich in seinen Contractionen einem gesunden Muskel nicht nach. Bei dieser Operation ist es wichtig, ein Knochenstück von bedeutender Grösse zu entfernen, um möglichst ausgiebige Kieferbewegungen zu erhalten. Nach dieser Methode operirte Rochet drei Fälle; ein gutes, functionelles Resultat im zweiten und dritten; der Mund wurde im zweiten Falle um etwa 3 cm, im dritten um 2 Fingerbreit geöffnet und dies blieb lange Zeit bestehen; im ersten Falle trat zwei Monate nach der Operation eine Verschlimmerung auf, die eine gewaltige Eröffnung des Mundes erforderlich machte, worauf das Mundöffnen = 2 cm; den Misserfolg schreibt Rochet hier der ungenügenden Grösse des aus dem Knochen resecirten Keiles zu. Nach dem gleichen Plane (mit Implantation des M. masset.) operirte Schmidt.

Wenn wir zu diesen Fällen diejenigen von Hymphry, Bennet, Nason, die ich nur aus kurzen Referaten [1]) kennen lernte, zurechnen, so werden wir 13 Fälle ähnlicher Operationen haben; die 3 letzteren mit Implantation des M. masset., um einem Recidive vorzubeugen.

Die Analyse dieser wenigen Fälle lässt folgende Schlüsse ziehen: Die Ausführung der Operation bietet nach der Meinung aller Operateure keine Schwierigkeiten; der postoperative Verlauf ging ohne Complicationen vor sich; von zufälligen Verletzungen wurde 1 Mal eine Verletzung der unteren Aeste des N. facialis und eine zufällige Eröffnung der Mundhöhle beobachtet, die keine Complication zur Folge hatte (Sarytschew). Das Oeffnen des Mundes war sofort nach der Operation und während der Beobachtungszeit nach der Operation in allen Fällen befriedigend, obschon die Beobachtungszeit entfernt nicht immer ausreichend war, um die Möglichkeit eines Recidivs auszuschliessen. Ebenso befriedigend war der Kauact, d. h. die Kraft des Kieferschlusses, obschon in 1 Falle angegeben ist, dass die Patientin

1) Ich schliesse in diese Zahl die Operationen von Middeldorf, Fischer, deren König erwähnt, und über die ich jedoch keine anderen Angaben in der Literatur gefunden habe, nicht ein.

nicht im Stande war, sehr harte Speise zu kauen. Als eifriger Vertreter dieser Operation tritt Rochet auf, der auf folgende Mängel der Operation am Gelenkende des aufsteigenden Astes hinweist: die Operation an dieser Stelle bietet nicht selten Schwierigkeiten, die vom Operateur eine grosse Geschicktheit erfordern; wegen des beschränkten Raumes und der Nähe der Aeste des N. facialis wird sie nicht selten von einer Verletzung und Lähmung derselben begleitet, trotz allen dabei getroffenen Vorsichtsmaassregeln und trotz der Kunst des Operateurs. Die Resection des aufsteigenden Astes ist, nach der Meinung von Rochet, eine leichte Operation, da sie in demjenigen Gebiete ausgeführt wird, wo die Form des Knochens normal bleibt eine Verletzung der oberen Aeste des N. facialis ist dabei unmöglich, höchstens kann dabei eine Verletzung der minder wichtigen unteren Aeste vorkommen, aber auch dies kann sicher vermieden werden. Gegen den Hauptvorzug der Resection des Gelenkendes, der darin besteht, dass die nach einer solchen Resection erhaltene Pseudarthrose solche Verhältnisse herstellt, die den normalen am nächsten kommen, wendet Rochet Folgendes ein: der Unterkiefer stellt (nach M. Duval) in seinen Bewegungen einen Hebel dar, der sich um eine fictive Achse bewegt, welche bei nicht ausgiebigen Bewegungen wirklich durch die des beiden Gelenkköpfchen hindurchgeht; aber bei weiterem Eröffnen Mundes verlassen die Gelenkköpfchen die Gelenkgruben und verschieben sich nach vorne und dann gehen die Bewegungen des Unterkiefers um eine Achse vor sich, welche beide aufsteigenden Aeste in der Höhe der Zahnspalte trifft. Bei der Betastung der Kiefergelenke kann man sich überzeugen, dass sich bei nicht weitem Eröffnen des Mundes oder beim gewöhnlichen Kauen zweierlei Bewegungen combiniren: einerseits eine Rotation des Köpfchens in der Gelenkgrube, andererseits eine Verschiebung desselben nach vorne; es ist also schwierig oder fast unmöglich, die wirkliche Achse, um welche die complicirte Unterkieferbewegung vor sich geht, zu bestimmen. Auf Grund dessen glaubt Rochet, dass man Bewegungen, die den normalen ziemlich nahe kommen, bewirkt, wenn man bei der Ankylose die Resection des Unterkiefers in der Höhe der Zahnspalte vornimmt.

Im Gesagten ist, wenn nicht alles, so doch vieles wahr. Es unterliegt wohl keinem Zweifel, dass die Resection des oberen Gelenkendes — wegen der scharf ausgesprochenen Veränderungen dieses Endes und wegen der ausgedehnten Knochenverlöthungen desselben mit den benachbarten Knochen — verhältnissmässig nicht selten einen schweren Eingriff darstellt; die Beseitigung aber dieser Verlöthungen, welche zur Herstellung der Beweglichkeit unentbehrlich ist, ist wegen

der Nähe der Schädelhöhle nicht ungefährlich und erfordert eine gewisse Gewandheit Seitens des Operateurs; im Vergleiche mit derselben ist die Keilresection des aufsteigenden Astes eine leichtere Operation, sowohl für den Kranken, als auch für den Chirurgen. Das Gleiche gilt auch in Bezug auf Complicationen. Eine Verletzung der Art. maxillaris int. ist nur bei der Operation am Gelenkende möglich, während die bei der Operation am aufsteigenden Aste unumgängliche Verletzung der Art. alveolaris int. von geringer Wichtigkeit ist. Ferner ist die Möglichkeit einer Verletzung der oberen (und zum Theil auch der unteren) Aeste des N. facialis bei der Operation am oberen Ende gross und kommt, wie wir weiter unten sehen werden, in 18 Proc. der Fälle vor; bei der Keilresection des aufsteigenden Astes ist eine solche Verletzung zweifellos weniger wahrscheinlich, aber hier tritt die Möglichkeit einer anderen Complication auf und zwar der Verletzung der unteren Aeste des nämlichen Nerven; dass so etwas passiren kann beweist der Fall von Sklifassowski. Mit der Behauptung von Rochet, dass die Verletzung der unteren Aeste weniger wichtig sei, kann man kaum einverstanden sein: die Störung der Mimik bei dieser Verletzung macht eine schärfer ausgesprochene Entstellung im Vergleich mit der Lähmung der oberen Aeste. Die Angabe Rochet's, dass es in functioneller Beziehung zwischen beiden Methoden keinen wesentlichen Unterschied giebt, ist zum Theil richtig, aber nicht für alle Fälle. Da, wo die Knochenveränderungen nicht bedeutend sind und wo zur Beseitigung der Ankylose eine Resection des Kiefergelenkes genügt, ist das functionelle Resultat nach einer solchen Operation sicher ein besseres als nach einer Operation im Bereiche des Kieferwinkels, da im ersteren Falle fast normale Verhältnisse für die Bewegung des Unterkiefers geschaffen werden; ganz anders liegen die Verhältnisse bei bedeutenden Veränderungen der Gelenkenden: hier weichen die nach der Operation gewonnenen Bewegungen des Unterkiefers von den normalen bedeutend ab, welch Letztere durch keine Operation mehr hergestellt werden können, sowohl deshalb, weil nicht selten noch vor der Operation jede Spur von einem Kiefergelenke verschwunden ist, als auch deshalb, weil man zur Beseitigung der Unbeweglichkeit des Unterkiefers gezwungen ist, so viel Knochensubstanz zu reseciren, dass die Wiederherstellung der normalen Mechanik des Kiefergelenkes ganz unmöglich wird. Man kann wohl sagen, dass in solchen Fällen die Verhältnisse der Unterkieferbeweglichkeit (d. h. die Achse der Bewegung u. s. w.) denjenigen analog sind, welche durch die Operation von Rochet geschaffen werden, da das Operationsfeld sich auch anatomisch um so mehr an dasjenige Gebiet nähert, wo Rochet u. A. die Keilresection

ausführen, je mehr Knochensubstanz man vom oberen Ende resecirt; es wird deshalb ein wesentlicher Unterschied im functionellen Resultate, welches durch diese beiden Operationen erhalten wird, kaum existiren; da die Operationen im Bereiche des Kieferwinkels zweifellos leichter sind, so könnte sie in ähnlichen Fällen ohne jeden Schaden die nicht ungefährliche Operation am Unterkieferende ersetzen. Leider ist eine solche Wahl der Operation praktisch unausführbar, da es in den meisten Fällen unmöglich ist, vor der Blosslegung des Gelenkes den Charakter seiner Veränderungen genau zu bestimmen und die zur Beseitigung derselben nöthigen operativen Eingriffe festzustellen; aber Operationen im Bereiche des Kieferwinkels in allen Fällen von arthrogener Ankylose vorzunehmen, wie Rochet vorschlägt, ist nicht rationell, da bei gewöhnlichen Veränderungen im Kiefergelenke, welche durch eine einfache Resection desselben beseitigt werden können, letztere immer angezeigt sein wird als eine technisch nicht schwierige Operation, die das beste functionelle Resultat giebt. Die Operationen am Gelenkende müssen also — trotz mancher völlig richtiger Einwände von Rochet — als Normaloperationen zur Beseitigung der Kieferankylose betrachtet werden.

Die Operationen am oberen (Gelenk-)Ende des aufsteigenden Astes.

Bevor wir zur Beschreibung der einzelnen Methoden übergehen, müssen wir darauf aufmerksam machen, dass viele derselben, wiewohl sie mit Erfolg an einer nicht grossen Zahl von einzelnen Beobachtungen Anwendung gefunden hatten, keine weite Verbreitung erhalten können, da sie leicht Recidive geben, diese sind: die subcutanen Zerreissungen der fibrösen Ankylose, die subcutane Arthrotomie der Kapsel und Bänder nach Spanton, die Arthrolysis von Wolff u. s. w.

Wir haben schon oben erwähnt, dass die subcutanen Zerreissungen der fibrösen Ankylosen nur in wenigen Fällen ein constantes Resultat gegeben haben; ob dies davon abhängig war, dass hier zartere Verlöthungen existirten, oder davon, dass die Verlöthungen periarticulär waren und das Gelenk selbst in geringem Grade betrafen, weshalb nach deren Zerstörung die Möglichkeit gegeben war, die Beweglichkeit in einem relativ gesunden Gelenke zu erhalten, ist schwer zu entscheiden; eins ist zweifellos, dass viel häufiger nach einer solchen subcutanen Zerreissung ein Recidiv eintrat, welches eine blutige Operation erforderlich machte. Das Gleiche gilt auch von der subcutanen Durchschneidung der Kapsel und Bänder, welche von Spanton in 2 Ankylosefällen ausgeführt wurde; in einem Falle erfolgte ein Recidiv trotz der eifrigen Gymnastik. Die Arthrolysis ist von Wolff in einem Falle von sogen. angeborener Ankylose (s. oben) ausgeführt worden; es wurde eine Durch-

schneidung ausgeführt „der enorm engen und straffen Kapsel und der sehr verkürzten und ebenso straffen Gelenkbänder. Zugleich wurde beiderseits der Temporalisansatz vom Processus coronoideus abgetrennt"; vom Knochen wurde nichts resecirt; das Resultat war unmittelbar nach der Operation ein gutes, — der Mund öffnete sich fast um 3 cm, vom weiteren Verlaufe liegen aber keine Berichte vor. Zu solchen unrichtigen Methoden müssen auch einige blutige Operationen zugerechnet werden: die lineare und keilförmige Resection des Halses, die lineare Osteotomie der Proc. condyloidei und der beiden Fortsätze. Erstere (von Richet vorgeschlagen) ist zu je einem Male von Rossander und von Whitehead ausgeführt worden; sofort nach der Operation (und während der ersten 2 Monate) war das Resultat ein gutes: die Patienten öffneten den Mund genügend weit; vom weiteren Verlaufe liegen keine Berichte vor. Die keilförmige Resection des Halses ist nur ein Mal von Abbe ausgeführt worden; dieser Fall war von einer Lähmung des N. facialis begleitet und ist weiter unten ausführlich beschrieben. Ebenfalls zu je einem Male ist die lineare Osteotomie der Proc. condyloidei und die gleiche Osteotomie beider Fortsätze ausgeführt worden; im ersten von Levy mitgetheilten Falle wurde der Proc. condyloideus vom Periost entblösst und mit einem Meissel sofort über dem Kieferwinkel (?) durchschlagen, ausserdem wurde ein Zahn extrahirt; der Unterkiefer wurde sofort beweglich, nach 3 Tagen konnte der Mund um 3 cm geöffnet werden, nach 4 Wochen noch mehr. Eine Resection des Knochens wurde nicht ausgeführt, um nicht die Folgen eines stark atrophischen Unterkiefers zu vermehren; vom weiteren Verlaufe des Leidens wird ebenfalls nichts mitgetheilt. Eine Durchtrennung beider Fortsätze gleichzeitig wurde von Grube ausgeführt und es erfolgte ein Recidiv (s. Recidive). Endlich ist nur in Ausnahmefällen eine Durchtrennung des Proc. coronoid. allein (ein- oder beidseitig) angegeben, wie dies im Falle von Langenbeck (s. die angeborenen Ankylosen) der Fall war; in den übrigen Fällen musste man ausser an diesem Fortsatze auch an anderen Theilen des oberen Endes operiren. Alle eben angeführten Methoden haben entweder eine bloss geschichtliche oder jedenfalls eine nebensächliche Bedeutung; die Methoden aber, welche zur Blosslegung des Operationsfeldes in einigen von diesen Operationen vorgeschlagen wurden, behalten ihre Bedeutung auch bis heutzutage, da sie mit Erfolg auch bei solchen Operationen angewendet werden können, welche die Unterkieferbeweglichkeit sicherer garantiren; sie werden deshalb ebenfalls berücksichtigt werden.

Vergleicht man die übrigen operativen Verfahren miteinander, so ist es nicht schwer sich zu überzeugen, dass der Unterschied zwischen denselben — in Bezug auf den Kiefer — im Volumen des zu entfernenden Knochens besteht; wir haben hier alle Uebergangsstufen von der einfachen Resection des Kiefergelenkes (mit Entfernung des Köpfchens oder des Köpfchens sammt dem Halse) bis zur vollständigen Entfernung (der ganzen Breite nach) des ganzen oberen Endes des aufsteigenden Astes. Fast in sämmtlichen Fällen wurde die Masse des zu entfernenden Knochens nicht vorher bestimmt, sondern während

der Operation selbst in dem Maasse, als es sich — in Anbetracht der ungenügenden Kieferbeweglichkeit — als nothwendig erwies, immer grössere Knochenstücke zu opfern, bis endlich die Mundöffnung genügend wurde. Wenige Autoren entfernten — auch nachdem letzteres erreicht worden war — bewusst ein überflüssiges Knochenstück, um dem Auftreten eines Recidivs vorzubeugen. In Folge dessen haben wir für die verschiedenen Operationsverfahren am Knochen keine besonderen, streng ausgearbeiteten Methoden, mit bestimmten Hautschnitten, z. B., wie dies auf anderen Gebieten der Fall ist, sondern wir haben es im Allgemeinen mit einigen Methoden zur Blosslegung des Operationsfeldes zu thun. Die Zahl derselben und die relative Mannigfaltigkeit sind in auffälliger Weise gross, um so mehr, wenn man die von den afficirten Theilen eingenommene geringe Ausdehnung beachtet. Dies erklärt sich dadurch, dass die Blosslegung der zu resecirenden Knochen in diesem Gebiete durch den Verlauf der Nervenfasern, zum Theil auch der Blutgefässe, deren Verletzung man zu vermeiden hat, bedeutend erschwert ist. Durch die Bestrebung, diesen zwei, bis zu einem gewissen Grade entgegengesetzten Forderungen Genüge zu leisten, d. h. einerseits einen vollständig freien Zutritt zum Operationsfelde zu schaffen, andererseits Complicationen, in Lähmungen wichtiger Nerven u. s. w. bestehend, zu vermeiden, erklärt sich die grosse Zahl der Operationsmethoden. Der grösste Unterschied herrscht aus diesem Grunde im ersten Acte der Operation, d. h. in der Führung der Hautschnitte, der kleinste — im zweiten, d. h. in der Methode der Entfernung des Knochens.

Diese beiden Acte nach einander betrachtend, wollen wir zuerst die von verschiedenen Autoren vorgeschlagenen Hautschnitte beschreiben, eine kurze Kritik derselben vorführen und wollen dann von der Entfernung des Knochens sprechen.

Der erste Act der Operation.

Die Hautschnitte können in einige Gruppen mit manchen Unterabtheilungen eingetheilt werden; diese sind: 1) verticale, 2) horizontale, 3) bogenförmige, 4) zangenförmige, 5) T-Schnitte, 6) obere, und 7) untere Winkelschnitte, 8) Kreuzschnitte und 9) Schnitt nach Kraske. Wir wollen diese Schnitte der Reihe nach beschreiben.

1) Der verticale Schnitt; zwei Unterarten: a) über dem Kiefergelenke, b) entlang dem hinteren Rand des aufsteigenden Astes.

a) Der verticale Schnitt über dem Gelenke ist zuerst von Bottini angewandt worden. Der Schnitt ist ein linearer, senkrecht auf das Kiefergelenk einige Millimeter vor und parallel zum Condylus.

Nach dieser Methode ist eine bilaterale Ankylose mit vollständigem und dauerndem Erfolge operirt worden; nach derselben Methode ist von ihm auch ein zweiter Fall operirt worden, der neulich von Jemoli be-

schrieben worden ist (s. oben Vergrösserung des Unterkiefers nach der Operation); von einem solchen Schnitte aus operirten auch Cabot, Borella, Tschmarke; in 2 Fällen von Cabot waren die Knochenveränderungen unbedeutend; bei Borella wurde ein Recidiv nach zehn Monaten beobachtet, bei Tschmarke eine Facialislähmung. Der verticale Schnitt, nur nach oben von Arcus zygomaticus verlängert, wurde von Helferich in dem Falle angewandt, wo eine Implantation des M. temporalis gemacht wurde[1]).

Der verticale Schnitt den hinteren Rand des aufsteigenden Astes entlang wurde zuerst von Heath angewandt (sein Fall I): Schnitt bis auf den Knochen, die oberen zwei Drittel des hinteren Randes des aufsteigenden Astes entlang; nach dieser Methode ist ein Fall mit nachträglicher Lähmung des N. facialis operirt worden (s. unten). Von einem solchen Schnitte aus operirte auch Sonnenburg in einem von Levy beschriebenen Falle; der Schnitt begann in frontaler Richtung am rechten Unterkieferwinkel und ging nach oben in einer Ausdehnung von etwa 6 cm; von diesem Schnitte aus ist der Proc. condyl. durchschlagen worden; Verletzungen der Aeste des N. trigeminus (siehe Complicationen).

Einen solchen verticalen Schnitt empfahl auch Küster, der seine Methode in folgender Weise schildert: Der Schnitt beginnt $1\frac{1}{2}$—2 cm vor dem Kieferwinkel und etwa 2 cm oberhalb desselben und geht nach oben vor dem Unterkieferrande und parallel zu demselben. Das Periost wird gespalten, es wird ein Elevatorium eingeschoben, mittelst dessen man das Periost zuerst von der äusseren, dann von der inneren Fläche des aufsteigenden Astes abhebt, was sehr leicht gelingt. Beim Abziehen des Periostes von beiden Seiten mit schmalen Elevatorien und bei guter Beleuchtung lässt sich die Wunde bis zum Gelenkköpfchen gut überschauen, dabei sind alle wichtigen Theile, nämlich die Art. maxillaris int. und der N. inframaxillaris zusammen mit dem Perioste zur Seite geschoben. In dieser Spalte ist der aufsteigende Ast so gut isolirt, dass er mittelst eines nicht sehr breiten Meissels, welcher hinter dem Winkel am hinteren Rande des M. masseter angestellt wird, in der Richtung direct nach oben bis zur Incis. semilunaris, leicht durchschlagen werden kann; bei der Abwesenheit von knöchernen Verwachsungen lässt sich dann der Gelenkfortsatz leicht luxiren, bei knöcherner Ankylose ist man gezwungen, den Knochen nochmals mit dem Meissel zu durchtrennen, — der einzige schwierige Act der Operation. Der Meissel wird im Bereiche des Köpfchens eingestellt, was bei der Schmalheit der Wunde nur in senkrechter Richtung zur mittleren Schädelgrube geschehen kann, in Folge dessen ist auch ein Eröffnen derselben möglich; um dies zu vermeiden, muss der Meissel eben über dem Köpfchen eingestellt werden; der Meissel wird nur mit vorsichtigen Hammerschlägen tiefer eingetrieben und von Zeit zu Zeit werden mit dem Meissel hebelartige Bewegungen ausgeführt, durch welche der Knochenrest angebrochen wird. Von demselben Schnitt aus wird auch, wenn nöthig, der Proc. coronoideus durchschlagen. Nach

1) In den entsprechenden Capiteln sind alle diese Fälle ausführlicher beschrieben worden.

der Meinung des Autors bietet seine Methode gegenüber der König'schen folgende Vorzüge: 1) sie bedroht die wichtigen oberen Aeste des N. facialis nicht, höchstens die weniger wichtigen unteren, aber auch dies lässt sich sicher vermeiden; 2) sie erzeugt ein übersichtliches Operationsfeld und gestattet ein grosses Knochenstück zu entfernen; 3) die Narbe ist weniger merklich; 4) die ganze Operation geht subperiostal vor sich, wodurch zufällige Verletzungen vermieden werden. Eine partielle Regeneration des Knochens ist hier nicht ausgeschlossen, deshalb giebt der Autor die Möglichkeit der Recidive zu, fügt aber hinzu, dass bei der König'schen Methode diese noch häufiger vorkommen. Nach dieser Methode wurden vom Autor selbst 4 Fälle operirt; des ersteren haben wir bereits bei der Besprechung der grösseren Atrophie des Unterkiefers auf der gesunden Seite erwähnt, in den übrigen 3 Fällen traten Recidive ein (s. Recidive). Bei der Mittheilung von Küster über diese Methode bemerkte König, dass für einfache Fälle, wo keine ausgedehnten Verwachsungen vorhanden sind, die Vorzüge dieser Methode gross sind, aber bei vollständiger Ankylose seine Methode besser sei, da man bei derselben die Verletzungen des Schädels leichter vermeiden kann. Die Küster'sche Methode ist, soviel ich weiss, noch ein Mal von Hoffa angewandt worden. Es wurden beide Fortsätze, der Proc. condyloideus und Proc. coronoideus resecirt; die Operation war leicht; auf der anderen Seite wurde eine gleiche Knochenresection von einem König'schen Schnitte aus gemacht.

Ollier schlug 2 Methoden vor: eine für die Resection des Halses und des Köpfchens, die andere für die Entfernung beider Fortsätze, resp. des oberen Theiles des aufsteigenden Astes; die letztere Methode ist der eben beschriebenen analog. Der Schnitt geht vom Ohrläppchen bis zum Kieferwinkel in einer Ausdehnung von 4 cm; der im Wege des Schnittes liegende N. facialis wird isolirt und zur Seite abgelenkt. Auf den Knochen gelangt, trennt man den M. masseter von der äusseren Oberfläche desselben ab und klappt ihn zusammen mit dem Hautlappen nach oben um.

2) Die Horizontalschnitte; es giebt deren ebenfalls zwei Arten: a) den unteren Rand des Unterkiefers entlang und b) in der Richtung des Arcus zygomaticus: in der Mitte desselben, entlang den unteren Rand oder etwas unterhalb desselben.

a) Der Horizontalschnitt entlang den unteren Rand des Unterkiefers ist von Little angewandt worden und so beschrieben: Schnitt den unteren Rand des Unterkiefers entlang (etwas oberhalb des Unterkieferwinkels), sorgfältige Abtrennung des M. masseter, der breite Lappen wird nach oben geklappt, bis man auf den Proc. condyloideus und die Incis. semilunaris kommt; Durchtrennung des Knochens mittelst eines kleinen Trepans und eines Meissels. Nach dieser Methode wurde die Gelenkresection bei einer rechtsseitigen Ankylose vorgenommen; Oeffnung des Mundes nach der Operation um 13 mm, 4 Monate nach der Operation um 2½ cm.

b) Der Horizontalschnitt den Arcus zygomaticus entlang (von Richet für die lineare Osteotomie des Halses vorgeschlagen); Schnitt von 4 cm Länge unter dem Arcus zygomaticus vom vorderen Rande des Gehörganges; nach Eröffnung der Aponeurose schlägt man die Läppchen

der Gl. parotis zur Seite, dringt auf den Knochen, löst das Periost ab und durchtrennt den Knochen.

Auf diese Weise operirten, wie wir sahen, Rossander und Whitehead. Von einem ähnlichen Horizontalschnitte aus über dem Halse führte Heath in seinem Falle III die Gelenkresection bei einem 9jährigen Mädchen aus, nach der Operation Lähmung des N. facialis (s. Lähmungen).

3) Der bogenförmige Schnitt von Bassini. Der Schnitt mit nicht grosser Convexität nach vorne und unten beginnt in der Höhe des äusseren Endes des Arcus zygomaticus, ist nach dem Ohrläppchen und von da horizontal nach hinten gerichtet. Diese Schnittrichtung hat den Zweck, Verletzungen der Aeste des V. und VII. Nervenpaares zu vermeiden. Ob diese Methode jemals an einem Patienten angewendet worden ist, ist unbekannt.

4) Der zungenförmige Lappen, welcher in der letzten Zeit von Mikulicz angewendet und von Alexander beschrieben worden ist. Schnitt 3 mm vor dem Ohre vertical nach unten um $2^1/_2$ cm nur durch die Haut. Das untere Ende dieses Schnittes liegt hackenförmig nach vorne um und geht in einen zweiten Schnitt über, welcher etwa $1^1/_2$ cm in horizontaler Richtung verlaufend, nach oben umbiegt und parallel zum ersteren gegen den Arcus zygomaticus hingeht. Der auf diese Weise umschnittene $1^1/_2$ cm breite Lappen mit oberer Basis wird nach oben zu abseparirt, wobei der N. facialis geschont wird. Es folgt dann die Blosslegung, Durchtrennung und Entfernung des Knochens. Nach der Methode von Mikulicz sind 6 Patienten operirt worden: 2 vom Autor selbst und 4 von mir. Im ersten Falle von Mikulicz bekam man ein Recidiv, im zweiten wurde eine Implantation des M. masseter gemacht und beide Fälle sind ausführlich in den entsprechenden Capiteln beschrieben.

5) Der T-förmige Schnitt: zwei Modificationen, in der einen a) liegt die Kreuzung der Schnitte über dem Kiefergelenke, in der zweiten — b) am hinteren Ende des Arcus zygomaticus.

a) Die erste Modification ist von König vorgeschlagen worden. Schnitt sofort vor dem Ohre (Schonung der Arteria temporalis), den unteren Rand des Arcus zygomaticus entlang von etwa 3 cm Länge, schichtenweise vordringend durch das Periost bis auf den Knochen. Von der Mitte dieses Schnittes — ein zweiter Schnitt senkrecht auf den ersten gerade nach unten von etwa 2 cm Länge, welcher nur die Haut durchtrennt. Ablösung der Weichtheile von oben nach unten vom Rande des Arcus und von der vorderen Fläche des Kiefergelenkes zuerst mit einem Messer, dann mit einem Elevatorium; auf diese Weise werden die Glandula parotis, der N. facialis und einige Gefässe ohne Verletzung nach unten gezogen und werden dort mit einem Haken gehalten. In derselben Weise wird mittelst eines dicht an den Knochen angelegten Messers resp. Elevatoriums der Processus condyloideus an der vorderen und hinteren Fläche entblösst. Darauf folgt die Durchtrennung des Knochens.

Nach dieser Methode sind von König die ersten 2 Fälle mit gutem Erfolge operirt worden; später wurden von ihm nach der gleichen Methode mit unbedeutenden Modificationen noch 7 Patienten operirt (bis zum Jahre 1888); von den anderen Autoren wurde diese Methode am

häufigsten angewandt (Ranke, Langenbeck, Rovsing, Lange, Hagedorn und andere). Bull modificirte ein wenig den Schnitt in der Weise, dass der verticale Schnitt nicht von der Mitte des horizontalen führt, sondern vom hinteren Viertel desselben.

Ollier, der, wie wir sahen, 2 Methoden vorgeschlagen hat, empfiehlt für die Resection des Unterkiefergelenkes fast den gleichen Schnitt, wie König, nur ist in den Details die Ausführung der Operation eine etwas andere. In seiner Monographie Traité des résections beschreibt er sie so: der horizontale Theil des Schnittes 3—4 cm unterhalb des Arc. zygomaticus von der Vereinigungsstelle seines hinteren Drittels mit den vorderen $^2/_3$ steigt nach unten, ein zweiter senkrechter Schnitt von etwa $2^1/_2$ cm. Ehe man weiter schreitet, sucht man den N. fac. auf, legt ihn durch kurze Schnitte frei und, sobald man ihn bemerkt, übergiebt man ihn einem speciellen Gehülfen, dessen Rolle während der ganzen Dauer der Operation darin besteht, dass er diesen Nerven schützt, indem er sich dabei wohl hütet, denselben gefährlichen Zerrungen auszusetzen. Indem man die vorderen Lappen der Gl. parotis zur Seite schiebt, kommt man auf den Hals; hierauf Durchschneidung und Entfernung des Knochens.

Streng nach diesem Verfahren wurden 2 Patienten operirt (von Ollier selbst und von Vallas-Capony); beide Operationen waren von einer Lähmung des N. facialis begleitet und sind im Capitel über Lähmung des N. facialis angeführt worden.

b) Die zweite Modification des T-Schnittes wurde von Lentz und Bilczynski angewandt. Lentz führte zuerst einen horizontalen Schnitt von 6 cm Länge den unteren Rand des Arcus entlang am Ohre beginnend, den 2. Schnitt senkrecht auf den ersten, von oben nach unten vor dem Ohre; nach der Resection des Gelenkes wurde ein 3. Schnitt von 3 cm vertical nach oben geführt (behufs Implantation des M. temporalis). Bilczynski verfuhr so: senkrechter Schnitt vor der Ohrmuschel um 4 cm oberhalb und um 2 cm unterhalb des Arcus, der 2. Schnitt senkrecht auf den ersten, den Arcus entlang. Beide operirten an je einem Patienten. Im Falle von Lentz ist eine Lähmung des N. facial. beobachtet worden, Bilczynski machte eine Implantation des M. temporalis; beide Fälle sind ausführlich in den betreffenden Capiteln beschrieben worden.

6) Der obere Winkelschnitt. Von diesem Schnitte aus machte Humphry im Jahre 1851 die erste Resection des Unterkiefergelenkes. Der erste Schnitt vom Arcus zygomaticus zum Ohre, „der etwas unterhalb des Gelenkes und ein wenig oberhalb der Linie des Augenastes des Gesichtsnerven verläuft." Der zweite Schnitt vom Ende des ersteren gerade nach oben über dem Arcus zygomat., der Art. temporalis schonend; der Lappen wird umgeklappt. Durchtrennung des Knochens mit einer Säge.

Kummer, der in einem Falle den gleichen Schnitt angewandt hat, modificirte etwas die Operation. Ein Schnitt von etwa 4 cm den unteren Rand des Arcus entlang, ein zweiter vom hinteren Rande des ersteren nach oben vor der Art. temporalis von etwa 3 cm Länge. Durchtrennung des Arc. zygomaticus zunächst an der Wurzel, dann vorne; nach der Durchtrennung der Fascia parotideo-masseterica den unteren Rand des Arcus zygomaticus entlang wird der letztere, der mit dem Hautlappen

in Verbindung geblieben ist, nach oben geklappt und die Fossa temporalis breit eröffnet. Der obere Schnitt wird, als weniger gefährlich, von Kummer anstatt des unteren empfohlen, die temporäre Resection des Arcus zygomaticus schlägt er behufs Erhaltung eines freieren Operationsfeldes vor.

Nach dieser Methode hat er einen Patienten mit bilateraler Ankylose operirt; 9 Monate nach der Operation öffnete die Patientin den Mund um $1^1/_2$ cm, der Schluss aber war unvollkommen.

7) Der untere Winkelschnitt wurde zuerst von Abbe beim Keilschnitte des Halses angewandt und dann bei der Resection des Gelenkes von Zipfel, Chavasse und von mir im Falle V und VI.

Abbe. Ein senkrechter Schnitt von 3 cm Länge vom Höcker des Arcus zygomaticus nach unten, ein anderer horizontaler von der gleichen Länge, senkrecht auf den ersteren, entlang den Arcus zygomaticus. Die oberen Ansätze des Masseter, der Parotis und des N. facialis werden nach unten geklappt; man bekommt einen genügenden Operationsraum, ohne die benachbarten Theile zu schädigen.

Der einzige Fall einer von Abbe ausgeführten keilförmigen Resection war von einer Lähmung des N. facial. begleitet und ist dort beschrieben worden.

Zipfel. Durch vorläufige Untersuchungen an Leichen überzeugte er sich, dass der obere Ast des N. facial. im Mittel 18 mm unterhalb des Arcus zygomat. liegt, d. h. ungefähr in einer Entfernung von einem Querfinger. Der 4 cm lange Schnitt wird von der Basis des Arc. zygomat. schief nach vorne und unten zum hinteren Rande der Mandibula geführt. Muss man auch am Processus coronoideus operiren, so ist noch ein horizontaler Schnitt von 3 cm Länge den Arcus zygomat. entlang hinzuzufügen. Bei einem solchen Winkelschnitte bekommt man einen dreieckigen Lappen, der abgelöst und nach unten geklappt wird. Darauf folgt eine vorsichtige Blosslegung des oberen Lappens der Gl. parotis und eine Herabziehung desselben nach unten; in diesem Momente sind Köpfchen und Hals bereits zugänglich, aber die Basis des letzteren wird von einem im Bindegewebe eingebetteten Nervenaste gekreuzt. Dieser unsichtbare Ast muss mit einem stumpfen und festen, tief bis an die Oberfläche des Knochens eingeführten Hacken gefasst werden, und vermittelst desselben werden alle Weichtheile möglichst tief heruntergezogen. Den senkrechten Schnitt kann man noch um 15 mm nach unten verlängern, wenn man sicher ist, dass der Nervenast nach unten herabgezogen ist. Ferner folgt die Blosslegung und Durchtrennung des Knochens. Diese Methode ist persönlich vom Autor an Kranken nicht angewandt worden.

Chavasse brachte einen etwas modificirten Schnitt von Abbe in Anwendung; der horizontale Theil geht den Arcus entlang vom Tuberculum nach vorne um 4 cm; sein vorderer Theil bog seitlich von der Augenhöhle nach oben um, damit eine Verletzung des N. facialis vermieden werde; der senkrechte 3 cm lange Theil ging $1^1/_2$ cm vor dem Tragus nach unten, wobei er bloss die Haut durchschnitt, um den N. facialis nicht zu verletzen. Diesen ⌐-förmigen Schnitt hält Chavasse für besser, als die T-Schnitte nach König und Ollier. Nach dieser Methode machte er in einem Falle eine Resection des Gelenkes und der

Spitze des Proc. coronoideus; er bekam ein gutes functionelles Resultat während 8 Monaten nach der Operation.

Kulenkampf, der in einem Falle das obere Ende des aufsteigenden Astes entfernte, wandte denselben Winkelschnitt an, aber der verticale Ast seines Schnittes schnitt den N. facialis durch und er bekam eine totale Lähmung desselben (s. Lähmungen).

8) Der Kreuzschnitt über dem Kiefergelenke. Zwei Autoren benutzten solche Schnitte: Hedrich (1 Fall) und Cabot (4 Fälle). Hedrich begann die Operation mit einem senkrechten Schnitte, Cabot mit einem horizontalen den Arcus entlang, und da sie keinen genügenden Zutritt zu den zu entfernenden Knochen erhielten, erweiterten beide den Schnitt in Form eines Kreuzes; Cabot entfernte umfangreiche Knochenmassen, die den Kiefer mit dem Schädel verlötheten.

9) Der Schnitt von Kraske. Der Schnitt beginnt hinten an der hinteren Falte der Ohrmuschel ungefähr fingerbreit unterhalb des oberen Ansatzes der Ohrmuschel und geht der Falte entlang bogenförmig nach oben und vorne um den oberen Theil der Muschel, dann geht er nach vorne hinüber, um hier unmittelbar vor dem Ohre um 1 cm unter den Rand des Arcus zygomaticus herabzusteigen. Der Schnitt wird durch den Knorpel der Ohrmuschel und durch die vordere Wand des knorpeligen Gehörganges vertieft, worauf die abgetrennte Ohrmuschel nach unten und hinten gezogen wird. Der zweite auf den ersten senkrechte Schnitt geht nach vorne am unteren Rande des Arcus zygomaticus in einer Ausdehnung von 3 cm. Die durchschnittene Art. temporalis wird doppelt unterbunden, die Weichtheile werden vom Arcus abgetrennt. Der untere Rand des zweiten horizontalen Schnittes wird stark nach unten und etwas nach vorne gezogen und geht in die Tiefe bis auf das Kiefergelenk.

Diese Methode ist 5 Mal in Anwendung gebracht worden: 2 Mal vom Autor selbst, 1 Mal von Kusnetzow und 2 Mal (mit einiger Modification) von Ewald (s. Lorenz). Im ersten Falle (24jährige Frau) wurde eine feste Knochenmasse entfernt, die den Proc. condyloideus verlöthete und eine knöcherne Verlöthung zwischen dem Proc. coronoideus und dem Arcus durchtrennt; der Mund öffnete sich um 3 cm 4¾ Jahre nach der Operation geschah das Mundöffnen um 1 cm zwischen den Backzähnen. Im 2. Falle wurde eine Lähmung des N. facial. beobachtet. Kusnetzow machte nach der Resection des Gelenkes eine Implantation des M. masset. (s. die betreffenden Capitel).

Werth der Hautschnitte.

Aus der angeführten Beschreibung ist ersichtlich, dass fast alle diese Schnitte an Patienten Anwendung fanden und mit sehr wenigen Ausnahmen gelang es, durch dieselben die Ankylose zu beseitigen; wenn also die Frage von ihrer Anwendung gestellt werden sollte, so hat es in anderer Richtung so zu geschehen: welche derselben sind, als die bequemsten, in allen Fällen von Ankylose bei den verschiedenen pathologisch-anatomischen Veränderungen derselben anzuwenden.

In dieser Hinsicht ist im Auge zu behalten, dass einige Methoden nur in einfachen Fällen mit unbedeutenden Veränderungen des Gelenkes versucht wurden, wo die Operation schon a priori leicht sein musste, unabhängig von diesem oder jenem Schnitte; ganz andere Forderungen werden an jeden Schnitt dort gestellt, wo das obere Ende in bedeutender Ausdehnung sowohl in horizontaler, als auch in verticaler Richtung freizulegen ist; für solche Fälle sind einige von den beschriebenen Schnitten wenig oder gar nicht brauchbar, da sie die zu entfernenden Knochen ungenügend blosslegen. Wir sahen schon oben, dass solche Verhältnisse ziemlich oft vorkommen, manchmal ist man gezwungen, nicht nur das Kiefergelenk zu reseciren, sondern auch den Proc. coronoideus abzutragen, oder — bei breiten Verlöthungen des ganzen oberen Endes — das letztere in toto zu entfernen. Eine andere Bedingung, die die Wahl jedes Schnittes beeinflussen kann, ist der Wunsch, einem Recidive der Ankylose entweder durch eine ausgedehnte Knochenresection oder durch Implantation von Muskeln vorzubeugen; zu diesem Zweck muss entweder der gleiche Resectionsschnitt erweitert oder ein neuer hinzugefügt werden, z. B. zur Blosslegung des M. temporalis (ausführlicher s. unten). Inwiefern jedoch die angeführten Ueberlegungen für die Erweiterung der Schnitte behufs Erreichung eines freieren Zutrittes zu den zu entfernenden Knochen sprechen, insofern fordert der Wunsch, der Verletzung des N. facialis vorzubeugen und eine möglichst wenig merkbare Narbe zu bekommen, das entgegengesetzte. Was das erstere anbetrifft, so umgehen die beschriebenen Methoden, wie wir unten sehen werden, ziemlich erfolgreich eine solche Verletzung: die eigentliche Durchschneidung der Aeste des N. facial. wurde verhältnissmässig selten beobachtet, und zwar bei offenbar unregelmässigen Schnitten, die stets leicht zu vermeiden sind. In Anbetracht des Angeführten muss man sich gegen diejenigen Methoden aussprechen, wo der Zutritt zum Kiefergelenk schwierig ist oder wo ausschliesslich die Blosslegung dieses Gelenkes erstrebt wird, und die relativ häufige Nothwendigkeit, das Operationsfeld vom Kiefergelenke auf einen anderen Fortsatz oder auf das ganze obere Ende zu erweitern, ausser Acht gelassen wird. So genügen die einfachen senkrechten Schnitte am hinteren Rande des aufsteigenden Astes oder über dem Kiefergelenke diesen Indicationen nicht (Heath, Sonnenburg, Küster, Ollier, Bottini); von den einfachen horizontalen Schnitten muss der Schnitt am unteren Rande des Unterkiefers von Little völlig verlassen werden, so wie auch der bogenförmige Schnitt von Bassini. Der horizontale Schnitt den Arcus zygomaticus entlang behält seine Bedeutung bis dato, und wir werden

unten auf ihn zurückkommen. Der Schnitt von Mikulicz, der das Kiefergelenk gut blosslegt, wird ungenügend bei umfangreicherer Resection des Knochens (in horizontaler oder verticaler Richtung); sein Vorzug ist eine kaum merkbare Narbe. Ferner ist eine ausgedehnte Resection des Knochens kaum bequem beim oberen Winkelschnitt (Humphry, Kummer). Kreuzschnitte, wenn sie gross genug sind, werden wohl einen genügenden Zutritt darbieten, aber die von ihnen zurückgelassenen Narben sind zweifellos sichtbarer, obschon Cabot, der sie in einigen Fällen angewandt hatte, „eine kaum merkbare Narbe" angiebt. Das Gleiche kann man vom Kraske'schen Schnitte sagen; dazu verursacht er, im Vergleich mit den anderen Schnitten, eine bedeutende Verwundung. Besser sind die T-Schnitte in beiden Modificationen (König, Ollier, Lentz, Bilczynski, obschon in der 2. Modification die Narben nach allen Angaben merklicher sind. Ebenso bequem ist der untere Winkelschnitt (Abbe, Zipfel, Chavasse). Was die letztere Indication bei der Wahl des Hautschnittes betrifft, — nämlich die postoperativen Narben —, so wird ihre praktische Bedeutung ganz klar, wenn man die Thatsache berücksichtigt, dass die grösste Mehrzahl der Patienten junge Leute und ein bedeutendes Procent unter ihnen Frauen sind; auf Grund dessen sollte man einfache Schnitte, die weniger merkliche Narben hinterlassen, anwenden und zu complicirten Schnitten nur in denjenigen Fällen greifen, wo von einem einfachen Schnitte aus die Blosslegung ungenügend erscheint, heut zu Tage ist eine solche Eintheilung leider unausführbar, da man vor der Operation den Charakter der anatomischen Veränderungen und das durch dieselbe bedingte Operationsverfahren nicht genau bestimmen kann. Jedoch, um complicirte Schnitte nicht in denjenigen Fällen anzuwenden, wo sie nicht unentbehrlich erscheinen, kann man ohne jeden Schaden die Blosslegung des Operationsfeldes mit einem einfachen Schnitte beginnen, z. B. mit einem horizontalen den Arcus zygomaticus entlang; zur Erweiterung des Operationsfeldes in horizontaler Richtung kann ein solcher Schnitt nach dem Auge hin verlängert werden (s. Modification von Chavasse), und zur Blosslegung in senkrechter Richtung kann man im Nothfalle zu diesem Schnitte einen senkrechten Schnitt nach unten zu von der Mitte (dann bekommt man einen T-Schnitt) oder noch besser vom hinteren Ende (d. h. in Form eines unteren Winkelschnittes) hinzufügen. Bei einer solchen, sozusagen allmählichen Blosslegung des Operationsfeldes wird eine bedeutende Zahl leichterer Fälle, die eine einfache Gelenkresection erfordern, kaum merkbare lineare Narben haben.

Der zweite Act der Operation: die Entfernung des Knochens.

Im Gegensatze zu den Hautschnitten bieten die von verschiedenen Autoren gegebenen Regeln für diesen Theil der Operation keinen wesentlichen Unterschied. Bei der Entblössung des Knochens ist, um eine Verletzung vorne (aussen) des N. facialis, und hinten (innen) der Art. maxillaris interna zu vermeiden, mit den Instrumenten möglichst nahe am Knochen zu verbleiben und subperiostal zu operiren, besonders in allen Fällen mit scharf ausgesprochenen Knochenveränderungen.

Nach der Entblössung des Periostes hinten ist es besser, unter den Knochen ein Tampon oder eine dünne metallische Platte zu schieben und vor ihnen den Knochen zu durchtrennen. In einigen Fällen gelingt die Entblössung der hinteren Fläche nicht (meine Fälle V und VI) und dann fordert die Durchtrennung des Knochens selbst besondere Vorsichtsmaassregeln (Art. maxill. interna). Diese Durchtrennung kann sehr leicht und sehr schwer sein, je nach dem Grade der anatomischen Veränderungen. Leicht ist diese Durchtrennung dort, wo eine einfache fibröse oder knöcherne Verlöthung des Gelenkes vorliegt, und die Form der Gelenkenden wenig verändert ist; in diesen Fällen ist bei der fibrösen Ankylose das einfache Durchschlagen des Halses erforderlich, behufs nachträglicher Entfernung des Köpfchens (mittelst einer Zahnzange), nachdem es aus den Verbindungen mit den Weichtheilen gelöst wurde; bei der knöchernen Ankylose ist es nothwendig, zunächst das Köpfchen nach oben von der Seite der Gelenkgrube zu trennen. Die periarticulären knöchernen Auflagerungen, falls solche vorhanden sind, sind auch zu entfernen, da sie die Ursache der primären Steifigkeit und des postoperativen Recidives derselben sein können; darauf folgt die gewaltige genügend weite, 2—3 cm) Eröffnung des Mundes vermittelst einer Zange. Viel schwieriger ist die Operation dort, wo die Configuration des Gelenkes verändert ist, manchmal zum völligen Verschwinden des letzteren, wo umfangreiche Knochenmassen, die das obere Ende des Astes mit dem Schädel verlöthen, vorhanden sind, hier ist es manchmal sogar schwer, die Stelle des gewesenen Gelenkes zu bestimmen; eine klare Vorstellung von der Schwierigkeit der Operation unter solchen Verhältnissen kann die Beschreibung des schon mehrmals citirten Falles von Bergmann geben, wo es leicht war, die Operation irrthümlicher Weise von der Gegend des Gelenkes auf die Schuppe des Schläfen-

beines zu übertragen. Genaue Angaben für solche Fälle zu geben, ausser den allgemeinen anatomischen, ist freilich unmöglich; glücklicher Weise sind sie selten, und wo sie zu erwarten sind, haben wir bereits mitgetheilt. Die Knochendurchtrennung selbst wird gegenwärtig gewöhnlich mit Meissel und Hammer gemacht, besonders, wenn eine knöcherne Ankylose oder ausgedehnte knöcherne Verlöthungen vorhanden sind. Die Kettensäge oder die bequemere Drahtsäge von Gigli ist hier weniger am Platze, wie ich an einem meiner Fälle mich überzeugen konnte; wegen des schmalen Raumes und der zu grossen Knickung klemmt sich gewöhnlich die Säge ein und bricht; mit einer solchen Säge ist es noch dazu leichter die Art. maxillaris int. zu verletzen. Der ernsteste Act ist die Abtrennung des Knochens von der Gelenkgrube, wenn die Eröffnung der Schädelhöhle möglich ist, ausser der regelrechten Stellung des Meissels, dessen Griff man lieber ein wenig gegen die Scheitelgegend neigt, soll es nach Küster gefahrloser sein, wenn man kurze und verhältnissmässig leichte Schläge mit dem Hammer und von Zeit zu Zeit hebelartige Bewegungen mit dem Meissel ausgeführt werden, mit welch letzterem man die letzte Verbindung der Knochen löst. Die Entfernung des Proc. coronoideus und besonders seines oberen Endes kann dort, wo es nothwendig ist, ebenfalls rechte Schwierigkeiten deshalb bieten, weil diese Spitze, besonders bei alten Ankylosen, tief unter den Arcus zygomaticus steigt; wenn es in solchen Fällen nicht gelingt, sie zu befreien, so ist es bequemer, den Proc. coronoideus unterhalb der Spitze zu durchschlagen, welche sofort tief unter den Arcus tritt, wo sie auch zurückgelassen werden kann. Um einer neuen knöchernen Verwachsung vorzubeugen, muss man in genügender Ausdehnung die Knochensubstanz vom oberen Ende des Astes abtragen; diese nachträgliche Abtragung des Knochens, kann, wenn die Verbindung des aufsteigenden Astes mit dem Schädel schon gelöst ist, etwas schwierig sein. Einfacher wäre es, zunächst den Ast weiter unten zu durchtrennen, und dann erst das ganze obere Stück von seiner Verbindung mit dem Schädel zu lösen, d. h. so zu verfahren, wie seinerzeit Mears vorgeschlagen hat; eine solche Methode kann man jedoch nur in denjenigen Fällen empfehlen, wo die Nothwendigkeit der Entfernung des ganzen oberen Endes schon vom Beginn der Operation klar ist, aber auch hier mit der einen Bedingung, dass die Durchtrennung des Knochens nicht zu tief geschieht, um ohne Grund nicht überflüssige Knochensubstanz zu entfernen, da dies schädlich auf die Unterkieferfunction und auf die Gesichtsform einwirkt. In einer ansehnlichen Zahl der Fälle wurde die Dimension des zu entfernenden Knochens erst während der Operation

bestimmt, so dass die Operation gewöhnlich am Proc. condyloideus begann, woher sie auf den Proc. coronoideus überging, um endlich den Knochen vom oberen Ende stückweise abzutragen, bis eine genügende Kieferbeweglichkeit erreicht wurde. Wegen der Gefahr der Lähmung des N. facialis, die eben während der Resection des Knochens möglich ist, müssen die Wundränder vorsichtig behandelt werden und sie dürfen nicht zu fest mit den Hacken gedrückt werden. Nach Beendung dieses Theiles der Operation implantiren einige Autoren, um einem Recidive vorzubeugen, in die knöcherne Resectionsspalte ein Muskelstück oder eine Metallplatte (s. unten).

Die Resectionswunde wird fest geschlossen oder, bei ausgedehnter Knochenresection, für einige Tage tamponirt, was im Anbetracht der reichlichen serös-blutigen Secretion, die oft in solchen Fällen beobachtet wird, noch besser ist; hat die Secretion aufgehört, so kann eine secundäre Naht angelegt werden. Eine solche blos temporäre Tamponade ist der Implantation von fremdartigen Platten, wie mein Fall III beweist, nicht hinderlich; bei zufälliger Eröffnung der Mundhöhle von der Seite der Wunde her ist die provisorische Tamponade aus leicht begreiflichen Gründen schon unbedingt nothwendig. Wie die von mir gesammelte Statistik beweist, war der Verlauf nach der Operation mit wenigen Ausnahmen, von denen unten die Rede sein wird, ein günstiger, ohne Complicationen.

Behandlung der Patienten nach der Operation.

Ein bedeutender Theil des Erfolges hängt, nach den meisten Autoren, von den Uebungen im passiven und activen Oeffnen des Mundes, zu denen die Patienten schon in den ersten Tagen nach der Operation schritten; in einzelnen, freilich seltenen Fällen wurde der Mund des Patienten vermittelst eines Keiles, der zwischen die Zähne eingeführt worden war, ununterbrochen während der ersten Tage nach der Operation offen gehalten und erst nach der Entfernung dieses Dilatators wurde zu gymnastischen Uebungen geschritten. Bloss sehr wenige Autoren weisen darauf hin, dass ihre Patienten solche Uebungen nicht vorgenommen hatten, und dass die erhaltene Beweglichkeit des Kiefers ausschliesslich durch seine normalen Bewegungen beim Kauact u. s. w. unterhalten wurde. Das letztere kann man kaum acceptiren; um dem verhältnissmässig häufigen Recidive vorzubeugen, müssen gymnastische Uebungen eifrig angewandt werden, indem man mit ihnen möglichst früh beginnt und möglichst lange fortfährt, worüber der Patient selbst eine betreffende Vorschrift erhalten muss. Besonders nothwendig sind solche Uebungen dort, wo die Bewegungen des

Kiefers unmittelbar nach der Operation nicht ganz frei und ausgiebig waren, in solchen Fällen kann man bei vernünftigen Patienten einen sehr günstigen Erfolg erreichen (mein Fall II und eine ganze Reihe ähnlicher). Vielleicht wirkt noch energischer das Offenhalten der Kiefer durch einen Keil während einiger Tage nach der Operation; dies kann man auch in allen solchen Fällen anwenden, wo es von den Patienten ohne besondere Schwierigkeiten vertragen wird. Bei der Bestimmung der Zeitdauer, während der die gymnastischen Uebungen angewandt werden sollen, muss man sich in jedem einzelnen Falle nach der vorhandenen Beweglichkeit des Kiefers, nach der Verbesserung oder Verschlimmerung derselben richten; der Eintritt des Recidivs erfolgt, wie die Statistik zeigt, manchmal ziemlich spät nach der Operation. Aber ausser dem genügenden Oeffnen des Mundes muss man auch auf den regelrechten und genügend starken Schluss der Kiefer achten, da dieser, verhältnissmässig nicht selten, vom normalen abweicht (in Folge des Ausfalls der Function des M. temporalis u. s. w.); die dazu nöthige Verstärkung der Kaumuskeln wird am einfachsten durch ihre active Contraction beim Kauen erreicht; später kann man zur grösseren Verstärkung der Kaumuskeln den Patienten das Kauen solcher Dinge, wie Nüsse u. s. w., anrathen. Verhältnissmässig rasch beginnt der complicirte Kauact sich herzustellen, dessen die Patienten während der langen Dauer der Krankheit, die gewöhnlich im frühen Kindesalter begonnen hatte, sich abgewöhnten; in den meisten Fällen kann man den Patienten schon 2—3 Tage nach der Operation, sobald der acute Schmerz gestillt ist, das Kauen zunächst breiiger, hierauf auch festerer Speisen erlauben.

Die Resultate der operativen Behandlung der Kieferankylose.

In doppelter Richtung können diese Resultate betrachtet werden: von der kosmetischen und der wichtigeren functionellen Seite. Oben wurde mehrfach auf die scharf ausgesprochene Deformation des Unterkiefers und auf die davon abhängige Entstellung des Gesichtes, die oft bei der Kieferankylose sich entwickelt, hingewiesen. Es ist praktisch wichtig, die Frage zu entscheiden, ob diese Erscheinungen bei der Herstellung der Kieferbeweglichkeit schwinden oder wenigstens vermindert werden. Die Beobachtung zeigt, dass nur in wenigen Fällen der Unterkiefer zu wachsen zu beginnen scheint und der sogenannte „Vogelausdruck" geringer wird; im Capitel über Symptome haben wir schon einige Beobachtungen angeführt, die die Möglichkeit eines ähnlichen Wachsthums des Unterkiefers zeigen. Leider sind

diese Beobachtungen die Ausnahme; in den übrigen wurde in dieser Hinsicht keine Besserung constatirt, und für einige Operirte kann man eher das Gegentheil erwarten. Die zur Beseitigung der Ankylose erforderliche Resection von Knochensubstanz kann, wie wir sahen, von verschiedener Dimension sein. Die Operationen, die mit keinem grossen Verlust an Knochensubstanz verbunden sind, rufen keine auffallende Verkleinerung des senkrechten Kieferastes und kein allmähliches Rutschen des letzteren nach oben hervor, und deshalb können sie auf die Form des Unterkiefers und des Gesichtes auch nicht einwirken, obschon nach solchen Operationen ebenfalls (verhältnissmässig nicht selten) eine Verschiebung des Kinnes nach der operirten Seite hin notirt wird, besonders beim Oeffnen des Mundes; in ähnlichen Fällen ist es freilich schwer zu entscheiden, in wiefern eine solche Verschiebung von der Ankylose selbst abhängt und inwiefern sie durch die Operation vergrössert worden ist. Ganz andere Verhältnisse liegen bei den Operationen der anderen Kategorie vor, wo in Folge von Entfernung eines bedeutenden Theiles des verticalen Astes der Unterkiefer nach oben steigt und zugleich nach hinten verschoben wird; daraus resultirt nothwendiger Weise eine grössere Verschiebung des Kinnes nach hinten und eine Verstärkung des „Vogelausdruckes", was auch von einigen Autoren notirt wird; so haben wir oben eine Beobachtung von Rechnitz angeführt, in meinem Falle IV war eine grössere Verschiebung des Kinnes nach hinten nach der Operation auch zweifellos. Eine solche ausgedehnte Resection kann einerseits eine Verschiebung des Kinnes nach der operirten Seite hin hervorrufen, oder dieselbe verstärken, falls sie schon früher bestanden hatte[1]). In einzelnen Fällen jedoch ist die Besserung in dieser Hinsicht zweifellos, obschon ihre Erklärung nicht immer leicht ist; so wurde eine deutliche Verminderung des „Vogelgesichtes" in meinen Fällen V und VI beobachtet.

Was das functionelle Resultat, d. h. die Beweglichkeit des Unterkiefers: seine Hebung und Senkung, die seitliche Beweglichkeit, den Schluss und seine Kraft, den Kauact anbetrifft, so weisen die vorhandenen Beobachtungen auf Folgendes hin. Die Breite der Mundöffnung war verschieden, sowohl unmittelbar nach der Operation, als auch im weiteren Verlaufe, im Mittel 2—2 1/2 cm zwischen den Schneidezähnen, manchmal 1 1/2 cm oder 3—3 1/2 cm; dabei spricht die Verminderung bis auf

1) Die Verschiebung des Unterkiefers nach oben, in Folge von Resection des verticalen Astes, kann vielleicht durch Muskelimplantation, die von Helferich gegen Recidive vorgeschlagen wurde, beschränkt werden (s. unten).

1 1/2 cm noch nicht für den Beginn eines Recidives. Die späteren Veränderungen dieser Beweglichkeit bestanden entweder in einer unwesentlichen Verhinderung derselben oder in einer Vergrösserung, letzteres besonders unter dem Einflusse von eifrigen, gymnastischen Uebungen. Der Kieferschluss war in einer grossen Zahl einseitiger und nicht ausgedehnter Knochenresectionen normal; nicht selten wurde aber eine Unvollkommenheit dieser Bewegung beobachtet und zwar aus doppeltem Grunde: in den einen Fällen, in Folge von unregelmässigem Stande der einen Zahnreihe, in den anderen in Folge von ungenügender Kraft der Kaumuskeln. Die Stellung der Zähne und ihre gegenseitige Beziehung werden nicht selten schon durch das Grundleiden, d. h. die Kieferankylose gestört; die einfache Resection des Kiefergelenkes bringt in dieser Hinsicht keine wesentlichen Veränderungen mit sich; andere Bedingungen liegen bei ausgedehnten Knochenresectionen am oberen Ende und bei der dadurch verursachten Verschiebung des Unterkiefers nach oben und hinten vor, hier können die Backzähne beim Kieferschluss sich fest berühren, während zwischen den Schneidezähnen noch ein freier Raum von 1/2—1 cm zurückbleibt. Eine solche Erscheinung wurde in meinen drei letzten Fällen beobachtet, von einem solchen unvollständigen Schlusse 9 1/2 Monate nach der Operation spricht auch Kummer, wobei er denselben der Verschiebung des Unterkiefers nach hinten zuschreibt; zu Beseitigung desselben rieth der Autor der Patientin an, sich an einen Zahnarzt zu wenden, um die „Backzähne abzufeilen". Die Schlusskraft war nach der Operation ebenfalls verschieden, nicht selten normal, häufiger aber schien die Kraft der Kaumuskeln geschwächt zu sein. Leicht begreiflich und bis zu einem gewissen Grade nothwendig ist diese Abschwächung dort, wo die Function des M. temporalis ausfällt, in Folge von Resection des Proc. coronoideus oder des ganzen oberen Endes und besonders bei bilateraler Operation; der Hauptkaumuskel ist in solchen Fällen der M. masseter (und der schwächere M. pterygoideus int.). Ziemlich schnell, besonders bei geeigneten Uebungen, wird die Kraft der Kaumuskeln wieder hergestellt; in meinem Falle IV, wo die Schwäche dieser Muskeln nach der Operation scharf ausgesprochen war, verminderte sie sich merklich schon während des Aufenthalts des Patienten in der Klinik. Den seitlichen Bewegungen des Unterkiefers, die functionell minder wichtig sind, ist in den meisten Beobachtungen sehr wenig Aufmerksamkeit zugetheilt, oft wird ihrer gar nicht erwähnt; aber dort wo ihr Zustand notirt ist (s. B. bei Cabot), ging ihre Besserung parallel mit den Senkungs- und Hebungsbewegungen des Unterkiefers; das Gleiche wurde auch in meinen Fällen beobachtet. Von der Herstellung aller

dieser Bewegungen und der normalen Articulation hängt auch der complicirtere Kauact ab; auch in dieser Hinsicht giebt es verschiedene Grade — von einem völlig normalen Zustande bis zu einem sichtbaren Defect: die einen Operirten „essen, trinken, wie Gesunde", andere können keine „harten" oder „sehr harten" Speisen kauen; die einen kauen auf beiden Seiten, die anderen nur auf der gesunden, nicht operirten Seite; notirt wird dies sowohl nach einseitigen, als auch nach beidseitigen Operationen, sowohl bei ausgedehnter Knochenresection, als auch bei einfachen Resectionen des Kiefergelenkes. Es ist nicht leicht, die Ursache eines solchen Unterschiedes in jedem einzelnen Falle zu finden, aber einen zweifellosen Einfluss darauf (ausser der Kraft der Kaumuskeln und der Articulation) übt die Zeit der Untersuchung nach der Operation aus, und da, wo die Untersuchung der Patienten wiederholt vorgenommen wurde, wurde die wichtige Thatsache constatirt, dass das Kauen mit der Zeit sich merklich bessert. Als Resumé des eben Gesagten kann man das functionelle Resultat der operativen Behandlung der Kieferankylose als ein vollkommen günstiges ansehen.

So sind die Resultate der operativen Behandlung der Kieferankylose in den normalen Fällen; leider wird diese Operation, den anderen analog, wie die Beobachtungen zeigen, nicht selten von Complicationen begleitet, die sowohl während des Operirens selbst, als auch nachträglich entstehen; diese Complicationen trüben in bedeutendem Maasse sowohl den unmittelbar operativen, als auch den definitiv curativen Erfolg, weshalb sie auch völlige Aufmerksamkeit verdienen. Zur Analyse derselben wollen wir nun übergehen.

Complicationen.

Zur Zahl der Complicationen während der Ausführung der Operation ist die Asphyxie, die Verletzung der Gefässe und Nerven zu rechnen; wir wollen jede derselben betrachten.

Die grosse Gefahr der Asphyxie während der Narkose (Zurückfallen der Zunge oder Erbrechen), ist selbstverständlich, wenn sie vor der erhaltenen Unterkieferbeweglichkeit auftritt, und es ist wohl zu bewundern, dass diese Complication verhältnissmässig selten vorkommt, wenigstens ist sie selten notirt; vielleicht ist es dadurch zu erklären, dass eine bedeutende Zahl der Ankylosekranken junge Leute (nicht über 20 Jahre) waren, welche dem Trunke nicht ergeben waren, und deshalb leicht und ruhig die Narkose ertrugen. Jedenfalls fand ich einen Hinweis auf Asphyxie in Folge von Zurückfallen der Zunge nur zwei Mal während der Operation und ein Mal nach der

Operation. In einem (Kusnetzow) trat die Asphyxie in demjenigen Momente auf, wo man schon den Mund öffnen und die Zunge vorziehen konnte; in einem anderen Falle (Cabot Fall V) war eine Tracheotomie erforderlich; von 7 Patienten, die dieser Chirurg operirt hatte, eiterte eben in diesem Falle die Resectionswunde, was der Autor auch durch die Infection seitens der Tracheotomiewunde erklärt; endlich im dritten Falle (Küster Fall II) entwickelte sich die Asphyxie nach der Operation, während der Verbandanlegung. Es handelte sich um eine bilaterale Resection; auf Grund dessen empfiehlt dieser Autor, bei beidseitigen Operationen während der ersten 24 Stunden an der Zunge eine Schlinge zu lassen. Die einzige Hülfe bei der Asphyxie besteht selbstverständlich in einer Tracheotomie während des Anfalles selbst, oder in einer vorläufigen Tracheotomie, wie auch Chavasse in seinem Falle verfahren hat, und er hatte keinen Grund das zu bereuen: der 30jährige Patient, der Chloroform durch eine Tracheotomieröhre (nach Trendelenburg) einathmete, erbrach während der Operation zwei Mal reichlich[1]). Obschon bis jetzt nur ein einziger Todesfall während der Kieferankylosenoperation bekannt ist, und auch dieser hing eigentlich nicht von der Asphyxie ab, nicht desto weniger ist die Gefahr in dieser Hinsicht so klar, dass man bei der Operation alles Nöthige zur Tracheotomie bereit haben muss.

Die Verletzung der Gefässe. Zwei Mal wurde eine Verletzung der Art. maxill. int. beobachtet, in einem bekam man bei der Extraction aus der Tiefe eines bereits abgetragenen Knochens eine schwer stillbare Blutung (Fall von Mikulicz-Alexander); wir erwähnten bereits, dass die Verletzungen am leichtesten zu umgehen sind, wenn man subperiostal operirt und den Knochen auf einer Platte oder auf einem Tampon durchtrennt, welcher, wenn es möglich ist, unter die hintere Fläche gebracht wird. In einem zweiten Falle trat einige Tage nach der Operation eine heftige Blutung aus der nämlichen Art. maxill. interna auf; „le soir a 9 heure" schreibt Lentz, „je trouve le malade complétement baigné dans son sang"; nach der Eröffnung der Wunde Unterbindung der A., hier lag aber offenbar eine Arrosion des Gefässes in Folge von septischer Eiterung an der Operationswunde vor. Der Rath der Autoren, eine vorläufige Unterbindung dieser Arterie (d. h. nach der Knochenresection) zu machen, ist kaum begründet. Endlich soll einmal die Art. carotis externa (?) verletzt worden sein; bei Cabot findet sich folgender Satz: „it is

1) Merkwürdig, zufälliger Weise ist dies die einzige Angabe über Erbrechen während der Kieferankylosenoperation.

true that a case is reportet in which the carotid artery was wounded". Leider giebt es keine Angaben über diesen, offenbar einzigen Fall, in der mir zugänglichen Literatur[1]). Von den in der Nachbarschaft befindlichen Nerven, welche bei der Ankyloseoperation verletzt werden können, giebt es zwei: der N. trigeminus und der N. facialis.

Einer Trigeminusverletzung wird nur in einem Falle erwähnt (Levy); bei der Operation wurde ein senkrechter Schnitt den Rand des aufsteigenden Astes entlang geführt (s. Hautschnitte), in Folge von Durchschneidung der Trigeminusäste war die rechte Wange und die rechte Lippenhälfte bis zur Mitte unempfindlich; der N. facialis war in seinen Hauptästen unversehrt. Eine ähnliche Störung der Sensibilität, aber in einer bedeutend geringeren Ausdehnung, ist in meinem Falle V beobachtet worden.

Lähmung des N. facialis. Da ich auf 7 Operationen (an 6 Patienten), wie mir schien, trotz aller Vorsichtsmaassregeln, in 3 Fällen eine Parese der oberen Aeste und in 2 aller Aeste des N. facial. bekommen habe, schenkte ich natürlich dieser Complication, den Bedingungen ihrer Entstehung und der Möglichkeit, derselben vorzubeugen, besondere Aufmerksamkeit. Die literarischen Forschungen ergaben 12 zweifellose Fälle von Lähmung resp. Parese des N. facialis und 2 zweifelhafte. In chronologischer Ordnung sind es folgende:

1. Abbe. Knabe, 10j., vor 7 Jahren Scharlach, bilaterale Otitis media, hierauf linksseitige Kieferankylose; Operation in Aethernarkose, Schnitt von Abbe (s. oben); langsame Ablösung jedes Stückes von der Parotis und dann auch der letzten nach unten und hinten. „Der wichtige Ast des N. facialis, der die Gl. parotis kreuzt und dann nach der Augenhöhle hinzieht, wurde sorgfältig geschützt"; Keilresection des Halses. „Pendant une semaine environ, il y eut un feu d'abaissement de la joue et de l'angle des lèvres, qui disparut rapidement. La paralyse da l'orbiculaire plus accentuée au debut s'atténua également assez vite."

2. Sklifassewski operirte 2 Ankylosefälle: im ersten sah er eine Lähmung des N. facial. Mädchen, 18j.; mit 5 Jahren Scharlach und Schwellung an der Stelle des Kiefergelenkes, darauf allmähliche Erschwerung des Mundöffnens. Operation: links ein 5 cm langer Schnitt parallel und 1 cm unterhalb des unteren Randes des Jochbogens in 1 cm Abstand vom äusseren Gehörgange, darauf ein zweiter Schnitt, senkrecht auf den ersteren (Länge?), Entblössung des Halses; der Pr. condyloideus war in der Länge nicht ganz entwickelt, die Incisura semilunaris ist schwach

1) Ich spreche nicht von der zufälligen Verletzung der Art. temporalis, da diese Verletzung keine besondere Bedeutung hat und bei einigen Methoden z. B. von Kraske) ist sie sogar unumgänglich.

ausgesprochen, und es bestand fast keine freie Stelle zwischen dem Rande der Incisura semilunaris und dem unteren Rande des Arcus zygomaticus. Durchtrennung des Halses mit dem Meissel in einer Ausdehnung von $^3/_4$ cm, jedoch so, dass die hintere Rindenschicht ungetrennt blieb. „Wir glaubten, dass später, wenn unter dem Einflusse der Entzündung das Knochengewebe erweicht und resorbirt werden würde, es leicht gelingen könnte, die zurückgebliebene Knochenplatte zu durchtrennen.“ Eine eben solche Operation rechts; die Form der Fortsätze und der Incisur sind hier normal, Hals und Köpfchen wurden entfernt; nach der Operation blieb die Kiefersperre bestehen. „Schon am gleichen Abend nach der Operation begann die Patientin über Augenschmerzen zu klagen, am zweiten und dritten Tage dauerten diese Klagen an. Es stellte sich heraus, dass die Patientin die Augenlider nicht schliessen konnte, in Folge von Durchschneidung einiger oberen Aeste des N. facialis. Beim Einschlafen musste sie sich mit den Händen die Augenlider schliessen. Dieser Zustand war zu Ende der dritten Woche nach der Operation fast geschwunden; jedoch bleibt noch bis jetzt beim Augenlidschluss eine kleine Spalte von etwa 1 mm zwischen den Lidrändern zurück.“ Ungefähr nach einem Monat eine zweite Operation. Es wird ein künstliches Gelenk am linken Unterkieferwinkel gebildet. „Durch einen Schnitt in Form eines umgekehrten Buchstaben (⌊) legten wir den Kieferwinkel frei.“ „Nachdem wir den Unterkiefer in der Höhe seines linken Winkels durchsägt hatten, trugen wir ein Stück vom aufsteigenden Aste von etwa 1 cm Breite ab.“ Sofort nach der Operation willkürliches Oeffnen und Schliessen der Kiefer. „Die zweite Operation hinterliess eine Lähmung im Verzweigungsgebiete der unteren Aeste des N. facialis: die Unterlippe wird bei der Patientin nach rechts verzogen, weshalb der Mund beim Sprechen ebenfalls nach rechts verzogen erscheint.“ Aus der Beschreibung, die fast wörtlich angeführt worden ist, ist nicht ganz klar, ob die Lähmung der oberen Aeste des N. facialis ein- oder beidseitig war; das Letztere ist wahrscheinlicher.

3. Heath (sein Fall I). Frau 36 j., mit 16 Jahren Pocken und Rheumatismus, vor 12 Jahren linksseitige Hemiplegie, darauf eine merkliche Verschiebung des ganzen Gesichtes nach der rechten Seite hin und eine leichte Erschwerung beim Mundöffnen; die Verschiebung des Unterkiefers wurde von dieser Zeit an nach und nach grösser. Bei der Untersuchung: der rechte Gelenkfortsatz befindet sich unter dem Arcus zygomaticus und an der Stelle der normalen Vorwölbung findet sich in der Höhe des Gelenkes eine Einsenkung vor; zwischen dem linken Kieferwinkel und dem oberen Rande des Arcus zygomaticus befindet sich eine feste Knochenmasse, die mit dem Kiefer verlöthet ist. Partielle Lähmung der linken Gesichtshälfte. Bei der Operation: senkrechter Schnitt am hinteren Bande des aufsteigenden Unterkieferastes, Entblössung von den Weichtheilen und Durchschneidung mit der Säge. Extraction des oberen Endes mit einem kleinen Theil des M. temporalis. 14 Tage nach der Operation wird unter Anderem notirt: die Sensibilität der linken Gesichtshälfte hat sich gebessert, aber die Patientin kann das linke Auge noch nicht ganz schliessen, „ce qui n'eut lieu qu'une semaine après“. Dieser Fall ist nicht ganz klar, da es unaufgeklärt bleibt, wodurch sich die par-

tielle Lähmung der linken Gesichtshälfte äusserte und ob nicht ein unvollständiger Schluss des linken Auges auch noch vor der Operation vorhanden wer; es wird jedoch zugleich angegeben, dass die Lähmung des N. facialis nach der Operation eine Woche andauerte.

4. Heath (sein Fall III). Mädchen 9j., früher Masern, Otorrhöe, dann Schwierigkeiten beim Mundöffnen; früher wurde eine Durchtrennung des Halses des Pr. condyloideus mit einigem Erfolg vorgenommen. Operation: horizontaler Schnitt von 2 cm Länge über dem Halse des Pr. condyloid. sin.; Blosslegung des Knochens und Resection eines Stückes, welches einen Theil des Köpfchens und fast den ganzen Hals enthielt. Am zweiten Tage nach der Operation wird unter Anderem notirt: „das untere Lid scheint gelähmt zu sein".

5. Kulenkampf. Knabe 11j., 5 Jahre alt, wahrscheinlich in Folge von Periostitis Eiterung an der linken Hälfte des horizontalen Theiles des Unterkiefers; Ankylose auf dieser Seite. Zunächst Entfernung der Sequester, darauf Operation nach Mears. Schnitt den Arcus entlang bis zum äusseren Gehörgang; da dieser Schnitt ungenügend erschien, so wurde von seinem hinteren Ende nach unten ein zweiter Schnitt geführt, „bei dem natürlich mehrere Facialiszweige durchschnitten werden." Durchtrennung des aufsteigenden Astes unterhalb der Incisura semilunaris und Entfernung des oberen Endes; vollständiges Mundöffnen. 3/4 Jahre nach der Operation blieb die Lähmung des N. facialis an der Oberlippe bestehen, an den anderen Stellen war sie zurückgegangen. Ungenaue Beschreibung, da die Ausdehnung der Lähmung sofort nach der Operation nicht angegeben ist.

6. Rechnitz. Mann 24j., Kieferankylose nach beidseitiger Periostitis der Proc. coronoidei. Ein hiesiger Chirurg schnitt nach der Königschen (?) Methode auf das Gelenk ein, konnte die Operation aber nicht vollenden und schickte den Patienten zu Prof. Hoffa. „Bei der Aufnahme zeigte sich neben einer etwa 7 cm langen granulirenden Weichtheilwunde, die von der Schläfengegend herunter bis zum Kieferwinkel reichte und einer Facialiähmung, ein vollständiges Unvermögen des Patienten, den Mund zu öffnen." Bei der Operation Resection der beiden fibröankylotischen Kiefergelenke und Entfernung der beiden Pr. coronoidei. Der Patient wurde nach 2 1/2 Jahren untersucht, aber die Lähmung des N. facial. wird gar nicht erwähnt.

7. Ollier. Frau 16j.; linksseitige Ankylose nach Scharlach. Bei der Operation: „recherche de la branche temporo-faciale du nerf facial. Ce fu le premier temps de l'operation. Avant de s'occuper de l'os Ollier voulut mettre le nerf à l'abri: Cette branche reconnue on l'a confiée á un aide, armé d'un crochet mousse, et qui l'attire en bas avec precaution." Resection des Gelenkes und des Proc. coronoideus. Am Morgen bemerkte man, dass das obere Lid, trotz den in Bezug auf den N. facial. getroffenen Vorsichtsmaassregeln, sich träge contrahirte und kaum das untere berührte; nach zwei Tagen wurden diese Contractionen noch mehr erschwert und das Auge blieb um 2 mm offen. Die Lähmung nahm noch während einiger Tage zu und am achten Tage war zwischen den geschlossenen Lidern ein Zwischenraum von 5 mm. Von diesem Momente an blieb der Zustand stationär, aber am Ende der dritten Woche wurden die Contractionen leb-

hafter. Am Ende des dritten Monats nach der Operation contrahirten sich die Lider und berührten einander.

8. Capony. Mann 25j.; vor 10 Jahren ein heftiger Stoss gegen das Kinn beim Hinfallen, darauf eine sich allmählich ausbildende Ankylose mit Atrophie des Unterkiefers u. s. w. Operation (Dr. Vallas): „la branche superieure du nerf facial est reconnue et confiée au crochet d'un aide chargé de la proteger pendant les manoeures operatoires." Resection der beiden Gelenke und Entfernung der periarticulären Knochenauflagerungen. Am nächsten Tage nach der Operation ist unter Anderem notirt: „un peu de paresie de la branche faciale du côté droit". Patient war nicht im Stande, das obere Lid ganz zu schliessen. Links bestand keine Lähmung und der Lidschluss war vollkommen. 13 Monate nach der Operation bestand noch eine leichte Parese des N. facialis — der Lidschluss war unvollständig; „mais le malade dit n'eu être aucunement gêné". Mundöffnen, Kauact völlig normal, das Kinn ist weniger nach hinten verschoben.

9. Lentz. Knabe 14j.; vor 8 Jahren Scharlach, dann Ankylose. Operation: Winkelschnitt, horizontaler Ast am unteren Rande des Arcus, verticaler — nach unten senkrecht auf den Ersteren vor dem Ohre; le faciale, qu'on rencontre chemin faisant est chargé sur un ecarteur, son maintien confié aux soins d'un aide. Partielle Resection des Arc. zygomaticus, darauf Resection des Köpfchens. Zweiter Act der Operation — Implantation des M. temporalis; senkrechter Schnitt von etwa 3 cm nach oben vor dem Ohre; Entblössung des Temporalmuskels, dessen $^2/_3$ abgetrennt und zwischen den Schnittwänden leicht placirt wurden; Annähung des Muskels an die Fascia parotidea-masseterica; der obere Theil der Gl. parotis, der früher nach unten zurückgeklappt war, wurde an seine vorherige Stelle gelegt. Nichtaseptischer Wundverlauf. Während der ersten drei Tage guter Zustand, dann Temperatur 39°, phlegmonöse Entzündung, Eiterung, Nekrose des Bindegewebes; die Nähte werden entfernt. Einige Tage darauf eine Blutung, wahrscheinlich aus einem Aste der Art. maxillaris int., die auf eine Tamponade hin leicht gestillt werden konnte. Noch einige Tage später wieder eine heftige Blutung. Eröffnung der Wunde und Unterbindung, wahrscheinlich der Art. maxill. int. Von dieser Zeit an reinigte sich die Wunde, und etwas später konnte man die Hautwundränder vernähen. Trotz der Eiterung blieb, nach der Meinung des Autors, Muskelgewebe genug zur Sicherung des Getrenntbleibens der resecirten Knochenflächen. Beim Spitalaustritt war die Wunde vernarbt. Mundöffnen um $3^1/_2$ cm, ausgezeichnete Kaufunction, ferner wird notirt: Lähmung des oberen Lides, „due à la section d'un rameau palpébral du facial". Von der Zeit des Auftrittes der Lähmung nach der Operation und vom weiteren Verlaufe ist leider kein Wort gesagt.

10. Baumgärtner. (Fall II aus der Klinik von Kraske). Knabe 5j., geboren in Beckenlage mit grossen Schwierigkeiten. Im sechsten Monate wurde bemerkt, dass das Kind beim Schreien den Mund nicht öffnet. Operation: Schnitt nach Kraske (s. oben), dabei stellte sich heraus, dass in der Gegend des Gelenkes eine unregelmässige, massive Knochenmasse vorhanden war, die das obere Ende des aufsteigenden Astes des Unterkiefers mit dem Schädel verlöthete. Sehr schwierige und langdauernde Durchmeisselung des Knochens, während der Operation

tauchte mehrmals ein Zweifel über die Möglichkeit der Vollendung derselben auf. Endlich wurde die Knochenmasse durchtrennt und ein Zwischenraum erhalten, aber „in der Tiefe der Wunde standen nach vollendeter Operation die Knochenflächen noch nicht weiter als 2—3 mm auseinander". Eine besonders starke Reaction erfolgte ungeachtet der schwierigen und langdauernden Arbeit nicht, nur wurde am dritten Tage nach der Operation eine Lähmung des oberen Astes des N. facialis bemerkt; da diese während der ersten zwei Tage fehlte, so konnte sie von einer Verletzung des Nerven während der Operation nicht herrühren; eher wurde sie durch Zerrung des N. sammt den übrigen Weichtheilen während der schwierigen Operation hervorgerufen. Die Lähmung besserte sich in den nächsten Wochen, ging aber nicht ganz zurück und noch nach zwei Jahren war eine Ungleichmässigkeit in den Bewegungen der beiden Stirnhälften bemerkbar, obwohl das Auge gut geschlossen werden konnte.

11. Cabot (sein Fall I). Mädchen, 13 J. alt; nach Scharlach linksseitige Ankylose während 10 Jahre. Operation: senkrechter Schnitt von beinahe 1 Zoll Länge; Entfernung des Köpfchens. Leichte Parese des Augenlides, welche sich nach einigen Monaten zurückbildete. Die Untersuchung der Kranken geschah 8 Jahre nach der Operation: Die linke Kieferseite ist schwächer entwickelt als die rechte; der Mund wird um $^3/_4$ Zoll geöffnet, und in dieser Hinsicht ist nach der Operation keine Verschlimmerung eingetreten; die seitliche Beweglichkeit ist bedeutend — $1^1/_2$ Zoll oder sogar noch mehr. Die Kranke behauptet, dass die Schliessung des linken Auges mehr Anstrengung erfordere, als die der anderen Seite, aber die gewöhnlichen Bewegungen der Lider sind normal.

12. Cabot (sein Fall III). Frau, 30 Jahre alt, Contusion im dritten Lebensjahre und bald darauf linksseitige Ankylose. Bei der Operation Kreuzschnitt. Der Unterkiefer ist durch eine unregelmässige Knochenmasse mit dem Schädel verlöthet. Vorübergehende Paralyse des Lides. Untersuchung 6 Jahre nach der Operation: Oeffnung des Mundes um $^3/_4$—1 Zoll, Schliessungskraft befriedigend. Die Narbe ist fast unmerkbar, sodass es schwer fällt, zu unterscheiden, welche Seite operirt worden war. Während die Beweglichkeit des Augenlides vortrefflich ist, ist ein Unterschied in der Mimik beider Gesichtshälften, besonders beim Lachen z. B. zu bemerken; dies hängt eher von einer intensiven Contraction der Muskeln um das Auge der operirten Seite herum, als von einer Abnahme der Muskelkraft, ab; jedenfalls ist dies so schwach ausgesprochen, dass man es kaum merkt.

13. Cabot (sein Fall VII). Frau, 37 Jahre alt; im siebenten Lebensjahre Schlag auf die rechte Wange, darauf Ohrenschmerzen und allmähliches Steifwerden des Kiefers, so dass seit dem 16. Lebensjahre völlige Ankylose bestand. Operation: Schnitt parallel und unter dem Arcus zygomaticus. Das obere Ende des aufsteigenden Astes ist mit dem Schädel durch eine breite, unregelmässige Knochenmasse, die durchtrennt wird, verlöthet. Untersuchung nach $3^1/_2$ Jahr: Oeffnung des Mundes um 1 Zoll, Schluss gut. Die Bewegungen des Lides sind gut, obschon die Kranke behauptet, dass, wenn sie müde oder nervös erregt ist, sie von krankhaften Zuckungen der Augenmuskeln etwas belästigt werde. Diese Er-

scheinungen sind offenbar den von Cabot im Falle III beschriebenen analog, obschon er hier von einer Paralyse der Lider gar nicht spricht.

14. Tschmarke. Mädchen 11j.; im zweiten Lebensjahre starke Verletzung des Gesichtes; seither ein allmählich zunehmendes Hinderniss beim Oeffnen des Mundes bis zur völligen Ankylose. Operation: senkrechter Schnitt von 6 cm Länge, 1 cm vor dem Ohre; Entfernung des ganzen Proc. condyl. („um einem Recidive vorzubeugen"). „Es entstand nach vier Tagen eine leichte Facialisparese, welche sich in geringen Lagophtalmus und leichtem Verstrichensein der Nasolabialfalte kundgab." Sieben Monate nach der Operation Mundöffnung um 3 cm, Kauact normal; die Parese des N. facialis ist völlig zurückgegangen.

Endlich in einem der von Lorenz beschriebenen Fälle, „bei der Schnittführung zucken beide Augenlider"; von dem Vorhandensein einer Paralyse nach der Operation wird jedoch nichts erwähnt.

Wir haben also nebst meinen 5 Beobachtungen 18 Fälle deutlicher Paralyse resp. Parese des N. facial. und einen Fall von schmerzhaften Zuckungen der Augenmuskeln. Obgleich etwas Aehnliches noch in einem Falle, wo zugleich zweifellos auch eine Paralyse des N. fac. bestand, notirt worden ist (Cabot Fall 12), wollen wir doch diese Beobachtung ausschliessen und werden nur von den ersten 18 Fällen sprechen. Wenn man die Gesammtzahl der blutigen Operationen am oberen Ende des aufsteigenden Astes gleich 98[1]) annimmt, so muss die Paralyse des N. fac. zu den häufigen Complicationen gezählt werden (über 18 Proc.). Von diesen 18 Fällen waren 12 Mal die oberen Aeste, welche die Lider und die entsprechende Stirnmuskel versorgen, gelähmt, und 6 Mal waren alle Aeste befallen. In einem dieser 6 Fälle ist das Ausdehnungsgebiet nicht genau angegeben, es ist aber sehr wahrscheinlich, dass auch hier alle Aeste befallen waren; in einem Falle war die Lähmung des oberen Astes nach beidseitiger Resection des Kiefergelenkes bilateral. A priori konnte die Lähmung des N. facial. entweder von der Durchschneidung der Nervenäste bei Freilegung des Gelenkes durch diesen oder jenen Schnitt oder von einer stumpfen Verletzung des Nerven, s. B. beim Auseinanderziehen der Wundränder mit Hacken, herrühren. Praktisch ist es wichtig, zu entscheiden, welche dieser 2 Ursachen häufiger die Lähmung hervorrief, da die Vorsichtsmaassregeln in beiden Fällen verschieden sind: im ersten Falle ist eine gewisse Abänderung des Hautschnittes schon ausreichend, um den Nerven zu schonen, im 2. ist während der ganzen Dauer der Operation, nämlich in den schwierigsten Momenten der-

1) Aus der Gesammtzahl der 130 blutigen Operationen (an 83 Patienten) müssen solche, wie die subcutane Durchschneidung der Bänder nach Spanton und die Arthrolyse nach Wolff (5 Operationen an 3 Patienten), wo die Lähmung des N. fac. schon a priori wenig wahrscheinlich ist, ausgeschlossen werden.

selben, wo es sich um Beseitigung sehr massiver oder fester Knochenverlöthungen handelt, für die Erhaltung des Nerven zu sorgen. Von 18 Fällen [1]) waren die Nervenstämme, nach Angabe der Autoren selbst und wie aus der Schnittführung zu schliessen ist (Fälle von Kulenkampf und Rechnitz) zweifellos 2 Mal durchschnitten; in allen anderen Fällen kann die Durchschneidung der Nervenäste mit grosser Wahrscheinlichkeit ausgeschlossen werden, obgleich einige Autoren, z. B. Sklifassowski von einer „natürlichen Durchschneidung einiger oberen Aeste" spricht; aus der nicht ganz klaren Beschreibung des 2. senkrechten Schnittes ist in diesem Falle jedoch nicht ersichtlich, weshalb die Durchschneidung unvermeidlich war; noch weniger berechtigt ist man, im Falle von Lentz davon zu sprechen, wo der Nervenast freigelegt und an einem Haken einem Assistenten übergeben wurde. Die Lähmung entstand also in 16 Fällen mit grosser Wahrscheinlichkeit in Folge von Zerrung der Nervenäste beim starken Auseinanderziehen der Wundränder mit stumpfen Haken u. s. w. Eine solche Erklärung wird auch von einigen Operateuren gegeben (Ollier, Baumgärtner und andere); dafür sprechen auch alle anderen Thatsachen: so waren diese Lähmungen von irgend einem einzelnen Schnitte nicht abhängig, sondern sie wurden bei den allerverschiedensten Schnitten (kreuzartigen, horizontalen, verticalen, winkeligen nach Abbe, Schnitt nach Mikulicz-Kraske); ferner, in 3 Fällen (Ollier, Capony-Vallas, Lentz) wurden die oberen Aeste im Beginn der Operation entblösst und einem Assistenten an einem Haken übergeben, um sie vor einer Verletzung zu schützen. Endlich haben wir im klinischen Verlaufe der Lähmung folgende Eigenthümlichkeiten: im Falle von Baumgärtner erscheint die Lähmung am dritten Tage nach der Operation; im Falle von Ollier nahm sie während einiger Tage immer mehr zu und nahm nachher allmählich wieder ab; in einigen Fällen war die Parese eine kaum merkbare, kurzdauernde, nach einigen Tagen verschwindende. Alle diese Erscheinungen können nicht durch eine Durchschneidung der Nervenäste und plötzliche völlige Aufhebung ihrer Leitung, sondern eher durch eine Abschwächung dieser Leitung mit Erhaltung der anatomischen Continuität des Stammes selbst, erklärt werden. Am wahrscheinlichsten erlitten in diesen Fällen die Nervenäste traumatische Insulte während der eigentlichen Entfernung des Knochens; eine ge-

1) Ich meine damit die Verletzungen des N. facialis bei der Operation am oberen Ende, von der einzigen Verletzung der unteren Aeste bei der Operation in der Nähe des Kieferwinkels (Fall von Sklifassowski) war schon an einer anderen Stelle die Rede.

naue Analyse ergiebt, dass dieser Act der Operation in der That häufig langdauernd und schwierig war, entweder weil besonders massive und feste Verlöthungen vorhanden waren, oder deshalb, weil man behufs Erhaltung einer genügenden Kieferbeweglichkeit gezwungen war, grosse Knochenpartieen zu entfernen. Aehnliche Bedingungen sind in 10 von 16 Fällen mehr oder minder klar notirt; sogar im elften zweifelhaften Falle von Cabot „mit schmerzhaften Contractionen der Augenmuskeln" ist von der Entfernung einer breiten unregelmässigen Knochenmasse, die das obere Ende des aufsteigenden Unterkieferastes mit dem Schädel verlöthete, die Rede. Alle meine fünf Fälle waren in dieser Hinsicht besonders ungünstig: hier waren feste Verlöthungen vorhanden, sowie auch eine ausgedehnte Knochenresection, und endlich in den ersten drei Fällen ein ungünstiger Schnitt, aus welchem die Freilegung der zu entfernenden Knochen nur durch allzu starkes Auseinanderziehen der Wundränder möglich war, wobei selbstverständlich auch die Nervenäste eine Zerrung erlitten. Es ist jedoch zu erwähnen, dass weder überall unter solchen Umständen eine Lähmung des N. facialis zu Stande kam, noch in allen Fällen der Lähmung ähnliche Veränderungen der Knochen vorlagen: in manchen war die Operation in dieser Hinsicht sehr leicht, so z. B. im Falle von Abbe wurde blos eine keilförmige Resection des Halses ausgeführt, und doch erfolgte eine Lähmung der oberen Aeste. Es lässt also die Analyse der vorliegenden Casuistik den Schluss ziehen, dass der N. facialis bei dieser Operation selten im ersten Acte derselben, d. h. bei der Hautschnittführung verletzt wird, sondern viel häufiger bei der Entfernung des Knochens, in Folge von Zerrung mit den Haken an den Wundrändern oder an den Nervenästen selbst, wenn sie vorher entblösst worden waren. Um dieser Complication vorzubeugen, ist Folgendes nöthig: 1) eine regelrechte Schnittführung, 2) Vermeidung einer starken Zerrung der Wundränder. In erster Hinsicht sind die Angaben von Zipfel zu berücksichtigen, der auf Grund von speciellen Untersuchungen des Verlaufes des oberen Astes des N. facialis (R. temporo-facialis = R. temporo-frontalis) seine Lage im Mittel 18 mm unterhalb des Arcus zygomaticus bestimmt, Capony fand, indem er diese Angaben controlirte, in einem Falle diese Entfernung blos 12 mm. In Anbetracht einer solchen Verschiedenheit im Verlaufe dieses Astes bleibt nur übrig, sich möglichst nahe am Arcus zygomaticus zu halten; die horizontalen Schnitte werden auch gewöhnlich entlang den Arcus zygomaticus oder unmittelbar unter demselben geführt, bei T-Schnitten darf der verticale Theil nicht tiefer als die eben angegebenen Grenzen reichen. In diesem Theile

wird der Schnitt nur durch die Haut geführt; in die Tiefe zu dringen ist es am ungefährlichsten, wenn man oberhalb des Arcus zygomaticus beginnt und indem man hier schon auf den Knochen stösst, alle ihn bedeckenden Weichtheile nach unten zu schlägt; auf diese Weise ist es leichter, die Nervenäste vor Verletzung zu schützen, indem man sie nicht blosslegt, sondern sammt den andern Geweben, in denen sie eingebettet sind, nach unten zieht. Auf Grund dessen ist das Verfahren von Ollier, im Beginn der Operation die Nervenäste blosszulegen und sie an einem Haken einem besonderen Assistenten zu übergeben, kaum empfehlenswerth; in allen drei Fällen, wo so gehandelt wurde, ist eine Lähmung dieser Aeste zu Stande gekommen, offenbar in Folge von Dehnung derselben mit dem Haken; dies ist auch leicht begreiflich; für den von den anderen Geweben abgelösten feinen und zarten Nervenast genügt schon der vorsichtigste Zug des Hakens, um seine Leitung zu unterbrechen: derselbe Nervenast hingegen in anderen Geweben eingebettet, kann sicher einen härteren Zug aushalten, da ein Theil der Kraft des letzteren und namentlich der grössere Theil eben diese Gewebe trifft. Was die zweite und hauptsächlichste Vorsichtsmaassregel anbelangt, so muss man sich hier auf den allgemeinen Rathschlag beschränken, eine starke Herabziehung des unteren Randes der Wunde zu vermeiden; von Zeit zu Zeit, besonders während der langdauernden Operationen an den Knochen, sind die Wundränder von den Haken zu befreien u. s. w. Einen bedeutenden Einfluss wird in dieser Hinsicht auch die Wahl eines passenden Schnittes ausüben; ein Schnitt von ungenügender Länge (in der horizontalen Richtung) taugt bei ausgedehnten Resectionen nicht, da man dabei zur Freilegung des oberen Endes des aufsteigenden Astes unvermeidlich gezwungen ist, den unteren Wundrand sehr stark herabzuziehen.

Der Verlauf solcher Lähmungen war im Allgemeinen ein günstiger, in den meisten Fällen wurde keine Lähmung, sondern eine Parese beobachtet, manchmal ist eine „leichte Parese“ notirt. Die Dauer ist auch eine geringe, nicht selten einige Tage, eine Woche; in meinem Falle IV konnten die Lider bereits am nächsten Tage nach der Operation vollständig geschlossen werden, wenn auch langsamer als auf der gesunden Seite; es giebt jedoch Fälle, in denen die Lähmung, wenn auch in geringem Grade während einiger Monate, 2 Jahre u. s. w. andauerte.

Die Prognose ist — in Anbetracht des oben Gesagten günstig. In 8 von 18 Fällen ging die Lähmung „ganz“ oder „fast ganz“ zurück, in 6 Fällen besserte sie sich, dabei auch in einem Falle, wo

sicher alle Aeste durchschnitten waren, in 3 Fällen liegen gar keine Angaben über den weiteren Verlauf der Lähmung vor.

Die Therapie bestand in meinen Fällen in Faradisation und Galvanisation, die, wie mir schien, von wesentlichem Nutzen waren. In den sonstigen Beobachtungen giebt es in dieser Beziehung gar keine Angaben. In den meisten Fällen ging zurück, resp. besserte sich die Parese offenbar ohne jede Behandlung.

Recidive.

Die Frage von der völligen oder temporären Beseitigung der Ankylose kann nur durch eine dauernde Beobachtung nach der Operation entschieden werden; in vielen Fällen liegt wirklich eine solche Beobachtung im Laufe von 1½—2 Jahren, selten länger, vor; in einer nicht minderen Zahl jedoch begrenzte sich die Beobachtung auf einige Monate, sogar Wochen, d. h. auf eine Frist, die zur Ausheilung der Operationswunde nothwendig ist, und darauf verschwanden die Patienten. Wenige Chirurgen waren in einer solchen glücklichen Lage wie Cabot oder König, von denen ein jeder über 7 bis 9 Operationen von Unterkieferankylose verfügend, im Stande war, während vieler Jahre wiederholt seine Patienten zu untersuchen und sich vom Ausbleiben eines Recidives zu überzeugen. In einem nur kurze Zeit nach der Operation beobachteten Falle ist immer die Möglichkeit eines Recidives in einer späteren Periode vorhanden. In der Literatur wird die Frage von der Häufigkeit der Recidive in verschiedener Weise beantwortet; die einen, die über eine Menge Operationen verfügt und nach denselben keine Recidive beobachtet hatten, halten die Möglichkeit ihres Auftrittes, wenn die Operation eine regelrechte war, für zweifelhaft, weshalb sie die verschiedenen Vorschläge zur Vorbeugung dieser unangenehmen Complication als überflüssig ansehen (König); die anderen, die ein Recidiv vielleicht schon nach ihrer erster Operation sahen, können die Häufigkeit seines Auftrittes etwas übertreiben. Auch die statistischen Forderungen entscheiden nicht ganz diese Frage nach der Zahl der beschriebenen Recidive darf die eigentliche Häufigkeit derselben nur mit Vorsicht beurtheilt werden; entfernt nicht alle Fälle werden zum Eigenthum der medicinischen Literatur, und dies geschieht aus verschiedenen Gründen. Einerseits verlieren die Kranken, die sich häufig zur Operation ungern entschliessen, wenn sie ein Recidiv bekommen, natürlich das Vertrauen zur Behandlung überhaupt und speciell zur operativen, und wenden sich zum zweiten Male zum Arzte entweder gar nicht oder jedenfalls nach langem Zaudern. Dazu bietet die Krankheit keine unmittelbare Lebensgefahr dar und verursacht

keine besonderen Schmerzen. Ferner werden von den Aerzten in der Literatur lieber gelungene als ungelungene Fälle ausgeführt, worin auch dieses Misslingen bestehen mochte. Auf Grund dessen ist wohl anzunehmen, dass die eigentliche Häufigkeit der Recidive nach den Ankyloseoperationen (so wie auch bei anderen Krankheiten dieser Art) die Zahl der beschriebenen Revidive übertrifft.

Nach dieser Bemerkung will ich die von mir gefundenen einzelnen Mittheilungen kurz anführen.

1. Grube. Im citirten Falle von Ankylose bei einer 21jährigen Frau trat ein Recidiv auf nach der linearen Durchtrennung beider Fortsätze, ungeachtet eifriger Uebungen. Bei der 2. Operation wurde eine Durchschneidung des linken M. masseter vorgenommen und wiederum Gymnastik; es trat Besserung ein, von deren Dauer jedoch nichts berichtet wird.

2. Heath. Von diesem Falle wurde bereits referirt (siehe Lähmung des N. facial.); ein Recidiv nach linearer Durchtrennung des Halses, die nur eine leichte Besserung mit sich brachte, bei der 2. Operation fand man eine knöcherne Verwachsung an der Stelle der ersten Operation.

3. Spanton. Von 2 Fällen einer subcutanen Durchschneidung der Gelenkkapsel trat in einem ein Recidiv ein, ungeachtet der anhaltenden sehr sorgfältigen Behandlung mit methodischem passiven Oeffnen des Mundes. Küster operirte, wie oben erwähnt, nach seinem Verfahren 4 Patienten, in seinen Fällen II und III trat ein Recidiv ein; im Falle IV wurde vor Küster's Operation eine Operation nach König gemacht, die ebenfalls ein Recidiv ergab.

4. Küster. Knabe, 14jährig. Schon seit einigen Jahren fiel es am Patienten auf, dass der Unterkiefer sehr klein ist und weit nach hinten steht. Vor mehr als 2 Jahren in der linken Schläfengegend ein Abscess und darauf entwickelte sich allmählich eine Ankylose des linken Gelenkes. Bei der Operation Entfernung eines 1 cm langen Knochenstückes, am Gelenke eine knöcherne Ankylose; darauf Resection des rechten Gelenkes, hier wird ein grosses Knochenstück entfernt: ausser dem Proc. condyloideus wird noch eine mit ihm verwachsene Platte der Fossa glenoidalis abgetragen. Die Beweglichkeit ist grösser, aber noch ungenügend, weshalb rechts der Proc. coronoideus durchschlagen wird, „worauf sich der Mund sofort weit öffnen lässt". Nach Anlegung des Verbandes bekam Patient Erstickungsanfälle, die eine Tracheotomie erforderlich machten. Ein Jahr nach der Operation eine merkliche Verschlimmerung. Das Oeffnen des Mundes übertrifft nicht 1 cm; es ist kaum zu bezweifeln, dass sich schliesslich eine völlige Ankylose entwickelt hat.

5) Küster. Knabe, 9jährig; vor 6 Jahren Diphtherie, Tracheotomie, darauf Ohrensausen und Taubheit. Seit 5 Jahren Steifheit des Kiefers mit nachträglicher Atrophie desselben. Resection zuerst des rechten, dann des linken Gelenkes, da das Oeffnen des Mundes immer noch ungenügend ist, so wird auf der linken Seite — wo der M. temporalis besonders stark angespannt war — der Proc. coronoideus durchschlagen.

„Jetzt ist der Effect ganz vollkommen". Beide Gelenke waren nicht verwachsen, aber in beiden fehlte der Interarticularknorpel und der Knorpel der Capitula. Nach einiger Zeit wurde das Oeffnen des Mundes wieder schwieriger. Da der Vater des Patienten Schreiner ist, so fertigte er selbst für den Sohn einen hölzernen Schraubenapparat an, damit der Mund täglich breit geöffnet wurde. Später theilte Bergmann mit, dass er diesen Fall wegen eines Recidives operirt hatte und dass die knöcherne Verwachsung mit der Cavitas glenoidalis resp. mit dem Tub. articulare und die Form des Gelenkfortsatzes so vollkommen war, dass man an der vorausgegangenen Operation zweifeln konnte.

6. Küster. Knabe, 12jährig; vor 6 Jahren Diphtherie und Scharlach, darauf ein erschwertes Oeffnen des Mundes. Vor einem Jahre Resection der beiden Gelenke nach König (Dr. Pauli). Die Operation war sehr schwierig und ergab von vorne herein ein ungünstiges Resultat, die Erschwerung des Oeffnens des Mundes wurde allmählich stärker, und der Patient wurde zu Küster geschickt, welcher bei der Operation eine beidseitige knöcherne Verlöthung fand.

7. Bennet. Beidseitige Ankylose rheumatischen Ursprungs bei einem 28jährigen Manne: Beiderseits wurden Köpfchen und Hals entfernt. Nach 5 Wochen wird wegen Verschlimmerung ein Stück des linken aufsteigenden Astes von etwa einem Zoll Länge resecirt. Trotz aller Bemühungen, die Beweglichkeit zu erhalten, trat von neuem eine feste Ankylose ein; dann resecirte Bennet ein keilförmiges Stück aus dem Kieferwinkel auf beiden Seiten; das functionelle Resultat war ein gutes und während 5 Monaten war die Beweglichkeit erhalten.

8. Borella. Beidseitige Ankylose bei einer 24jährigen Frau, in Folge von Fall auf das Kinn im 5. Lebensjahre. Resection des Gelenkes auf beiden Seiten. Recidiv nach 10 Monaten. Dieser Fall ist leider in dem von mir benutzten Referate nicht ausführlich besprochen.

9) Helferich. Einseitige Ankylose bei einem 13jährigen Knaben nach Fall auf das Kinn; ausgesprochene Atrophie des Kiefers. Bei der Operation Resection des Kiefergelenkes. Guter, völlig aseptischer Verlauf, anfänglich ein gutes Resultat, eifrige Uebungen mit Munddilatatoren und schliesslich ein schweres Recidiv.

10) Baumgärtner (Kraske). Dieser Fall wurde schon referirt (s. Lähmungen des N. fac.). Während der ersten Zeit nach der Operation öffnete sich der Mund genügend; nach 3 Wochen konnte schon der Patient Fleisch und Brot essen. Aus der Klinik wurde er mit einer Fistel entlassen, die während $2^1/_2$ Jahr nicht heilte, weshalb von neuem operirt wird: Erweiterung des Ganges, Auskratzung des Knochens, Entfernung einer Zahnwurzel. Darauf schloss sich die Fistel rasch, aber in Folge von langdauernder Entzündung und Eiterung in der Nähe des resecirten Gelenkes trat eine Verminderung der Beweglichkeit des Kiefergelenkes auf, trotz der eifrigen Uebungen und passiven Bewegungen; Patient konnte den Mund nicht über $^1/_2$ cm öffnen. Wie man sich bei der beschriebenen Operation überzeugen konnte, hing das Recidiv nicht von einer knöchernen Verwachsung, sondern von festen und unnachgiebigen narbigen Massen ab, die sich unterm Einfluss der langdauernden Entzündung in der Nähe des Gelenkes entwickelt hatten.

11. Alexander (Mikulicz). Mädchen von 15 Jahren. Im zweiten Lebensjahre eine acute Erkrankung, die eine allmählich zunehmende Beschränkung der Kieferbeweglichkeit hinterliess; mit 7 Jahren Entzündung der rechten Kieferhälfte, Abgang von Sequestern. Bilaterale Operation; beim Entfernen des resecirten Knochens auf der linken Seite wurde die Art. maxillaris interna zerrissen, was eine schwer zu stillende Blutung ergab. Beim Spitalaustritt konnte Patientin den Mund um 2—3 cm öffnen. Später Recidiv: „alles ist jetzt wieder, wie vor der Operation".

12) Bergmann erwähnt kurz eine von ihm operirte Ankylose bei einem 11—12jährigen Knaben, wo nach einem Jahre wieder eine sehr starke Steifheit des Kiefergelenkes auftrat.

Wir haben also auf 103 Operationen am oberen Ende des aufsteigenden Astes (bei 83 P.) 12 Recidive oder 12 Proc., was für die relative Häufigkeit der Recidive spricht, besonders wenn man beachtet, dass nicht alle Recidive in der Literatur angeführt werden.

Vom pathologisch-anatomischen Standpunkte betrachtet, hängt das Recidiv der Ankylose vom Wiederauftritte der Veränderungen, welche vor der Operation existirten, ab, oder von Veränderungen, die ihnen ähnlich sind, d. h. vom Wiederauftritte einer fibrösen oder knöchernen Verlöthung am Kiefergelenke, am durchschlagenen Pr. coronoideus, oder endlich, von der Herstellung einer knöchernen Verlöthung zwischen dem ganzen oberen Ende und den Schädelknochen. A priori kann das entweder durch besondere pathologisch-anatomische Ursachen hervorgerufen werden, oder auch ohne ihre Theilnahme geschehen, so z. B. wird leicht ein knöchernes Gewebe gebildet bei einem erhöhten Knochenbildungsprocesse (bei Arthritis deformans, in Folge von Osteomyelitiden, Periostitiden u. s. w.); im zweiten Falle hängt das von normalen osteogenen Eigenschaften des Periostes ab, und das Wiederauftreten der Ankylose kann durch eine mangelhafte Knochenabtragung bei der ersten Operation (besonders bei der subperiostalen) bedingt sein, weshalb der Zwischenraum zwischen den Knochen sich leicht mit Knochengewebe füllt, dessen Bildung dabei die physiologischen Grenzen nicht überschreitet.

Wenn man diese Allgemeinbetrachtungen über die Entstehungsbedingungen der postoperativen Ankylosen zur Erklärung der 11 Fälle von Unterkieferankylose (der 12. ist zu kurz beschrieben) heranzieht, so ergiebt sich Folgendes: zweifellos war eine knöcherne Verlöthung die Ursache der Ankylose in 3 Fällen (Heath, Küster-Bergmann, Pauli-Küster), wo sie auch bei der zweiten Operation gefunden wurde; eine fibröse Verwachsung in 2 Fällen (Grube, Spanton), eine wahrscheinliche knöcherne Verlöthung in 5 Fällen und endlich, in einem (Baumgärtner-Kraske) wird das Recidiv

der Entwicklung einem periarticulären Narbengewebe zugeschrieben, obschon auch hier, allen Angaben nach, die Sache mit einer knöchernen Ankylose endete. Es liegen keine genügenden Gründe vor, die Herstellung der vorher bestandenen Verhältnisse, speciell der Knochenverlöthung in diesen Fällen durch eine pathologische Erhöhung des Knochenbildungsprocesses, in Folge von allgemeinen oder speciellen Ursachen zu erklären, denn die ursprünglichen Krankheiten waren in diesen Fällen verschieden und gehörten zu den gewöhnlichen, welche eine Ankylose des Unterkiefers am häufigsten hervorrufen. Es bleibt also übrig, die Ursache des Ankyloserecidivs in den Eigenthümlichkeiten der Operation zu suchen, und in der That ist der Einfluss der letzteren auf die meisten dieser 11 Fälle zweifellos. So wurde in den Fällen von Grube und Spanton beim ersten eine lineare Durchtrennung der Fortsätze, beim zweiten eine subcutane Durchtrennung der Gelenkbänder ausgeführt; nach Heilung dieser Operationsverletzungen, was leicht zu Stande kommen soll, stellen sich, trotz der energischen, gymnastischen Uebungen, die vorherigen anatomischen Verhältnisse und mit ihnen auch ein Recidiv der Ankylose wiederum ein. In den Fällen IV und V (Küster), wo ein bedeutender Antheil der Unbeweglichkeit des Kiefers vom Proc. coronoideus abhängig war, wurde der letztere blos durchtrennt, aber nicht resecirt, d. h. es waren die gleichen Bedingungen gegeben, die eine abermalige Verwachsung desselben begünstigten, wie im Falle von Grube, daraus resultirt zunächst eine Beschränkung der Beweglichkeit, und darauf noch eine völlige Ankylose, um so mehr, als Dank der subperiostalen Resection des Gelenkes eine völlige Herstellung der resecirten Knochen zu Stande kam. Dass der Processus coronoideus in dieser Hinsicht einen Einfluss ausübte, wird indirect dadurch bewiesen, dass seine einfache lineare Durchtrennung nebst der Resection des Kiefergelenkes blos 4 mal vorgenommen wurde; in 3 derselben ist das Hinderniss seitens dieses Fortsatzes deutlich angegeben, von diesen drei entstand in zwei Fällen (Küster's) ein Recidiv, und im dritten war das Oeffnen des Mundes gering — bis 1 cm. In 3 Fällen (2. Fall von Heath, Fall 6 von Pauli-Küster und Fall 10 von Baumgärtner-Kraske) wurde bei der Operation der Knochen in ungenügender Ausdehnung entfernt; im ersten und zweiten Falle hing damit ein nicht ganz genügendes Resultat sofort nach der Operation zusammen; im dritten Falle betrug der Abstand zwischen den Enden der durchtrennten Knochen zum Schluss der Operation stellenweise 2—3 mm, und der Autor selbst hält eine solche Entfernung der Knochen für ungenügend, obschon er am Ende das Recidiv durch

Entwicklung von Nebenverlöthungen erklärt. Die Ursachen der Ankylose in den übrigen Fällen erscheinen unklar (in manchen vielleicht wegen der unvollkommenen Beschreibung).

Wenn man sich also auf die nicht grosse, von uns soeben angeführte Casuistik der Recidive stützt, so stellt sich als häufigste Ursache derselben heraus eine abermalige Entwicklung von neuen Knochenverlöthungen im Zusammenhange mit dem operativen Eingriffe; daraus folgt, dass man zur Vorbeugung eines Recidives die Ausbildung solcher Verlöthungen zu verhindern suche. Praktisch kann dies in verschiedener Weise erzielt werden: 1) durch Entfernung des Periostes, von welchem die Regeneration des Knochens abhängt, zusammen mit dem resecirten Knochen, 2) durch ausgedehnte Knochenresectionen, in der Hoffnung, dass demzufolge die regenerative Fähigkeit des Periostes nicht ausreichen werde, um die völlige Wiederherstellung des ganzen entfernten Knochenstückes und also auch das Recidiv der Ankylose zu bewirken, 3) durch Transplantation von Muskelstücken oder von Metallplatten zwischen die Flächen der resecirten Knochen, um den Knochenverlöthungen vorzubeugen, 4) durch forcirte passive und active Bewegungen des Unterkiefers, um die Bildung eines neuen falschen Gelenkes an Stelle des entfernten Knochens zu erzielen.

Wollen wir nun analysiren, in wie fern man jede dieser Maassnahmen bei der Behandlung der Unterkieferankylose praktisch anwenden kann.

1. Entfernung des Periostes nebst dem resecirten Knochen (gleichzeitig oder aufeinander folgend). Dies scheint theoretisch das sicherste Mittel zu sein, um der Entwicklung der Verlöthung und der Ankylose vorzubeugen, praktisch aber ist es nicht selten schwierig — und zwar aus folgenden Gründen: 1. Die subperiostale Ausführung der Knochenresection ist das beste Mittel, um die wichtigen Nerven und Gefässe (N. facialis, Art. maxillaris interna) vor zufälligen Verletzungen zu schützen. Besonders wichtig ist es dort, wo man wegen scharf ausgesprochener Veränderungen der normalen anatomischen Verhältnisse nur durch dicht am Knochen gehaltene Instrumente die unangenehmen Verletzungen vermeiden kann. Auf Grund dessen empfehlen die meisten Autoren, besonders diejenigen, die schwere Fälle operirt haben, subperiostale Operationen; aus demselben Grunde ist diese secundäre Abtragung des Periostes nach Entfernung des eigentlichen Knochens, wie Ollier vorschlägt, schwierig. 2. Die Unterscheidung des eigentlichen Periostes von den ihm unmittelbar anliegenden, oft entzündlich veränderten, verdickten und fest mit demselben verlötheten Zellschichten ist nicht immer leicht und möglich, und das erhöht noch

die Gefahr der extraperiostalen Entfernung des Knochens mit nachträglicher Excision des Periostes. Da aber nicht in allen Fällen die erwähnten ungünstigen Verhältnisse vorliegen, so kann dort, wo die normalen anatomischen Verhältnisse mehr oder minder erhalten sind, wo die Blosslegung der zu entfernenden Knochen keine Schwierigkeiten darbietet, eine solche Entfernung des Periostes gleichzeitig mit dem Knochen oder aufeinanderfolgend vorgenommen werden. Einige Fälle wurden auch so operirt, obschon es sich wegen unvollkommener Beschreibung schwer sagen lässt, wie oft subperiostale Operationen gemacht wurden und wie oft das Periost mitsammt dem Knochen entfernt wurde.

2. Ausgedehntere Entfernung des Kochens selbst zur Vorbeugung eines Recidivs wurde, wie nach den casuistischen Angaben zu beurtheilen ist, verhältnissmässig selten gemacht; aber wie wir sahen, wurde eine solche Entfernung oft von wichtigen Ursachen veranlasst — durch die Nothwendigkeit breite Verlöthungen zu zerstören und ein genügendes Oeffnen des Mundes zu erzielen. Zweifellos erwiesen sich die ausgedehnten Resectionen in allen solchen Fällen schliesslich als eine nützliche Maassnahme zur Vorbeugung eines Recidivs der Ankylose, dort aber, wo unter ähnlichen Bedingungen der Knochen in ungenügender Ausdehnung entfernt wurde, erfolgte ein Recidiv (s. Fall 10 Baumgärtner-Kraske). Das angegebene Verfahren, als ein relativ einfaches, wäre in allen Fällen zu empfehlen, wenn es nicht, leider, in kosmetischer und functioneller Hinsicht ungünstige Folgen hinterlassen würde. Es wurde schon erwähnt, dass eine ausgedehnte Resection des Knochens entlang des aufsteigenden Astes eine Verschiebung des Unterkiefers nach oben und hinten hervorruft, was zur Vergrösserung des „Vogelausdruckes“ beiträgt und das angemessene Lageverhältniss der oberen und unteren Zähne zu einander und den Kauact stört. In Anbetracht dieser Erwägung muss der Umfang des zu entfernenden Knochens hauptsächlich durch die Beweglichkeit des Kiefers bestimmt werden und viel weniger durch den Wunsch einem Recidive vorzubeugen; in Folge dessen kann man zu den ausgedehnten Knochenresectionen, durch die erste Ursache bedingt, kaum etwas hinzufügen, um einem Recidive vorzubeugen. Etwas mehr kann in dieser Hinsicht in einfacheren Fällen gethan werden, wo die Entfernung blos des Köpfchens oder des Köpfchens nebst dem Halse schon ein genügendes Oeffnen des Mundes ermöglicht. Hier kann man ohne besonderen Nachtheil den ganzen Proc. condyloideus opfern, in der Hoffnung auf eine theilweise Regeneration desselben, besonders bei subperiostalen Resectionen. Noch kühner kann man

den Proc. coronoide usin denjenigen Fällen entfernen, wo die Ursache der beschränkten Beweglichkeit resp. der Ankylose unter anderem auch in diesem Processus liegt.

3. Die Transplantation eines Muskels zwischen den Enden des resecirten Knochens. Helferich gebührt zweifellos die Ehre dieses sehr originellen Vorschlages zur Vorbeugung eines Recidivs der Ankylose. Von dem Gedanken ausgehend, dass die häufigste Ursache der Pseudarthrosen nach Knochenfracturen Interpositionen von Geweben (z. B. von Muskelgewebe) zwischen den Knochenfragmenten ausmachen, schlug er vor, eine solche Muskelimplantation nach der Kieferresection vorzunehmen. Zu dieser Implantation kann der M. temporalis benutzt werden. Nach seiner Ansicht kann der transplantirte Muskel auch in einer anderen Beziehung nützlich sein, und zwar, da der Muskel zwischen den Knochen liegt, so verhindert er das Steigen des Unterkiefers nach oben nach der Resection des Gelenkes; dadurch bleibt die Lage des Kiefers und die Form des Gesichtes regelmässiger; der nämlichen Muskelimplantation zu Folge wird auch die Verschiebung des Kiefers nach hinten vermindert, was bei ausgedehnten Resectionen beobachtet wird. Ferner wirkt die Verminderung der Masse des M. temporalis und in Folge dessen die Abschwächung der schliessenden Kraft zu Gunsten des Oeffnens, da die schliessende Kraft auch bei den schwersten Ankyloseformen ausreichend ist. Aus diesen Gründen verfuhr er in einem Falle so: ungefähr ein Fingerbreit vor dem Ohre ein schichtenweise vordringender verticaler Schnitt von etwa 4 cm Länge, Unterbindung der Art. temporalis, Blosslegung des Gelenkes und dessen Resection, darauf Interposition des M. temporalis; zu diesem Zwecke wurde der Schnitt nach oben über dem M. temporalis geführt, der Arcus zygomaticus wurde in einer Ausdehnung von 3 cm resecirt, aus dem M. temporalis wurde ein Viereck mit der Basis nach unten ausgeschnitten, der Lappen wurde nach unten zurückgeschlagen an die Stelle des resecirten Arc. zygomat.; sein Ende wurde zwischen die resecirten Knochen hineingebracht und durch seitliche Catgutnäthe befestigt. So wurde ein 5—6jähriges Mädchen operirt, bei dem die Erschwerung des Mundöffnens im ersten Lebensjahre aufgetreten war, später entwickelte sich eine einseitige Ankylose, eine scharf ausgesprochene Atrophie des Kiefers u. s. w. Bei der Operation: die Gelenklinie ist ganz undeutlich; das obere Ende des Pr. condyloid. wird um 1¼ cm sammt dem Periost entfernt, worauf die beschriebene Implantation des M. temporalis. Völlige Ausheilung ohne Drainage. Am dritten Tage actives Oeffnen des Mundes um 1½ cm; das Gleiche beim Spitalaustritt. Keine gymnastischen

Uebungen ausser dem normalen Oeffnen des Mundes (beim Kauen u. s. w.). Nach 10 Monaten wurde Folgendes constatirt: bei geschlossenem Munde berühren sich die Backenzähne, einige, früher unregelmässig gestandene Vorderzähne haben eine regelmässigere Lage angenommen; Oeffnen des Mundes um reichlich 2,5 cm; dabei wird der Unterkiefer ein klein wenig nach links verschoben.

Nach Helferich sind noch einige ähnliche Operationen vorgenommen worden, bei deren Ausführung unwesentliche Abänderungen angewendet wurden; diese Fälle sind Folgende:

Mayer-Riegner. Operation von Helferich in einem Falle von beidseitiger Ankylose. Bei der Demonstration der Patientin in der medicinischen Gesellschaft konnte man sich von dem völligen Erfolge der Operation überzeugen (im kurzen Referate sind keine ausführlichen Angaben gemacht).

Alexander (Henle). 12jähriger Knabe, mit 8 Jahren Gelenkrheumatismus, Schmerzen und Schwellung zuerst an den Gelenken der oberen und unteren Extremitäten, dann in den Kiefergelenken; darauf Beschränkung der Kieferbeweglichkeit bis zur völligen Ankylose. Operation (Henle): Es wird freigelegt (Schnitt?) zuerst das gesunde rechte Gelenk, dann das linke, wo eine knöcherne Verwachsung vorhanden war. Entfernung eines Knochenstückes von 1 cm, Entfernung des ganzen Proc. coronoid. Der erhaltene Defect wird durch einen Muskellappen aus dem M. temporalis gedeckt, zu diesem Zwecke theilweise Resection des Arcus zygomaticus, Fixation des Muskels durch Catgutnähte; nicht ganz fieberfreier Verlauf. Der Patient öffnete frei den Mund, ass und trank wie ein Gesunder.

Lentz. Ohne die Helferich'sche Operation zu kennen, wendete Lentz eine eben solche Implantation des M. temporalis bei einem Patienten an. Der Unterschied zwischen seinem und dem Helferich'schen Verfahren besteht darin, dass er einen Theil des implantirten Temporalmuskels an die Fascia temporo masseterica durch Nähte fixirte „dans l'espoir d'éviter les tiraillements sur les sutures, que doivent provoquer les mouvements de la machoire.“ Sein Fall wurde schon beschrieben (s. Lähmung des N. facialis).

Bilczynski. Mädchen, 13jährig, mit 7 Jahren Pocken, Eiterfluss aus dem Ohre; linksseitige Ankylose, Atrophie des Unterkiefers u. s. w. Operation (Krajewski): T-Schnitt. Partielle Resection (3 cm) des Arcus. Blosslegung des Gelenkes, wobei es sich erwies, dass die neugebildete Knochenmasse beide Fortsätze und die Schädelbasis miteinander verlöthet hatte. Resection des Knochens in einer Ausdehnung von 2 cm. Transplantation des M. temporalis. Glatter Verlauf und guter andauernder Erfolg: gleich nach der Operation öffnete die Patientin den Mund um 3 cm.

Alexander (Mikulicz). In diesem Falle wurde die Operation etwas modificirt. Mädchen, 17jährig, mit 2 Jahren Scharlach, bilaterale Otorrhoe, darauf eine allmähliche Beschränkung des Mundöffnens bis zur völligen Ankylose, Atrophie des Kiefers, Asymetrie des Gesichtes, schlechter Ernährungszustand u. s. w. Operation: Hautschnitt nach Miku-

licz), Resection des knöchern-ankylotischen Gelenkes. In den Zwischenraum zwischen den Knochen wurde ein Stück des M. masseter mit oberer Basis implantirt, weshalb die Resection des Arcus zygomaticus vermieden werden konnte. Normaler Wundverlauf. Die Patientin öffnete den Mund um 2 cm. Und das blieb dauernd bestehen.

M. Kusnetzow. Mädchen, 10jährig, vor 3 Jahren Scharlach, bilaterale Otorrhoe, darauf Taubheit, später einseitige Ankylose, Atrophie des Kiefers. Bei der Operation: Schnitt nach Kraske, Resection des Gelenkes und des hinteren Theiles des Proc. coronoideus (Anfälle von Asphyxie in Folge von Senkung der Zunge nach hinten bei noch unvollkommenem Mundöffnen); nach Oeffnen des Mundes um 2 cm Muskelimplantation. Der M. masseter wurde in seinem oberen Theil durch einen verticalen Schnitt in 2 Lappen getheilt: einen inneren und einen äusseren. Der innere wurde in die Spalte zwischen den resecirten Knochen implantirt und in dieser Lage durch einige Seidennähte an den M. pterygoideus ext. befestigt. Der äussere Theil des M. masset. wurde an seine Stelle, an das Periost des Arcus angenäht. Während der ersten Tage öffnete Patientin den Mund um 2 cm; am 10. Tage knackte Patientin Nüsse; 2 Monate nach der Operation Oeffnen des Mundes um $2^1/_2$ cm.[1])

S. Beresowski. Patientin 14jährig. Ankylose nach Masern und Otitis, beidseitige Resection des Proc. condyloid. Schnitt, der den Kieferwinkel umgiebt; Entblössung der Glandula parotis, Incision ihres unteren Lappens; Spaltung des vom Knochen abgetrennten M. masseter; Implantation eines Theiles dieses Muskels in die Spalte zwischen den resecirten Knochen. Die erste Zeit nach der Operation bestand eine Speichelfistel.

Die Zahl der vorgenommenen Implantationen des M. temporalis und des M. masseter ist noch zu gering, um sich definitiv zu Gunsten der Implantation dieses oder jenes Muskels aussprechen zu können aber schon jetzt kann man bemerken, dass einige Erwiderungen, die gegen das Verfahren von Helferich angeführt werden, kaum gerechtfertigt sind. So kann man einen etwas grösseren Schnitt und also auch eine später merklichere Narbe bei diesem Verfahren vermeiden, indem man den verticalen Schnitt weglässt und die Ausschneidung des M. temporalis nur vom horizontalen Schnitte aus vornimmt, nach ausreichendem Zurückschlagen des oberen Lappens nach oben; im Nothfalle wäre besser, zu diesem Zweck den horizontalen Schnitt etwas zu verlängern, umsomehr, da seine Verlängerung auch ohne die Implantation erforderlich werden kann, z. B. bei ausgedehnten Knochenverlöthungen des Unterkiefers mit dem Arcus zygomaticus resp. dem Schädel. Die Entfernung des Arcus zygomaticus kann ebenfalls kaum als eine wichtige Complication der Operation angesehen werden, und in einigen Fällen, z. B. eben bei ausgedehn-

1) Der Idee nach gehört hierher unmittelbar auch das Verfahren von Rochet: Implantation des M. masseter nach keilförmiger Resection des aufsteigenden Astes, wovon oben die Rede war.

ten Knochenverlöthungen, ist die Resection des Arcus eher nützlich; es unterliegt auch keinem Zweifel, dass die Ausschneidung eines Lappens aus dem M. temporalis technisch leichter ist, als die Ausschneidung aus dem M. masseter.

Eine andere und wichtigere Frage ist, inwiefern die Implantation eines Muskellappens überhaupt das Ausbleiben der Knochenverlöthung garantirt. Es ist wohl möglich, dass das Muskelgewebe des Lappens, in neue nicht ganz normale Verhältnisse versetzt, mit grösserer oder geringerer Geschwindigkeit und Vollständigkeit einer Degeneration anheimfällt, indem es in eine Bindegewebslage verwandelt wird, die die Flächen des resecirten Knochens trennt. Fällt diese fibröse Schicht keiner secundären Verknöcherung anheim, so ist selbstverständlich der klinische Erfolg der Operation garantirt, andernfalls ist die Möglichkeit eines Recidivs nicht ausgeschlossen. Besonders leicht tritt eine Degeneration des verhältnissmässig kleinen Muskelstückes und eine darauf folgende Verknöcherung in den Fällen ein, die den Lentz'schen ähnlich sind, wo nach der Operation eine Eiterung u. s. w. erfolgte. Die Frage könnte durch langdauernde Beobachtung solcher Fälle entschieden werden, wo der Erfolg der Operation eben der Implantation eines Muskellappens zugeschrieben werden muss. Leider giebt es noch keine solchen Beobachtungen. Im Falle von Helferich selbst, wo der Erfolg im Laufe von zehn Monaten erhalten blieb, wurde ausser der Muskelimplantation vieles zur Sicherung desselben vorgenommen: vom Proc. condyloid. wurde $1^1/_4$ cm entfernt, was für die kleine Patientin (5—6jährig) eine ziemlich bedeutende Resection ausmacht, der Knochen wurde mit sammt dem Periost entfernt; das periarticuläre Gewebe zeigte keine besondere Neigung zur Verknöcherung; ähnliche Verhältnisse finden sich auch in den anderen Fällen, wenigstens in einigen derselben; so war die Resection des Knochens ebenfalls bedeutend (bei Bilczynski 2 cm, bei Alexander 1 cm und Entfernung des ganzen Proc. coronoid.), was schon an und für sich den Erfolg sichert. Aber die Beobachtungsdauer aller dieser Fälle war zur Zeit ihrer Publication ungenügend. In Folge dessen, wenn es auch unmöglich ist, der Ansicht König's beizupflichten, der alle Vorschläge, darunter auch den von Helferich, für vollkommen unnöthig hält, so muss doch die definitive Entscheidung dieser Frage einer grösseren Zahl passender Beobachtungen überlassen werden.

4) Die Implantation fremder Platten zwischen den Flächen der resecirten Knochen wurde zuerst von Roser ausgeübt.

Er operirte folgenden Fall:

Mann, 22jährig, vor 16 Jahren Gesichtswunde, Fractur des Jochbeins und des Schädels; obwohl der Unterkiefer und sein Gelenk gar nicht verletzt worden zu sein schien, hatte sich doch allmählich eine Ankylose entwickelt. Operation: T-Schnitt, sein horizontaler Theil wurde bogenförmig neben der Ohrmuschel geführt (nach Kraske). Befreiung des Gelenkes von Narben, Resection des Köpfchens, der Meniscus war erhalten. Oeffnen des Mundes vermittelst einer Zange mit grosser Schwierigkeit, zwischen den Zähnen wurde ein Kork eingeschoben. Darauf wurde eine dünne goldene, nierenförmige, etwas concave Platte mit abgerundeten Ecken (etwa 2 cm lang und $1^1/_4$ cm breit) zwischen die resecirten Knochen eingelegt. Völlige Vernähung der Wunde und rasche Ausheilung. Am zehnten Tage wurde der Kork entfernt und passive und active Bewegungen begonnen; activ konnte der Mund nur um 1 cm, passiv um $2^1/_2$ cm geöffnet werden. Einen Monat nach der Operation actives Oeffnen des Mundes um $1^3/_4$ cm, passives um $2^1/_2$ cm; der Kauact und die Sprache waren nicht erschwert.

Auf die gleiche Weise wurden meine drei letzten Fälle, die am Anfang des Artikels ausführlich beschrieben worden sind, operirt. In meinem Fall III bestand ebenfalls eine fibröse Ankylose, und ebenfalls war der Meniscus, wenn auch bedeutend verändert, erhalten, Indem ich die Platte implantirte, entfernte ich diesen Meniscus nicht, erstens weil man an ihn bequem die Metallplatte befestigen und dadurch eine richtigere Lage derselben sichern konnte, zweitens deshalb, weil die Anwesenheit des Meniscus, wenn auch eines Veränderten doch eher der Ankylose entgegenwirkt, als dieselbe begünstigt. Einen definitiven Schluss über die Implantation von Metallplatten zu ziehen, ist heutzutage ebenfalls nicht möglich; vorläufig sind blos diese Operationen beschrieben; die Frist der Beobachtung dieser Patienten ist zu kurz, in zwei Fällen war eine fibröse Ankylose mit Erhaltung der Menisci, theilweise auch der Knorpelflächen, d. h. Verhältnisse, die eher dem Recidiv vorbeugen; endlich, in meinem Falle wurde dazu noch eine ausgedehnte Knochenresection vorgenommen.

Andererseits sind die Bedingungen der Eintheilung implantirter Platten, wie meine Beobachtungen zeigen, nicht immer günstig. So in meinem Falle V, wo an der Operationsstelle eine Fistel bestehen blieb, wurde Ende December ausserdem an der Schleimhaut der linken (operirten) Wange eine kleine Oeffnung bemerkt, durch welche man den Rand der metallischen Platte abtasten konnte; sobald letztere entfernt wurde, heilten beide Fisteln rasch aus. Im Falle VI existirt noch bis jetzt an der Stelle der Operationswunde eine Fistel und in der Umgebung ein grosses Infiltrat, was nach Analogie mit dem Falle V wahrscheinlich von der Anwesenheit der Platte abhängig war, weshalb diese ebenfalls entfernt werden müsste.

Vergleicht man aber die Implantation von metallischen Platten mit derjenigen von Muskellappen, so liegen einige Vorzüge der ersteren auf der Hand; so ist ihre Ausführung einfacher, die Form und hauptsächlich die Grösse der die Knochenflächen trennenden Platte sind vollständig vom Wunsche des Operirenden abhängig, während es nicht leicht ist, die Knochenflächen bei ausgedehnten Knochenverlöthungen in ihrem ganzen Umfange durch einen Muskellappen zu trennen — woher auch der Muskellappen genommen werden mag; betrifft aber eine solche Trennung der Knochen nicht die ganze Ausdehnung derselben und bleibt, wenn auch nur ein Theil der verwundeten Knochenflächen in Contact, so ist der Nutzen der Muskelimplantation zweifelhaft. Die Bedingungen der Verheilung der Operationswunde sind ebenfalls günstiger: das Operiren am Muskelgewebe, das Eröffnen der Muskelzwischenräume erfordert bekanntlich strenge anti- und aseptische Maassregeln, dies beweisen schon auch die wenigen von uns angeführten Muskelimplantationen: unter 7 Fällen in einem Falle eine nicht ganz fieberfreie Wundheilung, in einem anderen — eine schwere septische Infection mit nachfolgender Blutung aus der arrodirten Art. maxillaris int., wodurch der Autor selbst veranlasst wurde, für die Unversehrtheit des implantirten Muskellappens etwas zu fürchten.

5. Die Bedeutung der passiven und activen Bewegungen des Unterkiefers, als wichtiges Hülfsmittel zur Erhaltung der durch die blutige Operation hergestellten Beweglichkeit wurde oben genügend auseinandergesetzt — diesen ist zweifellos der gute, functionelle Erfolg in der übergrossen Mehrzahl der Einzelbeobachtungen zuzuschreiben. Aber unter diesen günstigen Fällen finden sich auch solche, wo ungeachtet der gymnastischen Uebungen, mitunter in der energischesten Weise angewandt, wiederum eine Steifigkeit eintrat; hier wurde, wie die eben angeführte Casuistik der Recidive zeigt, entweder eine gewaltige Eröffnung des Mundes gemacht, oder die Resection des Knochens war ungenügend. Daraus folgt, dass die Gymnastik nur die Rolle eines Hülfsmittels spielt zur Erhaltung derjenigen Beweglichkeit, die durch eine regelrecht ausgeführte Operation erreicht wurde; beim Fehlen dieser Bedingung kann die Gymnastik das Auftreten eines Recidives nicht verhindern.

Die ersten 5 photographischen Abbildungen der Patienten sind vom hochgeehrten Herrn Professor Dr. F. A. Patenko verfertigt worden, dem ich es als Pflicht erachte hier meinen Dank auszusprechen; die übrigen Abbildungen sind von Herrn Dr. A. W. Tichonowitsch verfertigt worden, dem ich ebenfalls danke.

Literaturverzeichniss.

Abbe, New-York med. Journal. 1880. Cit. nach Zipfel.
Alexander, Beitrag zur Kenntniss der wahren Ankylose des Kiefergelenks. Bruns' Beiträge z. klin. Chirurgie. 20. Bd.
Barker, Virchow-Hirsch Jahresbericht. 1893.
Bassini s. Zipfel.
Baumgärtner, Ueber die wahre Ankylose des Kiefergelenks u. s. w. Bruns' Beiträge z. klin. Chirurgie. 17. Bd.
Bennert, Virchow-Hirsch Jahresbericht. 1889, s. auch Poisson.
Beresowski, Chirurgie 1901 (russisch).
Bergmann, Zur Casuistik der arthrogenen Kieferklemme. Langenbeck's Archiv 45. Bd.
Bilczynski, Virchow's Jahresbericht. 1897, s. Alexander S. 726 (orig. Przegląd Chirurgiczny. Bd. III).
Borella, Virchow-Hirsch Jahresbericht. 1892.
Bottini, Communicacione fata alle Regia Academia di med. in Torino 1872, s. Zipfel.
Bruck, Ueber eine seltene Form von Erkrankungen der Knochen und Gelenke. Dem. i. d. Berliner med. Gesellschaft; cit. nach Alexander. S. 701.
Brunke, Beiträge zur Kenntniss der Kieferklemme u. s. w. Diss. Göttingen 1878.
Bull, New-York med. Journ. 1885. Cit. nach Zipfel.
Cabot, Lancet. 1897. Virchow's Jahresbericht. 1897.
Campbell, Virchow-Hirsch Jahresbericht. 1889.
Capony, Ankylose osseuse de la machoire inferieure, resection temporo-maxillaire. Thèse de Lyon. 1892.
Chavasse, Bulletins et memoires de la Société de Chirurgie de Paris. 1896.
Davies Colley, Discussion of the Pathological Society. London 1896. II. 18. Cit. nach Alexander. S. 703.
Deprés, Bulletins et memoires de le soc. de Chirurgie de Paris. 1877.
Esmarch, Die Behandlung der narbigen Kieferklemme. 1859.
Fondet, Traitement de l'ankylose temporo-maxillaire par l'ostéotomie de la branche montante. Thèse de Lyon. 1895.
Gerster, Virchow-Hirsch Jahresbericht. 1886.
Grube, Ankylosis mandibulae vera, geheilt vermittelst Durchmeisselung des Unterkieferastes. Langenbeck's Archiv. 4. Bd.
Hagedorn, Verhandlungen der deutschen Gesellschaft für Chirurgie. 1880.
Heath, British. med. Journal. 1884. Cit. nach Zipfel.
Helferich, Ein neues Operationsverfahren zur Heilung der knöchernen Kiefergelenksankylose. Langenbeck's Archiv. 48. Bd.
Hedrich, Resection de l'articulation temporo-maxillaire dans un cas d'ankylose osseuse. Gazette méd. de Strassbourg. 1891.
Hoffa, Centralbl. f. Chirurgie. 1891.
Humphry, 1. The assosiation med. Journal. 1856. Cit. nach Fondet, s. auch Zipfel. 2. Med. Chirurg. Transact. 1862. Cit. nach Poisson.
Jaloquier, Bulletins et mémoires de la Société de Chirurgie de Paris. 1892.
Jemoli, Centralbl. f. Chirurgie. 1891. Nr. 24.
Karewski, Beitrag zur Heilung der narbigen Kieferklemme. Berliner klin. Wochenschr. 1899.

König, 1. Deutsche Zeitschr. f. Chirurgie. 10. Bd. 2. Verhandlungen der deutschen Gesellschaft für Chirurgie. XVII. 1888. 3. Verhandlungen der Berliner med. Gesellschaft. 1897.
Kusnetzew, Wratsch 1898 (russisch).
Kulenkampf, Centralbl. f. Chirurgie. 1885. Nr. 11.
Kummer, Bulletins et mémoires de la Soc. de Chirurgie de Paris. 1892.
Küster, Ueber Ankylose des Kiefergelenkes. Langenbeck's Archiv. 37. Bd.
Langenbeck, 1. Langenbeck's Archiv. 1. Bd. 2. Verhandlungen der deutschen Gesellschaft für Chirurgie. 1880.
Lange, Virchow-Hirsch Jahresbericht. 1886.
Lesin, Wjestnik Chirurgii. 1893 (russisch).
Lentz, G., Congrès français de Chirurgie. 1895. Paris. p. 113.
Levy, Die Kieferklemme und ihre Behandlung. Diss. Berlin 1885.
Little, Transactions med. Soc. state of New-York. 1874. Cit. nach Zipfel.
Lorenz, Deutsche Zeitschr. f. Chirurgie. 57. Bd.
Lunn, Clin. Soc. Transact. 29. Cit. nach Alexander. S. 700.
Maas, Ankylose des Unterkiefers. Heilung durch Bildung eines falschen Gelenkes auf beiden Seiten. Langenbeck's Archiv. XIII.
Mears, Trans. of the Amer. Surg. Assoc. 1883. Centralbl. f. Chirurgie. 1884. Nr. 24.
Nason, Lancet 1895. Cit. nach Virchow-Hirsch Jahresbericht. 1895.
Ollier, Traité de Résection. Tome III.
Page, 1. Virchow-Hirsch Jahresbericht. 1887. 2. Ebenda. 1889. 3. Ebenda. 1899.
Poisson, Ankylose unilateral du maxillaire inférieure avec Atrophie etc. Revue de Chirurgie. 1891. No. 10.
Pughe, The Lancet. 1883. Cit. nach Zipfel.
Ranke, Zur Resection des Unterkiefergelenkes bei Ankylosis vera mandibulae. Langenbeck's Arrhiv. 32. Bd.
Rechnitz, Beitrag zur Casuistik der Kieferklemme. Diss. Würzburg 1891.
Riegner-Mayer, Sitzungsbericht der Schles. Gesellschaft für vaterländische Cultur in Breslau. 1895. Deutsche med. Wochenschr. 1896. Nr. 20. Vereinsbeil.
Richet, Des operations applicables aux ankyloses. Thèse de Concours. 1850.
Rochet, Archives provinciales de Chirurgie. 5. Bd.
Roser, Zur Behandlung der Kieferankylose. Centralbl. f. Chirurgie. 1898.
Rossander, s. Schulten.
Rovsing, Centralbl. f. Chirurgie. 1893.
Saritschew, Die operative Behandlung der Kieferankylose. Medicinskoje Oboscenie. 1894 (russisch).
Schmidt, Chirurgie 1899. 6. Bd.
Schumacher, Ankylosis mandibulae verbunden mit angeborener Kleinheit des Kiefers. Königsberger med. Jahrbuch. IV.
Schulten, De l'ankylose de la machoire inferieure et de son traitement. Archives générales de médecine. 1879.
Sklifassowski, Die operative Behandlung der Steifheit des Unterkiefers. Wratsch 1881 (russisch).
Solger, Ein Fall von angeborener knöcherner Ankylose des linken Kiefergelenkes. Virchow's Archiv. 60. Bd. 1874.
Spanton, Lancet 1881. 16. Cit. nach Ranke.
Trendelenburg, Verletzungen und chirurgische Krankheiten des Gesichts. Deutsche Chirurgie. 33.

Tschmarke, Festschrift zur Feier des 26jährigen Bestehens der med. Gesellschaft in Magdeburg. 1898.

Wernher, Ankylosen des Unterkiefers u. s. w. Hamburger Zeitschr. f. d. ges. Medicin. 1850. 44. Bd.

Whitehead, The British. med. Journ. 1874. Cit. nach Zipfel.

Verneuil, Archives générales de médecine. 1860.

Wolff, J., Fall von angeborener Kieferkleinheit mit Kiefersperre. Verhandhandlungen der Berliner med. Gesellschaft. 1897.

Zipfel, De l'ankylose osseuse de l'articulation temporo-maxillaire. Thèse de Paris. 1886.

Ausser den angeführten Quellen, die ich im Original oder in Referaten benutzt habe, giebt es im Artikel von Cabot (Lancet 1897) eine ganze Reihe von Verweisungen theils auf europäische, theils auf amerikanische und australische Literatur; die zwei letzteren waren mir weder im Original, noch in Referaten zugänglich, weshalb sie auch in diesem Literaturverzeichniss nicht angeführt wurden.

XXVI.

Beitrag zur Anatomie des Plexus chorioideus.

Von

Privatdocent Dr. **Ziegler** in München.

(Mit Tafel III.)

Bei Gelegenheit meiner Untersuchungen über die Circulation in der Schädelhöhle[1]), wobei ich von der A. carotis und gleichzeitig von der V. jugularis aus gefärbte Gelatine injicirte, fiel mir der colossale Gefässreichthum des Plexus chorioideus auf und da ich in vielen Fragen noch nicht die nöthige Klarheit fand, unterzog ich dieses Gebiet einer näheren Untersuchung. Die neuere Literatur ist in einer jüngst erschienenen Arbeit von Imamura[2]) gesammelt und ist nicht sehr ausgedehnt, die jüngste Arbeit[3]) zu erlangen ist mir nicht gelungen.

Aus äusseren Gründen habe ich an meist jungen Hunden gearbeitet und da kann ich mit der Arbeit Imamuras, der an Menschen arbeitete, nicht übereinstimmen; wenn ich auch die pia-arachnoidale Abstammung des Plexus wohl glaube, so kann ich an meinen Objecten dieselbe nicht erweisen, ebensowenig, wie ich die verschiedenen Schichten Imamuras scharf unterscheiden kann. Ich habe allerdings den Vortheil, weil auf junge Hunde angewiesen, dass ich keine Degenerationsformen finde, die an anderen Objecten das Bild wesentlich verschleiern können, weswegen ich dieselben, wie Cysten, Sandkörperchen, Sklerosen u. s. w. stillschweigend übergehe. Als Grundsubstanz finde ein ungemein zartes, sehr leicht zerreissliches, dem Bindegewebe ähnliches Gewebe, das ringsum in zahlreichen Falten und Zotten in oft ziemlicher Dicke ein Epithel zusammenhängend umgiebt,

1) Ziegler, Deutsche Zeitschr. f. Chirurgie. 65. Bd.

2) Imamura, Beiträge zur Histologie des Plexus chorioideus des Menschen. Arbeiten aus neurolog. Institute in Wien. Obersteiner, 1902.

3) Pettit et Girard, 1902, Sur la fonction sécrétoire et la morphologie des plexus choroides des ventricules latereaux du systeme nerveux T. 11. Fasc. 2. Archiv d'anatomie microsc. 1902.

direct unter der Epitheldecke verläuft ein in den gröberen Zweigen grösstentheils horizontal ziehendes Capillarnetz, das sich erst in die Tiefe zu im Bindegewebe in feinere Zweige auflöst (Fig. I, II) und gewöhnlich eine einzelne Zotte mit 1 Arterienzweig und 2 Venen central gelegen versorgt. Die colossale Vascularisation (Fig. 3) findet ihren Grund in der Bedeutung der Function der Epithelzellen, der seit Luschka[1]) allgemein anerkannten Secetion des Liquor cerebrospinalis. Auf Untersuchung der schon von Andern reichlich gefundenen elastischen Fasern und Nerven musste ich wegen der injicirten Präparate verzichten.

1. Das ziemlich gleichmässige, schon 1836 von Purkinje beschriebene Epithel, möchte ich als im Allgemeinen cubisch bezeichnen, ist in seinem Innern etwas gekörnt, wenn ich auch bei jungen Hunden die beschriebenen hellen grossen Körner und Vacuolen nicht sehe, trägt an manchen Stellen bei entsprechender Vergrösserung noch Spuren von Flimmerung, oder wenigstens über grössere Strecken hin einen feinen hellglänzenden Saum, der wahrscheinlich der Flimmerung entstammt. Die Flimmerung ist beim Hunde schon von Andern constatirt worden, so von Haeckel[2]), bei mir ist der Nachweis nicht so deutlich, weil ich wegen der Injection immer einige Stunden warten musste und daher nicht das ganz frische Epithel untersuchen konnte; jedenfalls ist die Flimmerung sehr hinfällig. Ob das Epithel ein- oder mehrschichtig ist, wird von den verschiedenen Forschern verschieden beantwortet. Das Epithel, wenn es schief geschnitten ist, könnte sehr oft mehrschichtigen Charakter vortäuschen, aber mehrschichtige Beschaffenheit konnte ich nirgends sicher nachweisen, wenn auch gewichtige Autoren für locale Wucherungsvorgänge auftreten, so Schäfer, Dejerine, Kölliker und in letzter Zeit Finlay[3]). Uebereinstimmend aber wird von allen Untersuchern angegeben, dass sich vom Bindegewebe her dendritisch verzweigte, blattartige, mit Epithel bekleidete Zotten vorschieben, die selbst wieder 3—20 kleine Läppchen vorwachsen lassen, die zur Vergrösserung der Secetionsfläche dienen und die Fig I und II zeigen. Die Epithelzellen sind überall gleich, nicht vielgestaltig; ich finde keine Becherzellen. Regressive Metamorphosen finde ich, wie gesagt, beim jungen Hunde nicht.

2. Das Bindegewebe von ungemein zarter Structur, daher ungemein leicht zerreisslich (es ist am besten nur mit Celoidin zu schnei-

1) Luschka, Die Aderreflexe des menschlichen Gehirn. Berlin 1855.

2) Virchow's Archiv. 16. Bd.

3) Finlay, Choroid plexus of the lateral ventricles. Brain Journal of neurology. 1899.

den) insbesondere scheint es sich leicht von der zottigen Epitheldecke zu lösen, besteht aus zarten, sich kreuzenden Fibrillen, an deren Kreuzung spärliche, abgeplattete, ziemlich grosse Kerne liegen, in dem Bindegewebe für sie eine Stütze bildend, weil fester, liegen zahlreiche Capillaren, die nach der Tiefe zu feiner geworden sind. Fettgewebe oder Degenerationserscheinungen habe ich nicht beobachtet.

Erklärung der Abbildungen auf Tafel III.

Fig. 1. Lappenbildung des Plexus chorioideus, unter der Epitheldecke ein dichtes Capillarnetz (roth). Vergrösserung Leitr.: 160.

Fig. 2. Schnitt durch den ganzen Plexus, von Epithel umgeben, unter der die venösen Gefässe injicirt (schwarz mit Tuschgelatine) meist horizontal verlaufen. Vergrösserung Leitr.: 160.

Fig. 3. Arterielle und venöse (roth und blau) Injection am Plexus. Das Epithel nicht gefärbt. Vergrösserung Leitr.: 120.

XXVII.

Ueber einige seltenere Folgezustände nach Schädelbasisfractur.

Von

Medicinalrath Dr. **Borchard**,
dirig. Arzt der chirurgischen Abtheilung des Diakonissenhauses in Posen.

Bei den zahlreichen Schädelverletzungen, welche ich im Laufe der letzten Jahre auf meiner Abtheilung zu beobachten und zu behandeln Gelegenheit hatte, sah ich in einigen Fällen am zweiten bis vierten, resp. fünften Tage nach der Verletzung deutliche Erscheinungen von Unruhe, leichter Benommenheit, Fieber eintreten, die auf eine beginnende Meningitis hinzudeuten schienen, die aber nach wenigen Tagen völlig verschwanden. Durch die Arbeit aus der Züricher Klinik wurde ich darauf aufmerksam gemacht, dass diese Erscheinung auf gewisse fettembolische Vorgänge zurückzuführen seien, und als ich daraufhin bei allen Fällen von Schädelverletzungen den Urin genau untersuchen liess, fand ich diese Vermuthung in zwei Fällen bestätigt, bei zwei anderen Patienten aber so eigenartige Veränderungen des Urins, dass ich diese letzteren Krankengeschichten in Kürze mittheilen werde. Bemerken will ich, dass im Ganzen vierzehn Fälle von Schädelbasisfractur beobachtet wurden.

Fall 1. P. K., 17 J. alt, aufgenommen am 1. November 1901. Am Morgen des Aufnahmetages war Patient mit anderen Kameraden damit beschäftigt, eiserne Träger auf eine Mauer im zweiten Stockwerk heraufzuziehen. Die Mauer war bereift, sodass einer der Arbeiter ausglitt und die anderen mit herunterriss. K. schlug auf den mit Sand und Kiess bedeckten Boden auf. Wie er gefallen ist, weiss er nicht, die beiden anderen Arbeiter fielen auf ihn. Eine Stunde nach dem Unfalle wurde der Verletzte in das Diakonissenhaus aufgenommen. Befund: Ein für sein Alter grosser, kräftiger Mensch. Seine Personalien vermag er selbst anzugeben. Keine Lähmungen in Armen und Beinen, Schmerzen im Kopf,

1) Haemig, Beiträge zur klin. Chirurgie. 27. Bd. Abgekürzt vorgetragen auf der Naturforscherversammlung. 1902.

im Kreuz und im Rücken, besonders beim Athmen. Die rechte Brustseite ist auf Druck sehr schmerzhaft. Innere Organe ohne Veränderung. An den Extremitäten und Rumpf keine Knochenbrüche. Auf der rechten Stirnseite ist eine fünfpfennigstückgrosse Hautabschürfung. Aus beiden Nasenlöchern und aus beiden Ohren fliessen geringe Mengen Blut. Die oberen Augenlider sind geschwollen, beiderseits starker Bluterguss unter die Conjunctiva. Geringe Hautabschürfungen im Gesicht. Nachdem Patient etwa eine halbe Stunde zu Bett gelegen, erfolgte Erbrechen von etwa zwei Speigläsern zum Theil geronnenen, dunklen Blutes. Diagnose: Basisfractur. Die Temperatur stieg zwölf Stunden nach der Verletzung auf 39° in der Achselhöhle und war in den nächsten Tagen noch bis 38,2° erhöht und zeigte am sechsten Tage noch einen kleinen Anstieg bis 38°. Die Heilung verlief ohne Störung, sodass Patient nach vier Wochen entlassen werden konnte. Das Erinnerungsvermögen an den ganzen Unfall blieb bis zur Entlassung geschwunden. Ueber den Urinbefund giebt beistehende Tabelle Aufschluss.

P. K., 17 Jahre alt, Maurer. Schädelbasisfractur. Einlieferung: 1. November 1901, Morgens 7½ Uhr.

Zuckeruntersuchungen mit Einhorn's Saccharometer.
Albumenuntersuchungen mit Esbach's Albuminometer.
Heller'sche Blutprobe fiel positiv aus.

Zeit der Urinentnahme	Menge	Spec. Gew.	Eiweissmenge ‰	Zuckermenge %	Aceton	Rote Blutkörperch.	Granul. Cylinder
Morgens 9 Uhr. 1. Tag . . .	75 ccm.	1018	1,2	1,5	—	—	—
Mittags 1 Uhr. 1. Tag . . .	300 =	1018	1,0	¼	—	Viele.	Sehr viele.
Abends 5 Uhr. 1. Tag . . .	250 =	1019	¼	Kaum nachweisb.	—	Sehr viele.	Wenige.
Abends 9 Uhr. 1. Tag . . .	200 =	1022	⅛	ganz geringe Spuren.	—	dto.	Fast gar keine.
Nachts 1 Uhr. 2. Tag . . .	175 =	1023	Geringe Spuren.	Kein Zucker.	—	Sehr viele auch fettige Detrites	Keine.
Morgens 5 Uhr. 2. Tag . . .	200 =	1024	dto.	—	—	Viele.	—
Morgens 10 Uhr. 2. Tag . . .	150 =	1021	dto.	—	—	dto.	—
Nachm. 3 Uhr. 2. Tag . . .	200 =	1020	dto.	—	—	Etwas weniger.	—
Nachts 12 Uhr. 2. Tag . . .	350 =	1020	Geringe Spuren.	—	—	Wenige.	—
Mittags 1 Uhr. 3. Tag . . .	—	1022	Kaum nachweisbare Spuren v. Eiweiss.	—	—	Ganz wenige.	—
Mittags 1 Uhr. 4. Tag . . .	—	1019	Kein Eiweiss.	—	—	dto.	—

Zur Zeit der Entlassung war der Urin vollkommen normal. Ein Jahr nach dem Unfalle habe ich den Patienten nochmals untersucht. Er klagt ab und zu über Kopfschmerzen, fühlt sich aber sonst wohl. Im Urin

ist weder Eiweiss noch Zucker; auch nach Einverleibung von 100 g Traubenzucker trat keine Glycosurie ein.

Fall 2. Arbeiter W., 20 J. alt, aufgenommen am 28. Januar 1902, gestorben am 29. Januar 1902. Am Aufnahmetage, morgens 11 Uhr, wurde W. beim Baumfällen von einem fallenden Baume auf den Kopf getroffen. Er stürzte zu Boden und war gleich bewusstlos. Befund: kräftig gebauter Mann, vollständig bewusstlos, sodass er nicht auf starkes Anrufen reagirt. Er ist sehr unruhig, schlägt fortwährend mit Händen und Füssen um sich. Auf der rechten Vorderseite des Kopfes ist eine etwa 10 cm lange Wunde, die die Knochenhaut nur an einer kleinen Stelle verletzt hat. Aus dem rechten Ohre entleert sich eine ziemliche Menge Blut. Die Augenlider sind bläulich geschwollen, ebenso besteht beiderseits Bluterguss unter die Conjunctiva. Geringe Blutung aus beiden Nasenlöchern. Der rechte Arm ist stark geschwollen, zeigt aber keinen Knochenbruch. Bis zum anderen Morgen war der Zustand annähernd unverändert. Gegen Mittag des 29. Januar traten krampfartige Zuckungen auf, die bis Nachmittags 5 Uhr dauerten. Um 7½ Uhr Abends erfolgte der Exitus. Die Temperatur stieg 24 Stunden nach der Verletzung auf 39°, kurz vor dem Tode auf 39,1 in der Achselhöhle, Puls 90—124. Die Section ergab einen Bruch der Schädelbasis, der links das Felsenbein durchzog und quer nach rechts auf das Dach der Orbita übergriff und dann zur Stirn und etwa zur Mitte der Schädeldecke verlief. An der Basis beider Temporallappen fand sich ein taubeneigrosser Zertrümmerungsherd, sonst waren grössere Läsionen des Gehirns nicht vorhanden. In der Hirnrinde des Stirn- und Schläfenlappens waren einzelne kleine Ecchymosen, in der übrigen Gehirnsubstanz, besonders in der genau untersuchten Gegend des vierten Ventrikels und der Medulla oblongata waren dieselben nicht vorhanden. Die Nieren zeigten eine leichte Trübung, an den übrigen Organen keine Veränderung. Ueber das Verhalten des Urins vergleiche beistehende Tabelle.

Schädelbasisfractur: Erste Untersuchung 7 Stunden nach dem Unfall.

Zeit der Urinentnahme	Spec. Gew.	Eiweiss	Zucker %	Rote Blutkörperch.	Eiweisscylinder
28. Jan. 1902, Abends 5 Uhr.	1020	Geringe Spuren	1⅔	—	—
dto. Abends 9 Uhr.	1020	Kein Eiweiss.	1	—	—
29. Jan. 1902, Morgens 6 Uhr.	1018	dto.	¾	—	—
dto. Mittags 11½ Uhr.	1018	Wenig Eiweiss.	¼	Einige.	Wenige.
dto. Nachm. 3 Uhr.	1020	dto.	Kaum nachweisb. Spuren.	Viele.	Sehr viele.
dto. Nachm. 6½ Uhr.	1020	dto.	Mit Trommer nicht mehr nachweisbar.	—	—

Exitus 7½ Uhr.

Dass in beiden Fällen Zucker und Eiweiss vor der Verletzung vorhanden gewesen sind, halte ich für völlig ausgeschlossen. Handelt es sich doch um bis dahin völlig gesunde Individuen, und schwanden doch diese abnormen Bestandtheile im ersten Falle wieder voll-

ständig nach einigen Tagen. Ebenso halte ich es für ausgeschlossen, dass beide Patienten eine besondere Disposition, sei dieselbe erworben, sei dieselbe angeboren, gehabt haben. Beide waren keine Alkoholiker, und in dem ersten Falle zeigte ein späterhin vorgenommener Versuch auf alimentäre Glycosurie ein negatives Resultat. Es ist also einzig und allein das Trauma als die Ursache der Urinveränderungen aufzufassen. Die letzteren bestanden in dem Vorhandensein von Zucker, Eiweiss, roten Blutkörperchen und Cylindern. Daneben hatte eine Vermehrung der Menge des sonst klaren Urins nicht stattgefunden, ebenso war das specifische Gewicht nicht wesentlich erhöht. Bemerkenswerth und für den Einfluss des Traumas beweisend ist, dass sowohl der Gehalt an Eiweiss wie an Zucker kurz nach der Verletzung des K. bei der ersten Untersuchung am stärksten war, von Stunde zu Stunde abnahm, um nach ca. 20 Stunden ganz zu verschwinden. Dabei überdauerte der Gehalt an Eiweiss den an Zucker um wenige Stunden. Der Zuckerprocentsatz war im Anfang kein unbedeutender, 1,5 Procent resp. $1^2/_3$ Procent und ebenso war der Gehalt an Eiweiss 1,2‰ nicht gering. Daneben erschienen im ersten Falle nach ca 6, im zweiten nach ca. 24 Stunden rothe Blutkörperchen und granulirte Cylinder, deren Zahl und Menge allmählich zunahm. Bei dem ersten Patienten schwanden die Cylinder bald wieder, während die rothen Blutkörperchen in stets geringerer Zahl noch bis zum dritten Tage vorhanden waren. Bei dem zweiten Patienten waren rothe Blutkörperchen wie Cylinder $4^1/_2$ Stunden vor dem Tode aufgetreten und noch eine Stunde vor dem Tode in erheblicher Anzahl vorhanden. Während also beide Male das Auftreten von Blutkörperchen und Cylindern gleichzeitig erst eine gewisse Zeit nach der Verletzung erfolgte, erschien es bis zu einem gewissen Grade unabhängig von dem des Albumens. Nicht allein, dass letzteres schon vorher vorhanden war, auch das Auftreten der grössten Menge Eiweiss, der rothen Blutkörperchen und der Cylinder lag ziemlich weit auseinander. Ebenso konnten die Temperaturerhöhungen nicht als Ursache dieser Befunde angesehen werden, da auch sie erst viele Stunden nachher einsetzten.

Bei diesen eigenartigen Erscheinungen, von denen die einen von vornherein auf eine cerebrale, die anderen auf eine renale Ursache hindeuten, lag es nahe, die Frage zu prüfen: ist das Auftreten von Zucker oder von Zucker und Eiweiss oder von Zucker, Eiweiss und Cylindern in obigen Fällen ein rein zufälliges gewesen, oder ist es die Folge einer bestimmten Störung. Wo ist die Ursache dieser Störung zu suchen, und welche Bedeutung haben diese Befunde in klinischer Beziehung?

Von vornherein betone ich, dass ich das Auftreten von Zucker im Urin nach Schädelverletzungen kurzer Hand als traumatische Glycosurie bezeichne, ohne damit das Verhältniss zur traumatischen alimentären Glycosurie oder zum traumatischen Diabetes a priori irgendwie festlegen zu wollen, dasselbe gilt in etwas verändertem Sinne von der traumatischen Albuminurie.

Es würde dem Rahmen meines Themas nicht entsprechen, wenn ich auf die verschiedenen Theorien des Diabetes, des Auftretens von Zucker im Urin (Melliturie, Glycosurie), sei es spontan, sei es nach Einführung gewisser Substanzen, auch nur etwas genauer eingehen wollte. Wichtig ist jedoch hervorzuheben, dass das Erscheinen von abnormen Zuckermengen im Urin — es giebt nach Strauss[1]) auch eine physiologische Glycosurie — nicht so sehr von der Veränderung einzelner Organe abhängig, als vielmehr der Ausdruck einer allgemeinen Störung, das Zeichen einer abnormen Function ist.

Morat und Dufourt[2]) schieben dem Vagus glycoinhibitorische Fasern zu; ebenso geben dieselben den Nervis splanchnicis Zuckerbildung steigernde Function. Die Umwandlung des Glycogens der Leber in Zucker hängt vom Centralnervensystem ab, ohne Vermittlung der Circulation durch directe Wirkung von Secretionsnerven Das Product der inneren Pankreassecretion wirkt direct hemmend auf die Zuckerbildung. Dieselben Momente, die die zuckerbildende Thätigkeit der Leber veranlassen, hemmen die innere Secretion des Pankreas und umgekehrt. Die auf dem Wege des Centralnervensystems wirkenden Einflüsse, die zur Hyperglykämie führen, wie z. B. die Piqûre, erzeugen eine Erregung der Secretionscentren der Leber, der Hemmungscentren des Pankreas und der Erregungscentren der Gewebeeinschmelzung. Die Nervencentren, welche die Leber und das Pankreas beeinflussen, schicken nach diesen Organen centrifugale Nervenfasern, die in den Nervis splanchnicis verlaufen. Die Vermittlung geschieht durch einen intraglandulären Nervenapparat. Nach Leo[3]) ist jede Glycosurie mit Hyperglykämie nervösen Ursprungs und beruht auf einer Hyperactivität der Leberzellen, die durch eine directe oder indirecte, das bulbäre Hemmungscentrum lähmende Läsion hervorgerufen ist. Die Unterbrechung der Function des Pankreas wirkt einzig und allein auf die Leberthätigkeit. Das Pankreas wird ebenfalls von bestimmten Centren des Nervensystems in seiner Function

1) Deutsche med. Wochenschr. 1897. Nr. 18.

2) Arch. de phys. XXVII.

3) Leo, Ueber Wesen und Ursache der Zuckerkrankheit. Berlin, Hirschwald. 1900.

regulirt. Der Diabetes kann nur aus Störungen der Leber- oder der Pankreaszellen oder des beide regulirenden Nervenapparats entstehen. Gesteigerte Resorption von Gewebematerial und lebhaftere Umsetzung der durch das Blut zugeführten Stoffe in der Leber sind die elementaren Störungen beim Diabetes. Die zweite Bedingung muss bei der einfachen Glycosurie, beide Bedingungen müssen bei Diabetes erfüllt werden, weil sonst die Leber nicht genügendes Material hat. Pavy[1]) glaubt, dass die Operation am Sympathicus zu einer Veränderung des durch die Leber fliessenden Blutes führen und Glycosurie erzeugen kann, weil dann also durch periphere Nervenläsion ein ähnlicher Zustand hervorgerufen werde, wie durch die Piqûre. Auch bei Durchschneidung der Thalami optici und der Hirnschenkel des Pons, bei transversaler Durchschneidung des Brustmarkes trat Glycosurie ein. Pavy erklärt die Operation als die Ursache einer neuroparalytischen Hyperämie der Unterleibsorgane. Nach diesen neueren Ansichten kann man also wohl nicht anders, als das Auftreten von Zucker im Urin, sei es als Folge von Diabetes, sei es als einfache Glycosurie, auf eine Störung vasomotorischer und secretorischer Vorgänge zurückzuführen. Nachdem aber Klemperer[2]) zuerst einen Fall von renalem Diabetes beobachtet hat, in welchem Zucker im Urin bei Hyperglykämie eintrat, nachdem ferner Lüttge[3]) die Krankengeschichte eines 22jährigen Mannes mittheilte, bei dem die Nieren die Fähigkeit verloren hatten, Zucker und Eiweiss zurückzuhalten, wird man nicht umhin können, bei gewissen Formen von Glycosurie, besonders wenn dieselben ohne Hyperglykämie eintreten, die Thätigkeit der Nieren zu berücksichtigen. Lehren uns ferner doch auch die bekannten Phlorizin-Versuche, dass unter Einwirkung gewisser Giftstoffe die normalen Nieren Zucker aus dem Blute anziehen und abscheiden, resp. für den Blutzucker durchlässig werden. Wie weit auch hier die vasomotorischen Centren eine Rolle spielen, muss dahingestellt bleiben.

Betrachten wir die Häufigkeit des Vorkommens von Glycosurie, Diabetes und Diabetes insipidus — es lassen sich diese drei Formen in der älteren Literatur nicht gut trennen, nach den verschiedenen Arten der Verletzungen und nach den betroffenen Körpertheilen, so ist es von vornherein nicht wunderbar, dass bei der grossen Rolle, das Centralnervensystem bei dem Auftreten der Glycosurie u. s. w. spielt, besonders Kopfverletzungen, und zwar schwerer Natur, die Veranlassung gegeben haben; jedoch werden diese nicht allein als die

1) Brit. med. Journ. 1896.

2) Berliner klin. Wochenschr. 1896.

3) Münchner med. Wochenschr. 1901.

Ursache angesehen. Andererseits muss man aber erstaunt sein, wenn man jene Fälle abrechnet, in denen erst nach längerer Zeit Diabetes auftrat, wo also ein Zusammenhang nicht bewiesen, sondern nur angenommen werden kann, und nur die wirklich sicher durch ein Trauma erzeugten Fälle in Betracht zieht, wie gering die Zahl der Betrachtungen ist.

Heer[1]) hat unter den aus der Züricher Klinik mitgetheilten Fällen von Schädelbrüchen nur einen Fall (9), in welchem gleich nach der Verletzung eine traumatische Albuminurie und Melliturie beobachtet wurde. Der Patient starb am vierten Tage. Die Obduction wies Hämorrhagie in der Umgebung des zweiten Ventrikels, aber keine makroskopische Bulbusläsion, ferner Quetschung des Schläfen- und Orbitallappens und quere Rupturen auf der Oberfläche der Milz, kleine hämorrhagische Infarkte der rechten Niere, kleine Einrisse am Ligamentum suspensorium hepatis nach. Im Urin fand sich viel Eiweiss, wenig Zucker, im Sediment Nierencylinder. Die Urinmenge ist scheinbar nicht vermehrt. Neben der Schädelverletzung waren also noch zahlreiche Anzeichen einer schweren Körperverletzung vorhanden. Verletzungen in der Gegend des vierten Ventsikels liessen sich nicht nachweisen. Heer sagt auch ausdrücklich, dass nach dem Sectionsbefunde die Wandungen des Centralcanals des vierten Ventrikels nicht so häufig contundirt gefunden werden, als man nach den Duret'schen Experimenten erwarten sollte.

v. Bergmann[2]) theilte zwei Fälle mit, in denen sich Veränderungen des Urins nach Schädelfracturen fanden. Wohl die wichtigste Arbeit in unserer Frage ist im Jahre 1895 erschienen. Higgins und Ogden[3]) untersuchten während 13 Monaten bei allen Fällen von Kopfverletzungen, die im Bostoner City-Hospital zur Beobachtung kamen, den Urin auf Zucker. Von diesen 212 zeigten 20, d. h. 9,43 Proc. Zucker. Nach der Art und Schwere werden die Verletzungen in 5 Gruppen getheilt.

Erstens: Einfache Wunde der Kopfschwarte und Aehnliches 84 Fälle, 5 Fälle Zucker = 5,95 Proc.

Zweitens: Wunde der Kopfschwarte mit Blosslegung des Knochens 43 Fälle, 4 Fälle Zucker = 9,3 Proc.

Drittens: Starke Commotion mit Bewusstlosigkeit ohne Bruch 40 Fälle, 1 Fall Zucker = 2,5 Proc.

Viertens: Brüche der Schädeldecke 24 Fälle, 5 Fälle Zucker = 20,8 Proc.

Fünftens: Brüche der Schädelbasis 21 Fälle, 5 Fälle Zucker = 23,8 Proc.

Die durchschnittliche Zeit, die vom Momente des Traumas bis zum Eintritt der Glycosurie verlief, beträgt 8—12, die kürzeste 6 Stunden. Wie meine Fälle zeigen, kann Zucker schon viel früher, d. h. eine Stunde oder unmittelbar nach der Verletzung eintreten. Die Glycosurie kann nach 24 Stunden wieder verschwinden, gewöhnlich geschieht dies nach 5 bis 8 Tagen. In allen Fällen wird sie meist von einer leichten Albuminurie begleitet. Aceton oder Diacet-Essigsäure wurden nie gefunden. Nur in

1) Beitr. z. klin. Chirurgie. 9. Bd.

2) Deutsche Chirurgie.

3) Med. and. surg. reports of the Boston. City hospital. 1895.

3 Fällen blieb die Glycosurie eine permanente. Während von sämmtlichen 212 Verletzten 16 starben, kamen von den 20 mit Glycosurie behafteten allein 8, d. h. gerade die Hälfte aller Verstorbenen überhaupt, ad exitum. Bei den Sectionen wurden übereinstimmende Befunde nach irgend einer Richtung hin nicht erhoben. Es geht aus der Tabelle ferner ohne Weiteres hervor, dass das Auftreten der Glycosurie mit der Schwere der Verletzung zunahm, und dass die Basisfracturen den grössten Procentsatz stellten.

Bei der Berücksichtigung der übrigen in der Litteratur erwähnten Fälle habe ich von vornherein diejenigen ganz ausser Acht gelassen, in denen die ersten Zeichen von Zucker, die ersten Symptome von Diabetes nach mehreren Wochen auftraten. Es sind das keine directen Wirkungen der Verletzung mehr, sondern nur Alterationen, die bei einem zu Diabetes veranlagten Individuum Diabetes erzeugen.

In den übrigen Fällen müssen wir unterscheiden zwischen solchen, in denen es sich um einfache vorübergehende Glycosurie mit oder ohne Albuminurie handelt und solchen, in denen zuerst ein Diabetes insipidus sich entwickelte, der später in einen wirklichen Diabetes überging und drittens solchen, in denen von vornherein diabetische Symptome sich zeigten. Einer kurzen Erwähnung bedarf es dann noch der Stellung der alimentären Glycosurie.

Kämnitz[1]) berichtet über eine 17jährige Arbeiterin, deren Kopf zwischen zwei Maschinen gequetscht wurde. Nach 1—2 Tagen trat Lähmung des rechten Abducenz ein. Nach 6 Tagen war 1—2,3 Proc. Zucker im Urin, der nach einem Monat abnahm und bald darauf ganz schwand. Es blieb Diabetes insipidus bestehen. Naumann[2]) theilte 4 hierher gehörige Fälle mit.

Fall 1. Schussverletzung des Schädels und der linken Schulter. Keine Bewusstseinstörung, Zucker an demselben Abend, sowie an dem der Verletzung folgenden Tage nachgewiesen. Vom dritten Tage an kein Zucker, kein Diabetes insipidus. Zehn Jahre vorher soll Verdacht auf Zucker gewesen sein.

Fall 2. 40jähriger Mann. Bruch des linken Oberarms der Speiche. 2 cm lange Stirnwunde, keine Bewusstseinstörung. Am Tage der Verletzung ist der Urin zuckerfrei, an den beiden folgenden Tagen 0,6 Proc. spurenweis, dann nach weiteren 8 Tagen definitiv geschwunden.

Fall 3. 18jähriger Mann wurde von einem Balken im Kreuz getroffen und aus dem zweiten Stock geschleudert. Splitterbruch am collum anatom des rechten Oberarmes. Zucker nach Fehling nachweisbar, am dritten Tage verschwunden.

Fall 4. Complicirte Unterschenkelfractur. Der zuerst nach dem Unfall entleerte Urin enthält bis 1.1 Proc. Zucker. Am fünften Tage war 0,3 Proc., nach fünf weiteren Tagen 0,1 Proc. vorhanden. Am vierzehnten

1) Citirt nach Schmidt. Jahrbüchern.

2) Monatsschr. f. Unfallheilkunde. 1900. Nr. 4.

Tage war der Urin normal, jedoch fiel der Versuch auf alimentäre Glycosurie positiv aus.

Diese letzten Fälle zeigen schon, dass einfache Glycosurie nach den verschiedensten Verletzungen und Insulten eintreten kann. So kommt auch z. B. spontane Glycosurie bei Apoplexie vor. Transitorische Zuckerausscheidungen sind ferner beobachtet worden bei den verschiedenen Meningitisformen, Malaria, Scharlach, tertiärer Lues; Vergiftung mit Morphium, Kohlenoxyd, irresperablen Gasen, Gehirnerkrankung. Chéron sah Glycosurie bei Gehirn- und Rückenmarksverletzungen, Schädel- und Wirbelfractur, Shok in Folge von Traumen und Operationen, entzündeten Wunden, Beingeschwüren, Phlegmonen, Erysipel, Anthrax, Gangrän, Septikamie. Auch nach einfachen Anstrengungen ist transitorische Glycosurie beobachtet worden. Wohl die interessantesten, durch Experimente gestützten Beobachtungen von vorübergehender Zuckerausscheidung sind von Neugebauer gemacht worden. Derselbe sah bei eingeklemmten Brüchen Zucker auftreten und konnte dann bei künstlich erzeugten Darmabschnürungen Zucker in dem Harn der Versuchsthiere nachweisen. Seine Ansicht geht dahin, dass die Incarcerationen oder Abschnürungen des Duodenums, Jejunums allein oder die Incarcerationen von Brüchen, bei denen ein grosser Theil des Dünndarmes ausgeschaltet wurde, bei Menschen vorübergehende Glycosurie zur Folge haben können. Von irgendwelchem schädlichen Einfluss auf den Menschen sind diese Zuckerausscheidungen nicht.

Wie schon aus dem oben Angeführten hervorgeht, ist doch in der überwiegenden Mehrzahl die Zuckerausscheidung nach Schädelverletzungen und zwar nach schwereren, mit Fracturen einhergehenden, beobachtet worden. Gewöhnlich tritt der Zucker sofort resp. wenige Stunden nach der Verletzung auf, hält sich nur ganz kurze Zeit auf der ursprünglichen Höhe und ist nach 5—9 Tagen verschwunden. Ausnahmsweise kann die Zuckerausscheidung eine dauernde sein. Diese Fälle dürften jedoch wohl nicht mehr zu der einfachen Glycosurie zu zählen sein, sondern sind in das Gebiet des traumatischen Diabetes zu rechnen. Ebenso ist es natürlich selten, dass mit dem Zucker zugleich oder in unmittelbarem Anschluss eine Vermehrung der Urinmenge sowie grösseres Durstgefühl sich einstellen. Solche Fälle sind von vornherein nicht als einfache Glycosurien anzusehen, sondern ebenfalls dem Diabetes anzureihen. So z. B. kann man in dem erwähnten Falle von Kämnitz mit Recht zweifelhaft sein, ob es sich um eine einfache Glycosurie oder um eine leichte Form des Diabetes gehandelt hat. Gegen die erste Annahme spricht, dass Zucker erst 6 Tage nach der

Verletzung auftrat, einen Monat lang bestehen blieb und mit Hinterlassung des Diabetes insipidus schwand. Ich glaube daher, dass man diesen Fall viel eher unter die Kategorie des von Brouardel und Richardière[1]) so bezeichneten Diabetes précoce rechnen muss, dessen Prognose stets eine günstige ist. Sagen doch die Autoren ausdrücklich, dass zuweilen die Glycosurie allein auftreten könne, und dass erst später die übrigen Symptome des Diabetes folgen. Diese Fälle sind aber keine Glycosurien, die in Diabetes übergehen, sondern von vornherein diabetische Erkrankungen; man muss dies gegenüber der Ansicht Seegens unbedingt aufrecht erhalten. Die gewöhnliche Glycosurie hat eben keine weiteren Erscheinungen als die des Auftretens von Zucker im Urin und sie verschwindet, ohne irgendwelche Spuren zu hinterlassen. Selbst das Symptom der alimentären Glycosurie wird nicht nach ihr beobachtet. Wenn es, wie im Fall 4 von Naumann, gefunden wurde, so kann man mit Recht fragen, ob es nicht schon vorher bestanden hat und auf andere Umstände als auf das Trauma zurückzuführen ist. Es zeigt sich ferner, dass die einfache Glycosurie nach Traumen mit Diabetes nichts zu thun hat, dass z. B. wenn etwa ein Jahr oder länger nach einer von einfacher typischer Glycosurie begleiteten Schädel- oder sonstigen Verletzung ein richtiger Diabetes sich einstellen sollte, wir auf Grund der gleich nach dem Unfall beobachteten Zuckerausscheidung nicht das Recht haben, jetzt von einem traumatischen Diabetes zu sprechen. Dies wäre nur dann erlaubt, wenn nach dem Unfall zugleich mit der Zuckerausscheidung sich andere diabetische Symptome eingestellt hätten oder wenn etwa der Zucker seit der Verletzung nicht aus dem Urin geschwunden und dies durch widerholte Untersuchungen sichergestellt wäre.

Relativ häufig ist die Zuckerausscheidung von Albuminurie begleitet. Dieses gemeinsame Auftreten sowie der Befund von corpusculären Elementen und Cylindern, der bis zu einem gewissen Grade etwas Gesetzmässiges hat, weist uns auf die Quelle resp. den Sitz der Störungen hin. Zucker und Eiweiss tritt gleich nach der Verletzung am stärksten auf und nimmt ziemlich gleichmässig ab.

Aetiologisch und prognostisch anders aufzufassen sind diejenigen Fälle, in denen sich im Anschluss an eine Verletzung, und zwar sind es fast ausschliesslich schwerere Verletzungen des Kopfes, eine vermehrte Harnabsonderung und stärkeres Durstgefühl einstellt. Bleibt es hierauf beschränkt, so ist die Prognose quoad vitam nicht schlecht

1) Arch. d'Hyg. publ. et de med. lég. 1888.

quoad restitutionem zweifelhaft." Gesellt sich aber Zuckerausscheidung hinzu, so entwickelt sich recht bald jene schwere Form des Diabetes, die meist innerhalb weniger Jahre zum Tode führt. Das Hinzutreten von Zucker hat in diesen Fällen dieselbe oder vielleicht eine noch schwerere prognostische Bedeutung, als wenn sonst aus einem Diabetes insipidus ein Diabetes mellitus sich entwickelt. Frerichs sah bei einem 36jährigen Manne nach Fall auf die Stirn Polyurie, ein halbes Jahr später Polyhagie, nach 2 Jahren Katarakt eintreten, also die Entwicklung eines ganz schweren Diabetes aus einem traumatischen Diabetes insipidus. Aehnliches fand Williamson[1]) bei einem 18jährigen Mädchen, das einen heftigen Stoss gegen den Kopf erlitten hatte, Schaper[2]) nach schwerer Kopfverletzung — der Fall war von Facialis-Abducenzlähmung begleitet — Marsh[3]) bei einem 43jährigen Herrn nach Sturz aus dem Wagen. Etwas abweichend von den gewöhnlichen sind die Fälle Griesinger's[4]) und Gudden's[5]) insofern, als im ersteren der Diabetes insipidus nach Fall auf die Füsse eintrat. — Der Verlauf entsprach sonst bei dem 18jährigen Menschen meiner oben entworfenen Schilderung Tod nach 3 Jahren an Diabetes. Im letzten Falle schien der Verlauf ein etwas günstigerer zu sein. Nach einem Schädelbasisbruch stellten sich gleich vom ersten Tage an unauslöschlicher Durst und Polyurie ein, dann trat Zucker auf, der bis 7 Proc. stieg. Durch strenge Diät ging er herunter, fehlte sogar eine Zeit lang, um aber dann wiederzukehren.

Leider habe ich in der Literatur keine Sectionsprotokolle von diesen oder ähnlichen Fällen finden können, trotzdem aber glaube ich, dass wir gerade bei diesem Diabetes insipidus, der so kurz nach einer schweren Verletzung und zwar gewöhnlich Schädelverletzung einsetzt und bald in eine der schwersten Formen des Diabetes mellitus übergeht, nicht anders können, als eine cerebrale Läsion mit dem wahrscheinlichen Sitz im vierten Ventrikel anzunehmen. Fand doch Frerichs auf dem Boden des vierten Ventrikels bedeutende Blutungen. Ferner treten auch Polyurie und Glycosurie auf, wenn das verlängerte Mark unterhalb des Calamus sceriptorius durchschnitten ist.

Die Literatur über Auftreten des Diabetes ist ziemlich reichhaltig. Ein grosser Uebelstand ist nur, dass in recht vielen Publicationen der Zusammenhang zwischen Diabetes und Trauma nicht ganz einwandfrei erscheinen kann. Aus diesem Grunde sind grössere Zusammenstellungen nur mit einer gewissen Vorsicht zu verwerthen. Es gilt

1) The Lancet. 1892.
2) Inaug.-Diss. Göttingen. 1873.
3) Dublin Journal. 1854.
4) Citirt nach Schmidt. Jahrbüchern.
5) Ebenda.

das z. B. von der Arbeit Ashers[1]). Derselbe fand unter 120 nach seiner Meinung zu verwerthenden Angaben über die veranlassenden Momente 58 mal Trauma mit Betheiligung des Kopfes, 62 mal ohne Betheiligung desselben. Seinen allgemeinen Schlussfolgerungen, die darin gipfeln, dass Diabetes traumaticus ziemlich häufig ist, am ehesten nach Verletzungen des Kopfes aber auch anderer Körpertheile auftritt, kein Lebensalter verschont, kann man im Grossen und Ganzen beistimmen, ob aber die Ansicht, dass der Diabetes traumaticus nicht allein bei den zu diesem Leiden Veranlagten, sondern auch bei bisher Gesunden sich entwickele, ohne alle Einschränkung richtig ist, muss vorläufig dahingestellt bleiben. Strauss nimmt im Gegentheil an, dass ein Diabetes nach Trauma nur bei vorhandener Disposition eintritt. Wohl am eingehendsten haben sich mit dieser Frage Brouardel und Richardière beschäftigt. Unter 33 Beobachtungen — 25 Männer, 8 Frauen (Kinder von 8 und 12 Jahren, eins von 8 Monaten) — waren bei 25 die Erscheinungen fast unmittelbar nach der Gewalteinwirkung eingetreten und zwar bei 12 Patienten in den ersten zwei Tagen und sonst in einigen Wochen. Je später Zucker sich zeigte, desto langsamer entwickelten sich gewöhnlich auch die übrigen Erscheinungen des Diabetes, während in den ersten Fällen frühzeitig Durst und Polyurie eintrat. Es wurden bis 700 g Zucker in 24 Stunden entleert. Als Complication wurde auch hier einigemal Albuminurie beobachtet, die in einem Falle gleich auf das Trauma folgte und den übrigen Symptomen voranging, in den anderen Fällen aber erst mit dem Diabetes marasmus eintrat, auf den Unfall als solchen nicht zu beziehen ist. Der Verlauf ist in den acut einsetzenden Fällen ein günstiger und geht in 2 bis 3 Monaten in Genesung über. Bei dem erst nach längerer Zeit sich entwickelndem Diabetes ist der Ausgang meist letal. Die genannten Autoren unterscheiden hiernach einen Diabetes précoce und einen chronischen Diabetes. Diese Annahme lässt sich durch eine nicht geringe Zahl anderer wichtiger Beobachtungen aus der Literatur belegen, sodass wir im Grossen und Ganzen an dieser Auffassung festhalten können, wenn auch Ausnahmen natürlicher Weise vorkommen und einzelne Fälle des Diabetes précoce nicht den günstigen Verlauf nehmen. Zu beachten ist ferner, dass gerade nach Kopfverletzungen sich nicht so selten die intermittirende Form des Diabetes entwickelt, dass man also erst nach mehrmaligen negativen Untersuchungen von einer definitiven Heilung sprechen kann. Charakteristisch aber ist für diese Gruppe, dass neben dem Auftreten von

1) Vierteljahrsschr. f. gerichtl. Med. 1894.

Zucker gleich oder nach wenigen Tagen sich auch die übrigen diabetischen Symptome einstellen und dass gewöhnlich ein kleiner freier Intervall nach dem Traume vorhanden ist, in dem kein Zucker nachweisbar sich findet, und dass die zuerst nachgewiesenen Zuckermengen bestehen bleiben, für gewöhnlich aber in den nächsten Tagen zunehmen und dass nur ganz ausnahmsweise Albuminurie eintritt. Gerade das Auftreten von Albuminurie kurz nach dem Unfall zugleich mit dem Zucker kann für ein günstiges Prognosticum angesehen werden.

Es ist schon seit längerer Zeit bekannt, dass bei gewissen Patienten nach Traumen eine sogen. alimentäre Glycosurie auftritt, d. h. dass für eine Zeit das Assimilationsvermögen für Zucker herabgesetzt ist. Haedtke[1]) fand unter 25 Fällen 15 Mal, d. h. 60 Proc., metatraumatische alimentäre Glycosurie. Es gelang ihm, dieselbe einmal noch am 7. Tage nach dem Unfalle herbeizuführen, sonst war dieselbe immer nur sofort nach dem Trauma vorhanden. Niemals war es jedoch möglich, eine metatraumatische Glycosurie ex amylo nachzuweisen, ebenso trat in keinem Falle dauernder Diabetes ein. Man muss unterscheiden zwischen Patienten, welche in Folge vorübergehender Schädigung eine Glycosurie ex sacchero zeigen und solchen, die in Folge einer chronischen Einwirkung (Alkohol) dieselbe haben. Erstere sind auf einen künftigen Diabetes kaum verdächtig, während bei Letzteren die Möglichkeit der Entwicklung des Diabetes immer im Auge zu behalten ist, besonders wenn neben der Glycosurie a sacchero noch eine solche ex amylo besteht. Diese metatraumatischen alimentären Glycosurien sind vorübergehend und kurzdauernd. Sie zeigen aber an, dass durch das Trauma und zwar am meisten durch den psychischen Einfluss und dann durch die allgemeine Körpererschütterung, viel weniger durch die locale Einwirkung, eine schwere Schädigung im Stoffwechsel des Körpers eintritt. Bezeichnend ist es, dass nur ganz verschwindend wenig Beobachtungen vorhanden sind, nach denen eine einfache Glycosurie in eine alimentäre Glycosurie übergegangen sein soll resp. dass nach dem Aufhören einer metatraumatischen einfachen Glycosurie noch eine alimentäre Glycosurie nachzuweisen war. Das legt mit Recht den Gedanken nahe, dass in dem bis jetzt bekannten Falle[2]) wahrscheinlich schon eine Glycosurie a sacchero bestand, hierzu durch den Unfall die einfache Glycosurie hinzutrat und dass nach dem Aufhören der durch den Unfall bedingten momentanen Schädigungen nur die frühere alimentäre Glycosurie zurückblieb. In dieser Annahme habe ich schon meine Auffassung

1) Deutsche med. Wochenschr. 1900.

2) Naumann: l. c.

über das Verhältniss der einfachen und alimentären metatraumatischen Glycosurie gekennzeichnet. Beide haben nichts miteinander zu thun.

Die oben genannten Krankheitsbilder lassen sich also in zwei grosse Gruppen eintheilen:

A. Einfache metatraumatische Glycosurie,

B. 1. Metatraumatische alimentäre Glycosurie,

2. Metatraumatische Diabetes insipidus,

3. Metatraumatischer Diabetes.

Ein Uebergang von A. in B. ist bis jetzt nicht beobachtet und auch nicht anzunehmen. Dagegen können die unter B. bezeichneten Formen alle in Diabetes übergehen. Wenn das auch für die metatraumatische alimentäre Glycosurie aus den von Haedtke mitgetheilten Fällen nicht hervorgeht, so stehen dem doch andere Beobachtungen gegenüber, nach denen die Möglichkeit vorliegt.

Bevor ich des Näheren auf die etwaigen Ursachen der einfachen metatraumatischen Glycosurie eingehe, ist es nothwendig, einige Worte über die nach Verletzungen beobachtete Albuminurie zu sagen.

Macfarlane[1]) untersuchte den Urin bei Fussballspielern gleich nach dem Spiel und fand unter 9 Fällen siebenmal Eiweiss, niemals Zucker, ebenso granulirte und hyaline Cylinder, auch einige Epithelien. Nach 3½ Stunden war dies verschwunden. Ferner zeigten 20 Individuen, welche unmittelbar nach dem Spiel untersucht wurden, im Urin Eiweissreaktion, zum Theil reichlich Harncylinder, ebenso wie einige Blutkörperchen, granulirte und hyaline Cylinder, die wenige Tage nach der Verletzung schwanden. Er glaubt, dass Nierenschädigung ohne entzündliche Veränderungen hervorzurufen zu einem Harnbefunde wie bei acuter Nephritis führen kann. Er schiebt dies auf traumatisch entstandene Nekrosen und Circulationsstörungen in den Nieren. Riedel[2]) fand bei Fettembolie eigenthümliche Cylinder im Urin, die in 4 verschiedenen Formen auftraten. Da dieselben nach Anfüllung der Nierengefässe mit Fett beobachtet worden sind, so können wir wohl nicht anders, als ihr Auftreten mit gewissen Circulationsstörungen in den Nieren in Zusammenhang zu bringen. Dieser Annahme steht die Auffassung Tiehm's[3]) gegenüber, dass das Zustandekommen von Eiweissharn nach Schädelverletzungen immer nur auf Grund der Versuche von Claude-Bérnard erklärlich sei; aber auch Tiehm hatte in seinem Falle hyaline Cylinder und Blut im Urin, also Befunde, die nur durch eine Schädigung der Nieren

1) New-York med. Re. 1894.

2) Citirt nach Scriba. Deutsche Zeitschr. f. Chirurgie. 12. Bd.

3) Monatsschr. f. Unfallheilkunde. 1898.

selbst bedingt sein können. Nach Bard sind granulirte Cylinder stets das Zeichen activer Entzündungs- und Zerfallszustände. Wenn auch der Werth der Hyalincylinder in dieser Beziehung noch nicht ganz festgestellt ist, so dürfte doch der Schluss nicht zu weitgehend sein, dass ihr Vorkommen zusammen mit dem von roten Blutkörperchen auf Circulationsstörungen und durch dieselben veranlasste kleine Gewebsveränderungen hindeutet. Mögen die ersteren nun bedingt sein durch Entzündungsvorgänge, durch kleine Embolien, durch vasomotorische Vorgänge oder durch directe Schädigung der Nieren selbst, jedenfalls ist es nicht allein nicht nothwendig, sondern sogar viel zu weitgehend, bei Albuminurie nach Schädelverletzungen die Ursache immer in einer Affection des 4. Ventrikels suchen zu wollen. Bei einer grossen Zahl von Schädelverletzungen sind allgemeine Körpererschütterungen vorhanden. Diese für sich allein genügen, Albuminurie hervorzurufen und ferner finden sich kleine Hämorrhagien der Rinde, die nicht ohne Einfluss auf die Vasomotoren sind, kurz, Umstände genug, die das Auftreten von Eiweiss und Cylindern durch Circulationsstörungen erklären lassen. Es ist um so wichtiger, gerade hierauf Gewicht zu legen, als dadurch die Erklärung der einfachen Glycosurie und ihr gemeinsames Vorkommen mit der eben erwähnten Albuminurie verständlicher wird. Normaler Weise ist im Blut Zucker vorhanden und es wohnt den Nieren die Fähigkeit inne, diesen Zucker zurückzuhalten. Tritt nun z. B. durch ein Gift eine Schädigung der Nieren ein, so erscheint der Zucker im Urin und zwar am meisten dann, wenn die Schädigung ein bis dahin normal secernirendes Organ betroffen hat. Die Erklärungen, weshalb beim Eintritt von Eiweiss nach länger bestehendem Diabetes die Zuckerausscheidung sich sehr oft vermindert, können wir bei der Beantwortung unserer Frage ausser Acht lassen. Uns interessirt bei der Frage des sogen. renalen Diabetes nur, dass der Begriff so zu fassen ist, dass die Nieren die Fähigkeit verloren haben, Zucker im Blute zurückzuhalten. Wir müssen annehmen, dass durch die Verletzung und vornehmlich durch die Erschütterung des Gehirns und erst in zweiter Linie durch die allgemeine Körpererschütterung eine Schädigung in den vasomotorischen Bahnen der Unterleibsorgane stattgefunden hat, und dass hierdurch besonders die Nieren in Mitleidenschaft gezogen sind. Da die Zuckerausscheidung unmittelbar nach der Verletzung eintritt und unmittelbar nach der Verletzung am grössten ist, so kann es sich nicht um eine vermehrte Zuckerbildung, sondern nur um eine vermehrte Zuckerausscheidung handeln, die aufhört, sobald die Circulations- und Secretionsverhältnisse wieder normale geworden sind. Somit stimmen auch die interessanten

Beobachtungen Neugebauer's mit dieser Annahme überein. So ist es auch erklärlich, wie äusserst selten bei Obductionen Verletzungen und Hämorrhagien in der Gegend des 4. Ventrikels gefunden wurden, während doch der Befund von Zucker und Eiweiss im Urin darauf hinzudeuten schien. Auch der Befund der Trübung der Nierensubstanz in dem zweiten von uns secirten Falle weist darauf hin. Scheinbar im Widerspruch mit unserer Annahme steht, dass Zucker und Eiweiss am häufigsten im Urin nach Schädelbrüchen gefunden wurden. Der Widerspruch ist aber nur ein scheinbarer, denn einmal ist bei sehr vielen Schädelverletzungen eine starke Körpererschütterung vorhanden, dann aber finden sich nahezu immer kleinere corticale Läsionen und zwar überwiegt deren Vorkommen trotz der Duret-schen Versuche das der Hämorrhagien im 4. Ventrikel bei weitem. Die Rinde aber ist das wichtigste vasomotorische Centrum. v. Bergmann sagt, dass jede Verletzung derjenigen Bahnen, in welchen vasomotorische Nerven verlaufen, ebenso wie die Läsion ihres Centrums in der Medulla oblongata Diabetes erzeugen kann. Alle diese vasomotorischen Störungen wirken aber nur insofern, als sie in erster Linie die Circulationsverhältnisse in den Nieren und dann in den anderen Unterleibsdrüsen beeinflussen, sonst wäre weder die gleichzeitige Cylindrurie und Albuminurie, noch das Auftreten von Glycosurie nach einfachen Körperverletzungen, Beinbrüchen, incarcerirten Hernien zu erklären. Man könnte noch den Einwand erheben, dass das Auftreten von Cylindern und rothen Blutkörperchen eine Folge sei der Schädigung, die die Nierenepithelien durch die Zuckerausscheidung erlitten haben. Ist aber jemals eine derartige Schädigung nach Phloricin-Glycosurie beobachtet worden? Scheiden nicht Diabetiker jahrelang Zucker aus, ohne eine Schädigung der Nieren zu erleiden? Es wäre noch wünschenswerth nachzuweisen, ob durch die Verletzung nicht eine momentane Hyperglykämie eintritt, die bedingt sein kann durch die vermehrte Thätigkeit der secretorischen Nerven oder durch vermehrten Zerfall zuckerhaltiger Gewebe im Körper.

Weil es sich bei der einfachen Glycosurie und Albuminurie im Zusammenhang mit Cylindrurie nach Traumen um Erscheinungen handelt, die auf vasomotorische Störungen in den Nieren zurückzuführen sind, deshalb ist auch ein Zusammenhang mit alimentärer Glycosurie, Diabetes insipidus und wirklichen Diabetes nicht anzunehmen und deshalb ist auch die Prognose so günstig.

Wir würden mit der Betrachtung unserer Krankengeschichten fertig sein, wenn uns nicht der Umstand auffallen müsste, dass in beiden Fällen nicht unerhebliche Temperatursteigerungen vorhanden

wären. Eine Meningitis lag in beiden Fällen nicht vor, Wundinfection war ebenfalls ausgeschlossen. Wie eingangs erwähnt, habe ich schon früher derartige Temperatursteigerungen wenige Tage nach der Verletzung gesehen mit gleichzeitiger leichter Benommenheit, sodass man an eine beginnende Meningitis denken musste. Die ausgezeichneten und sorgfältigen Beobachtungen aus der Züricher Klinik haben uns aber gezeigt, dass derartige Krankheitssymptome durch Fettembolie in das Gehirn bedingt sein können. Auch mir gelang es, Fett im Urin nachzuweisen und damit den Grund für die Temperatursteigerung und Bewusstseinsstörung zu finden. Haben wir aber auch das Recht, wenige Stunden nach einer Schädelverletzung eintretende Temperatursteigerungen auf fettembolische Vorgänge zu beziehen? Nach Ribbert[1]) dauert es immer eine geraume Zeit, bis das Fett durch die Lungen gepresst ist. An die Fettembolie schliesst sich die Blutung in der Umgebung nicht sofort an. Nach Hämig ist das Stadium des freien Intervalls von wechselnder Dauer. Als kürzester Zeitraum sind 6 Stunden, als längster 9 Tage anzunehmen. Vielleicht treten bei gesunden Individuen die Erscheinungen schneller wegen des kräftigen Herzens und der unveränderten Lungen ein. Dies trifft in unseren beiden Fällen zu, und es dürfte deshalb der Annahme nichts im Wege stehen, dass die nach der Verletzung einsetzenden Temperatursteigerungen auf die fettembolischen Vorgänge, die ja durch jedes mit Körpererschütterung verbundene Trauma bedingt sein können, zurückzuführen sind. Dagegen ist es wohl nicht gut anzunehmen, dass die Glycosurie und Albuminurie mit den fettembolischen Vorgängen in Zusammenhang stehen. Letztere brauchen, wie gesagt, zu ihrem Zustandekommen eine gewisse Zeit, die Veränderungen des Urins waren aber schon $1\frac{1}{4}$—$1\frac{1}{2}$ Stunden nach dem Unfalle vorhanden. Dagegen wäre es zeitlich nicht unmöglich, dass das Auftreten von Cylindern und rothen Blutkörperchen durch die fettembolischen Vorgänge bedingt ist. Erwägt man aber einerseits, dass auch hier der freie Intervall ausnahmsweise kurz ist und dass es ferner einen gewissen Zwang erfordert, die Albuminurie ätiologisch von der Cylindrurie zu trennen, so wird man zur Erklärung wohl nicht die fettembolischen Vorgänge heranziehen.

1) Deutsche med. Wochenschr. 1901.

XXVIII.

Beitrag zur Lehre von den angeborenen Kreuzsteissbeingeschwülsten.

Von

W. Hoppe,
Assistenzarzt in Breslau.

(Mit 6 Abbildungen.)

Die Lehre von der Genese der angeborenen Kreuzsteissbeingeschwülste ist innerhalb der letzten 10 Jahre durch die Arbeit des Franzosen Calbet (1893) und in Deutschland durch diejenige von P. Stolper (1898) in ein neues Stadium eingetreten. Bis dahin war die Arbeit des verstorbenen Anatomen Braune in Leipzig, eine umfassende Zusammenstellung aller Beobachtungen bis zum Jahre 1868, maassgebend und Ausgangspunkt aller Erörterungen. Jedoch hat dieser Forscher vornehmlich die makroskopische Beobachtung betont. Als später die einzelnen Fälle mit den modernen Hülfsmitteln der histopathologischen Technik untersucht wurden, machte man merkwürdiger Weise in fast allen Tumoren der Sacralgegend neue eigenartige histologische Befunde.

Wenn auch Autoren wie Middeldorpf, Hagen-Thorn und andere schon makroskopisch sichtbare Darmstücke von oft beträchtlicher Länge fanden, so hat doch oft erst die mikroskopische Durchsicht der Präparate bei anderen das Vorhandensein charakterischer Darmelemente ergeben. Denn oft sind die darmartigen Gebilde so klein und derartig in das umgebende Gewebe eingebettet, das makroskopisch nichts zu erkennen ist. In ähnlicher Weise verhält es sich mit dem Befund von Nervensubstanz. Während Forscher, wie Borst, Tusini, Virchow u. A. schon makroskopisch ein, wenn auch nicht vollständig ausgebildetes Gehirn diagnosticiren konnten, so haben andere, und zwar die meisten, nur mikroskopisch nervöse Elemente, sei es Gehirnsubstanz, seien es Ganglienzellen, sei es auch nur Gliasubstanz finden können. Anlagen des Respirationstractus hat man

wohl immer nur auf mikroskopische Weise feststellen können, ebenso wie das so häufig erwähnte Vorkommen glatter oder quergestreifter Musculatur.

Da meistens in den zu behandelnden Tumoren nur einzelne wenige Gewebsformationen früher makroskopisch entdeckt werden konnten, haben natürlich die Autoren nach diesem, ihnen am charakteristischen erscheinenden Befunde die Entstehung ihres Tumors erklären wollen. Aber auch in neuerer Zeit sieht man ähnliches; Middeldorpf, der bei seinem Fall vor allem ein grosses Darmstück fand, suchte nach einer Erklärung gerade dieses Befundes in der Sacrococcygealgegend, und kam so, nachdem Kowalewsky den postanalen Darmabschnitt beim Menschen — die Verbindung des Medullarrohres mit dem Darmrohr, den Canalis neuroentericus — entdeckt hatte, zu der Ansicht, dass durch das Persistiren und die Weiterentwicklung eben dieses embryonalen Gebildes sehr wohl der Befund von Darm in einem Sacraltumor erklärt werden könnte. Sehr viel Verlockendes hatte diese Theorie, wenn man sich in Bezug auf die Lehre von der Entstehung der Geschwülste auf den Standpunkt von Cohnheim stellt, der ja heutigen Tages von vielen noch getheilt wird, nämlich, dass aus versprengten embryonalen Keimanlagen Geschwülste sich entwickeln können. Tourneux und Hermann ihrerseits erklärten das Vorhandensein von Epidermiselementen, abwechselnd mit echter Nervensubstanz, durch eine Weiterentwicklung der Vestiges coccygiennes-médullaires.

Eine andere entwicklungsgeschichtlich gewiss sehr interessante, aber doch wohl haltlose Hypothese baute Meckel seiner Zeit auf, indem er das Vorhandensein von Gehirnsubstanz in einem Sacraltumor dadurch zu erklären suchte, dass er annahm, das untere Ende des Medullarrohres könne unter gewissen Bedingungen ebenso, wie sonst nur das obere Ende, zu einem Gehirn auswachsen. Dass diese Theorie auch in neuerer Zeit noch nicht vergessen ist, zeigt die neueste Arbeit von Borst, welcher den Gehirnbefund in seinem Sacraltumor, übrigens einem sehr instructiven Falle, in derselben Weise zu deuten sucht. Eine oft ventilirte Frage war ferner noch die, ob ein Zusammenhang zwischen Spina bifida und Sacralgeschwulst bestehe und zwar in der Weise, dass man annahm, das Verbindungsstück zwischen Geschwulst und Rückgratscanal sei obliterirt und der Tumor selbst mehr oder weniger solide geworden. Es lässt sich nicht leugnen, dass gelegentlich einmal Spina bifida und Sacraltumor neben einander vorkommen könnten. Calbet erwähnt einen solchen von Thomas Smith beobachteten Fall. Die Insertionsstelle der Sacral-

geschwülste ist aber meistens eine so tief sitzende, dass Spina bifida in diesem Gebiet der Wirbelsäule nicht vorkommt. Eine Spina bifida coccygea ist, soweit mir bekannt, überhaupt noch nicht sicher beobachtet worden.

Aeltere Autoren hielten die Kreuzsteissbeingeschwülste für echte, zum Theil sogar maligne Bildungen, ein Standpunkt, der trotz der Arbeiten von Calbet und Stolper auch neuerdings noch ausgesprochen worden ist. Man spricht dabei von Cystosarcomen, Lymphangiomen, ja sogar Carcinomen; nennt doch Rudolphi seinen Tumor ein Adenocarcinom, Wanner seine beiden Fälle Cystosarcome, Hildebrand Lymphangiome, ebenso in neuester Zeit Linser. Kiderlen (1899) hält seine Beobachtung für ein Enterocystom. Die Bezeichnung, welche Goldschmidt für seinen Tumor fand, — Chondromyxolymphoadenosarcom — ist, wie complicirt sie auch klingen mag, für die Vielgestaltigkeit der Structur der Sacralgeschwülste recht bezeichnend, aber ohne Rücksicht auf die Genese gewählt.

Eine ältere, jetzt wohl schon allgemein verlassene Theorie der Entstehung der Kreuzsteissbeingeschwülste durch Umwandlung der von Luschka entdeckten und beschriebenen Steissdrüse hat seiner Zeit viel Aufsehen erregt; heute hat es nur noch historisches Interesse.

Wenn man aber die ausserordentliche Gleichartigkeit der angeborenen Tumoren an der Rückseite des unteren Wirbelsäulenendes bezüglich der äusseren Gestalt, des Sitzes und der makroskopischen Beschaffenheit des Querschnittes in Betracht zieht, so muss man naturgemäss dazu kommen, für dieselben auch eine einheitliche Genese anzunehmen. Nun haben aber die Erfahrungen verschiedener Opeteure, insbesondere auch der Gynäkologen (Senger u. A.) gelehrt, dass auch an der Vorderseite des unteren Wirbelsäulenendes angeborene Geschwülste von gleicher Beschaffenheit vorkommen. Freilich hat man nicht immer mit Sicherheit entscheiden können, ob diese präsacralen Tumoren in unmittelbarem Zusammenhang mit dem unteren Ende der Wirbelsäule stehen, oder ob sie räumlich zwar nahe und dennoch nicht in natürlichem Zusammenhang mit der Wirbelsäule sich im Beckenbindegewebe entwickelt haben. Wenn man die in der Literatur niedergelegten Beobachtungen präsacraler Tumoren sichtet, so kann man dieselben nicht alle als eigentliche Kreuzsteissbeingeschwülste auffassen in demselben Sinne, wie die postsacralen. Ein grosser Theil freilich sind unzweifelhaft echte Sacraltumoren und zwar sind diese so häufig, dass Calbet in seiner Zusammenfassung zu der Ueberzeugung kommt, dass die Prädilectionsstelle für den Ansatz der angeborenen Kreuzsteissbeingeschwülste vor allem die

vordere Kreuzsteissbeinfläche sei. Diese Ueberzeugung kann man aus der deutschen Literatur allerdings nicht gewinnen, hier überwiegen entschieden die postsacralen.

Stolper hat bereits angegeben, dass man die Sacralgeschwülste teratoiden Charakters bis zu der grundlegenden Arbeit von Braune zwar ihrem makroskopischen Charakter nach zur modernen Beurtheilung der Genese der Tumoren heranziehen kann, dass man aber in histologischer Hinsicht nur die Mittheilungen späterer Zeit, insbesondere diejenigen nach der Middeldorpf'schen Arbeit gelten lassen kann. Wenn die älteren Autoren von carcinomatöser oder sarkomatöser Structur einzelner Theile der von ihnen beobachteten Geschwülste gesprochen haben, so ist dies eben nur dadurch erklärlich, dass sie ihre Beurtheilung im wesentlichen auf die makroskopische Beschreibung gestützt haben. Wir finden ja auch in den neueren Arbeiten nicht selten die Bemerkung, dass gewisse Geschwulstpartieen von makroskopisch malignem Aussehen auch histologisch an die Structur von Carcinomen oder Sarkomen erinnern. In der That hat aber keiner der neueren Autoren über eine durch Metastasenbildung verificirte Bösartigkeit dieser Geschwülste berichtet.

Ich habe in der Literatur überhaupt nur zwei Fälle finden können, bei welchen von Metastasenbildung die Rede ist; der eine von Beatson, welcher in Lungen und Leber Metastasen fand und den ich nach Calbet citire, ist zu kurz und ungenau berichtet, als dass man darüber disputiren könnte; der andere von Frank ist meines Erachtens kein schlagender Beweis für Metastasenbildung. Frank fand in beiden Cavis rectischiadicis je einen Tumor, der grössere, von aussen sichtbar, gab Veranlassung zur Operation, der andere kleinere wurde erst bei der Section entdeckt. Da beide Tumoren, der grössere allerdings nur theilweise, eine myxosarkomatöse Structur aufwiesen, wurde der kleinere als Metastase des grösseren erklärt. Ich glaube, dass, wenn man sie nach den von Calbet und Stolper aufgestellten Gesichtspunkten durchforscht haben würde, man nicht von myxosarkomatöser Structur sprechen könnte, sondern dass der Autor zu einer andern Erklärung, als er gegeben hat, gekommen wäre.

Wenn ich im Nachfolgenden unter Anführung eines einzelnen Falles zu den zahlreicheren Publicationen über angeborene Kreuzsteissbeingeschwülste eine neue eigene Beobachtung hinzufüge, so geschieht es, um an der Hand des neuen Falles die Theorie der genetisch einheitlichen Auffassung der angeborenen Sacrococcygealgeschwülste von Calbet und Stolper des weiteren zu unterstützen gegenüber der gegensätzlichen, welche die verschiedenartige Ent-

stehung derselben aus persistirenden embryonalen Geweben am unteren Stammesende bezw. aus abgeschnürten Organtheilen des Autositen herleitet. Sie ward besonders vertreten von Kiderlen in einem grösseren, unmittelbar nach der Stolper'schen Arbeit erschienenen Aufsatz und neuerdings wieder von Borst.

Es handelt sich nach dem gegenwärtigen Stande der Frage darum, zu beweisen, dass alle Geschwülste der Kreuzsteissbeingegend, vornehmlich aber die an der Rückseite des unteren Wirbelsäulenendes entstandenen, bigerminalen Ursprungs sind, dass sie also mehr oder weniger entwickelte Parasiten ihres Trägers sind.

Auszuschliessen sind dabei von vornherein, wie dies auch Stolper schon gethan hat, die Geschwülste, welche entstanden sind durch Störung im Zusammenschluss der embryonalen Componenten des unteren Stammesendes, die einfachen Dermoidcysten und -fisteln, und die mit Wirbelspalte verbundenen Aussackungen des Rückgratinhaltes, die Spina bifida, einschliesslich der Spina bifida occulta.

Nachdem Calbet und Stolper unabhängig voneinander eine fast erschöpfende Zusammenstellung der Literatur über die angeborenen Geschwülste der Kreuzsteissbeingegend gegeben haben, auch Hennig über 22 in Calbet's Monographie noch nicht erwähnte Fälle berichtet hat, erübrigt es sich, dieselbe noch einmal eingehend durchzusprechen. Ich werde deshalb nur die neuesten Arbeiten und ihre Stellungnahme zu der Calbet-Stolper'schen Auffassung der congenitalen Sacraltumoren im Nachfolgenden zusammenfassend referiren, um dann auf eine eigene Beobachtung des Näheren einzugehen.

Ich möchte ausserdem einzelne Arbeiten, die bisher unerwähnt geblieben sind, hier referiren, insbesondere aber auch auf die von Calbet ein wenig eingehen, weil sie von den bisherigen Autoren mir zu wenig berücksichtigt erscheint.

Auch Calbet führt, wie Stolper, den Nachweis, dass die geschwulstartigen Anhänge am unteren Stammesende eine entwicklungsgeschichtlich fortlaufende Reihe von in ihrer äusseren Form und Grösse zwar verschiedenen, in ihrer Structur aber ungemein verwandten Gebilden darstellen, welche, wie klein und homogen sie auch erscheinen mögen, immer Abkömmlinge aller drei Keimblätter enthalten. Nur der Grad der Entwicklung der einzelnen Keimblattrepräsentanten macht ihre Verschiedenheit aus. Stolper hat in weiterer Consequenz ausgeführt, dass schliesslich die immer weitergehende Organbildung in ihrer Vollendung einen mehr oder weniger entwickelten Parasiten darstellen kann. An die wohlgebildeten Pygopagen schliessen sich diejenigen Missbildungen, bei welchen sich nur ein Theil des zweiten Embryos erhalten hat, ein Bein, ein Stück Schädel, nur ein Stück Unter-

schenkel, oder gar nur eine oder mehrere Zehen resp. Finger. Diese Parasiten sind als freie oder subcutane beobachtet worden, je nachdem sie von der Fortsetzung der Körperhaut des Trägers überzogen sind oder nicht. Für die Calbet-Stolper'sche Ansicht spricht auch die bemerkenswerthe Thatsache, dass manche dieser unzweifelhaften Parasiten, wie die Krankengeschichte lehrt, erst extrauterin nach spontanem Durchbruch, oder, wie es Sonnenburg beschreibt, nach einer Incision freigeworden sind.

Die nächste Gruppe umfasst alle jene Tumoren, die nicht bloss äusserlich, sondern auch auf dem Durchschnitt zunächst lediglich den Eindruck von Geschwülsten machen, obwohl sie, wie die nähere anatomisch-mikroskopische Untersuchung zeigt, wohl ausgebildete Organe oder Theile von solchen besitzen.

Calbet theilt daher alle einschlägigen Fälle in zwei Hauptgruppen; die erste umfasst diejenigen Tumoren, welche gut differencirte fötale Organe enthalten, oder nur Organfragmente. Er macht noch einen Unterschied, ob ein überzähliges Glied dabei vorhanden ist, oder nicht. Die zweite Gruppe umfasst diejenigen Geschwülste, welche nur ötales Gewebe enthalten, sei es makroskopisch schon sichtbar, oder erst mikroskopisch erkennbar. Calbet veröffentlicht sechs Fälle, von denen einer eine reine Spina bifida sacralis, nicht in den Rahmen der Arbeit gehört, ebenso sind zwei seiner Beobachtungen Dermoidcysten, die streng genommen auch nicht zu den angeborenen Kreuzsteissbeingeschwülsten zählen, die drei anderen werde ich kurz berichten.

1. Ein achtzehnjähriger Mann hatte seit seiner Geburt in der Perinealgegend einen weichen, schmerzlosen Tumor. Als er laufen lernte, constatirte man eine unvollständige Paraplegie, die vier Jahre spätter vollständig wurde; der Kranke konnte nicht mehr gehen, sondern nur sitzen. Der Tumor, 16 cm im Umfange, war damals birnenförmig, fluctuirend, die bedeckende Haut mit dicken Venen durchzogen. In der Wand fand man an einer Stelle eine harte Masse. Péan diagnosticirte damals eine fötale Inclusion und operirte 1880 das erste Mal. Der Tumor, eine Cyste, wurde reigelegt, als man ihn dann incidirte, fand man Eiter mit Fett und einigen Haaren, ausserdem knöcherne und knorpelige Theile. Nach Abtrennung dieser Cyste stiess man auf eine mit dicker, talgartiger Massee gefüllte zweite. Der Tumor hing durch ein fibrös-knorpeliges Gewebe an der Haut fest. Beim weiteren Vordringen stiess man noch auf andere, kleinere Cysten, theils talg-, theils serumhaltig. Eine zurückbleibende Fistel wurde mehrfach noch ohne Erfolg operirt und erst zwölf Jahre später unter Resection des Steiss- und eines Theils des Kreuzbeins dauernd geheilt. Die Paraplegie war verschwunden.

Bei der mikroskopischen Untersuchung fand man zweierlei Arten Cysten, die einen zeigen mehrschichtiges Cylinderepithel, andere hatten papillöse oder guirlandenförmige Vorsprünge an den Wänden. In einigen Cysten waren Becherzellen, an anderen Stellen fand man zufällig Cylinderepithelschläuche (comme des tubes glandulaires).

2. Interessanter ist der zweite von Calbet veröffentlichte, von Bar extrahirte, von Lamotte untersuchte Fall. Der Tumor des weiblichen Kindes gab ein Geburtshinderniss ab, welches Uterusruptur und den Tod der Frau zur Folge hatte. Den Tumor, welcher präsacral entsprang, um-

gab Haut und eine aponeurotisch feste Hülle, welche sich zwischen den Cysten im Innern verlor. Seine Farbe war grau-röthlich, er enthielt mehrere Cysten, deren durchscheinende Wände nüsschenartige Vorsprünge trugen. Das Gewebe, in welches die Cysten eingebettet waren, war weich und erinnerte an Myxom. Im Centrum eines Transversalschnittes sah man eine mit citronengelber, sehr klebriger Flüssigkeit gefüllte Höhle, die sich in der ganzen Höhe der Geschwulst ausbreitete. Ihre Wände waren unregelmässig, hie und da höckrig. Im Cysteninhalt fanden sich grosse Becherzellen; der eiterähnliche Inhalt einiger Cysten bestand aus geschichteten Epithelzellen, die an Epidermis erinnerten. Die Arteria sacralis media von der Dicke einer Nabelarterie versorgte die Geschwulst.

Mikroskopisch bestand die Hauptmasse des Tumors aus Bindegewebe, in welches eingestreut sich zahlreiche Cysten fanden, das Cystenepithel wies zwei Formen auf: Cylinderepithel mit Schleim- oder Becherzellen oder kubische Zellen in mehreren Lagen.

3. Sechsmonatlicher Fötus, der einen sehr grossen Tumor der Sacrococcygealregion aufwies. Der Fötus riss unter deutlichem Krachen bei den Extractionsversuchen von der Geschwulst ab. Letztere war grösser als der Kopf eines neugeborenen Kindes, mit oberflächlichen Vorsprüngen, welche ihm ein gelapptes Aussehen gaben, versehen. Er mass 42½ cm im Umfange, war höckrig und von weicher Consistenz. Die Haut sass auf einem sehr lockeren Bindegewebe. Auf dem Schnitt von gleichförmigem Aussehen, bestand der Tumor aus einer areolären, spongiösen, mit zahlreichen Cysten durchsetzten Masse, die Innenwand der letzteren war glatt, nach Art einer Serosa, der Inhalt käsig, Knochen oder Knorpel konnte nicht gefunden werden. Calbet meint, der Fall ähnele dem von Jastreboff als Lymphangiom beschriebenen. Leider konnte eine mikroskopische Untersuchung nicht ausgeführt werden, da das Präparat zu schlecht conservirt war.

Ausser diesen eigenen Fällen hat Calbet aus der Literatur eine sehr grosse Zahl von Beobachtungen genau studirt und über ca. 110 Fälle kurze Mittheilungen gegeben. Auf Grund dieser Studien kommt er zu folgenden Schlüssen.

1. Der grösste Theil der congenitalen Tumoren der Sacrococcygealgegend, welche von den Autoren als Monstruosités parasitaires, fötale Inclusionen, polycystische Tumoren, Teratome. Mischgeschwülste, Tumoren mit verschiedenen Gewebsformen, zusammengesetzte Tumoren, Sarkome, Fibrome, Lipome, Angiome und Lymphangiome beschrieben sind, gehört in dieselbe Gruppe.

2. Diese Tumoren bestehen aus einem anormal entwickelten Embryo, der als Parasit auf dem wohlgebildeten Zwillingsbruder sitzt.

3. Es giebt drei Prädilectionsstellen für die Insertion a) die Vorderfläche des Os sacrum und coccygis, b) die Spitze des Os coccygis, c) die Hinterfläche des Os sacrum. Nur ausnahmsweise kommen andere Insertionsstellen vor, z. B. der Beckenboden und die Incisura ischiadica.

4. Von verschiedenem Aussehen haben doch alle eine ähnliche Structur; man findet Uebergänge von den complicirtesten zu den einfachsten.

5. Sie bringen allerhand Störungen mit sich, haben eine schlechte Prognose und müssen sobald als möglich operirt werden.

An der Hand der von Calbet referirten Fälle werde ich nun versuchen, den Uebergang von den in Folge eines überzähligen Gliedes klar und sicher als bigerminal anzusehenden Tumoren bis zu den einfachen Cysten u. s. w. darzuthun.

Die erste Gruppe umfasst also diejenigen Beobachtungen, bei denen man ausser sicheren fötalen Organen noch ein überzähliges Glied, meist eine Extremität oder einen Theil einer solchen fand.

So sah Bornemann Theile eines Armes, Olecranon und Hand, Perls zwei Beine und einen Arm, Simmonds einen ganzen Urogenitalapparat, ausserdem noch einen freien Anhang, der sich als verkümmerte Extremität darstellte, endlich im Tumor selbst eine beiderseits blind endende 50 cm lange Darmschlinge. Kleinwächter beobachtete einen Tumor, an welchem ein rudimentäres Becken mit einer verkümmerten Extremität sass, ausserdem sah er in der Geschwulst ein Stück Darm, Cysten, Lymphdrüsen und sogar eine Art Mundhöhle mit rudimentärer Zunge. Oven, Shattok und Rizzoli fanden Finger. Beyer beschrieb eine Geschwulst mit zwei nussgrossen Extremitätenrudimenten. Jacquinot's Fall zeigte am Tumor einen Auswuchs, von dem fünf knöcherne Vorsprünge, Zehen oder Finger ausgingen. Böhm fand eine wohlentwickelte Darmschlinge, ausserdem noch einen Vorderarm mit fünf Fingern. Kaufmann beschrieb eine nach seiner Auffassung durch Schwund mehrerer Cystenwände entstandene grosse Cyste, an deren Innenwand eine verkümmerte Extremität hing. Senftleben sah eine Hand herabhängen.

Die folgenden Fälle ergaben zwar nicht Extremitätenanhänge oder -einschlüsse, wohl aber Gebilde, welche als innere Organe, sei es des Schädels, sei es der Brust- und Bauchhöhle mit Sicherheit angesprochen werden mussten und wie sie zum Theil neben den überzähligen Extremitäten in der ersten Gruppe schon erwähnt sind.

Werner.Kümmel sah ein Nebeneinander von Cylinderepithelcysten, glatten Muskeln, Knorpelinseln mit enchondraler Ossification, Osteoblasten, Riesenzellen, ein Stück Knochen nach Art eines Schädeldaches gewölbt, und eine embryonale 1 mm im Durchmesser haltende, pigmentirte Augenanlage. Hierher gehört Middeldorpf's als vom postanalen Darmabschnitt ausgehend gedeutetes Darmstück. Freyer's beide Fälle enthielten gleichfalls Darm. Auch Rizzoli fand tubulöse Darmdrüsen mit Mesenterium. Buzzi's Fall ist wieder bemerkenswerth durch den Befund von grauer Gehirnsubstanz, Lungenanlage und Schilddrüse. Ein Fall von Freyer enthielt ausser dem schon erwähnten Darm noch einen hypospadischen Penis und graue

Hirnrinde. Kiener fand Knochen, Knorpel und lymphdrüsenartige Bildungen, die sich an einer Stelle zu einer wohlerkennbaren Bronchialanlage zusammenfügten. Stanley sah gleichfalls Darm, so schön differencirt, dass man ein Coecum und einen Processus vermiformis erkennen konnte. Leon sah gar ein fötales Gesicht, Augenlider, Oberlippe, Oberkiefer mit Zähnen, Backen und eine rudimentäre Zunge.

Aber schliesslich sind nicht mehr Organe erkennbar, sondern nur Gewebe von complicirterem Bau zu finden, so zwar, dass man wohl von nervösem Gewebe sprechen kann, ohne dass man genau unterscheiden kann, ob es der Hirnrinde oder dem Mark angehört — oder von Drüsengewebe, das indes auch nicht zu einer Organeinheit, Pankreas, Darm aus differencirt ist. Knochenpartikel werden gefunden, aber es ist keine Spongiosa, keine Corticalis, kein Periost erkennbar u. s. f. Broca's kleiner Tumor bestand aus Cysten, deren Innenwände mit Flimmerepithel ausgekleidet sind, einer lederartigen Haut mit papillären Hervorragungen, glatten Muskeln, tubulösen Drüsen; ein mit Periost bekleidetes Knochenstück sah wie ein Os hyoides aus. Woss fand Cysten mit darmähnlicher Schleimhaut, Fett und Knochenstücke. Hutchinson solche, von denen die eine ein Sternum en miniature und einige Knorpel enthielt, andere mit Blut, eine mit Gehirnsubstanz gefüllt waren. Scorzewski beschrieb ein Teratom, bestehend aus Fett- und Bindegewebe, zahlreichen Cysten und mehreren kleinen Knochen. Menzel deutet seinen Fall als Foetus in foetu, da er zahlreiche Nervenstämme, glatte und quergestreifte Muskelfasern, Knorpel und Knochen (Wirbelrudiment) fand, nebst zahlreichen Cysten, theils mit Cylinder- theils mit Flimmerepithel ausgekleidet. Jastreboff hat vier Fälle beschrieben, Muskeln, Cysten, Pigment, Knorpel fanden sich. Die Muskeln waren zum Theil sehr schön, um Knochen und Knorpel gruppirt. Lüttkemüller hat ebenfalls vier Fälle beschrieben, darunter einmal glatte und quergestreifte Muskeln, Knochen, Binde- und Fettgewebe, daneben wieder Cysten; in einem andern ein complicirtes, röhrenförmiges Drüsensystem und Cysten, Muskeln, Knorpel und Knochenstücke. Im dritten und vierten Falle kuglige Cysten, Knorpel, Muskeln und Fett. Renault's Teratom bestand aus einer grossen ca. 2 l enthaltenden Cyste, kleineren, theils mit Flüssigkeit, theils mit myxomatösen Tumormassen gefüllten; daneben Knochen, Knorpel und Muskeln. Tourneux hat wieder nur Cysten mit verschiedenem Epithel, Knochen, Knorpel und quer gestreifte Muskeln. Hermann und Tourneux haben zusammen einen Fall beschrieben, in dem sie geschlängelte Epithelzüge fanden, wo fötale Epidermis mit sicheren Nervenelementen abwechselte, so dass sie

zu dem Schluss kamen, der Tumor sei aus den Vestiges coccygiennes médullaires entstanden. Schmidt (1889) stiess bei Spaltung einer Fistel auf eine Geschwulst, die Cysten und Musculatur enthielt. Port fand einen Dens caninus. Leclerc sah einen wirbelähnlichen Knochen und sarkomatöse (?) Massen, Raffa eine festere Partie mit Knochenkernen und eine centrale, weiche, gehirnartige Masse. Letzteren Befund konnten Brodowski, Mackenrodt, de Soyre, Girode auch erheben. Cysten mit Knochen oder Knorpel oder beiden zusammen fanden noch Beumer, Fawell und Jackson, Panas. Knochen und Knorpel sahen Shattok, Walzberg, Taruffi, Macari. Bei vielen Beobachtern finden wir die Erwähnung von embryonalem, nicht differenzirtem Bindegewebe (Leriche), andere sahen Neuroglia (Bowlby), oft finden sich wieder nur kleine Cystchen, Bindegewebe, Muskelfasern (Schmidt, Lachand, Sangalli). So sind wir von den complicirten Tumoren, die noch sichtbar (makroskopisch) fötale Gewebe zeigten, allmählich zu den einfacheren, welche nur mikroskopisch einige fötale Gewebspartikel enthalten, durch zahlreiche Uebergänge gekommen. Calbet scheidet am Ende seiner Zusammenstellung noch ungefähr 25 Fälle aus, die zu ungenau berichtet sind, theils weil sie vor langer Zeit ohne mikroskopische Diagnose veröffentlicht wurden, theils weil sie in neuerer Zeit ohne gründliche Untersuchung unter zu ungenauen Angaben mitgetheilt sind, als dass eine Verwerthung derselben möglich ist.

Der Calbet-Stolper'schen Theorie schliesst sich in neuerer Zeit Hagen-Thorn unbedingt an. Er fand bei einem Erwachsenen in einer Sacralgeschwulst 130 cm gut entwickelten Darm, alle Schichten gut differencirt und mit Mesenterium versehen, Coecum und Processus vermiformis gut ausgebildet, das andere Ende deutete er als Magen; ferner sah er ein Gebilde, das mikroskopisch der Schilddrüse glich, ein Knorpelstück, eine lipomatöse Masse mit vielen grossen und kleinen Cysten.

Einen sehr interessanten Fall beschrieb Giuseppe Tusini. Er fand in seinem Tumor Kopf und Hals, eine Schädelkapsel, Gehirn, Muskeln, Knochen, Schilddrüse und einen Halsgefässstrang. Er bespricht in ausführlicher Weise den entwicklungsgeschichtlichen Theil der Frage und kommt zu dem Schlusse, dass sein Fall „das Resultat der Entwicklung eines diplogenetischen Eies sei, in welchem die eingetretenen Modificationen in der Phase der Segmentation durch zwei männliche Kerne derartige waren, dass sie nur das Wachsthum derjenigen Theile gestatteten, welche mit der allmählichen Entwicklung des schon von vornherein alterirten Blastoderms mit Nothwendigkeit zur Bildung einer zweiten Kopfanlage führen mussten."

An einer andern Stelle seiner Arbeit spricht sich Tusini klar für unsere Auffassung der Genese der Kreuzsteissbeingeschwülste aus, indem

er sagt: „es genügt in der That ein Organ, wenn auch noch so rudimentär (Leber, Auge, Gehirn) oder dessen Gewebe, um in dem Tumor eine diplogenetische Bildung, bezw. die Reste eines asymmetrischen, parasitären Individuums zu erkennen".

Analog dem Falle von Kümmel hat auch Tusini eine Art Augenanlage gefunden. Er fand einen halbmondförmigen, schwarz pigmentirten Streifen, welcher an der convexen Seite mit einer dicken Bindegewebsschicht, an der concaven mit Nervengewebe zusammenhing. Tusini hält diese pigmentirte Zone für ein Corpus und Processus ciliare, was durch die beigegebene Abbildung sehr wahrscheinlich gemacht wird.

Bemerkenswerth ist der Fall von Huber, welcher bei einem wohlgebildeten Kinde weiblichen Geschlechts einen von der Sacrococcygealgegend ausgehenden Tumor fand, der grössere Theil der Geschwulst war cystisch, der kleinere von festerer Structur. Bei der Operation fand man keinen Zusammenhang mit dem Sacralcanal, man musste die Arteria coccygea, welche den Tumor versorgte, ligiren. Die genauere Untersuchung ergab unentwickeltes Nervengewebe mit bi- und multipolaren Ganglienzellen, Neuragliazellen, marklosen Nervenfasern. Meistens waren diese nervösen Elemente durcheinander gelagert. An manchen Stellen wieder nahmen sie die Structur der grauen Hirnrinde an. Im Grundgewebe sah man zahlreiche Spalten, die mit cubischem Epithel, dem des Centralcanals ähnlich, ausgekleidet waren. In anderen fand sich hohes Cylinderepithel, welches Fortsätze in das unterliegende Nervengewebe schickte und ganz das Aussehen embryonaler Neuroblasten hatte. Auch Zellen, die den Purkinji'schen des Cerebellum ähnelten, sah man. Im Bindegewebe, in welches diese differenten Bildungen eingebettet waren, embryonaler, hyaliner Knorpel, Läppchen mit Fettzellen, Flimmerepithel, welches auf Respirationsanlagen zu deuten schien; an anderen Stellen hohes säulenförmiges Cylinderepithel, wie es die Magendrüsen aufweisen; quergestreifte Muskeln zogen durch das fibröse Bindegewebe.

Man muss, um diese Bildungen zu verstehen, sagt Huber, die zusammengewachsenen Zwillinge, überzähligen Glieder und acardische Föten in Betracht ziehen. Es ist die Frage, ob diese Doppelbildungen einer partiellen Theilung der Stammesachse des Embryos entstammen, oder einer vollständigen Scheidung beider Embryonen. Im letzteren Falle bleibt der eine in der Entwicklung zurück und zwar oft so sehr, dass man oft nur schlecht geformte Knochen- und Eingeweidestücke von Haut bedeckt findet.

Ein zweiter von Huber beobachteter Fall kommt nicht in Betracht, da es sich um ein lebendes, nicht operirtes Kind handelt.

Auch Lothar Hennig in München, der zwei genau beschriebene Fälle berichtet, schliesst sich der Calbet'schen Theorie vollständig an. Die Stolper'sche Arbeit scheint ihm nicht zugänglich gewesen zu sein; ich fand sie nirgends bei ihm erwähnt. Hennig sammelt nach Art von Braune und später Calbet alle seit der Arbeit des Letzteren erschienenen Fälle, soweit sie ihm bekannt geworden sind und ordnet sie in die von Calbet aufgestellte Eintheilung ein. Wir finden darunter sehr lehrreiche und für die bigerminale Theorie beweiskräftige Fälle. So berichtet er, dass Feldmann einen überzähligen Fuss mit einer Zehe sah, neben

Darm, glatter Musculatur und Gliagewebe. Piper sah Gehirnsubstanz mit Pyramidenzellen, Nervenfasern, quergestreifte Musculatur und eine Respirationsanlage. Spöndly fand Darmschlingen, Knorpel, Gliagewebe; Pigment, welches sich theils in den Cysten, theils im Gliagewebe fand, sprach er als multiple, rudimentäre Augenanlagen an. Ganz sah Dickdarm, glatte und quergestreifte Musculatur, Drüsenschläuche. Der Fall von Stroh — nur ein Stück eines Spirituspräparates — ist trotzdem recht ergiebig gewesen. Er enthielt Darm, Gehirnsubstanz, eine Anlage von Mundbucht und Rachen, Oesophagus mit Magen-, Darm- und einer Bronchialanlage, gut entwickeltes Pankreas, Lymphdrüsen, Nebennierengewebe, Knochen- und Knorpelstücke, Musculatur mit sympathischen Ganglien, die vielleicht als eine embryonale Herzanlage aufzufassen waren. Sperling sah ein ziemlich entwickeltes Gehirn mit gyrusartigen Windungen, Cysten und Knochen.

Die bis jetzt nach Hennig citirten Fälle zeigen alle wohl entwickelte Organe oder Stücke von solchen, die weiter von ihm erwähnten nur mikroskopisch sichtbare, embryonale Gewebe, Cysten mit darmähnlicher Schleimhautauskleidung, neurogliaähnliches Gewebe, Muskeln, Drüsen, Knochen, Knorpelstücke u. s. w. Es sind dies die Arbeiten von Wanner, Russel, Kirmisson, Permann, Zeller, Hamel, Wulf und Goldschmidt.

Hennig's Fälle selbst sind folgende:

1. Der Tumor des männlichen Fötus sass an der Vorderseite des Kreuzsteissbeines und bot mikroskopisch ausser Cysten und einem myxosarcomähnlichen Bindegewebe noch glatte Muskeln und Knorpelinseln dar.

2. Der zweite Fall ist um so instructiver dadurch, dass er eine fast voll entwickelte Retina aufwies, deren verschiedene Schichten wohl differencirt waren, ferner Andeutungen von Sclera, Iris, Corpus ciliare und Chorioidalpigment. Ausserdem fand sich eine bronchialähnliche Anlage, ein Tastkörperchen, Muskeln, Glia, Ependym- und Pia-ähnliche Bildungen.

Seit Werner Kümmel im Jahre 1889 zum ersten Male eine embryonale Augenblase sah, haben sich die Beobachtungen über augenähnliche Bildungen gemehrt, vielleicht aus dem Grunde, weil man jetzt mit mehr Aufmerksamkeit danach sucht. Kiderlen's Zweifel an ihrem Vorkommen scheinen mir ungerechtfertigt, wenn ich die Beobachtungen von Hennig, Tusini und Spöndly erwäge. In analoger Weise hat ja auch Krömer, der unter Pfannenstiel in Breslau arbeitete, Augenanlagen in Ovarialteratomen gefunden, ein Befund, der von Herrn Geheimrath Prof. Dr. Uhthoff, dem Krömer seine Präparate vorlegte, bestätigt wurde.

Gleichfalls für unsere Theorie spricht der Bericht von Kolisko, welcher einen von Hofmokl operirten und nachher an Sepsis verstorbenen Fall untersuchte. Er fand ihn aus Cysten zusammengesetzt, das Zwischengewebe wies quergestreifte Muskeln auf, Schleimdrüsen fanden sich gleichfalls, die Oberfläche der Cysten wurde durch gliöses Gewebe, vermischt mit Ganglienzellen gebildet. Ueber die Genese der

Kreuzsteissbeingeschwülste berichtet Kolisko Folgendes: „Kommen auf einen Fruchthof zwei Fötalanlagen zur Entwicklung, so entstehen Zwillinge, zwei solche Fötalanlagen verwachsen, wenn sie nahe bei einander in gemeinsamem Fruchthofe liegen, und stellen, wenn diese Verwachsung am Schwanzende erfolgt, einen Pypopagus dar. Bleibt eine dieser Früchte im Wachsthum zurück, so kommt es zu einem Pygopagus parasiticus externus. Auf eine solche Bildungsanomalie lässt sich schliesslich das Teratoma sacrale zurückführen. Die Verwachsung der Schwanzenden ist aber selten eine solche, dass beide Früchte sich vollkommen getrennt voneinander entwickeln. In der Regel findet sich gleichzeitig eine Umwachsung der einen Frucht durch die andere. Von dem Grade des Zurückbleibens in der Entwicklung der eingeschlossenen Fötalanlage hängt es ab, ob ein Foetus in foetu, oder ein Parasit, oder ein sacrales Teratom mit Organbildung, oder ein solches mit regelloser Bildung, oder eine Fettgeschwulst mit Cystenbildung entsteht. Eine Grenze zwischen diesen Formen ist nicht zu ziehen; eins haben alle gemeinsam, das ist die pygale Verwachsung."

Diese Auffassung entspricht ungefähr derjenigen, welche Marchand in dem Capitel „Missbildungen" in Eulenburg's Real-Encyclopädie ausspricht.

Alle bis jetzt erwähnten Arbeiten schliessen sich also unbedingt der Calbet-Stolper'schen Anschauung von der bigerminalen Entstehung der Kreuzsteissbeingeschwülste an. Es sind in der Literatur der allerletzten Jahre meines Wissens nur Steinthal und Borst, welche sich gegen die Annahme des bigerminalen Ursprungs ausdrücklich aussprechen, Steinthal im Handbuch für praktische Chirurgie ohne Beschreibung eigener Beobachtungen, Borst unter Anführung folgenden Falles, der meiner Ueberzeugung nach nur dazu dient, unsere Anschauung zu stützen. Borst fand in dem von ihm untersuchten und beschriebenen Falle ein ziemlich gut entwickeltes Gehirn. Er sah Andeutungen von Seitenventrikeln, verkümmerte Stammganglien, einen dritten Ventrikel, einen Aquaeductus, eine pigmentirte Stelle, die als Substantia nigra angesprochen wird. Die mikroskopische Untersuchung bestätigte diese Auffassung. Und trotzdem greift der Autor nicht zu der naheliegenden Erklärung der Geschwulst durch einen zweiten missbildeten Fötus, sondern nimmt nach der alten Meckel'schen Theorie an, dass unter gewissen Bedingungen das Schwanzende des Rückenmarkes wuchern und derartige Bildungen zu Tage fördern könne. Stolper's Theorie wird erwähnt, aber für diesen Fall nicht als passend erachtet. Borst kann sich mit ihr nicht einverstanden erklären, da sie keine Auskunft darüber giebt, wohin die übrigen fötalen Organe gekommen sind.

Wenn man diesen durch Abbildung und Beschreibung sehr eingehend geschilderten Fall von Borst vorurtheilsfrei betrachtet und

mit den übrigen Erfahrungen über Sacraltumoren zusammenhält, so kann man meines Erachtens der Schlussfolgerung Borst's, dass derselbe für den monogerminalen Ursprung spreche, keinesfalls beitreten. Insbesondere wird man sich nicht leicht die Auffassung zu eigen machen können, dass gelegentlich einmal Formenbildungen am unteren Ende des Medullarrohres zur Geltung kommen, die sonst ein ausschliessliches, aber nicht undurchbrochenes Reservatrecht des vorderen Abschnittes des Medullarrohres sind. Wie soll man sich das erklären, dass das untere Ende des Medullarrohres in so viel gleichgearteten Tumoren Formen aller möglichen visceralen Organe zur Geltung bringt, die mit dem Centralnervensystem gar nichts zu thun haben.

Von neueren Arbeiten gegnerischer Seite möchte ich vor allem die von Kiderlen etwas genauer besprechen, da sie die Stolper'schen Anschauungen angreift, ohne indess eine bessere, einleuchtende Erklärung zu geben.

Kiderlen's Arbeit ist offenbar zum grössten Theil fertig gewesen, als die von Stolper erschien. Vielleicht ist es daraus zu erklären, dass dieser Autor sich der Calbet-Stolper'schen Auffassung nicht angeschlossen hat. Er führt Stolper's Ergebnisse am Anfange und am Schluss der Arbeit an, ohne sie im Einzelnen kritisch zu erörtern, und sie mit dem Befunde früherer Autoren in Vergleich zu stellen. So erscheint das von Stolper besonders betonte Moment, dass alle Sacraltumoren sich als Mischgeschwülste darstellen, welche immer Abkömmlinge aller drei Keimblätter enthalten, bei der Bewerthung der früher veröffentlichten Fälle nicht genügend berücksichtigt. Kiderlen leugnet selbst nicht, dass Uebergänge von den einfachsten Formen angeborener Sacralgeschwülste bis zu den mit Bestimmtheit als Fötus erkennbaren vorhanden sind, „doch erscheint ihm der Standpunkt mehr gerechtfertigt, der sich bemüht, mit Hülfe der entwicklungsgeschichtlichen Errungenschaften auch den zusammengesetzten Formen eine monogerminale Abkunft zu sichern". Er hält in seltsamer Logik die Erklärung dieser Tumoren als Foetus in foetu für bequem und gerade darum für verwerflich (!?). Nach ihm liegt die Annahme ebenso nahe, alle jenen zu deutlichen Organen ausgebildeten Geschwulsttheile, Darm, Auge, Magen, Rückenmark, Knochen, Hirnsubstanz nicht als unentwickelten Antheil einer zweiten Keimanlage, sondern als fortentwickelte embryonale Reste aufzufassen.

Am allerwenigsten beweist Kiderlen's eigene Beobachtung etwas gegen Stolper's Auffassung; denn sein Tumor ähnelt überhaupt nicht denjenigen, welche gemeinhin in der Literatur als angeborene Kreuzsteissbeingeschwülste beschrieben sind; „die Cyste liegt unter

der Glutäalmusculatur und erstreckt sich neben dem Rectum in das Cavum ischiorectale, die Vagina und den Uterus vor sich herdrängend. Der Tumor wird stumpf herausgeschält, lässt sich leicht entfernen und haftet nur an der Innenfläche des Kreuzbeins etwas fester an. Dieses fühlt sich normal an, insbesondere ist keine Spaltbildung zu bemerken". Es ist, wie Kiderlen in der Zusammenfassung sagt, eine einkammerige Cyste von Kindskopfgrösse, ein zusammengesetztes Dermoid.

Es ist in der Seltenheit der Fälle begründet, dass die Autoren die darüber gearbeitet haben, wie Kiderlen, nur einen Fall gesehen haben oder wenig mehr. Naturgemäss sind sie geneigt, die Genese aller Fälle so aufzufassen, wie es ihnen nach ihren eigenen am naheliegendsten erscheint. Es sind nur Braune, Jastreboff, Lüttkemüller, Hildebrandt, Nasse, Calbet und Stolper (10 Fälle), welche über mehrere selbst beobachtete Fälle zu berichten in der Lage sind. In neuester Zeit hat auch Linser aus der Bruns'schen Klinik in Tübingen über fünf Fälle von Sacraltumoren eine Arbeit veröffentlicht.

Sein erster Fall stellt der Abbildung nach, rein äusserlich genommen, einen typischen Fall von angeborener Sacralgeschwulst dar. Leider stammte der Fall aus dem Jahre 1894. Die Untersuchung scheint an einem Sammlungspräparat vorgenommen worden zu sein. Nur so erscheinen die mannigfaltigen Zweifel erklärlich, die dem Verfasser selbst über die Natur des Tumors aufsteigen, indem er ihn zuerst als ein cystisches Lymphangiom auffasst und späterhin mit Rücksicht auf die Varietät des Epithels und auf den eigenthümlichen, colloiden Inhalt dennoch zu den teratoiden Mischgeschwülsten, vielleicht hervorgehend aus einer Abschnürung des postanalen Darms ansah.

In dem zweiten, mannsfaustgrossen, an der Rückfläche des Kreuzbeins eines Säuglings entwickelten Tumor fand er zahlreiche Cysten mit allen nur möglichen Arten von Epithel ausgekleidet, daneben aber auch Pigmentirungen, glatte Muskelfasern, Neurogliagewebe und organähnliche Gewebe, welche durch hohes Becherzellen tragendes Cylinderepithel, zottenförmige Anordnung desselben und mehr oder weniger typisch geschichtete Lagen von glatter Musculatur ihre Uebereinstimmung mit den Bildern des unteren Darmtractus ausdrücken.

In dem dritten, ebenfalls von einem Säugling stammenden Tumor fand Linser die verschiedensten Epithelarten, glatte und quergestreifte Musculatur, Knorpel mit theilweise beginnender Ossification, Gliagewebe, Nervenfaserstränge und Ganglienzellen, daneben bestimmte organähnliche Zusammensetzung und Form. Er konnte mit Sicherheit das Vorhandensein eines embryonalen Magens, einer Schilddrüse, eines Rückenmarkes, eines Spinalganglions nachweisen, ganz abgesehen von den zahlreichen Darmtheilen, Speichel- und Schleimdrüsen entsprechenden Gebilden. Ferner liess sich mit einiger Wahrscheinlichkeit eine Trachea mit Oesophagus und Lungenanlage, sowie die Anfänge einer Nierenentwicklung

differenciren. Hier hält er den Nachweis einer fötalen Inclusion von seltener Vollkommenheit für erbracht.

Die Fälle IV und V deutet er als multiple mit geschichtetem cubischem und Cylinderepithel versehenen Cystome, die er auch als Abkömmlinge des postanalen Darmes ansehen zu müssen glaubt.

Jedenfalls ist der dritte Fall von Linser besonders geeignet, zu zeigen, dass Kreuzsteissbeingeschwülste, welche auf dem Durchschnitt makroskopisch ein nahezu homogenes Aussehen haben, doch als Parasiten angesehen werden müssen. Die von dem Verfasser gegebene Abbildung einzelner Theile, darstellend ein wohlausgebildetes Rückenmark und eine fötale Magenanlage, also so verschiedene Organanlagen nebeneinander, beide bei Lupenvergrösserung (25 : 1) aufgenommen, sind Bilder, wie man sie freilich so unverkennbar als Organe nur selten in Sacraltumoren finden dürfte. Wer sie gesehen hat, kann nicht mehr zweifeln, wie das Kiderlen thut, dass auch ein einwandsfreier Beobachter, wie Kümmel eine Augenanlage, dass Reetzen, Linser, Hagen-Thorn, Tusini eine Schilddrüse und Buzzi, Linser eine Lungen-Luftröhren-Speiseröhrenanlage wirklich beobachtet haben.

Lungen-, Schilddrüsen-, Luftröhren-, Speiseröhren-, Augen- und Rückenmarksanlagen vermögen die Gegner der bigerminalen Theorie nicht wohl ohne die Annahme einer fötalen Inclusion zu erklären, trotzdem glauben sie, wenn sie eine wohlausgebildete Darmanlage in den im Uebrigen ganz gleichartigen Tumoren finden und zwar meist nicht isolirt, sondern neben andern Vertretern von anderweit hingehörigen Geweben auf die Annahme parasitärer Entwicklung verzichten zu dürfen und im Gegentheil die Herkunft dieser Gebilde aus einem persistirenden postanalen Darm erklären zu müssen. Finden sie andererseits Glia- und Ganglienzellen in derartigen Geschwülsten, so erklären sie dies aus den Vestiges médullaires coccygiennes.

Ehe der Nachweis der histologischen Gleichartigkeit aller typischen angeborenen Kreuzsteissbeingeschwülste wiederholt erbracht wurde, mochte dies in Ermangelung einer besseren Erklärung berechtigt sein. Nachdem indess viele Autoren an einem grösseren Material die histologische Gleichartigkeit auch der auf den ersten Blick verschieden entwickelten Tumoren gezeigt haben, ist es nicht mehr verständlich, wie man sich ferner gegen die Auffassung der angeborenen Sacralgeschwülste teratoider Art als verkümmerte Parasiten noch weiter verschliessen kann.

In diesem Jahre erschien von Hagenbach eine Arbeit, welche sich gleichfalls auf den gegnerischen Standpunkt stellt. Zwei seiner

Fälle sind Schwanzbildungen, welche ausser Bindegewebe und Fett Muskeln enthalten. Sein dritter Fall ist ein echtes Sacralteratom, welches aus vielen Cysten, Bindegewebe, Knorpelstücken, glatten Muskeln, neurogliaartigem und Lymphdrüsengewebe besteht.

Die Schwanzbildungen des ersten und zweiten Falles, glaubt Hagenbach, beruhen auf einem Persistieren resp. Wachsthum des Schwanzfadens und Steisshöckers. Der dritte Fall sei zurückzuführen auf Reste des postanalen Darmabschnittes und des Ductus neuroentericus.

Kiderlen, Hagenbach, Borst und Linser, die sich gegen die bigerminale Theorie der Genese der Kreuzsteissbeingeschwülste aussprechen, haben, wie oben dargethan, selbst Fälle geliefert, welche die klar in die Augen springende Theorie von Calbet und Stolper stützen; dass diese Theorie etwas für sich hat, beweist schon der Umstand, dass Marchand, Kolisko, Calbet und Stolper unabhängig von einander zu derselben Ansicht gekommen sind, dass Tusini, dass Huber, welchen die Schriften der Ersterwähnten offenbar nicht zugänglich gewesen sind, sich gleichfalls zu uns bekennen, dass endlich Hennig und Hagen-Thorn nach gründlicher Erwägung des Für und Wider sich auf Grund eigener Beobachtungen diese Theorie zu eigen gemacht haben.

Eigene Beobachtung.

Nachdem ich nun die verschiedenen zur Zeit geltenden Ansichten über die Entstehung der angeborenen Kreuzsteissbeingeschwülste erörtert und darauf hingewiesen habe, dass nach dem heutigen Stande der Frage Niemand mehr zweifeln kann, dass die bigerminale Theorie am meisten für sich hat, sei es mir gestattet meine eigene Beobachtung anzuschliessen.

Herrn Privatdocent Dr. P. Stolper, meinem derzeitigen Chef, verdanke ich die Anregung zur Bearbeitung dieses Falles. Ihm wurde seiner Zeit das Präparat von Herrn Geheimen Medicinalrath Prof. Dr. Ponfick, der mir ebenfalls gütigst sein Interesse und mancherlei Anleitung entgegenbrachte, zur Verwerthung überlassen.

Das todtgeborene Kind wurde dem Pathologischen Institut zu Breslau vor einiger Zeit überwiesen. Einzelheiten über die Geburtsgeschichte fehlen.

Das Kind männlichen Geschlechts ist reif. Haare und Nägel sind vollständig entwickelt. Vom Kopf bis zur Gegend des Steissbeines, wo das Stammesende in einen weiter unten zu beschreibenden Tumor übergeht, beträgt die Länge desselben 20 cm, den Tumor dazugerechnet 24½ cm. Die Schulterbreite 10 cm, der Sagittaldurchmesser des Kopfes 7½ cm. Die Section der inneren Organe ergab durchweg normale Verhältnisse. (Fig. 1.)

Der Gegend zwischen Steissbein und Skrotum hängt eine ungefähr mannsfaustgrosse, fast runde Geschwulst an, deren grösster Durchmesser 10 cm, deren Durchmesser senkrecht zum ersten genommen 4½ cm beträgt. Sie hängt mit der Sacralgegend durch einen im Durchmesser 4 cm dicken Stiel zusammen. Der Tumor drängt die Oberschenkel aus-

Fig. 1.

einander, so dass das Kind gleichsam auf der Geschwulst sitzt. In seinen hinteren Partieen ist sie von normaler glatter Haut überzogen und scheint am unteren Ende des Kreuzbeines zu inseriren. Ein Steissbein ist nicht zu fühlen, dasselbe ist vermuthlich nach vorn umgebogen. Die Haut über dem übrigen Theil des Tumors ist verdünnt, bläulichroth durchschimmernd. An der rechten Seite sind 2 ca. wallnussgrosse, gelblich durchscheinende, höckrige Knollen zu fühlen. Die Consistenz der

Geschwulst ist an verschiedenen Stellen eine verschiedene, im oberen Theil härter, im unteren weicher, schwammartig. An einzelnen Stellen ist Fluctuation vorhanden.

Die Afteröffnung sitzt bereits auf der Geschwulst und zwar auf deren Vorderseite; dicht darüber liegt das Skrotum, in welchem die Testikel noch nicht zu fühlen sind.

Um auch über den inneren Zusammenhang des Tumors mit dem Stammesende des Kindes in's Klare zu kommen, wird er in der Medianlinie gespalten und der Schnitt links von den Dornfortsätzen der Wirbelsäule in die Höhe geführt. Da zeigt sich nun, dass der Tumor im Wesentlichen aus zwei makroskopisch ganz verschiedenen, an Grösse

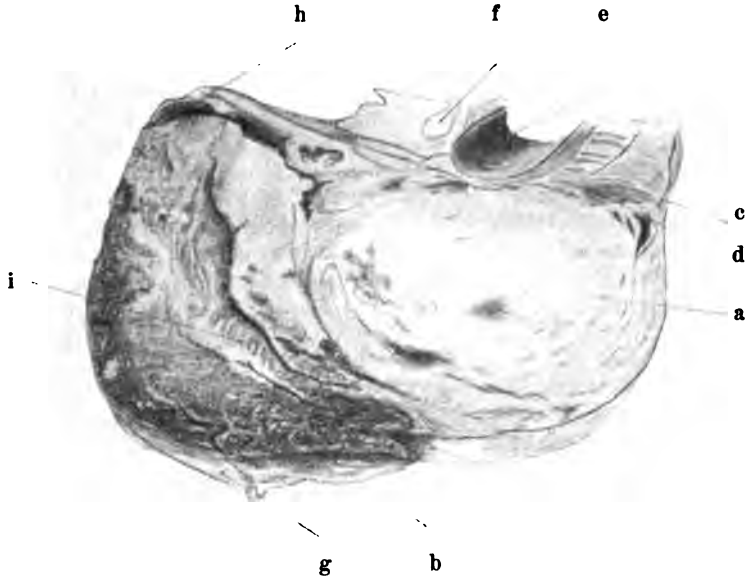

Fig. 2.

annähernd gleichen Hälften sich zusammensetzt, einer mehr soliden, weissen, oberen (Fig. 2a) und einer mehr zerklüfteten, braunrothen, unteren (Fig. 2b). Nur die erstgenannte steht mit dem Kinde direct in Contact und zwar berührt die Grenzlinie dieser mehr soliden Kugel, welche von einem derben Faserring umschlossen ist, die Rückfläche des untersten Wirbelsäulenendes, insbesondere des Steissbeines (Fig. 2c). Doch ist nach oben zwischen den Tumor und das Kreuzbein ein dunkelrother Muskeltheil (Glutäalmusculatur [Fig. 2c]) zwischengelagert; nach vorn liegt die Geschwulst der Ampulle des Mastdarmes (Fig. 2e) dicht an, nur durch eine schmale Schicht blassrother Musculatur von diesem getrennt. Vom Os ischii (Fig. 2f) ist sie gleichfalls hier durch dickere Muskelschichten getrennt. Die Abgrenzung des Tumors gegen den kindlichen Körper ist darum besonders deutlich, weil die weisse, fasrig an-

geordnete Geschwulstmasse sich auch in der Farbe deutlich von der blassrothen Beckenmusculatur des Kindes abhebt.

Die untere dem Aussehen nach ganz anders geartete Hälfte der Geschwulst steht nur mit der oben erwähnten, oberen Hälfte in directem Zusammenhange.

Ueber beide Theile der Geschwulst zieht die Körperoberhaut des Kindes (Fig. 2 g) hin und zwar ist sie von der Oberfläche des Tumors sehr leicht ablösbar, nur an einzelnen Stellen durch bandförmige Verwachsungen mit ihr in Verbindung stehend.

Während am Rumpf des Körpers unter der Haut eine, wenn auch dünne Schicht gelben Fettgewebes liegt, so fehlt dies im Bereiche des Tumors fast vollständig unter der bedeckenden Körperoberhaut.

Es umgiebt also ein nur durch die genannten Synechien unterbrochener im oberen Theil schmaler, im unteren viel grösserer Spaltraum die ganze Geschwulst, ausgenommen den Stiel.

Die unter der Haut gelegene Oberfläche des eigentlichen Tumors ist über der oberen Hälfte kuglig, glatt, über der unteren Hälfte unregelmässiger geformt. Ueber der soliden oberen Hälfte ist als Bedeckung eine derbe, sehnig glänzende Membran erkennbar, die sich zwar auf die untere Fläche des Tumors deutlich fortsetzt, aber allmählich immer dünner werdend, sich bald verliert. Was das makroskopische Aussehen der oberen Geschwulsthälfte anbetrifft, so ist dieses keineswegs das eines ganz soliden Tumors. Vielmehr bemerkt man in dem weissen Fasergewebe grössere Spalträume und kleinere, kaum stecknadelkopfgrosse Aushöhlungen (durchschnittene Cysten). Die grösseren Cysten sitzen mehr peripher, die kleineren dissemenirt in der ganzen Partie verstreut. An den grösseren ist mit blossem Auge eine derbe Membran erkennbar. Die Innenfläche der Cystenwand sieht weiss, sehnig glänzend aus. Ein von ihr gewonnenes Ausstrichpräparat zeigt zahlreiche runde Epithelien und einzelne cylinderförmige mit basaler schwanzartiger Fortsetzung.

Die dunklere, grössere Hälfte des Tumors zeigt ein viel ungleichmässigeres Aussehen; an der Grenzlinie nach der eben beschriebenen Hälfte zu befinden sich hellere Partieen, erst allmählich weiter unten nach dem freien Rande des Tumors findet man eine intensiv dunkle Färbung. Im oberen, vorderen Theil des Durchschnittes bemerkt man eine grosse Cyste mit unregelmässigen Wänden (Fig. 2 h). Man kann deutlich die Cystenwand von der darüberliegenden Haut abgrenzen. Im Centrum dieser dunkleren Hälfte sieht man graugelbliche Faserzüge (Fig. 2 i) ziehen, die zwischen kleinere und grössere Spalten eingestreut sind. An einigen Stellen sieht man blassbläuliche Punkte in dem bräunlichen Tumorgewebe, für den tastenden Finger hart anzufühlen, es sind kleine Knorpelstückchen.

Die mikroskopische Untersuchung erstreckte sich auf alle Theile der grossen Geschwulst. Es wurden zur ersten Orientirung zunächst Gefrierschnitte bezw. Quetschpräparate hergestellt, und dann Blöcke in Celloidin eingebettet, die alle makroskopisch differenten Geschwulstpartieen zur Darstellung bringen. Da ergab sich zunächst, dass die für den ersten Anblick so verschiedenen beiden Hälften des Tumors, die obere von mehr sehnig, weissen compakten, die untere von mehr schwärz-

lich-braunen, cystischen Aussehen eigentlich nur hinsichtlich der Grösse und Häufigkeit der Cysten und des Blutreichthums, im Uebrigen aber nicht wesentlich verschieden sind. Die Schnitte wurden mit Alauncarmin-Pikrinsäure oder Haematoxylin-Eosin, nach van Gieson oder mit Orcein gefärbt, je nachdem es darauf ankam die Natur epithelialer oder bindegewebiger Gebilde festzustellen.

Die Präparate aus der compakten, oberen Hälfte ergaben ein zellreiches Grundgewebe, in welches in stärkerem Grade, als der makroskopische Anblick es erwarten liess, Cysten eingestreut sind. Das Grundgewebe ist im Allgemeinen ein überaus kernreiches Bindegewebe, in dem nur vereinzelte Züge deutliche Faseranordnung mit reichlichen Spindelzellen erkennen lassen. Wo die Fasern quer getroffen sind, erinnern sie naturgemäss etwas an Granulationsgewebe (Fig. 3). In dieses Grundgewebe sind Haufen dichter zusammenstehender Zellkerne und ungemein viel drüsige Gebilde eingestreut. Die Letzteren sind theilweise Haufen von im Querschnitt rundlichen, mit hohem Epithel ausgekleideten Drüsengängen, theilweise lagern sich diese Drüsen, ähnlich wie die gewundenen Harncanälchen zusammen, ohne dass indes damit gesagt werden soll, dass es sich etwa um Nierengewebe handelt.

Fig. 3.

Andere, lang ausgedehnte, in Verzweigungen und Ausläufern sich erstreckende Canäle (Lumina) sind ebenfalls mit einem locker aufsitzenden hohen Epithel bekleidet; und diese an grosse Drüsenausführungsgänge erinnernden Spalten nehmen entschieden den grössten Theil des Tumors ein. In einzelnen auf dem Durchschnitt runden oder ovalen grösseren Drüsengebilden ist das Epithel nicht ein-, sondern mehrschichtig, der freie Rand des Wandbesatzes nicht von cylindrischen, sondern allmählich niedriger werdenden Zellen bedeckt. Es ist kein Zweifel, dass der Anblick eines solchen Präparates an denjenigen z. B. einer Metastase eines Cylinderzellenkrebses erinnert.

Wenn man von dem Hautüberzuge absieht, der zwischen sich und dem Tumor einen Spaltraum lässt, ist der eigentliche Tumor von einem zarten, am freien Rande epithellosen, Häutchen überzogen. Bindegewebige Synechien überbrücken vielfach den erwähnten Spaltraum.

Zwischen der festeren oberen Hälfte und der unteren blutreichen liegt

eine beim blossen Anblick homogene Zwischenwand (Septum), die mikroskopisch ein recht buntes, von dem vorbeschriebenen verschiedenes Bild darbietet. Ausser dem von zahlreichen Drüsen durchsetzten Grundgewebe, wie es oben erwähnt ist, finden sich noch Einsprengungen von hyalinem Knorpel und Musculatur, welch letztere sich vereinzelt nur an dieser Stelle fand. Ich halte sie für quergestreifte, obwohl eine Querstreifung noch nicht zu sehen ist; denn für glatte Musculatur sind die Fasern zu lang. Herr Geheimrath Ponfick, dem ich die Präparate vorlegte, theilte diese Ansicht. Wird ja auch z. B. in der Geschwulstlehre von Wilms erwähnt, dass in Mischgeschwülsten quergestreifte Muskeln die Querstreifung noch nicht zeigen, weil sie noch auf einem zu tiefen embryonalen Standpunkt stehen geblieben sind, zu welcher Zeit die Querstreifung noch nicht differencirt ist. Der hyaline Knorpel findet sich hie und da in das Gewebe eingestreut in grösseren und kleineren Stücken, welche meistens annähernd kuglige Form haben. Eine eigentliche Periost- resp. Perichondriumschicht habe ich um den Knorpel nirgends entdecken können, nur hat das Grundgewebe um die Knorpelstücke herum eine mehr concentrische Anordnung der Spindelzellen.

Die untere dunklere Hälfte des Tumors zeigt auf allen Schnitten einen grossen Blutreichthum und zwar so, dass zahllose rothe Blutkörperchen in das Grundgewebe des Tumors eingelagert sind, dieses auseinander drängend; man sieht die rothen Blutscheiben in langen breiten Zügen in den Spalten des Gewebes liegen, eigentliche, ausgebildete Gefässwände konnten nur an wenigen Stellen und dann meistens in der Nähe der Körperoberhaut gefunden werden. Wenn die hellere solide Partie der Geschwulst das Bild zahlreicher Cysten und Drüsenlumina darbot, so finden sich in dem dunkleren Theile ebenfalls diese Gebilde, doch ist diese Partie reicher an differencirten Geweben. Hinsichtlich der Ausbeute an embryonalen Gewebsfragmenten ist er ergiebiger. Beobachteten wir schon in der Grenzzone zwischen beiden Tumorhälften Knorpelstückchen, so finden sich hier auch grössere Knorpelmassen oft von recht bizarrer Form, oft im Innern der Knorpelsubstanz noch Bindegewebselemente aufweisend, die, wie wir vorhin schon gesehen haben, durch dichtere concentrische Lagen fasrigen, spindelzellentragenden Gewebes eingeschlossen sind. Die Knorpel sind durchweg hyalin, nur verschieden hinsichtlich des Entwicklungsstadiums, durchweg sehr zellreich, mit zahlreichen Knorpelkernen. Uebergang von Knorpel zu Knochen konnte ich nirgends finden, ebensowenig sah ich Ablagerungen von Kalksalzen, doch gelang es mir an zwei Stellen, in dem dunkleren Tumortheile ein Gewebe zu finden, welches breite opake bandartige Formationen mit nur spärlichen Kernen aufwies, während dazwischen sich zellreichere Bindegewebslagen befanden. Man hatte den Eindruck von beginnender, aus Bindegewebe hervorgehender Knochenbildung, von osteoidem Gewebe, aber noch nicht fertigem Knochen. Knochen findet man eigentlich verhältnissmässig selten in den Kreuzsteissbeingeschwülsten Neugeborener, erst bei älteren Personen beobachtet man ihn. Wilms bestätigt dies in seiner Geschwulstlehre, indem er die Ansicht äussert, dass Knochen, ein Gewebe, das beim normalen Embryo auch erst sehr spät entsteht, in den Geschwülsten nicht vorkommen kann, wenn dieselben sehr jungen Datums sind.

Wenn ich auch nicht, wie Borst u. A. ein vollständiges Gehirn in dem von mir beobachteten Tumor zu demonstriren habe, so habe ich doch Elemente der Gehirnrinde unzweifelhaft finden können. Ein Blick auf Fig. 4 wird diese Meinung bestätigen. Man sieht sehr schön die Differencirung von Rinde und Marksubstanz, man sieht sogar an manchen Stellen gyrusartigen Bau der Gewebe. Um mich noch genauer zu informiren, habe ich an Meerschweinchenembryonen Controlschnitte gemacht. Diese haben ganz ähnliche Bilder auf den Gehirndurchschnitten ergeben. Bemerkenswerth ist, dass diese Gehirnsubstanz hie und da in der ganzen

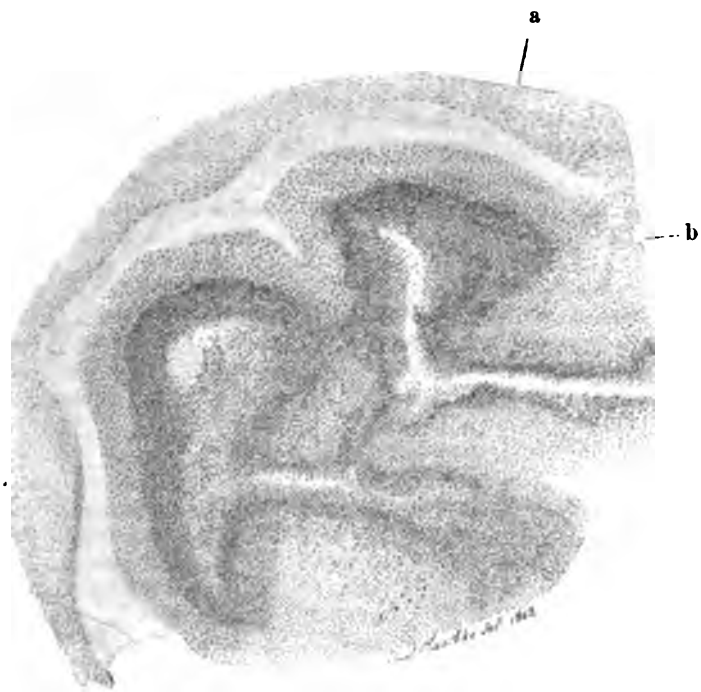

Fig. 4.

unteren Partie des Tumors vertheilt ist, dass man an vielen Stellen eine centrale graue Substanz sieht, welche in ihrem Innern einen mit Cylinderzellen ausgekleideten Canal zeigt.

Neurogliaähnliche Substanz findet sich an sehr vielen Stellen, gewissermaassen in das Grundgewebe eingesprengt. Dass neben den Cysten und Drüsen auch darmähnliche Elemente in der unteren Geschwulstpartie vorhanden sind, lehrt ein Blick auf Fig. 5. Wenn dieses papilläre Gewebsstück auch nicht echte Darmzotten zeigt, wenn die glatte Musculatur auch nur angedeutet ist, so kann ich doch durch Vergleiche an meinen Thierembryonen den Beweis liefern, dass wir es mit Darmelementen zu thun haben. In derselben Weise wie auf unserer Abbildung

sah ich ein spindelzellenhaltiges, streifenförmig angeordnetes Bindegewebe, auf welchem Papillen mit einschichtigem Cylinderepithel sassen, die Papillen mit rothen Blutkörperchen ausgefüllt, bei einem Querdurchschnitt durch die Bauchhöhle eines Kaninchenembryos.

Was nun die Wände der grossen Cysten anlangt, die makroskopisch einen grossen Theil der unteren Geschwulsthälfte einnehmen, so zeigen sie oft einen hautähnlichen Bau. Wir sehen ein Epithel, welches nach Art eines mehrschichtigen Plattenepithels eine dicke Lage kernreichen, fasrigen Bindegewebes mit zahlreichen Spindelzellen deckt. Man sieht darin einzelne Haarfollikel, welche bei der Färbung mit Alauncarmin-Pikrinsäure prachtvoll zum Ausdruck kommen, indem der Querschnitt des Haarbalges schön goldgelb, die umgebenden Zellhaufen roth-violett gefärbt sind.

Nachdem ich nun in grossen Zügen die Hauptcharakteristika des Tumors im mikroskopischen Bilde geschildert habe, will ich zu der speciellen Besprechung einzelner, besonders interessanter Schnitte übergehen.

Schnitt I entnommen aus einer Randpartie der oberen, weissen Tumorhälfte bietet Folgendes: Am freien Rande sehen wir eine Cystenwand mit epidermisähnlichem Bau. Das Epithel liegt auf einer breiten Lage kernreichen fasrigen Bindegewebes, in welches einzelne Haarfollikel eingesprengt sind. Das Epithel ist ein mehrschichtiges Plattenepithel in dünner Lage, sehr kernreich, eine feine Schicht verhornter Zellen liegt darüber. Unter dem Bindegewebe folgt ein kernreiches embryonales, nicht differencirtes Gewebe, reichlich mit rothen Blutkörperchen durchsetzt, wie ich es in ähnlicher Weise an jungen Thierembryonen zu beobachten Gelegenheit hatte. Unter diesem Gewebe sieht man zahlreiche Spalträume, welche den Eindruck von Drüsengängen machen. Sie sind mit einem einschichtigen cubischen Epithel ausgekleidet. Darunter findet sich dann ein grosses Durcheinander von verschiedenen Cystenräumen und Drüsenschläuchen, theils mit mehrschichtigen cubischen Epithel bekleidet, theils mit einschichtigem Cylinderzellenepithel, oft mit grossem Lumen, an andern Stellen mit ganz enger Lichtung, sehr an Pankreas oder Speicheldrüsen erinnernd. Diese letzteren Gebilde sind in ein sehr kernreiches Bindegewebe eingebettet. An wenigen Stellen sind in das Grundgewebe andere Bildungen eingesprengt. So sehen wir durch eine Bindegewebslage, welche fasrig, in parallelen Linien verläuft und nur sehr spärliche Kerne enthält, abgegrenzt ein Gewebe, das ganz den Charakter der Neuroglia darbietet. Wir finden sehr zarte Faserstränge, die sich mit Picrinsäure schön goldgelb gefärbt haben, ohne Kerne. Dieses eine Art Grundgewebe darstellende Fasernetz zeigt an einzelnen Stellen Zellenhäufungen, welche aus kugligen, den Zellen der kleinzelligen Infiltration ähnlichen Gebilden bestehen. In dieses schön abgegrenzte Neurogliagewebe sind wieder an einer Stelle verschiedene Cysten und Drüsenschläuche eingesprengt, oft durch einen deutlichen Spaltraum getrennt. Merkwürdig ist, dass man in dem ganzen Bilde, abgesehen von dem mit rothen Blutkörperchen reich durchsetzten embryonalen Gewebe gleich unterhalb der Cystenwand, Blutgefässe überhaupt nicht sieht.

Schnitt II stammt schon aus dem unteren Theil des Tumors, ist aber nicht von einer der ganz dunkel braunrothen Stellen genommen, sondern von der Partie, welche der oberen Hälfte zunächst liegt. Der Schnitt enthält eine grosse Cyste, welche aber innen mit keinem Epithel bekleidet ist, sondern frei in den Hohlraum der Cyste hineinragend Folgendes darbietet. 1. Einige papilläre zottenartige Vorsprünge, welche mit einem sehr schönen Cylinderepithel bekleidet sind. Das Stroma der Papillen wird von einem wenig sichtbaren fasrigen Maschenwerk mit vereinzelten Kernen gebildet. Die Maschen sind dicht mit rothen Blutkörperchen ausgefüllt. Dem ersten Eindruck nach möchte ich diese Bildungen am ehesten mit einem papillären Ovarialcystom vergleichen. 2. Diese Zotten sitzen nach dem freien Raum der Cyste zu auf einem dicken Lager von kleinen Rundzellen, in welches wieder Drüsenschläuche eingebettet sind, welche das Bild durchschnittener Papillen darbieten. Man sieht hier ein mehrschichtiges Cylinderepithel, welches in der Mitte einen freien Hohlraum lässt und am meisten dem Querschnitt eines Drüsenganges ähnelt. Interessant ist, dass diese Cyste gerade unter der äusseren Haut liegt. Der Raum zwischen Cyste und Körperoberhaut beträgt nur wenige Millimeter. Man sieht, wie die Cystenwand sich in ein derbfaseriges Bindegewebe fortsetzt, eigentlich ohne Uebergang. In diesem Bindegewebe sind nur recht spärliche Blutzellen. Nach der freien Körperhaut zu wird das Bindegewebe lockerer und weitmaschiger und enthält spärliche Fettzellengruppen. Es sind diese Maschennetze die makroskopisch schon sichtbaren Befestigungen des Tumors an der Körperhaut, welche sich beim Abheben der Haut brückenartig zur Geschwulst spannen. Da dieser Schnitt sehr nahe dem unteren Stammesende des Kindes ist, so ist hier, wie das schon öfters erwähnt wurde, die Befestigung eine innigere, wie an anderen weiter unten gelegenen Partieen. Daher sehen wir hier ein weitverzweigtes Maschennetz, während weiter unten nur hie und da eine Bindegewebsbrücke steht. Auf dieses Netzwerk folgt dann die äussere Haut, welche reichlich Haarbälge, kleine Blutgefässe und Schweissdrüsen zeigt. Das mehrschichtige Plattenepithel ist mit einer dünnen Hornlamelle bedeckt.

In einer ausserhalb der jetzt beschriebenen Stelle des Schnittes II liegenden sieht man ein ganzes Feld von quergetroffenen Papillen, wie ich sie schon oben als ähnlich den Ovarialcystomen beschrieben habe. Man sieht wieder Cylinderepithelschläuche, welche umspült werden von einer grossen Menge rother Blutkörperchen. Ihr Inhalt sind schlecht sich färbende Zellen mit noch erkennbaren Kernen, offenbar abgestossene Epithelien.

Schnitt III stammt aus dem schwammigeren dunklen Theil und zeigt daher einen grossen Blutreichthum. Man sieht zwischen dem spärlichen, rundzelligen Grundgewebe zahllose, goldgelbe Blutscheiben, welche sich oft zu einem Thrombus, der einen cystenartigen Raum ausfüllt, verdichten. Man bemerkt in diesen oft schon makroskopisch sichtbaren Blutthromben im mikroskopischen Bilde schwarzen, körnigen Farbstoff, welchen Herr Geheimrath Ponfick als Derivat des Blutfarbstoffes auffasst. Ich habe bei einem fünfmonatlichen menschlichen Embryo ähnlichen Farbstoff in den verschiedenen inneren Organen angetroffen. Man sieht

in diesem Schnitt, von einem fasrigen Bindegewebe umzogen, welches nach innen zu in einen cubischen Zellsaum übergeht, ein Gewebe mit grossen, hellen, polygonalen Zellen. Die Zellen sind sehr gross, die Kerne verhältnissmässig klein, sodass sie entfernt an Pflanzenparenchym erinnern. Ich sah derartige Gebilde in embryonalen Schnitten häufig und fasse sie als embryonales noch wenig differencirtes Gewebe auf (vielleicht Knorpelanfänge?).

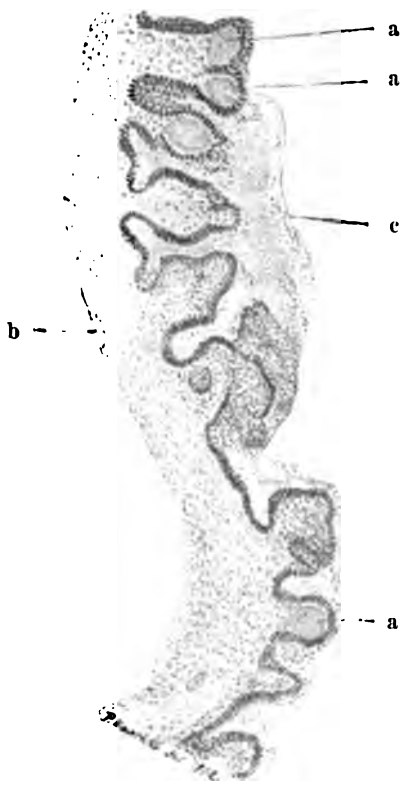

Fig. 5.

Fig. 6.

Von einer derbfasrigen Membran umschlossen sieht man neben einander zwei rundliche Knorpelstückchen; auffallend ist hier wieder die grosse Zahl der Knorpelkerne. Es ist hyaliner, noch auf embryonaler Stufe stehender Knorpel.

Schnitt IV bietet wenig anderes, als die vorhergehenden, nur fällt bei dem nach v. Gieson gefärbten Präparate auf, dass das Grundgewebe der Geschwulst nicht ganz einheitlich ist, sondern aus zwei durch die Färbung wohl voneinander unterschiedenen Geweben besteht, einem prachtvoll roth gefärbten aus Faserzügen mit Spindelzellen und einem blau-braunrothen zellreichen mit runden Kernen.

Aus einem bis zwei Dutzend anderer Blöcke, die im Wesentlichen ähnliche Bilder ergaben, wie die schon beschriebenen, sei nur noch Folgendes hervorgehoben:

Block 12, aus dem blutreichen, schwammigen Theile des Tumors stammend, enthält einen ca. erbsengrossen Blutthrombus, welcher durch die schon oben erwähnten, schwarzen vom Blutfarbstoff gebildeten Körnchen eine Art concentrischer Anordnung erhält. Hier sieht man ferner weite lymphspaltenähnliche Hohlräume, auch finden sich gyrusartige Windungen von unzweifelhafter Gehirnsubstanz, wie Fig. 4 lehrt.

Block 20, aus den tiefsten Theilen der Geschwulst nahe dem unteren Pol entnommen, weist zwei Stellen von osteoidem Gewebe, Knochenbälkchen ohne Verkalkungen, neben darmähnlichen Elementen auf. Bei der Durchsicht der hiervon angefertigten Serienschnitte sieht man, dass dieses osteoide Gewebe allmählich in Knorpelgewebe übergeht.

Also auch mir ist es, wie P. Stolper, gelungen, Elemente aller drei Keimblätter in dem von mir untersuchten Tumor zu finden und zwar so verschiedenartige Gewebe nebeneinander, dass man mit der Erklärung durch den Canalis neuroentericus oder der Ableitung von den Vestiges médullaires-coccygiennes oder mit anderen früheren Erklärungen nicht auskommen würde. Wenn die Geschwulst auch an vielen Stellen einen durchweg drüsenartigen Bau zeigt, so bin ich weit davon entfernt, ihn für ein Adenom u. s. w. zu halten; schon die Varietät des Drüsenepithels würde dagegen sprechen.

Es lässt sich ferner nicht leugnen, dass oft sarcom- oder carcinomähnliche Partieen zur Beachtung gelangten. Es ist aber im Ganzen genommen ein recht complicirtes Gebilde, welches am besten durch das atypische Wuchern der Gewebe eines missstalteten Embryos erklärt werden kann.

Herrn Dr. P. Stolper verdanke ich die Photographie (Fig. 6) noch eines zweiten Kindes mit einer Sacralgeschwulst, die recht gut die äussere Form von angeborenen Sacralgeschwülsten bei einem lebenden Kinde veranschaulicht. Es handelt sich in diesem Falle um ein 14 Monate altes Kind, welches in der Kreuzsteissbeingegend einen faustgrossen Tumor darbietet und welches in der Poliklinik des Knappschaftslazarethes in Königshütte zur Beobachtung gelangte. Man konnte in ähnlicher Weise, wie dies Virchow von seinem „Schliewener Kinde“ berichtet, deutliche Contractionen an der Geschwulst wahrnehmen, wenn das Kind unruhig war oder die Haut über dem Tumor gereizt wurde. Leider verweigerten die Eltern seiner Zeit die Operation, sodass Näheres über die Zusammensetzung der Geschwulst nicht gesagt werden kann.

Nach Fertigstellung vorliegender Arbeit erschien Borst's „Die Lehre von den Geschwülsten“. Man findet in demselben die schon aus seinen früheren Veröffentlichungen bekannte Auffassung der Genese der Kreuzsteissbeingeschwülste wiederholt.

Borst zieht hier eine scharfe Grenze bezüglich der Entstehung zwischen Intrafötationen und Sacralgeschwülsten. Er verlangt bei ersteren den Nachweis fötaler Organe oder von Bruchstücken solcher. Unter Sacraltumoren versteht er alle übrigen, histologisch verschiedenartige Gewebe enthaltenden Geschwülste der Kreuzsteissbeingegend. Erstere seien bigerminalen Ursprunges, letztere seien durch das Persistiren embryonaler Gewebselemente oder durch atypisches Wuchern des unteren Endes des Medullarrohres zu erklären. Dass es bei einer solchen Eintheilung oft schwierig sein wird, die einzelnen Geschwülste je in die richtige Gruppe zu bringen, giebt er unumwunden zu, da es ja mannigfaltige Uebergänge zwischen den einzelnen Tumoren giebt, er giebt ebenso zu, dass beide Gruppen viel Gemeinsames haben. Er zieht aber doch für die Sacralgeschwülste, unter welche er auch darm- und hirnhaltige rechnet, die verschiedenen alten von uns anfangs besprochenen Erklärungen heran. So machen ihm z. B. der Kümmel'sche und Hennig'sche Fall, beide mit Augenanlagen, bei der Classificirung Schwierigkeiten; den ersten erklärt er für monogerminal entstanden, die hochentwickelte Retina von Hennig indes glaubt er zu den Intrafötationen rechnen zu müssen. Mit Zahnanlagen in den Sacralgeschwülsten kommt er ebenfalls in Verlegenheit; da die Zahnbildung bei Säugethieren auf die Region der Mundhöhle beschränkt sei, müssten solche Geschwülste, welche deutlich ausgebildete Zähne enthalten, der bigerminalen Reihe zuzuzählen sein.

Ich meine, wenn die Schwierigkeit, eine Grenze zwischen beiden Gruppen zu ziehen, so gross ist, so sollte man doch lieber die alles erklärende bigerminale Theorie für alle angeborenen Kreuzsteinbeingeschwülste heranziehen.

Was nun die Entstehung der Sacralgeschwülste anlangt, so sind wohl die meisten, sofern sie der bigerminalen Theorie zuneigen, darin einig, dass die Geschwulst aus einem Richtungskörperchen oder einer Furchungskugel entsteht. In sehr geistvoller Weise führt Wilms in seinem Buche über die Mischgeschwülste den Nachweis, dass es sich um eine versprengte Blastomere dabei handeln müsse. Allerdings sind die Ausführungen von Wilms im Speciellen für Hoden- und Ovarialmischgeschwülste berechnet, er erklärt aber ausdrücklich, dass die congenitalen Sacrococcygealgeschwülste aus denselben Elementen, wenigstens zum Theil entstünden. Er sagt wörtlich: „Wir müssen uns bezüglich eines Theiles der fötalen Inclusionen und echten parasitären Inclusionen der Ansicht Marchand's anschliessen, dass sie den Keimdrüsenembryonen gleichwerthig sind." Wilms kommt denn zum

Schlusse seiner Ausführungen über die Entstehung der Doppelmissbildungen, fötalen Inclusionen und Embryonen zu folgender Eintheilung:

1. Entwicklung zweier auf einer Keimblase sich bildenden Anlagen mit theilweiser Verwachsung a) gleichwerthiges Wachsthum, Doppelbildung (symmetrische Form), b) frühzeitiges Zurückbleiben des einen (unsymmetrische Form), c) Einschluss des Parasiten, Inclusion.

2. Auf einer Keimblase entwickelt sich eine Anlage, die überproducirte Furchungskugeln bei Seite schiebt und einschliesst a) die eingeschlossene Furchungskugel entwickelt sich schon sehr früh mit der autositären Anlage mit dann gewöhnlich auffallend vollkommenen Bildungen, Inclusionen deutlich schon bei der Geburt, b) die Furchungskugel ruht mehr oder weniger lange im Organismus, das Wachsthum wird erst veranlasst durch eine Gelegenheitsursache, oft erst im fertigen Organismus, die meisten Fälle von Bauchhöhleninclusionen, Keimdrüsenembryome und embyroide Geschwülste".

Die Sacralteratome, welche Wilms noch besonders bespricht, ist er nicht geneigt, wie Marchand, als durch die Befruchtung einer Polzelle oder eines Richtungskörperchens entstanden anzusehen, er will eine bestimmte Meinung in dieser Frage nicht äussern. Ueberhaupt verwahrt er sich am Ende davor, dass seine Ausführungen hinsichtlich der Entstehung dieser Gebilde als etwas Bindendes angesehen werden; es müsse dieses Capitel der pathologischen Embryologie vielmehr noch weiter durchforscht worden.

Mag dem nun sein wie ihm wolle, soviel ist sicher, dass ein so genauer Kenner der Geschwülste, im Besonderen der Mischgeschwülste, wie Wilms, nicht im Entferntesten daran denkt, die Entstehung der Sacralgeschwülste, ob nun Inclusionen dabei vorhanden sind oder nicht, durch spätembryonale, persistirende Gewebsstücke zu erklären, vielmehr mit Marchand dazu kommt, dass entweder zwei Keimanlagen verwachsen und verschieden weit ausgebildet werden oder der Theil eines Eies, sei es ein Richtungskörperchen oder eine Furchungskugel resp. Blastomere den Anlass zu diesem atypischen Wuchern der Kreuzsteissbeingeschwülste giebt. In jedem Falle muss man einen bigerminalen Ursprung für diese Teratome annehmen.

Literaturverzeichniss.

Ausser der angeführten Literatur siehe die Literaturverzeichnisse in Calbet's, Stolper's und Kiderlen's Arbeit.

Luschka, Der Hirnanhang und die Steissdrüse des Menschen. 1860. Virchow's Archiv. XVIII.

Senftleben, Erfolgreiche Operation eines Tumor coccygeus. Deutsche Klinik. XVII. Berlin 1865.

Braune, Die Doppelbildungen und angeborenen Geschwülste der Kreuzbeingegend in anatomischer und klinischer Beziehung. Leipzig 1862.
Virchow, Die Sacralgeschwulst des Schliewener Kindes. Berliner klin. Wochenschr. VI. 1869.
Freyer, Zur Casuistik der Kreuzbeingeschwülste mit fötalem Inhalt. Virchow's Archiv. LVIII. 1873.
Lüttkemüller, Vier Fälle von angeborenen Sacralgeschwülsten. Oesterr. med. Jahrbuch. 1875.
Kornalewski, Zur Casuistik der congenitalen Sacralgeschwülste. Dissert. Königsberg 1876.
Ahlfeld, Ein zweites Schliewener Kind. Ein Fall von unabhängigen Bewegungen in einem angeborenen Sacraltumor. Archiv f. Gyn. VIII. 1875. Sectionsbericht 1877. 12. Bd.
Tourneux et Hermann, Sur la persistance des vestiges médullaires-coccygiens pendant tonte la période foetale chez l'homme et sur le rôle de ces vestiges dans la production des tumeurs sacro-coccygiennes congénitales. Journ. de l'anatom. et physiol. XXIII. Paris 1887.
Senger, Ueber Dermoidcysten des Beckenbindegewebes u. s. w. Archiv f. Gynäkol. 37. Bd. 1890.
Calbet, J., Contribution à l'étude des tumeurs congénitales d'origine parasitaire de la région sacro-coccygienne. Paris 1893.
Wanner, Richard, Ueber congenitale Sacraltumoren. Dissert. Berlin 1893.
Frank, E., Ueber einen Fall von Tumor sacralis congenitus mit maligner Degeneration und Metastasenbildung. Prager med. Wochenschr. II. 1894.
Hildebrand, Ueber angeborene cystöse Geschwülste der Steissgegend. Archiv f. klin. Chirurgie. 49. 1895.
Feldmann, Beiträge zur Kenntniss der Sacraltumoren. Dissert. Berlin 1895.
Giglio, Ueber einen Fall von Teratoma sacracoccyg. Ref.: Centralbl. f. Chirurgie. XXVIII. 1897.
Tusini, Giuseppe, Di un amorfo della Spazio retto-sacro-coccygeo. Atti della Società Italiano di Chirurgia. Roma 1897.
Borst, Die angeborenen Geschwülste der Sacralregion. Zusammenfassendes Referat. Ziegler's Centralbl. f. allgem. Patholog. u. path. Anatom. IX. 1898.
Stolper, P., Die angeborenen Geschwülste der Kreuzsteissbeingegend. Deutsche Zeitschr. f. Chirurgie. 50. Bd. Jan. 1899. S. 208 u. Festschrift für Ponfick.
Kiderlen, Franz, Die teratoiden Geschwülste der Kreuzbeingegend vom klinischen Standpunkt nebst Mittheilung eines einschlägigen Falles. Zeitschr. f. Chirurgie. 52. Bd. 1899.
Huber, Francis, Teratoma of Sacrum and Coccyx. Archives of Pediatrics. January 1899.
Hennig, Ueber congenitale Sacraltumoren. Ziegler's Beitr. z. path. Anatom. u. allgem. Patholog. XXVIII. 1900.
Hagen-Thorn, Ein operativ behandelter Fall von angeborener Sacralgeschwulst beim Erwachsenen. Archiv f. klin. Chirurgie. 60. Bd. 1900.
Linser, P., Ueber Sacraltumoren und eine seltene fötale Inclusion. Beitr. z. klin. Chirurgie. XXIX. Heft 2. 1900.
Borst, Max, Ein Sacraltumor von hirnartigem Bau. Ziegler's Beitr. 31. Bd. 1902.
Hagenbach, E., Beitrag zur Kenntniss der angeborenen Sacrococcygealtumoren. Langenbeck's Archiv. LXVI.
Gessner, Ueber Mischgeschwülste des Hodens. Deutsche Zeitschr. f. Chirurgie. 60. Bd. 1902.
Wilms, M., Die Mischgeschwülste. 3 Bde. Berlin-Leipzig 1899/1902.
Krömer, P., Ueber die Histogenese der Dermoidcystome und Teratome des Eierstocks. Archiv f. Gynäkolog. 57. Bd. 2. Heft.
Borst, M., Die Lehre von den Geschwülsten. Wiesbaden 1902.

XXIX.

Aus dem pathologischen Institut der Universität Leipzig.
(Prof. Marchand.)

Ueber Knorpel- und Knochenbildung in den Tonsillen.

Von

Dr. **Hans Nösske,**
vormals Assistenten des Instituts, z. Z. Assistenzarzt a. d. königl. chirurg. Klinik in Kiel.

Die Tonsillen sind entsprechend ihrem anatomischen Bau und ihrer Lage zu entzündlichen Veränderungen im hohen Grade disponirt. Gleichwohl besitzen dieselben nur eine geringe Neigung zu Geschwulstbildungen. Dieses Verhalten der Tonsillen ist in doppelter Hinsicht bemerkenswerth: einerseits im Hinblick auf die geschwulstätiologische Lehre, der zu Folge chronische Reizzustände häufig zur Entstehung von Neoplasmen, besonders Carcinomen, Veranlassung geben, andererseits im Hinblick auf die Thatsache, dass das Gewebe der Tonsillen häufig hyperplastischen wie regressiven Veränderungen unterliegt. Der verbreiteten Hyperplasie im kindlichen Alter entspricht eine nicht minder häufige Atrophie im höheren Alter, welch letztere nicht nur mit einer Verminderung des lymphatischen Gewebes, sondern oft gleichzeitig mit einer Atrophie des Bindegewebes und Substitution des letzteren durch Fettgewebe (sog. lipomatösen Atrophie) einhergeht. Im Anschluss an acute und chronische Entzündungen kommt es nicht selten zur Entwicklung von festen Secretpfröpfen, Steinen und zu Narbenbildungen.

Die genannten Veränderungen sind als alltägliche Befunde genügend bekannt, und über ihre Deutung herrschen wohl keine wesentlichen Meinungsverschiedenheiten. Anders verhält es sich mit den weniger bekannten Knorpel- und Knochenbildungen in den Tonsillen, über die noch heute die Anschauungen weit auseinandergehen. Das Vorkommen von Knorpel und Knochen in den Gaumenmandeln gilt heutigen Tages wohl noch vielfach als ein relativ seltener Befund,

und die Literatur enthält darüber nur ganz spärliche, z. Th. wiedersprechende Angaben.

Zwei Theorien existieren über die Herkunft des Knorpels und Knochens in den Tonsillen; nach der einen (Orth, Deichert) handelt es sich um embryonale Aberrationsvorgänge, nach der anderen (Pollack, Lubarsch) um Producte eines metaplastischen Processes.

Die ersten Beobachtungen von Knorpel- und Knocheneinlagerungen in den Gaumenmandeln rühren von Orth[1]) her, dessen Schüler Deichert dieselben im Jahre 1895 ausführlicher mitgetheilt und durch weitere Fälle ergänzt hat. Deichert fand „Knorpel und Knochen symmetrisch in dem Bindegewebsbalg beider Tonsillen, vorzugsweise in der Tiefe des Organs gelegen, bei Individuen verschiedenen Lebensalters, ohne besondere, darauf bezügliche pathologische Veränderungen an dem eigentlichen Follikelapparat“ (a. a. O. S. 439). Von den Fällen, die Deichert mittheilt, ist besonders der eine bemerkenswerth, der ein zweijähriges, an Diphtherie gestorbenes Kind betrifft. Hier überwiegt im Gegensatz zu den übrigen Fällen bei weitem der Knorpel den Knochen. „Die Knorpelherde sind fast durchweg durch ein concentrisch geschichtetes Perichondrium mit abgeplatteten Zellen scharf gegen die Umgebung abgegrenzt und zeigen im Innern eine lebhafte Zellbildung. Die relativ grossen Knorpelkapseln liegen meist so nahe aneinander, dass die Grundsubstanz ganz zurücktritt kurz der embryonale Typus des Knorpels gewahrt ist“ (a. a. O. S. 439) Dieser Befund hat wohl hauptsächlich Deichert bestimmt, dem bereits von Orth angedeuteten Gedanken folgend, hierin Aberrationsvorgänge des fötalen Knorpels, der liegen geblieben und später weitergewuchert sei, zu erblicken. Er leitet jene Knorpel- und Knochenherde aus Derivaten des zweiten Kiemenganges ab.

In dieser Annahme wurde Deichert noch bestärkt durch einen zweiten eigenartigen Befund. „Bei der Herausnahme der Halsorgane einer am Meningitis und Miliartuberculose zu Grunde gegangenen 35jährigen Frau fiel es nämlich auf, dass der linke Processus styloideus ausserordentlich lang war, sodass er durchschnitten werden musste; zugleich erwies sich das entsprechende kleine Zungenbeinhorn etwas vergrössert. Eine genauere Untersuchung ergab ferner, dass in dem Ligamentum stylohyoideum der anderen Seite ein isolirtes, etwa 2 cm langes Knochenstück sass, und daneben fand sich in beiden Tonsillen an der hinteren Ecke unmittelbar an dem Arcus palatinus eine verknöcherte Stelle, rechts mehr rundlich, von der Grösse einer kleinen

1) Festschrift zu Virchow's 50jährigem Doctorjubiläum. Göttingen 1893.

Erbse, links ausgedehnter (etwa 1 cm) in Gestalt einer unregelmässigen Spange. Ein Zusammenhang mit der Nachbarschaft liess sich zwar nicht erkennen, typisch war aber wiederum der Sitz und die Richtung, entsprechend den Derivaten des zweiten Kiemenbogens, und vor allem das Zusammentreffen mit jenen entwicklungsgeschichtlich zu erklärenden Varietäten" (a. a. O. S. 443).

Der Anschauung von Orth und Deichert sind auch Ziegler und Ribbert beigetreten. So erwähnt Ziegler in der neuesten Auflage seines Lehrbuches der speciellen pathologischen Anatomie (10. Aufl. 1902, S. 526), „dass in den Mandeln und Gaumenbögen resp. in den von denselben ausgehenden epithelialen und sarkomatösen Geschwülsten Knorpelgewebe und Knochen vorkommen, deren Herkunft auf den zweiten Kiemenbogen zurückzuführen ist". Und Ribbert bemerkt in seinem kürzlich erschienenen Lehrbuch der speciellen pathologischen Anatomie (S. 225): „In den Tonsillen kommen ferner als Rest des embryonalen Kiemenbogenknorpels, zuweilen symmetrisch auf beiden Seiten, meist im unteren und äusseren Abschnitt, kleine Knorpelinseln und -spangen vor, die theilweise in Knochen übergehen, im übrigen aber keine besondere Bedeutung beanspruchen." Kaufmann erwähnt den Befund von Knorpel und Knochen in den Tonsillen, ohne auf eine Deutung desselben näher einzugehen. Langerhans glaubt, dass diejenigen seltenen Hyperplasien der Tonsillen, die in einer Vermehrung des Bindegewebes bestehen, stets zur Induration und zuweilen zur Verknöcherung führen.

Weitere Beobachtungen über Knorpel- und Knochenherde in den Tonsillen sind von Walsham, Wingrave und neuerdings von Töpfer mitgetheilt worden. Walsham[1]) fand bei Untersuchungen der Tonsillen von Phthisikern auf das Vorkommen von Tuberkeln und Tuberkelbacillen in den Mandeln eines 50jährigen Mannes zufällig zahlreiche kleine, besonders an der Basis der Krypten liegende, nicht in das adenoide Gewebe eindringende Knochen in Form von Trabekeln, Ringen oder soliden Knötchen und gelegentlich auch Knorpel. Einen ähnlichen Befund erhob er in den etwas atrophischen Tonsillen eines 27jährigen Phthisikers, nur fand sich hier reichlicher hyaliner und faseriger Knorpel, der an einigen Stellen in Knochen sich umzubilden schien. Walsham untersuchte im Ganzen 34 Fälle und fand unter diesen zweimal Tonsillen mit knorpelartigen Knocheneinlagerungen; er hält diese Bildungen für fötalen Ursprungs und erklärt sie im Sinne Deichert's als Reste des zweiten Kiemenbogens.

1) Citirt nach Töpfer.

Wingrave berichtet über Knorpelherde von hyalinem und Faserknorpel in hyperplastischen Tonsillen, die einem 20jährigen Manne exstirpirt worden waren. Bald lag der Knorpel in einem fibrösen Bett, bald in der lymphoiden Pulpa, aber nie in den Follikeln. Wingrave[1]) fand in 200 Fällen dreimal Knorpelherde und glaubt, dass dieselben „originate in developmental vestiges“ und identisch mit dem subpharyngealen Knorpel Luschka's seien, während die Knochenherde sich aus dem Bindegewebe entwickelt hätten.

Töpfer hat neuerdings einen Befund von Knorpel und quergestreiften Muskeln in der Tonsille eines 23jährigen, wegen Mycosis tonsillaris benigna behandelten Mädchens mitgetheilt. Töpfer konnte nur etwa ein Drittel der Tonsille mikroskopisch untersuchen und zwar ein Stück aus dem Centrum derselben. Während Töpfer das mitten im Gewebe der Mandel liegende Bündel quergestreifter Muskelfasern als einen Ausläufer der benachbarten Musculatur ansieht, betrachtet er den Knorpel in der Tonsille nicht als Abkömmling eines Kiemenbogens, sondern als „Neubildung in einem heterologen Gewebe“, als „Enchondrom von geringer Ausdehnung“ (a. a. O. S. 23 u. 25).

Töpfer's Deutung der Knorpel- und Knochenbildungen in der Tonsille weicht demnach nicht unwesentlich von der Orth-Deichert'schen Auffassung ab, und es lässt sich nicht bestreiten, dass die von letzteren Autoren aufgestellte Hypothese durch die neueren Studien über Metaplasie, besonders auch durch die vielseitigen Beobachtungen Pollack's, einigermaassen zweifelhaft geworden ist. Pollack berichtet über Knochenbefunde in alten tuberculösen Lymphknoten, verkalkten tuberculösen Herden der Lunge, Pleura und unter anderen auch über Knorpel- und Knochenbefunde in den Tonsillen. Seine Fälle betrafen (meist tuberculöse) Individuen zwischen 33 und 73 Jahren. Ueberall fanden sich in den Tonsillen Zeichen einer chronischen leichteren oder schwereren Entzündung der tieferen Partien mit (meist hämorrhagischen) Schüben, Narbenbildung und schliesslich Auftauchen von Knochen in diesem derben Narbengewebe mit intimster Beziehung zu ihm (a. a. O. S. 200). In 2 Fällen fehlte der Knorpel völlig. Pollack folgert: „Der Knochen kann nur durch Metaplasie des derben Bindegewebes entstanden sein. Die histologischen Bilder sprechen dafür, dass dies unter den Erscheinungen localer Proliferation der Matrix vor sich gegangen ist“. Gegen die Annahme, dass es sich in seinen Fällen um versprengte fötale Gewebskeime handele, sprechen nach Pollack „die überall nachgewiesenen entzündlichen Erscheinungen, das Auftreten des Knochens im Bereiche der entzündeten

1) Citirt nach Töpfer.

resp. entzündet gewesenen Partien und seine intime Beziehung zum Bindegewebe, ferner das Fehlen von Knorpel — wenigstens in 2 Fällen". Pollack nimmt demnach für seine Fälle einen metaplastischen Process als sehr wahrscheinlich an, wagt aber diese Deutung vorläufig nicht auf die Deichert'schen Fälle auszudehnen, die trotz vieler Analogien in mancher Hinsicht von den seinigen abweichen: so fehlten in Deichert's Fällen mit Ausnahme eines einzigen entzündliche Erscheinungen; auffallend waren ferner das reichliche, zum Theil sehr reichliche Vorkommen von Knorpel und zwar hyalinem Knorpel und die verhältnissmässig geringen Beziehungen des Knochens zum umliegenden Bindegewebe.

Angesichts dieser Meinungsverschiedenheiten in der Beurtheilung des fraglichen Tonsillenbefundes erschien eine erneute Nachprüfung desselben an der Hand geeigneten Untersuchungsmaterials wünschenswerth. Ich hatte als Assistent am pathologischen Institut zu Leipzig Gelegenheit, sechs Fälle von Knorpel- und Knochenbildungen in den Tonsillen zu beobachten, die Herr Geheimrath Prof. Marchand mir zur Veröffentlichung freundlichst überlassen hat. Bei der am Institut geübten Technik, bei Section der Rachenorgane auch einen Schnitt durch die Tonsillen zu legen, gerieth das Messer gelegentlich auf Widerstand, welch letzterer sich bei genauerem Zusehen als durch eine Knochenspange bedingt erwies. Durch eine Zeit lang fortgesetzte regelmässige Palpation bezw. Incision der Tonsillen wurden in kürzerer Zeit sechs Fälle von knochenhaltigen Tonsillen ermittelt. Da keineswegs das ganze Sectionsmaterial eines Jahres auf derartige Befunde geprüft wurde, so sind die erhobenen sechs Beobachtungen zu einer sicheren procentualen Berechnung der Häufigkeit dieses Befundes nicht gut verwerthbar. Erwägt man aber, dass nur jene Tonsillen, bei denen die Palpation bezw. Incision ein positives Resultat ergab, untersucht wurden, während alle anderen, die vielleicht feinste, kaum tastbare Knocheneinlagerungen bezw. nur Knorpeleinschlüsse enthielten, unberücksichtigt blieben, so geht man wohl nicht fehl, wenn man das Vorkommen von Knorpel und Knochen in den Tonsillen als einen keineswegs seltenen Befund hinstellt.

In fünf Fällen fand sich Knorpel bezw. Knochen in beiden Tonsillen, in einem Falle nur auf einer Seite. Irgend welchen charakteristischen Sectionsbefund, der für die in Rede stehenden Veränderungen von besonderer Bedeutung gewesen wäre, konnten wir ebenso wenig wie Deichert und Pollack ermitteln, weshalb auf eine ausführlichere Wiedergabe der entsprechenden Sectionsprotokolle wohl verzichtet werden darf. Viermal handelte es sich um männliche Individuen im

Alter von 37 bis 60 Jahren, von denen 3 an ulceröser Lungentuberculose, 1 an Arteriosklerose und Myocarditis zu Grunde gegangen waren; 2 Fälle betrafen Frauen im Alter von 51 bezw. 76 Jahren, erstere einer Kachexie durch gangränöse Beingeschwüre (auf der Basis einer alten Syphilis), letztere einem senilen Marasmus erlegen.

Wir geben in Kürze die anatomischen und histologischen Befunde der einzelnen Fälle wieder.

Fall I. 37jähriger Mann. Anatomische Diagnose: Ulceröse Lungenphthise. Tuberculöse Ulcerationen in Larynx, Epiglottis und Darm. Beide Tonsillen etwas geschwollen und geröthet. In einzelnen Lacunen kleine gelbliche Pfröpfchen. Bei Palpation ist am Grunde der Tonsillen beiderseits je eine derbe, nach beiden Enden spitz zulaufende Knochenspange zu fühlen.

Mikroskopische Untersuchung. Die Follikel sind gross und zahlreich, hier und da enthalten sie Tuberkel mit Riesenzellen, nirgends ist Verkäsung oder sonstige Nekrose nachweisbar. Dicht unterhalb des lymphatischen Gewebes breitet sich ein zell- und gefässreiches Bindegewebe aus, das frei von tuberculösen Processen erscheint und in unregelmässig verlaufenden Zügen nach abwärts zieht. Unterhalb dieses zellreichen, faserigen Bindegewebes liegen breitere Schichten eines weniger zellhaltigen, welligen Bindegewebes, zwischen welchem eingestreut sich Fettgewebe findet.

In diese unteren Bindegewebsschichten sind mehrere rundliche bezw. ovale und unregelmässig zackige Knochenherde eingelagert. Das umgebende Bindegewebe schliesst sich unmittelbar an dieselben an und ist z. Th. in mehr minder regelmässigen Schichten um die Knochenstücke angeordnet, sodass gelegentlich der Eindruck eines periostalen Ueberzugs hervorgerufen wird. Der Knochen besteht aus zarten Lamellen mit schönen Knochenkörperchen. Einige Knochenstücke enthalten rundliche bezw. unregelmässig begrenzte kleine Markräume, die mit einem zellarmen Fettmark erfüllt sind, und vereinzelte Havers'sche Canälchen. Hier und da sieht man umschriebene Kalkablagerungen im Knochen, kenntlich an der tiefdunkelblauen Färbung mit Hämatoxylin.

Ganz vereinzelt finden sich im Bindegewebe kleine Inseln elastischen Knorpels, namentlich in den tieferen Schichten, versprengt, und an einer Stelle lässt sich die Umbildung der Knorpelzellen in Knochengewebe deutlich erkennen.

Nirgends dringen die Knochenlamellen in das lymphatische Gewebe ein.

Fall II. 40jähriger Mann. Anatomische Hauptdiagnose: Ulceröse Lungenphthise. Tuberculöse Ulcerationen im Larynx und Darm. Der Tonsillenbefund ist im Wesentlichen der gleiche wie im Fall I, doch sind die Tonsillen kleiner.

Mikroskopische Untersuchung. Das lymphatische Gewebe ist weniger stark entwickelt als in Fall I und enthält ganz vereinzelte Tuberkel mit Riesenzellen. Das Bindegewebe ist weniger zell- und gefässreich als im ersten Falle, in den oberen Schichten zellreicher als in den unteren; letztere sind zum grossen Theil durch Fettgewebe gebildet, das bis in die oberen Schichten hier und da vordringt.

Dicht unterhalb des lymphatischen Gewebes liegen drei grössere Knochenherde, einige kleinere in den unteren Bindegewebsschichten, wo auch Uebergänge des Bindegewebes zu elastischem Knorpel erkennbar sind. Auch hier greifen die mit Markräumen ausgestatteten Knochenlamellen nicht auf das lymphatische Gewebe über.

Fall III. 47jähriger Mann. Anatomische Hauptdiagnose: Ulceröse Lungenphthise. Tuberculöse Darmgeschwüre. Beide Tonsillen deutlich vergrössert, geschwollen, in den Lacunen reichlich schmierig gelbliche Massen. Beim Einschneiden geräth das Messer beiderseits auf umfangreiche knöcherne Resistenzen, die augenscheinlich am Grunde des Organs lagern.

Mikroskopische Untersuchung. Das reich entwickelte lymphatische Gewebe, in welchem sich tuberculöse Entzündungen nicht nachweisen lassen, ist streckenweise von zell- und gefässreichen, breiteren Bindegewebszügen umsäumt, die einigermaassen an älteres Granulationsgewebe erinnern. Die Blutgefässe sind stark gefüllt. An einigen Stellen lagern kleine Haufen rother Blutkörperchen frei im Bindegewebe. In den unteren Schichten des Bindegewebes liegen zwei ausserordentlich umfangreiche, in mit Hämatoxylin und Eosin gefärbten Celloidinschnitten schon mit blossem Auge erkennbare, intensiv roth glänzende, länglich-ovale bezw. unregelmässig begrenzte Knochenstücke mit z. Th. sehr bedeutenden, zellreichen Markräumen und grösseren Havers'schen Canälchen. Diese Knochenlamellen reichen dicht bis an die Follikel heran, dringen aber nirgends in das adenoide Gewebe ein. An einer Stelle findet sich ein umschriebener Herd von elastischem Knorpel, der sich gegen das umgebende Bindegewebe nur undeutlich abgrenzen lässt. Letzteres erscheint im Bereiche dieses Knorpelherdes etwas gequollener und homogener.

Fall IV. 60jähriger Mann. Anatomische Hauptdiagnose: Arteriosklerose, Myocarditis, allgemeine Cyanose. Beide Tonsillen geschwollen, derb, blutreich. Beim Einschneiden derselben kommen beiderseits umfangreiche Knocheneinlagerungen zum Vorschein.

Mikroskopische Untersuchung. Das lymphatische Gewebe ist vermindert, theilweise hämorrhagisch infiltrirt, das Bindegewebe im allgemeinen mässig zellreich, in den oberen Schichten vielfach in regelmässigen Zügen verlaufend, die an einigen Stellen durch zahlreichere, gequollene, auffallend homogene Partien unterbrochen werden und unter Bildung ovaler oder rundlicher Herde unmittelbar in elastischen bezw. hyalinen Knorpel übergehen. Die Neigung des Bindegewebes zur Umbildung in Knorpel ist in diesem Präparat besonders ausgesprochen und sehr schön zu verfolgen. So findet sich unter anderem ein schon mit blossem Auge als bläulicher, ovaler Fleck gut erkennbarer Herd von typischem hyalinem Knorpel, der von einigen concentrisch geschichteten Bindegewebszügen (nach Art eines Perichondriums) umsäumt ist. Daneben sind umfangreiche Knochenlamellen mit zahlreichen Knochenkörperchen, vereinzelten Havers'schen Kanälen und Markräumen, die ein zellreiches Mark einschliessen, vorhanden.

Die Knorpel- und Knochenherde liegen theilweise unmittelbar dem lymphatischen Gewebe an, dringen aber nirgends in dasselbe ein.

Fall V. 51jährige Frau. Anatomische Hauptdiagnose: Gangränose Beingeschwüre. Multiple, syphilitische Narben. Tonsillen mässig abgeplattet. Bei Palpation derselben werden beiderseits einige kleine Knochenspangen nachgewiesen.

Mikroskopische Untersuchung. Das lymphatische Gewebe ist stark reducirt, an seiner Stelle hat sich ein z. Th. faseriges, zellreiches, z. Th. lamellöses, zellarmes Bindegewebe entwickelt. Daneben kommt vielfach Fettgewebe zum Vorschein. Entzündungsprocesse bezw. Narben und dergl. sind nicht nachweisbar. Aus dem Bindegewebe gehen an mehreren Stellen unmittelbar kleinere und grössere Herde elastischen Knorpels hervor, die theilweise miteinander verschmelzen und so eine umfangreiche Knorpelzone dicht unter dem lymphatischen Gewebe bilden. An manchen Stellen wird der elastische Knorpel auffallend homogen, von hyaliner Beschaffenheit, doch entwickelt sich nirgends typischer hyaliner Knorpel.

Hier und da finden sich, unmittelbar an den Knorpel sich anschliessend, kleine Knochenherde, die augenscheinlich aus dem Knorpelgewebe hervorgegangen sind. An anderen Stellen bilden sich Knocheninseln unmittelbar aus dem Bindegewebe.

Fall VI. 76jährige Frau. Anatomische Hauptdiagnose: Arteriosklerose. Encephalomalacie. Die Tonsillen sind leicht geschwollen, enthalten einzelne gelbliche Lacunarpfröpfe. Die rechte schliesst eine feste Knochenspange ein, die linke ist (auch mikroskopisch) frei von Knorpel- und Knocheneinlagerungen.

Beide Ligamenta stylohyoidea sind in grosser Ausdehnung verknöchert.

Mikroskopische Untersuchung. Rechte Tonsille: das adenoide Gewebe ist stark reducirt, an seiner Stelle findet sich ein zellreiches, faseriges, mit rothen Blutkörperchen und Blutpigment durchsetztes Bindegewebe, dem sich in ganzer Ausdehnung nach aussen Fettgewebe anschliesst. An der Basis des letzteren wird das Bindegewebe wieder etwas dichter und zellreicher und ordnet sich mehrfach zu kleinen rundlichen bezw. länglich-ovalen Herden an, die an einzelnen Stellen einen allmählichen Uebergang zu elastischem Knorpel bezw. zu Knochengewebe erkennen lassen.

In der linken Tonsille ist weder Knorpel noch Knochen nachweisbar.

Vergleichen wir die histologischen Befunde der vorstehenden 6 Fälle miteinander, so erscheinen als wesentlichste gemeinsame Merkmale das multiple Auftreten der Knorpel- und Knochenherde in den verschiedenen, meist tieferen Schichten des Bindegewebsbalges der Tonsillen und der regelmässige Nachweis ihres mehr minder deutlichen Zusammenhanges mit dem umgebenden Bindegewebe, sowie zahlreiche Uebergangsbilder zwischen den einzelnen Bindegewebsformationen. Bemerkenswerth ist ferner die Beschränkung jener Bildungen auf das Bindegewebsgerüst der Tonsille. Nirgends dringt der Knorpel oder Knochen in die Follikel ein, ebensowenig überschreitet er die Grenzen nach aussen hin gegen die angrenzende quergestreifte Musculatur. Weitaus am meisten prä-

valiert die Knochenbildung, während die Knorpelbildung im Allgemeinen in geringerem Maasse stattfindet. Doch fehlte in keinem Falle der Knorpel gänzlich. Der Knochen entwickelte sich hauptsächlich unmittelbar aus dem Bindegewebe, nicht selten aber auch durch Umbildung des Knorpels nach Art der endochondralen Ossification.

In sämmtlichen Fällen fanden sich regressive Veränderungen in den Tonsillen, namentlich dem Bindegewebsbalg, theils als Ausdruck einfacher Atrophie (lipomatöser Entartung), theils als Folgezustand abgelaufener oder noch bestehender (zum Theil tuberculöser) chronischer Entzündungen. Dabei scheint das höhere Alter nicht minder wie das mittlere zu solchen Bindegewebsmetaplasien disponirt zu sein. Ja es ist wohl anzunehmen, dass einige der beobachteten Veränderungen, wie z. B. die in der rechten Tonsille einer 76jährigen Frau (Fall VI), erst in der letzten Lebenszeit sich entwickelt haben, worauf die einzelnen kleinen Metaplasien von Bindegewebe in Knorpel schliessen lassen dürften.

Die mitgetheilten Befunde scheinen mir die Annahme einer embryonalen Keimabsprengung als Ausgangspunktes jener Knorpel- und Knochenbildungen keineswegs zu rechtfertigen. Wenn dem so wäre, so müsste wohl ein häufigeres Vorkommen solcher Veränderungen im jugendlichen und kindlichen Alter zu erwarten sein. Das trifft aber nach den bisherigen Erfahrungen nicht zu. Wir selbst haben uns vergeblich bemüht, derartige Tonsillenveränderungen bei Kindern zu ermitteln. Dass sie gleichwohl bei Kindern vorkommen können, beweist der Fall von Orth und Deichert, der bis heute wohl vereinzelt dasteht. Indessen weicht auch dieser Fall mit seinen histologischen Eigenthümlichkeiten nicht so weit von den übrigen Deichert'schen und den von Pollack und uns beobachteten Fällen ab, dass sich diese Differenz nicht ungezwungen überbrücken liesse. Hatte doch auch Deichert aus einigen seiner mikroskopischen Präparate den Eindruck gewonnen, „als ob im extrauterinen Leben auch noch Knorpel aus dem Bindegewebe hervorgegangen sei“ (a. a. O. S. 443). Er räumt somit eine beschränkte Metaplasie auch für diesen Fall ein. Freilich ist dabei zu berücksichtigen, „dass auch die Keimverlagerung die Metaplasie keineswegs ausschliesst, sondern eher begünstigt. Es ist gar nicht zu bezweifeln, dass sich gerade ein verlagerter embryonaler Gewebskeim metaplastisch weiter entwickeln kann“ (Marchand a. a. O. S. 100).

In solchen Fällen handelt es sich aber wohl meist um einen continuirlichen, von einem bestimmten Punkt ausgehenden Process. Die Deutung der Knorpel- und Knochenherde in den Tonsillen als

fötaler Aberrationen müsste unbedingt eine Verlagerung sehr zahlreicher embryonaler Gewebskeime, die ihrerseits wieder zu ganz verschiedenen Seiten metaplastisch wuchern könnten, zur Voraussetzung haben. Andernfalls wäre es schwer zu begreifen, wie an beliebigen Stellen des Bindegewebsapparates der Tonsillen in augenscheinlich ganz verschiedener Zeit und Ausdehnung hier Knorpel-, dort Knochenbildung eintreten sollte, wenn man etwa nur einen einzigen versprengten Gewebskeim annehmen wollte. Weder in Pollack's noch in den eigenen Präparaten lässt sich die Thatsache bestreiten, dass an mehreren Stellen simultan und successive das Bindegewebe sich in Knorpel bezw. Knochen umbildet. Serienschnitte lehren, dass die multiplen Knorpel- und Knocheneinlagerungen in keinem inneren Zusammenhang miteinander stehen. Hier kann von einer Wucherung verlagerter Gewebselemente wohl keine Rede sein. Die Angabe Deichert's, dass sich die Knorpel- und Knochenherde immer nur in den hinteren lateralen Theilen der Tonsillen, also nahe den Gaumenbögen fänden, bestätigen die eigenen Beobachtungen nicht. Wir fanden dieselben an den verschiedensten Stellen des Bindegewebsbalges, oft unmittelbar unter dem lymphatischen Gewebe, allerdings auch häufig gerade in den untersten Bindegewebsschichten.

Die von Deichert zu Gunsten der Annahme einer fötalen Aberration angeführten Beobachtungen über gleichzeitiges Vorkommen von Verknöcherungen der Ligamenta stylohyoidea und Knochenbildungen in den Tonsillen dürften wenig Beweiskraft beanspruchen. Sahen wir doch nicht selten ausgedehnte Verknöcherung der Ligamenta stylohyoidea ohne jegliche Veränderungen an den Tonsillen und umgekehrt Tonsillenknochen ohne Veränderungen der Ligamenta stylohyoidea. So waren z. B. in dem oben beschriebenen Fall VI (76jährige Frau) beide Ligamenta stylohyoidea in grosser Ausdehnung verknöchert, dagegen fanden sich nur in der rechten Tonsille Knorpel- und Knochenherde. Man wird sich schwer entschliessen können, hier eine fötale Verlagerung anzunehmen. Pollack warnt daher mit Recht davor, aus dem Antreffen von Knochen an ungewöhnlichen Stellen des Körpers auf embryonale Störungen (Gewebsverlagerungen) zurückschliessen zu wollen.

Die zahlreichen, in den letzten Jahren erschienenen Publicationen über heteroplastische Knochenbildung rechtfertigen diesen Standpunkt. Es lässt sich nicht mehr bestreiten, dass die Metaplasie in ihren verschiedenen Formen eine viel grössere Verbreitung besitzt, als ihr noch vor wenigen Jahren zugestanden wurde. Gleichwohl ist, wie auch Lubarsch hervorhebt (a. a. O. S. 226), „über die besonderen Be-

dingungen, unter denen die einzelnen Zellmetaplasien stattfinden, noch wenig Sicheres festgestellt und ein weites Forschungsgebiet übrig geblieben". Das gilt für die Epithelmetaplasien nicht minder wie für die Bindegewebsmetaplasien und — mit einer gewissen Einschränkung — auch für die metaplastischen Erscheinungen in den Tonsillen.

Für die metaplastischen Knochenbildungen kommen nach den Untersuchungen von Lubarsch und Pollack ausser Nekrose und Proliferation reichliche Kalkablagerung und Vascularisation als Vorbedingungen in Betracht. Suchen wir diese Postulate auf unsere Fälle anzuwenden, so ergeben sich bereits gewisse Schwierigkeiten: Nekrose und reichliche Kalkablagerung fanden sich nirgends, Proliferation und Vascularisation nur in mässigem Umfang. Wenn nun auch das Fehlen entzündlicher Erscheinungen zur Zeit der beobachteten Knorpel- und Knochenbildungen in den Tonsillen voraufgegangene Entzündungsprocesse geringeren Grades nicht ausschliesst und jene Bildungen vornehmlich in histologisch bereits verändertem, sei es atrophischem, sei es durch chronische Entzündungen alterirtem Tonsillengewebe älterer Individuen angetroffen wurden, so scheinen doch, nach unseren Beobachtungen wenigstens, voraufgegangene schwerere, mit Narbenbildung u. dgl. einhergehende Entzündungsprocesse keine unbedingte Voraussetzung für die Knorpel- und Knochenbildungen in den Gaumenmandeln zu sein. Denn derartige tiefgreifende Veränderungen sahen wir in keinem unserer Fälle, während andererseits auch bei lipomatöser Atrophie des Bindegewebes der Tonsillen jene Metaplasie beobachtet werden konnte.

Die durch chronische Entzündungen bedingten histologischen Veränderungen des Tonsillengewebes waren im Allgemeinen so unbedeutend, dass sie an und für sich zur Erklärung jener Metaplasie uns nicht ausreichend erschienen. Wohl niemand würde in chronisch entzündeten oder narbig geschrumpften bezw. atrophischen Lymphdrüsen multiple Knorpel- und Knocheneinlagerungen erwarten. Die von Pollack beschriebenen Knochenbefunde in Lymphdrüsen hatten sich sämmtlich auf dem Boden alter tuberculöser Herde entwickelt, und es hat nach Pollack's Untersuchungen den Anschein, als ob der tuberculöse Process, wohl in Folge seiner Neigung zur Verkreidung und Verkalkung, zu metaplastischer Knochenbildung ganz besonders disponire. Der in den Tonsillen sich abspielende tuberculöse Process führt aber verhältnismässig nur selten zu wirklicher Verkreidung oder Verkalkung, und die bei einigen unserer Fälle beobachteten Tuberkel in Follikeln dürften schwerlich für die metaplastischen Vorgänge im Bindegewebsbalg der Tonsille verantwortlich gemacht werden können.

Nach dem Gesagten ist es augenscheinlich nicht leicht, alle in den Tonsillen vorkommenden metaplastischen Knorpel- und Knochenherde auf ein gemeinsames ätiologisches Moment, etwa auf vorangegangene chronische proliferirende Entzündungen, zurückzuführen. Auch die Verknöcherung der Ligamenta stylohyoidea ist schwerlich durch eine solche Entzündung bedingt. Es erscheint uns daher nicht ausgeschlossen, dass neben entzündlichen und regressiven Processen auch noch andere Momente, vielleicht eine Art localer Disposition, eine ätiologische Rolle spielen, wie beispielsweise in den besonders von M. B. Schmidt genauer beschriebenen Fällen von localen Amyloidtumoren der Zunge, bei welch letzteren sich regelmässig die locale Amyloidbildung Hand in Hand gehend mit dem Auftreten von Knorpel und Knochen erwies. Schmidt nimmt daher an, „dass die Entwicklung der Amyloidtumoren längs des Respirationstractus begründet liegt in der perichondralen bezw. parachondralen, jedenfalls mit knorpel- und knochenbildenden Fähigkeiten begabten Natur des Bindegewebes und dass die Amyloidbildung in diesen Fällen mit der Knorpel- und Knochenproduction in einem gewissen Zusammenhang steht“ (a. a. O. S. 387). Diese Anschauung findet in der chemischen Beziehung, die zwischen Knorpel und Amyloid nachgewiesen worden ist, eine gewisse Stütze.

Es ist daher wohl nicht undenkbar, dass auch das Bindegewebe der Tonsillen mit einer besonderen knorpel- und knochenbildenden Fähigkeit ausgestattet ist. Dieselbe könnte immerhin in entwicklungsgeschichtlichen Momenten begründet liegen, ohne dass man gerade eine abnorme Keimverlagerung dafür verantwortlich zu machen braucht.

Auch in chirurgischer Hinsicht ist das Vorkommen von Knorpel und Knochen in den Tonsillen nicht ohne Interesse. Mancher Chirurg wird die Erfahrung gemacht haben, dass in Folge zu „spröder“ Beschaffenheit des Tonsillengewebes die Tonsillotomie nur mühsam gelingt bezw. das Tonsillotom springt. In solchen Fällen dürfte wohl gelegentlich eine genaue Untersuchung der entfernten Tonsillen statt der vermutheten fibrösen Beschaffenheit oder Verkalkung des Parenchyms Knorpel- bezw. Knocheneinlagerungen nachweisen.

Literaturverzeichniss.

Deichert, Ueber Knorpel- und Knochenbildung an den Tonsillen. Virchow's Archiv. 141. Bd. S. 435. 1895.

Hammer, J. A., Studien über die Entwicklung des Vorderdarms und einiger angrenzenden Organe. II. Abtheil. Das Schicksal der zweiten Schlundspalte

beim Menschen. Arch. f. mikroskop. Anat. u. Entwicklungsgeschichte. LXI. 3. S. 404. 1902.

Lubarsch, Die Metaplasiefrage und ihre Bedeutung für die Geschwulstlehre. Arbeiten aus der pathologisch-anatomischen Abtheilung des Königl. hygienischen Instituts in Posen. Bergmann, Wiesbaden 1091 p. 205.

Marchand, F., Ueber die Beziehungen der pathologischen Anatomie zur Entwicklungsgeschichte, besonders der Keimblattlehre. Verhandl. der Deutschen patholog. Gesellschaft. II. S. 38. 1901.

Meyer, R., Knochenherd in der Cervix eines fötalen Uterus. Virchow's Archiv CLXVII. 1. S. 81. 1902.

Mönckeberg, J. G., Ueber Knochenbildung in der Arterienwand. Virchow's Archiv. CLXVII. 1. S. 191. 1902.

Pollack, K., Ueber Knochenbildungen in der Lunge. Virchow's Archiv. CLXV. 1. S. 129. 1901.

Pollack, K„ Beiträge zur Metaplasiefrage. (Arbeiten aus der pathologisch-anatomischen Abtheilung des Königl. hygienischen Institutes in Posen. Bergmann, Wiesbaden 1901 p. 155.

Rohmer, P., Ueber Knochenbildung in verkalkten endocarditischen und endarteriitischen Herden. Virchow's Archiv. CLXVI. 1. S. 13. 1902.

Sacerdotti, C., Ueber die heteroplastische Knochenbildung. Experimentelle Untersuchungen. Virchow's Archiv. CLXVII. 1. S. 431. 1902.

Töpfer, H., Ueber Muskeln und Knorpel in den Tonsillen. Inaug.-Diss. Leipzig 1902.

Walsham, On the occurrence of cartilaginous and bony nodules in the tonsil. The Lancet. 13. Aug. 1898. p. 394.

Wingrave, A note on the occurrence of cartilaginous and bony in the tonsils. The Lancet. 17. Sept. 1898. p. 750.

XXX.—XXXIII.

Kleinere Mittheilungen.

XXX.

Ein Beitrag zu der Luxatio supra pubica complicirt durch Fractur des Trochanter major und eine Hernie praevascularis.

Von

Medicinalrath Dr. **Borchard**,

dirig. Arzt der chirurgischen Abtheilung des Diakonissenhauses in Posen.

Die Luxatio supra pubica ist in ihrem anatomischen Verhalten durch mehrere Autopsieen schon klargelegt. Diese Beobachtungen stammen alle aus jüngerer Zeit, da z. B. noch Wernher[1]) über keine Untersuchungen von frischen zufälligen Luxationen des Schenkels auf den horizontalen Ast des Schambeins verfügte.

Die Symptome dieser Verrenkungsform sind ziemlich klargelegt, sodass ein genaueres Eingehen auf dieselben erübrigen kann. Sei es, dass der Schenkelkopf durch eine von hinten her einwirkende Gewalt direct nach vorn getrieben wird, sei es, dass durch starke Ueberstreckung die Verrenkung zu Stande kommt, immer wird die Kapsel an ihrem vorderen und inneren Umfang und zwar gewöhnlich direct an der Pfanneninsert on oder am Hals abgerissen. Das Y-Band ist gewöhnlich erhalten, der innere Schenkel weniger gespannt als der äussere. Jedoch kommen auch bei stärkerer Einwirkung Einrisse dieses Ligaments zu Stande. Fernerhin ist gewöhnlich auch der Musculus pectineus eingerissen, sowie die Fascia pectinea und das Ligamentum pubo femorale. Daneben finden sich auch bei stärkeren Gewalten Einrisse in den Abductoren. Tritt der Schenkelkopf durch den Kapselriss herauf, so macht er entweder auf dem Tuberculum ileo pectineum Halt, oder er rückt mehr nach aussen hin unter die Spina oder mehr nach innen hin nach dem Tuberculum pubicum zu. Er steht in allen drei Fällen mit seiner grössten Circonferenz über dem Schambein. Der Hals stemmt sich gegen den Pfannenrand an. Das Tuberculum majus steht in der Pfanne. Die Auswärtsroller des Oberschenkels sind fest in die Pfanne hineingedrückt, auf's Aeusserste gedehnt und in vielen

---

1) Handbuch der Chirurgie. 1855.

Fällen zerrissen, die Schenkelgefässe liegen gewöhnlich nach innen von dem Schenkelkopf. Nur ganz ausnahmsweise verlaufen die Gefässe über dem Kopf selbst und sind durch denselben nach aussen verlagert, hochgradig gespannt. Diese kurzen anatomischen Vorbemerkungen mögen vorläufig genügen, um auf die Abweichungen des nachstehenden Falles hinzuweisen.

Der 14jährige Knabe J. K. aus Posen wurde am 20. März 1902 Abends auf die chirurgische Station des Diakonissenhauses aufgenommen. Die Eltern gaben an, dass der Patient an demselben Nachmittag von durchgehenden Pferden, die vor eine Walze gespannt waren, fortgeschleift sei. Er soll dabei mehrfach unter die Walze gekommen sein. Der Befund war folgender: Patient ist äusserst anämisch, der Puls ist kaum zu fühlen. Am linken Oberschenkel ist ungefähr in der Mitte eine breite, klaffende, querverlaufende Wunde, in deren Tiefe an der Aussenseite die grossen Gefässe pulsiren. Das Femur ist schräg gebrochen und die Bruchenden sind in der Längsrichtung gegeneinander verschoben. Eine zweite breite klaffende Wunde befindet sich am linken Unterschenkel, aus derselben ragen die Bruchenden der Tibia und Fibula hervor. Die Blutung aus beiden Wunden ist eine geringe. Ueber dem linken Leistenbande ist eine leichte Hautabschürfung, in deren Umgebung ein grosser Bluterguss unter der Haut liegt. Ueber dem rechten Leistenbande ist eine starke Anschwellung, in deren Mitte man einen harten, kugeligen Tumor fühlt. Das rechte Bein steht in gestreckter Stellung etwas abducirt und stark nach aussen gedreht, sodass der äussere Fussrand auf der Unterlage aufliegt. Das Bein ist verkürzt. Wegen des hochgradigen Collapses wird zunächst eine Kochsalzinfusion gemacht. Trotzdem und trotz wiederholter Kampherinjection stirbt Patient kurze Zeit nach der Aufnahme. Die Section der rechten Hüftegegend ergiebt Folgendes: Es wird vom Bauch aus über dem Schenkelkopf bis zur Mitte des Oberschenkels ein Längsschnitt gemacht. Unmittelbar unter der Haut und der Fascie liegt ein grosser Bluterguss und in demselben der Schenkelkopf. Derselbe ragt mit seiner ganzen Circonferenz über dem Schambeinast hervor und ruht mit seinem Halse auf dem horizontalen Schambeinast und zwar nach innen von der Eminentia ileo pectinea. Der Kopf sieht direct nach oben und ist mit seinem Halse gewissermassen auf dem Schambeinast festgehakt. Die Gelenkkapsel ist in ihrem Ansatz an der Pfanne abgerissen und zwar in ihrer ganzen vorderen Circonferenz. Der Riss geht etwas auf die Innenseite über. Der Musculus pectineus ist vollständig zerrissen und zwar kurz an seinem Ursprung. Die Adductorenmuskeln zeigen mehr oder weniger grosse Einrisse. Die Fascia pectinea ist ebenfalls zum grössten Theil eingerissen und der untere Rand des Ligamentum Gimbernati ist im äusseren Drittel von seinem Ansatz am Schambeinast gelöst. Zwischen dem Schenkelkopf und dem oberen Schambeinast und der vom oberen Schambeinast abgerissennn Musculatur liegt in einer breiten Tasche vorgedrängt eine Ausstülpung des Bauchfelles, in der sich Darmschlingen befinden. Diese Ausstülpung geht medial von der Eminentia ileo pectinea bis zu dem Einriss des Ligamentum Gimbernati und ragt halbkreisförmig 7 cm tief nach unten. Der untere Rand dieser hernienartigen Vorstülpung wird vom horizontalen Schambeinast gebildet, der obere Rand von dem

nach vorn und unten vorgebuchteten Ligamentum Poupartii. Die Gefässe verlaufen straff gespannt über die äussere Circumferenz des Kopfes. Der ganze Inhalt der Lacuna vasorum ist nach aussen geschoben. Das Ligamentum Poupartii ist vom Schambeinast abgehoben. Die Gefässe liegen so, dass sie unter dem äusseren unteren Rande der hernienartigen Vorstülpung hervortreten und dann über den Schenkelkopf ziehen; sie sind unverletzt. Seitlich vom Schenkelkopf und den grossen Gefässen liegt der unverletzte Musculus sartorius und der Rectus femoris. Um die Pfanne und die tieferen Theile freizulegen, werden die Musculatur und die grossen Gefässe quer durchschnitten und zur Seite gelagert. Jetzt zeigt es sich, dass auch das Ligamentum ileo pectineum zur Seite gedrängt ist. Unterhalb des Schenkelkopfes kommt man auf den Trochanter minor, derselbe ist unverletzt. Der Trochanter major, dessen Ansatzstelle direct nach hinten sieht, ist in seiner ganzen Grösse vom Schenkelhals quer abgerissen und liegt angeheftet an die Musculatur nach unten und hinten verzogen, sodass zwischen den beiden Fracturenden ein Raum von ca. 3 cm ist. Die Gelenkpfanne ist mit dickem Blutgerinsel ausgefüllt. Das Ligamentum teres ist quer durchrissen.

Der Befund ergab also, dass eine weitgehende Zerreissung der Fascia pectinea stattgefunden hatte, dass fernerhin die grossen Gefässe zur Seite gelagert, straff gespannt über den Gelenkkopf hinwegzogen, dass der Trochanter major abgerissen war und dass durch die Lockerung der Verbindungen des Ligamentum Poupartii mit dem Schambeinast und der Oberschenkelfascie eine Hernie entstanden war.

Die Verlagerung der grossen Gefässe nach aussen ist, wenn auch selten, so doch mehrfach beobachtet worden und man kann sie im Leben diagnosticiren dadurch, dass die Pulsation der Arterie bis zum Schenkelkopf deutlich ist und von da an nicht mehr gefühlt werden kann. Betrachtet man die anatomischen Abbildungen, so geht daraus hervor, dass bei der durch Ueberstreckung, Abduction und Auswärtsdrehung zu Stande gekommenen Verrenkung bei stark einwirkenden Gewalten der ganze innere Theil der Gebilde unterhalb des Ligamentum Poupartii von der Eminentia ileo pectinea an bis fast zum Tuberculum pubicum hin in ihrer Continuität und Festigkeit stark geschädigt werden und dass fernerhin dadurch auch der Abschluss und die Festigkeit dieser Partie der Bauchwand stark leiden muss. So hochgradige Verletzungen wie im vorliegenden Falle sind aber selten beobachtet worden. Von Wichtigkeit ist vor allen Dingen, dass der Musculus pectineus, ebenso wie die Fascia pectinea vollständig zerrissen waren und dass hierdurch zwischen dem Ligamentum Poupartii und der inneren Hälfte des horizontalen Schambeinastes ein freier Raum geschaffen war. Der Oberschenkelkopf hatte bei seiner Drehbewegung diese Theile gewissermaassen von dem horizontalen Schambeinast abgescheert. Aehnliche schwere Zerreissungen fand B. Cooper[1]). In seinem Falle stand der Gelenkkopf auf der inneren Seite der Schenkelgefässe. Der Pectineus war vollständig in seiner oberen Insertion, der Adductor longus in der Mitte seines Muskelbauches zerrissen. Der Glutaeus medius war ecchymosirt und vom Trochanter, von dem er ein kleines Stück mitgenommen

1) Citirt nach Wernher.

hatte, getrennt. Ebenso waren die Rotatoren bis auf den Obturator internus beinahe völlig zerrissen. Einen zweiten Fall von Fractur des Trochanter major hat Lauenstein[1]) beobachtet. Es fanden sich bei dem Patienten ausser anderen Verletzungen eine Verrenkung des Schenkelkopfes auf den horizontalen Schambeinast in die Nähe des Tuberculum pubis. Die Pulsation der Arterie war von da an aufgehoben, der Trochanter major nicht deutlich fühlbar. Die Einrenkung geschah durch Innenrotation, Beugung und Adduction. Circa 13 Stunden nach der Einrenkung trat der Tod ein. Bei der Section fand sich eine grosse Höhle medial von den Schenkelgefässen bis zu der Adductoren-Musculatur. Von hier aus konnte man mit dem Finger den seines Periosts beraubten horizontalen Schambeinast bis in das kleine Becken hinein umgreifen. Die Kapsel war vorn und medial vom Pfannenrand abgetrennt und zwar am inneren Rande des inneren Schenkels des Ligamentum ileo femorale. Der Kapselriss betrug 7—8 cm. Ferner waren von der hinteren Fläche des Femor dicht unterhalb der Trochanterlinie und in umschriebener Ausdehnung auf die Hinterfläche des Schenkelhalses übergreifend, zwei schalenförmig gestaltete Bruchstücke abgesprengt, die mit den sich hier ansetzenden Muskelmassen noch in Verbindung standen. Lauenstein weist auf das besondere Interesse hin, das dieser Fall wegen der accidentellen Fractur des grossen Trochanters beansprucht. Da die Entstehung derselben durch directe Gewalt bei dem Mangel einer äusseren Verletzung der Hüftgegend unwahrscheinlich ist, so wirft er die Frage auf, ob dieser Bruch durch Absprengung oder durch Abriss verursacht wurde. Im ersten Falle hätte die Absprengung durch das Anstemmen gegen die Pfanne zu Stande kommen müssen, aber hiergegen spricht seiner Meinung nach das Intactsein der hinteren Kapselpartie. Er entscheidet sich demnach für die zweite Möglichkeit. Auch in unserem Falle ist dieses anzunehmen, denn auch hier fehlte jede äussere Verletzung als Zeichen für eine directe Fractur. Auch in unserem Falle war der hintere Theil der Gelenkkapsel vollständig intact. Hierzu kommt aber noch, dass die an den Trochanter major sich ansetzende Musculatur erhebliche Einrisse nicht zeigte, während doch von allen sonstigen Beobachtern gerade das Einreissen der Rotatoren auch bei weniger hochgradiger Gewalt und bei weniger starken Verrenkungen beobachtet wurde. Dieses Einreissen der Rotatoren erleichtert aber das Zustandekommen unserer Verrenkung ausserordentlich, ja macht sie bei einigermaassen musculösen Leichen, wie ich mich an Leichenexperimenten überzeugen konnte, nur erst möglich. Es ist aber das Einreissen der Rotatoren und die Loslösung des Trochanter major gleichbedeutend. Es ist ferner auch nicht gut denkbar, dass ein Bruch des Trochanter major direct an seinem Ursprung, also dort, wo der Knochen schon eine verhältnissmässige Dicke erreicht, hat eher zu Stande kommen soll, als wie eine Verletzung der doch viel dünneren Pfanne, wenn beide sich gegen einander anstemmen. In Folge dessen müssen wir auch für unseren Fall die Fractur des Trochanter major als eine Rissfractur bezeichnen, zu Stande gekommen durch die übermässige Dehnung der hier ansetzenden

1) Deutsche Zeitschr. f. Chirurgie. 28.

Muskeln im Momente der Luxation. Interessant ist es ferner, dass auch in dem Lauenstein'schen Falle eine Verlagerung der Schenkelgefässe nach aussen stattgefunden hat. Wenn auch bei der nach der Reposition vorgenommenen Section dies natürlich nicht mehr vorhanden war, so spricht doch der Nachweis von Pulsation in den Gefässen bis zur Höhe des Kopfes und das Fehlen dieser Pulsation von da an unbedingt für unsere Annahme.

Narrath hat auf dem Chirurgen-Congress 1899 über eine eigenthümliche Art von Hernien berichtet, welche er in einzelnen Fällen nach Einrenkung von congenitalen Hüftgelenksverrenkungen gesehen hatte. In allen Fällen war die Reposition relativ schwierig gewesen und in einzelnen Fällen auch mehrmals wiederholt worden. Nach Abnahme des Gypsverbandes hatte sich dann eine Geschwulst gezeigt, die mit breiter Basis am Pouparti'schen Bande entsprang, medial bis zum Ligamentum Gimbernati reichte und lateral bis zur Mitte des Abstandes zwischen Spina arterior superia und arteria femoralis. Die Geschwulst lag vor den grossen Gefässen. Narrath prüfte nun bei verschiedenen Leichen die anatomischen Verhältnisse des Bruches und fand, dass er besonders bei alten fettarmen Individuen mit schlaffer Musculatur leicht mit dem Finger in die vordere Tasche des Gefässtrichters eindringen konnte. Er glaubt, dass die erwähnten Hernien auch diesen Weg wählen und bezeichnet sie nach ihrer Lage zu der Arteria epigastrica als Hernia externa. Er glaubt ferner, dass durch die Einrenkungsmanöver die Weichtheile der Leistengegend so sehr erschlafft und besonders die Adductoren so sehr gedehnt werden, das Ligamentum Poupartii direct nach dem Bruche zu abgedrängt wird, dass die normale Festigkeit dieser Gegend bedeutend leidet. Das Herabholen des Kopfes durch die starke Extension muss eine starke Anspannung der Weichtheile in der Subinguinal-Gegend zur Folge haben und ebenso wird hierdurch das Ligamentum Poupartii nach abwärts gegen den Oberschenkel gezerrt. Auch auf die Gefässe und ihre Scheide ist dieser Zug von Einfluss. Die zweite Schädlichkeit ist die Abduction. Hierdurch leiden in erster Linie die Adductoren, die ja andererseits auch durch das starke Walken und Drücken von ihren Ansätzen am Becken losgelöst werden. Unterstützt wird diese Schädlichkeit durch das Andrängen des Kopfes bei den Repositionsmanövern. Der emportauchende Kopf drückt die Gefässe nach vorne und spannt die erwähnten Gebilde. Narrath weist dann noch auf das Verhalten des Ileopsoas und des Pectineus hin, von denen besonders der Letztere stark geschädigt wird und durch diese Schädigung eine Atrophie erleidet. Die Schädigung der in Betracht kommenden Weichtheile wird naturgemäss um so stärker scheinen, je stärker der Kopf nach oben verschoben wird und er glaubt, dass man um so eher die Hernien erwarten kann, je mehr es zu einer förmlichen vorderen Luxation gekommen ist. Wenn wir die einzelnen Arten des Repositionsmanövers auf das Zustandekommen unserer Luxation übertragen, so sehen wir, das die Extension bei der Reposition ihr Analogon findet in der Hyperextension, dass aber die beiden anderen Phasen der Repositionsmanöver völlig gleichen der abducirten und aussen rotirten Stellung des Oberschenkels im Moment des Zustandekommens unserer Verrenkung. Wir haben es also mit denselben mecha-

nischen Schädlichkeiten zu thun. Lauenstein[1]) zeigte einen 55jährigen Patienten, bei dem im Anschluss an eine rechtsseitige Hüftluxation eine doppelseitige Hernia cruralis externa entstanden war. Diese Hernien wurden am Tage nach der Verletzung bemerkt und es zeigte sich, dass das Ligamentum Poupartii deutlich nach vorn gebuchtet und erschlafft war. Die Hernie war $6^1/_2$ cm lang und $3^1/_2$ cm breit. Auch Lauenstein weist auf die Aehnlichkeit mit der von Narrath beschriebenen Hernienform und auf die Gleichartigkeit der ätiologischen Momente hin und betont besonders die Zerrung des Ileopsoas. Die Schwierigkeit der Erklärung für das doppelseitige Auftreten der Brüche bei seinen Patienten beseitigt er durch die Annahme, dass die Muskeln der vorderen Bauchwand das Ligamentum Poupartii gedehnt hätten. Mag dies auch für die linke Seite, wo also keine Luxation vorhanden war, zutreffen, so ist es doch für die rechte Seite wohl kaum in Betracht zu ziehen, da hier die Verrenkung des Oberschenkels eine hinreichende Erklärung abgiebt. Um die Untersuchung des äusseren Schenkelbruches hat sich in der letzten Zeit Bähr[2])[3]) grosse Verdienste erworben, nachdem zuerst Hesselbach auf diese Art hingewiesen hatte. Letzterer bezeichnet als Hernia cruralis externa eine Hernie, welche in der Lacuna musculorum nach abwärts steigt. In diesem Sinne ist wohl weder die Beobachtung Narrath's noch Lauenstein's noch meine Beobachtung als eine Hernia cruralis externa aufzufassen. Narrath giebt als unterscheidendes Merkmal das Verhalten der Arteria epigastrica an, und man kann seinen Ausführungen nur beipflichten und alle Brüche, welche lateral von der Arteria epigastrica liegen, als äussere bezeichnen. Nur unter diesem Vorbehalt sind auch wohl alle Beobachtungen Bähr's als äussere Schenkelbrüche zu bezeichnen. Für uns ist es aber mehr von Wichtigkeit, dass auch die Fälle Bähr's deutlich eine traumatische Entstehung dieser Hernien zeigten, und zwar ist es besonders seine letzte Beobachtung, bei der ein 73jähriger Mann, um sich gegen das Umfallen auf einen plötzlich zum Stehen gekommenen Feldbahnwagen zu schützen, eine heftige Bewegung erlitt, wobei vorwiegend das rechte Bein die Wucht des Stosses auszuhalten hatte, die darauf hindeutet, dass auch hier die Hernie durch starke Hyperextension und Dehnung der Weichtheile in der Leistengegend zu Stande gekommen war. Die Form des Schenkelbruches war eine breite Vorwölbung unter dem Pouparti'schen Bande.

Dass es Narrath so schwer gelungen ist, in die Bruchpforte von aussen her hinein zu kommen, liegt daran, dass das Ligamentum Poupartii sich stark nach unten hin vorgewölbt und dass es nun schwer ist, unter dasselbe mit dem Finger herunter zu kommen. Dass auch in unserem Falle diese Art der Hernie vorgelegen hat, geht daraus hervor, dass die Schenkelgefässe unter dem seitlichen und unteren Rande der Ausstülpung des Bauchfells hervorkommen.

Unsere Beobachtung bestätigt also die Beobachtung Lauenstein's, dass bei einzelnen Luxat. supr. pub. eine Abreissung des grossen Roll-

1) Deutsche med. Wochenschr. 1902. Nr. 30.

2) Archiv f. klin. Chirurgie. 57.

3) Deutsche Zeitschr. f. Chirurgie. 62.

hügels stattfindet. Dieselbe ist besonders dann anzunehmen, wenn der Schenkelkopf sehr hoch nach oben emporragt und nahezu senkrecht nach oben sieht, wenn also eine sehr starke Aussenrotation stattgefunden hat. In diesem Falle ist dann auch die Verschiebung der grossen Gefässe nach aussen wahrscheinlich, und ich glaube nicht, dass es ein blosser Zufall ist, dass sowohl in der Beobachtung Lauenstein's als auch in meiner Beobachtung eine Verlagerung der grossen Gefässe auf die Aussenseite des Kopfes stattgefunden hat. Sodann bestätigt unser Obductionsbefund die Beobachtung Narrath's, dass nämlich bei starken Zerrungen und Zerreissungen der Weichtheile in der Leistengegend, besonders aber der Adductoren-Musculatur und der Fascia ileo pectinea sich die Anheftung des Ligamentum Poupartii lockern kann und dass dann in diesen gelockerten Geweben das Bauchfell sich hernienartig vorstülpt und vor die grossen Gefässe lagert. Diese Lockerung der Weichtheile betrifft aber nur die innere Hälfte des Ligamentum Poupartii etwa bis zur Eminentia ileo pectinea hin. So entsteht die eigenthümliche Form der Brüche, die sehr breite Basis und die stark abgerundete Spitze. Wäre unser Patient nicht seinen übrigen Verletzungen erlegen, und wäre es zur Heilung der Luxation gekommen, so wäre doch immer an der genannten Stelle eine wenig widerstandsfähige Partie zurückgeblieben, zumal auch nach der schweren Einwirkung eine Atrophie der Musculatur sicher zu erwarten war. Es war also wahrscheinlich, dass diese Hernie sich weiter ausgebildet hätte und deutlich als eine Schwellung am Oberschenkel zu Stande gekommen wäre. (Also eine wirkliche traumatische Hernie).

Bei der Seltenheit der diese Luxation begleitenden Befunde habe ich den Fall der Veröffentlichung für werth gehalten.

XXXI.

Aus dem Garnisonlazareth Brandenburg a. H.

Zur Diagnose der Blasenruptur insbesondere der intraperitonealen.

Von

Stabsarzt Dr. **Blecher.**

(Nach einem Vortrag im Aerzteverein zu Brandenburg a. H.)

Vorstehender Arbeit liegt folgende Krankengeschichte zu Grunde.

Patient, ein 21jähriger, früherer Musiker, ist früher nie ernstlich krank gewesen. Am 25. Mai 1902 wurde er Vormittags in das hiesige Garnisonlazareth aufgenommen mit Klagen über Harnverhaltung und Leibschmerzen. Er gab an am 23. Abends zuletzt Stuhlgang gehabt und Urin gelassen zu haben, seitdem keine Urinentleerung und auch keine Winde mehr. Am 24. Vormittag Genuss von mehreren Glas Bier und Schnaps, wonach er betrunken war. Am Nachmittag stärkere Leibschmerzen, die in der Nacht noch zunahmen.

Bei der Aufnahme fand sich:

Mittelgrosser Mann in gutem Ernährungszustande, gesunde Gesichtsfarbe und etwas ängstlichem Gesichtsausdruck.

Puls 80, ziemlich kräftig, leicht gespannt. Leib nicht sehr aufgetrieben, ist auf Druck überall stark empfindlich, besonders in der Blasengegend. Beklopfung ergiebt überall klanghaltigen Schall, auch abwärts des Nabels bis zur Symphyse. Eine Dämpfung besteht hier nicht, ebensowenig wie eine Resistenz, die der gefüllten Blase entspräche, nachzuweisen ist, soweit die Schmerzhaftigkeit die Palpation gestattet.

Die Leberdämpfung ist fast verschwunden. Ein ohne Mühe eingeführter Katheter (Metall) entleerte ca. 2 Liter stark, aber gleichmässig blutigen Urins, doch hatte man zum Schluss das Gefühl, als wenn keine völlige Entleerung der Blase stattgefunden hätte, denn bei tiefen Athemzügen, ebenso bei Druck auf den Bauch, entleerte sich immer noch eine kleine Menge. Die Urinentleerung begann, sowie der Schnabel des Katheters den Blaseneingang passirt hatte.

Nach dem Katheterismus waren zunächst sämmtliche Beschwerden verschwunden.

Der Kranke gab nun auf eindringliches Fragen nach einer Verletzung an, dass er in der Trunkenheit am 24. Nachmittags aus dem Bett gefallen sei.

Der Fall war mir zunächst unklar und ich beschloss abzuwarten.

Im Laufe des Mittags wurden die Leibschmerzen wieder stärker, es trat Aufstossen auf, der Puls stieg auf 100.

Nachmittags um $^1/_25$ war der Kranke sehr unruhig und klagte über starke Schmerzen im Leib, die nur in sitzender Stellung geringer wären.

Es besteht starkes Schluchzen. Puls 132, klein und unregelmässig, Temperatur 37,2. Urin ist nicht gelassen, Stuhlgang nicht erfolgt. Es findet sich wieder starke Druckempfindlichkeit, besonders der Blasengegend, dortselbst deutlich stärkere Contraction der Bauchmuskeln. Dämpfung besteht auch in den seitlichen Theilen des Bauches nicht. In den Nierengegenden findet sich weder Schwellung noch Schmerzhaftigkeit.

Ich schritt sofort zur Laparotomie. In Chloroformnarkose und Beckenhochlagerung Eröffnung der Bauchhöhle in der weissen Linie vom Nabel bis zur Symphyse. Das prävesicale Gewebe war normal. In der Bauchhöhle reichlich blutiggefärbte Flüssigkeit, die sichtbaren Darmschlingen sind gebläht und geröthet. An der Blase fand sich ein ca. 10 cm langer, breit klaffender Riss, der alle Schichten durchsetzt, er verläuft nur intraperitoneal schräg von rechts vorn nach links hinten über dem Scheitel der Blase hinweg. Naht des Risses in 2 Etagen (Muskel-Serosa-Naht mit Catgut, Sero-Serosa-Naht mit Celloïdinzwirn). Reinigung der Bauchhöhlen mit Kochsalzcompressen. Bauchdecken. Etagennaht. Kein Verweilkatheter. Am 26. war Patient beschwerdefrei. Urin ist mehrmals spontan gelassen worden. Aufstossen geringer geworden; der letzte Urin war mikroskopisch frei von Blut. Temperatur im ganzen Verlauf normal.

Am 27. kein Aufstossen mehr, Leib weich. Spontan Winde und und ungestörte Urinentleerung.

Vom 29. ab erhielt der Kranke, der bis dahin nichts per os, nur Kochsalzinfusion (2 Liter pro Tag) erhalten hatte, Nahrung.

Die Heilung der Bauchwunde erfolgte nicht glatt, Stichcanaleiterungen an zwei Stellen, die zu Fistelbildung in den Bauchdecken führten, machten eine spätere operative Entfernung der versenkten Nähte nöthig. Am 24. September stellte sich ohne Ursache ein leichter Blasenkatarrh ein, der verschiedene Male recidirte und sich der Therapie gegenüber sehr hartnäckig verhielt.

Am 20. November ist die Bauchwunde fest vernarbt, die Function der Blase völlig normal, der Urin zeitweilig etwas trübe — vielleicht beginnende Steinbildung um nicht resorbirte Catgutfäden.

Ende November ist der Mann dienstfähig entlassen worden.

Es gab mir dieser Fall Gelegenheit, mich mit der Sichtung und Prüfung der diagnostisch wichtigen Zeichen der Blasenruptur, insbesondere der intraperitonealen zu beschäftigen. Anamestisch wird man zunächst Werth darauf legen, dass ein Trauma die Blasengegend getroffen hat, kräftig genug, die gesunde Blase zu zersprengen — ausgeschlossen sind hier natürlich Rupturen erkrankter Blasen, der durch innerhalb der physiologischen Grenzen liegende Einwirkungen hervorgerufen werden können — so bei Hypertrophie der Blasenmusculatur, Cystitis Ulcerationen durch stärkere Füllung der Blase oder Druck der Bauchmuskeln bei der Stuhlentleerung[1]).

Abgesehen von dem einzigen Fall (Padley[2])), in dem starkes Pressen beim Stuhlgang angeschuldigt wurde und ausserdem alte Lues vorlag und in den auch gewiss seltenen Fällen, in denen starke Anstrengung der Bauchmusculatur beim Tragen sehr schwerer Lasten[3]) oder beim übermässigen Trompetenblasen die Ursache war[4]), sind es immer stärkere von aussen wirkende Insulte, die der Verletzung zu Grunde liegen.

Erschwerend kann allerdings bei der Feststellung der Vorgeschichte die in fast $^9/_{10}$ der Fälle vorausgegangene Trunkenheit wirken, die ja andererseits in leicht zu erklärender Weise, durch stärkere Füllung der Blase und Vermehrung der Gelegenheitsursachen — Rauferei, Fall — die Entstehung der Ruptur begünstigt.

Die Trunkenheit kann so hochgradig sein, dass der Verletzte das Trauma völlig vergisst dieses überhaupt nicht festzustellen ist (Varnier[5]), Macewen[6])), oder sein Schmerzgefühl war durch den Alkohol so herabgesetzt, dass ihm die Verletzung nur geringfügig erschien, er wie in dem unsrigen Fall sein Leiden nicht auf sie bezieht und ihre Erwähnung daher für unnöthig hält.

Es wird daher in zweifelhaften Fällen die Trunkenheit allein zur Annahme auch eines vorausgegangenen Traumas genügen müssen.

---

1) Rivington, Lancet 1882 und Aebert, Inaug.-Diss. Berlin 1881. S. 7 u. 8.
2) Padley, cit. bei Cosack. S. 17.
3) Aebert l. c. S. 8.
4) Fenwick, Lancet 1885. I. 303.
5) Varnier, Progrès medical. 1885.
6) Macewen, cit. bei Bartels, Archiv f. klin. Chirurg. XXII. S. 716 ff., 165.

Die Hauptsymptome der Blasenzerreissung, sowohl der intra- wie extraperitonealen sind Schmerz in der Blasengegend, Harndrang, Harnverhaltung und Leere der Blase.

Es kommen in frischen Fällen noch die Zeichen der Shoks hinzu, die allerdings wohl unter dem Einfluss der Trunkenheit nicht allzuselten fehlen können: so ist beobachtet, dass die Verletzten nach dem Unfall noch längere Wege zurückgelegt haben (Rake [1]), Bartsch [4]), Hird [2]), Holmes [5])), ja sogar dann nach 3 Tagen weitergearbeitet haben (Har-rison [3])).

Der Schmerz in der Blasengegend erklärt sich aus der Verletzung der zahlreichen Nerven der Blase, die übrigen Symptome aus dem Verhalten der zerrissenen Blase; aus dem Blasenriss entleert sich der unter höherem Druck stehende Urin in die freie Bauchhöhle oder in das lockere, die Blase umgebende Bindegewebe, die Musculatur der Blase zieht sich möglichst zusammen, in ihr bleibt nur wenig Urin zurück, der sich mit dem Blute der Risswunde vermischt.

Die wohl anfangs krampfhafte Contraction der Blasenmusculatur erzeugt den Harndrang: sie presst durch den Blasenriss aber auch den später secernirten Harn, eine erneute Füllung wird so verhindert, die Bauchpresse bleibt beim Entleerungsversuch wirkungslos — so kommt es zur völligen Harnverhaltung.

Wird der Katheter eingeführt, findet auch kein Zurückfliessen des ausgetretenen Urins in die Blase statt, sei es, dass durch die starke Zusammenziehung der Blasenmusculatur der Riss verschlossen wird, sei es, dass die vorgedrängte Mucosa einen ventilartigen Wulst bildet (Scott [6])) oder bei schrägem Verlauf des Risses das etwas weiter abgelöste Bauchfell wie ein Ventil den Rückweg absperrt (Graw [7])) — es entleert sich nur die geringe, wenige Esslöffel betragende blutige Urinmenge, häufig nur reines Blut. In dieser blutigen Anurie zeigt sich die Leere der Blase.

Doch alle diese Zeichen sind nicht constant.

Zu verstehen ist leicht, dass Schmerz und Harndrang, beide nervösen Ursprungs, bei schmerzunempfindlichen und stupiden, oder auch trunkenen Leuten herabgemindert sein, ja ganz fehlen können, wie dies in einer Anzahl von Fällen beobachtet ist.

Aber auch die anscheinend fest auf mechanischer Grundlage stehenden Symptome der Harnverhaltung und der Leere der Blase erweisen sich öfters als schwankend. Seltener tritt, wodurch ja auch das letzte Symptom hinfällig wird, entweder von vorneherein oder nach kurzer vorausgegangener Harnverhaltung Spontanentleerung von mehr oder minder blutigem Urin ein. Häufiger fehlt bei bestehender Harnverhaltung die blutige Anurie, die Blase ist oder erscheint nicht leer, der eingeführte Katheter entleert grössere Mengen leicht blutigen oder — seltener — klaren Urins. Hervorgerufen werden diese Abweichungen durch die verschiedene Form, Grösse und Lage des Blasenrisses.

---

1) Rake, 2) Hird, 3) Harrison cit. bei Bartels. Archiv f. klin. Chirurgie. XXII. S. 716ff., 168, 117, 48.

4) Bartsch, Vierteljahrsschr. f. gerichtl. Medicin. 1889. S. 198.

5) Holmes cit. bei Aebert l. c. F. 14.

6) Scott, 7) Graw cit. bei Bartels l. c. 42 u. 49.

Nur ausnahmsweise wird es wohl eintreten, dass eine Darmschlinge, die ja durch den Blasenriss durchschlüpfen kann (Schlange[1]), Rose[2])), sich in ihm einklemmt; es kommt so zum Verschluss des Risses und zur Blutstillung, in der Blase findet sich klarer Urin (Willet[3])).

Ferner kann — wohl auch nicht häufig — umgekehrt wie oben bei halbmondförmigem Verlauf des Risses ein Ventilverschluss sich bilden; durch den in der Blase sich wieder sammelnden Urin wird der Blasenriss verschlossen (Hiley[4]), Himley[5])) und es kann sogar Spontanentleerung wieder erfolgen.

Hinsichtlich des Einflusses der Grösse des Blasenrisses auf das Verhalten der Cardinalsymptome gebe ich nun folgende Zusammenstellung, in der natürlich nur die Fälle Aufnahme gefunden haben, in denen Operationen oder Obductionen eine Feststellung der Rissgrösse ermöglichte.

Spontanentleerung erhalten:	Spontanentleerung wiederkehrend:
Bennet[7]) — 1/2 Guldengrösse	Braun[9]) IV — 2 cm
Jenkel[8]) — 1 1/2 cm	Cooper[6]) — 3/4 Zoll

bis 2 l klarer Urin — 1 Francstück Durchmesser (1 1/2 cm) — Blum[10])
0,9 l „ „ — kleinfingerdurchgängig — Ellis[11])
Blase ausgedehnt, kein Blut — 2 cm — Schapornikow.[12])
1 Zoll — 2 Seidel trüben Urin; 1/2 Zoll — ein Nachttopf voll.
(150—200 ccm)
3 cm — 3 cm — 4 cm — 4 cm — 1 1/2 Zoll — 2 Zoll aussen, 1/4 Zoll Mucosa.
(250—300 ccm)
1 Finger — 1 1/2 Zoll — 3 cm — 1/2 Zoll — 3/4 Zoll — 1 3/4 Zoll.

Geringere Mengen-blutige Anurie.

2 Finger durchgängig — 3 Fingergross — groschengross — kastaniengross — 2 1/2 cm — 3 cm — 1 Zoll — 1 Zoll — 1 1/4 Zoll — 1 1/2 Zoll — 1 1/2 Zoll — 1 3/4 Zoll — 4 cm — 5 cm — 2 Zoll — 2 Zoll — 2 Zoll — 2 Zoll — 2 1/2 Zoll — 2 1/2 Zoll — 2 1/2 Zoll — 2 Zoll — 6 cm — 4 Zoll — 10 cm.

Es giebt dann noch eine Reihe von Fällen, in denen der Katheter sofort grosse Mengen stets blutigen Urins entleert — meist 1 bis 2 l —, zu dem auch der von mir operirte gehört. Wir finden hier über die Grösse des Risses folgende Angaben: Willet (Bartels 41) — 3 1/2 Zoll; Hamilton (Bartels 43) — grosser Riss im Fundus; Bartels Fall 62 — ausgedehnter Riss; Smith (Bartels 14) — 4 Zoll; Fano (Bartels 151) — 10—12 cm; Hawkins (Bartels 161) — 6 cm lang, 4 cm breit; Mac Cormac (Lancet 1886 I) XII — 4 Zoll; Sonnenburg (Centr. f. Chirurgie 1885) — Riss vom Scheitel bis zum Hals; Kunz (Inaug.-Diss. Berlin 1882 S. 20) — 8 cm; eigener Fall 10 cm.

1) Schlange, Archiv f. klin. Chirurgie. XLIII. S. 31.
2) Rose, Deutsche Zeitschr. f. Chirurgie. 31. S. 357.
3) Willet, 4) Hiley, 5) Himley, 6) Cooper cit bei Bartels 83, 22, 164, 25.
7) Bennet, Dublin med. Journal. 1851. Juli.
8) Jenkel, Deutsche Zeitschr. f. Chirurgie. 61. S. 575.
9) Braun, Inaug.-Diss. Berlin 1890.
10) Blum, Archiv. général. d. méd. 1888. II. p. 1.
11) Ellis cit. bei Bartels l. c.
12) Schapornikow, St Petersburger med. Z. 1887.

Wir müssen demnach drei Gruppen von Blasenrissen unterscheiden. Eine Gruppe bildet die zuletzt erwähnten Fälle, in denen Risse von 8 bis 10 cm vorliegen; hier kommt es auch bei völlig zusammengezogener Blase nicht zu einem Verschluss des Risses, er klafft weit, wie es auch bei uns zutraf und auch (von Hawkins-Kunz) angegeben wird. In Folge dessen stehen Bauchhöhle und Blase in breiter Verbindung und der Katheter entleert mittelbar den in die Bauchhöhle ergossenen Urin. Wie ich besonders betonen möchte, handelt es sich hier nicht um einen Catheterismus peritonei; es wird nicht erst die Blase leer gefunden und dann nach Ueberwindung eines Hindernisses Urin entleert, sondern sowie der Katheter mit dem Schnabel in die Blase hineingleitet, fliesst schon der blutige Urin aus. Auffällig ist hierbei häufig, dass nach Entleerung grösserer Mengen immer noch etwas — wie Residualurin zurückzubleiben scheint, dass sich bei tiefen Athemzügen oder Druck auf den Leib noch Urin entleert (Willet, eigener Fall). Die zweite Gruppe, der die überwiegend meisten Fälle angehören, umfasst Risse, deren Grösse im Durchschnitt 4—6 cm ungefähr beträgt; erst bei völliger Contraction der Blasenmusculatur und nachdem aller Urin in die Umgebung ausgetreten ist, schliessen sie sich — die Blase wird dann leer gefunden.

Ist aber der Blasenriss kleiner (1—3 cm), ist leicht verständlich, dass schon auf einer früheren Contractionsstufe der Blase der Riss sich schliesst und die Blase in einem entsprechenden Füllungszustande erhalten wird; je kleiner der Riss, desto eher wird dies geschehen und desto mehr Urin wird in der Blase dann gefunden. Nur bei solch kleinen Rissen, die rasch sich schliessen und wenig Urin austreten lassen, ist auch eine Spontanentleerung denkbar. Mit der Grösse des Blasenrisses schwankt auch die dem Urin beigemischte Blutmenge; je grösser die noch in der Blase zurückgebliebene Harnmenge ist, desto geringer wird einerseits wegen der stärkeren Verdünnung die Blutung scheinen, andererseits auch thatsächlich aus dem kleineren Blasenrisse sein; in den Fällen, in denen klarer Urin angegeben wird, handelt es sich auch stets um Risse unter 2 cm.

Von wesentlicher Bedeutung für die Menge der Blutung ist ferner der Sitz des Risses; während die vordere Wand der Blase sehr reich an Gefässen ist, ist der Scheitel arm daran; sitzt der Riss an letzterer Stelle, wird also die Blutung geringer sein — wie denn auch in den 3 Fällen mit klarem Urin der ausserdem noch kleine Riss dort gefunden wurde.

Im Allgemeinen werden nun diese Abweichungen vom gewöhnlichen Bild der Harnverhaltung und blutiger Anurie keine ernsteren Schwierigkeiten für die Diagnose bilden. Die mehr oder minder grossen Mengen Urin, die sich bei kleineren Rissen finden, entsprechen doch nie dem starken Harndrang und der Dauer der Harnverhaltung. Dieses Missverhältniss wird in Verbindung mit der Harnverhaltung und dem Blutgehalt leicht auf die richtige Spur leiten; — wichtig ist es dabei oft, die Beschaffenheit des ersten, manchmal von anderer Hand entleerten Urins festzustellen, denn in Fällen mit kleineren Rissen kann bereits am nächsten Tage Menge und Farbe wieder normal sein (Braun[1]), Spence[2]));

1) Braun l. c. Fall XIII.

2) Spence cit. bei Bartels. Fall 66.

ebenso nothwendig ist wohl auch manchmal eine mikroskopische Untersuchung des Urins, die nur geringen Blutgehalt sichern kann (Jenkel[1]), Dohrn[2]).

Die Anfangs vorhandene Harnverhaltung wird neben dem Blutgehalt dort einen werthvollen Fingerzeig geben, wo nach kurzer Zeit Spontanentleerung sich wieder einstellt. Wird wie bei ganz grossen Rissen durch den Katheter eine grosse Menge Urin entleert, die der Dauer der Harnverhaltung entsprechen könnte, sichert meist der vorher durch Percussion und Palpation festzustellende Füllungszustand der Blase die Diagnose. Wenn bei längerer Harnverhaltung keine der gefüllten Blase entsprechende Dämpfung vorhanden ist, an deren Stelle Tympanie zwischen Nabel und Schamfuge, so muss die Blase leer sein; und kommt ein sicher nachweisbares Trauma der Blasengegend hinzu, ist eigentlich die Diagnose Blasenzerreissung auch ohne Katheterismus gesichert. Selbst wenn dieser — wie in unserem Falle, 2 l Urin entleert, spricht dies nur dafür — käme er aus der Blase, hätte Dämpfung und Tumor nicht gefehlt. Für solche Fälle ist der Katheter fast entbehrbar.

Ergiebt dagegen die äussere Untersuchung eine der gefüllten Blase entsprechende oder ähnliche Dämpfung, muss der Katheterismus entscheiden; findet sich blutige Anurie oder geringere Mengen ohne entsprechende Veränderung der Dämpfung, handelt es sich um Urinaustritt — die Folge einer Blasenzerreissung.

Ernste Zweifel entstehen aber, wenn etweder von vorneherein Spontanentleerung vorhanden war, oder bei Harnverhaltung klarer Urin entleert wird. Der Blutgehalt im ersteren Falle kann einer Verletzung der Niere oder des Nierenbeckens, vielleicht auch nur einem Schleimhautriss entstammen, die Harnverhaltung im zweiten auf reflectorischem Wege durch das Trauma verursacht sein; ausschlaggebend wird hier — wie in den Fällen Jenkel-Blum — erst das Auftreten von Symptomen sein, die zugleich auf den extra- bezw. intraperitonealen Sitz einer Blasenruptur hinweisen.

Entscheidend für ersteren sind die in Form und Localisation mannigfachen Urinfiltrationen, auf die ich hier nicht weiter eingehen will; ein Zeichen, sonst für extraperitoneale Ruptur charakteristisch, nämlich Oedem und Ecchymosen am Hodensack und Gliede, findet sich gelegentlich auch bei intraperitonealem Sitz (Nicolich[3]), Flemming[4]); hier war der blutige Urin aus der Bauchhöhle durch den Leistencanal in den Hodensack herabgetreten).

Ein für die intraperitoneale Blasenruptur absolut beweiskräftiges Zeichen ist zunächst der Katheterismus des Peritoneums zuerst nach Rose[5]) von Theden ausgeführt; er kommt zu Stande, indem der Schnabel des Katheters durch den Blasenriss in die Bauchhöhle gleitet. Uebereinstimmend wird dabei beschrieben, dass zunächst blutige Anurie gefunden

1) Jenkel l. c. S. 578.

2) Dohrn, Deutsche Zeitschr. f. Chirurgie. 60. S. 406.

3) Nicolich, Rivista Veneta. 1895. 15. Januar.

4) Flemming cit. bei Bartels l. c. Fall 159.

5) Rose l. c. S. 357.

wurde und der Katheter auf ein Hinderniss — die contrahirte Blasenwand stiess, dann bei einer Drehung oder beim Anheben vom Rectum aus gleitet er plötzlich weiter hinein, zugleich entleert sich eine reichliche Menge blutigen Urins, der Leib sinkt häufig danach ein, vorhandene Dämpfung wird geringer[1]).

Der Schnabel ist dann unter den Bauchdecken zu fühlen und der Strahl des ausfliessenden Harns zeigt respiratorische Schwankungen (Walsham). Durch die beiden letzteren Zeichen wird das ja denkbare Eindringen des Katheters in eine extraperitoneale Urinhöhle ausgeschlossen.

Dieses diagnostisch entscheidende Symptom wird aber naturgemäss ein im Allgemeinen seltenes (Bartels erwähnt unter 94 Rupturen sieben Mal den Cath. peritonäi; ausserdem noch Rose l. c., Braun (Walsham IX) l. c., Riedel, deutsch. Z. f. Chir. XV S. 413, Aebert l. c. (Holmes XIV) Geschenk des Zufalles bleiben; ein Versuch mit dem Schnabel den Riss zu suchen und hindurchzudringen, verbietet sich aus der Erwägung, dass man — abgesehen von anderen Verletzungen — Darm — und der Gefahr der Inficirung der Bauchhöhle — leicht jeden Riss vergrössern bezw. einen extraperitonealen zu einem intraperitonealen erst umwandeln kann. Ein zweites entscheidendes Symptom ist der Nachweis des Urinergusses, der freien Flüssigkeit in der Bauchhöhle — der manchmal allein die Diagnose sicherte (Dohrn[2]). Ihre Zeichen — Dämpfung der abhängigen Theile des Leibes, grosswellige Fluctuation, Schallwechsel bei Lageänderung — sind häufig schon sehr frühzeitig vorhanden (Mac Cormac 15½ Stunden, Walsham 12 Stunden), werden aber später mit der Zunahme der intraperitonealen Urinmenge deutlicher; sie können andererseits, wenn die Menge von vornherein nur gering war, völlig fehlen oder übersehen werden. Kleinere Uringüsse können, da die Flüssigkeit in der tiefsten Stelle — dem Douglas'schen Raum — sich zuerst ansammelt, dort am ehesten nachgewiesen werden; es empfiehlt sich daher eine Untersuchung vom Mastdarm aus, eventl. bei starker Spannung und Schmerzhaftigkeit in Narkose (Schlange[3]). Es scheint nun der in der Bauchhöhle eingeflossene Urin sich dort nicht immer wie ein freier Erguss zu bewegen. Während man in einer grossen Anzahl von Krankengeschichten Dämpfung in den seitlichen Theilen, häufig auch Tympanie zwischen Nabel und Schamfuge angegeben findet, sprechen andere von einer Dämpfung des Unterbauchs speciell der Blasengegend. So unterscheidet Bartels[4]) eine bilateral symmetrische Dämpfung der Unterbauchgegend — den Erguss in die Bauchhöhle — von einer nach oben unregelmässig begrenzten asymmetrischen — der extraperitonealen Urinfiltration; auch Cosak[5]) stellt die hier nach oben geradlinige Begrenzung der dort unregelmässigen gegenüber. Einige derartige Angaben sind: Weisbach (Bartels l. c. Fall 106) Dämpfung des Hypogastriums, verschwindet beim Katheterismus der Bachhöhle. Fano (Bartels Fall 131) Hypogastrium bis zum Nabel gedämpft.

1) Weisbach, Bartels l. c. Fall 106.
2) Dohrn l. c. S. 406.
3) Schlange, Archiv f. klin. Chirurgie. 1892. S. 31.
4) Bartels l. c. S. 779. 782.
5) Cosak l. c. S. 24.

Graw (Bartels Fall 49) Dämpfung handbreit über der Symphyse, die später zunimmt. Gizycki (Aebert l. c. XVII) Dämpfung von der Symphyse bis fast zur Mitte zwischen ihr und dem Nabel. Alexander (Aebert XV) grosse Dämpfung in der Blasengegend. Rose l. c. Dämpfung über der Symphyse. Degen (Münch. med. Wochenschr. 1900 Nr. 5) Dämpfung erstreckt sich über die ganze Unterbauchgegend.

Von einer Dämpfung der seitlichen Partieen des Leibes ist hier nirgends etwas erwähnt.

Eine besondere Erklärung findet dieser Befund in dem Rose'schen Falle; hier hatte sich bei intraperitonealem Riss, durch Abheben des Bauchfells, das wie ein Segel vom Nabel quer zur Wirbelsäule ging, ein Erguss im prävesicalen Raum gebildet. In den anderen Fällen handelte es sich aber um einen Erguss in die Bauchhöhle. Die Begrenzungslinie eines freien Exsudates ist nun in Rückenlage zwischen Nabel und Schambeinfuge stets nach oben concav, geradlinig nur im Aufsitzen; bei kleineren Mengen — und dies sind im Allgemeinen die Urinergüsse — wird die Flüssigkeit überhaupt auf die seitlichen Partieen sich beschränken und oberhalb der Symphyse wenig oder keine Erscheinungen machen. Wenn dort aber eine ausgesprochene breitere Dämpfung ist, wird sie um so mehr seitlich zu erwarten sein. Es kann sich danach in den obigen Fällen wohl nicht um einen freien Erguss gehandelt haben, wir müssen wohl annehmen, dass es gelegentlich schon frühzeitig durch den Reiz des ausgetretenen Urins zu einer abkapselnden Verklebung zwischen den Därmen bezw. Netz kommen kann, die den Uringuss auf die Umgebung seiner Austrittsstelle, die Beckenhöhle vielleicht auch auf den Raum vor dem grossen Netz beschränkt. Unterstützung findet diese Annahme durch Sectionen, bei denen solche abgekapselte Urinergüsse theilweise in umschriebene, peritonitische Eiterhöhlen umgewandelt, gefunden wurden.

Harrison (Bartels 48) todt 8. Tag. Untere Darmpartieen mit der Harnblase verwachsen trennen das Becken von der Bauchhöhle ab. Ein Quart farblosen Urins im Beckenraum.

Bennet (l. c.). Nach 6 Tagen Geschwulst in der Regis hypogastrica bis zu einem Zoll unterhalb des Nabels. Tod nach einem Monat. Im Hypogastrium eine Höhle, die Urin und flüssigen Koth enthält. Colon schliesst die Höhle nach oben ab. Blase collabirt.

Hamilton (Bartels 43) todt 3. Tag. Grosser Harnblasenriss am Fundus, mit dem die verklebten Därme eine den Urinerguss abgrenzende Höhle bilden.

Ledderhose (Verhdlg. d. deutsch. Ges. f. Chirurgie 1902, S. 255). Am dritten Tage Dämpfung nur der rechten Seite des Leibes, die sich bei Lagewechsel wenig verändert. Hier entwickelt sich bis zum 17. Tage eine intraperitoneale Eiterhöhle, gefüllt mit stinkendem Urin und von oben durch verwachsene Darmschlingen begrenzt.

Solche abgegrenzte, intraperitonealen Harnergüsse werden sich von etwa in Betracht kommenden Urinfiltrationen — durch die oben erwähnte Art der Begrenzung, durch die wohl meist vorhandene, grosswellige Fluctuation und geringe Verschiebung der Dämpfung bei Lagewechsel, besonders im Aufsitzen unschwer unterscheiden lassen.

Drittens sind beweisend für intraperitonealen Sitz des Risses die Symptome der Bauchfellreizung bezw. der beginnenden Peritonitis, die gleichfalls in manchen Fällen (Jenkel l. c., Blum l. c.) die Diagnose entscheiden. Der normale, bakterienfreie Urin übt, wie auch Thierexperimente zeigen, höchstens einen chemischen Reiz auf das Bauchfell aus; erst nachher kommt es — wohl meist durch den Katheterismus — zu einer secundären Infection und deren Folge, der septischen Peritonitis, die in allen nicht frühzeitig operirten Fällen den tödtlichen Ausgang einleitet. Anfänglich wird daher häufig die reactive Entzündung gering sein, vielfach ganz fehlen. So sind in einzelnen Fällen bis zu 48 Stunden (Dohrn l. c.), 80 Stunden Marsh[1]), ja bis zu 5 Tagen (Hamilton[2]) nach der Verletzung peritonitische Symptome nicht beobachtet worden, dementsprechend auch keine Veränderungen am Bauchfell; positiv beweisend ist daher ihr Fehlen nicht.

In anderen Fällen sind dagegen deutliche peritonitische Zeichen vorhanden, die, wie die vielfach so glücklich verlaufenen Laparotomien zu beweisen scheinen, nur durch eine chemische — oder sehr milde infectiöse Entzündung hervorgerufen waren. Ihr Auftreten giebt daher nicht wie bei Darmverletzungen, wo sofort ein Eindringen von sehr virulenten Infectionserregern in die Bauchhöhle stattfindet, von vornherein eine ungünstige, auch durch die Operation nicht mehr zu beeinflussende Prognose, sondern im Gegentheil Gewissheit der Diagnose und Indication zur sofortigen operativen Therapie. Den Beginn der Peritonitis kann man nach den vorliegenden klinischen Berichten nicht vor 12 bis 20 Stunden nach der Verletzung erwarten — für die früher in ärztliche Behandlung kommenden Fälle kommt sie daher noch nicht in Betracht. Um diese Zeit sind die Erscheinungen des Shoks meist abgelaufen, es ist dann häufig möglich, die Frühsymptome rein zu beobachten und diagnostisch zu verwerthen, bevor es zur Entwicklung des vollen Krankheitsbildes kommt — rascher Kräfteverfall, eingefallenes Gesicht, ängstlicher Ausdruck, kalter Schweiss, Erbrechen und Schlucksen — letzteres charakteristische Zeichen tritt wohl nur selten so früh auf wie im unsrigen Falle.

Besondere Aufmerksamkeit verdient das Verhalten des Pulses; ebenso wie dies von Eichel[3]) für beginnende Peritonitis nach Darmverletzungen als charakteristisch angegeben wird, pflegt er häufig in kurzer Zeit schneller und kleiner zu werden und zeigt dann nach 24 Stunden Frequenz von 130—145; sehr zutreffend war dies in unserem Fall: um 1/2 10 Uhr 80, Mittags 100, 1/2 5 Uhr 130; ebenso Jenkel (l. c.) nach 12 Stunden 100, nach 24 140.

Von örtlichen Symptomen wird oft eine frühzeitige leichte Auftreibung des Leibes erwähnt, verbunden mit Hochstand bezw. Verkleinerung der Leberdämpfung; sie beruht wohl zum Theil auf der mechanischen Wirkung des intraperitonealen Urinergusses — man findet sie wenigstens auch ohne Peritonitis (Dohrn, l. c. S. 207), zum Theil sicher auf dem Meteorismus der durch die Entzündung gelähmten Darmschlingen — jeden-

1) Marsh, Lancet. 1893. I. S. 413.

2) Hamilton cit. bei Güterbock. Archiv f. klin. Chirurgie. XXXI. S. 422

3) Eichel, Beiträge z. klin. Chirurgie. 22. 1. Heft.

falls also weist sie mindestens auf das Vorhandensein eines intraperitonealen Risses hin.

Bedeutung hat auch die rasch zunehmende, spontan vorhandene sowie sich auf Druck äussernde diffuse Schmerzhaftigkeit des Leibes; sie wird Anfangs in den unteren Theilen des Leibes ausgeprägter sein; in unserem Falle waren die auch in den oberen Abschnitten bestehenden Schmerzen wesentlich geringer in sitzender Stellung — was aus dem Verhalten des ergossenen Urins sich leicht erklärt. Vielleicht verdient ein Symptom mehr Beachtung, das bisher bei Blasenzerreissungen noch garnicht gewürdigt zu sein scheint, obwohl es bei der Diagnose von Darmverletzungen eine wichtige Rolle spielt; es ist dies die Contraction der Bauchmuskeln, die in unserem Falle in der Blasengegend deutlich fühlbar vorhanden war; dieselbe ist wohl als eine Reflexcontractur aufzufassen, die durch die beginnende Entzündung des Peritoneum parietale ausgelöst wird. Dass sie bei Darmverletzungen so früh, in unserem Fall erst nach 20 Stunden in Erscheinung trat, ist wohl auf das dort in Folge gleichzeitiger Infection sofortige Einsetzen der Peritonitis (Perthes[1])) zurückzuführen. Ausnahmsweise sind nun allerdings auch die Erscheinungen der Bauchfellentzündung, bei extraperitonealer Ruptur beschrieben, so von Riedel[2]), hier waren sie sogar so heftig, dass von einer Laparotomie schon abgesehen wurde; bei ausgedehnter Infiltration und Entzündung des prae oder retro-peritonealen Gewebes ist ja auch eine Fortleitung auf das Bauchfell selbst leicht zu verstehen; sonstige Zeichen der extraperitonealen Ruptur werden in einem solchen Fall die Sachlage wohl bald klären.

Nur kurz will ich noch die Methoden von Weir und Keen erwähnen, die durch Einfliessenlassen von abgemessener Flüssigkeit bezw. Einblasen von Luft einen Blasenriss und dessen Sitz bestimmen, beide Methoden haben sich bewährt, aber auch versagt, sie haben aber stets die Gefahr der Infection und der weiteren Loslösung des Bauchfells und sind deshalb wohl meist verlassen. Der praktische Werth einer frühzeitigen Diagnose vor allem auch des Sitzes des Blasenrisses liegt darin, dass dadurch der Weg für die einzuschlagende Behandlung gewiesen wird. Bei festgestellter intraperitonealer Ruptur ist das kürzeste und am wenigsten eingreifende Verfahren die Laparotomie mit folgender Naht des Blasenrisses, eine sectio alta, wie sie manche Autoren[3]) in jedem Falle machen wollen, ist bei intraperitonealer Ruptur nur ein Umweg, der ausserdem den Nachtheil hat, dass er der Blase eine neue Wunde setzt und durch die zweite Narbe deren Function noch mehr beeinträchtigt. Der Einwurf, dass auf diese Weise etwa daneben vorhandene extraperitoneale Risse übersehen werden[4]), ist wohl hinfällig; abgesehen davon, dass beide Arten nebeneinander doch ziemlich selten vorkommen, bietet ja der intraperitoneale Riss dieselbe Möglichkeit, wie die Wunde der

1) Perthes, Verhandlungen der deutschen Gesellschaft für Chirurgie. 1900. S. 112.

2) Riedel, Deutsche med. Wochenschrift. 1882. S. 160.

3) Schlange l. c., Berndt, Archiv für klinische Chirurgie. 58, Hellendal l. c.

4) Hellendal, Inaug.-Diss. Strassburg 1896. S. 34.

sectio alta mit dem Finger oder dem Auge sich von dem Zustand der extraperitonealen Blasenwand zu überzeugen.

In allen zweifelhaften Fällen und denen, in welchen ein extraperitonealer Sitz angenommen wird, wird die sectio alta am besten Sicherheit über den Sitz des Risses geben und zugleich bei extraperitonealem Sitz die Grundlage für die einzuleitende Behandlung bilden.

XXXII.

Aus der II. chirurgischen Abtheilung des Hofrathes Prof. Dr. A. Ritter von Mosetig-Moorhof im k. k. allgemeinen Krankenhause in Wien.

Zur Technik bei der Plombirung von Knochenhöhlen mittels Jodoformknochenplombe.

Von

Dr. **M. Silbermark,**

Secundararzt an obiger Abtheilung.

(Mit 6 Abbildungen.)

In der Sitzung der Gesellschaft der Aerzte in Wien vom 12. December 1902 machte Prof. v. Mosetig einige kurze Demonstrationen über eine Methode, der Caries und Nekrose der Knochen auf conservativ-chirurgischem Wege erfolgreich beizukommen.

Arbeiten von Prof. v. Mosetig und seinen Schülern werden die Methode genauer darlegen und die Resultate derselben klarstellen. Hier sei nur erwähnt, dass die zur Verwendung gelangende Plombenmasse aus Jodoform 60,0, Spermazet und Sesamöl aa 40,0 besteht.

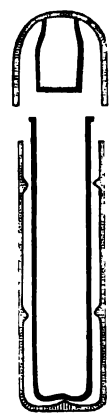

Fig. 1. Plombenbehälter.

Um einen vollen und dauernden Erfolg zu erzielen, i. e. reactionslosen und vollkommenen Verschluss der Wunde, Verbleiben der Plombenmasse in dem gesetzten Knochendefect unter minimaler Secretion der Weichtheile bis zum vollständigen Schwunde der Masse und Substituirung der Plombe durch neugebildeten Knochen, sind vor allem drei Momente zu beachten. Erstlich die Befreiung der Plombenmasse von etwaigen in ihr befindlichen Keimen. Dies wird durch Kochen der Plombe im Wasserbade bei ihrer Bereitung erreicht. Die peinliche Durchführung dieser Forderung ist nicht in unsere Hand gelegt, sondern Sache des Pharmaceuten.

Zur sterilen Aufbewahrung der sterilisirten Plombenmasse benutzen wir ein Doppelgefäss. Es besteht aus einem 18 cm langen, 5 cm breiten Aussencylinder aus Glas, dem eine runde Glaskappe aufgeschliffen ist. Mit derselben fest verbunden ist ein Glasstopfen, der beim Aufsetzen der Kappe in den Hals eines zweiten im Innern befindlichen, 20 cm langen, 3 cm breiten Cylinders passt. Zwischen dem durch geeignete Sicherungen in seiner centralen Lage fixirten Innengefäss und dem Aussencylinder befindet

sich eine lockere Lage von Watte. Das Ganze wird mit abgehobener Kappe trocken sterilisirt, die sterile Plombenmasse in flüssigem Zustande in den Innencylinder gegossen und die sterile Kappe aufgestülpt. Da nur die Aussenfläche des Aussencylinders und der Kappe dabei berührt wird, bleibt der eigentliche Behälter der Plombe, der Innencylinder, steril. Das Doppelgefäss kommt eine Stunde vor dem Gebrauch in ein hierzu construirtes Wasserbad, wird im gegebenen Moment aus diesem herausgehoben, und der Operateur kann, nach Abhebung der Kappe durch einen Gehilfen, mit reinen Fingern den freien Hals des Innencylinders fassen, denselben herausziehen und die Plombenmasse ausgiessen. Gefäss und Rand sind hierbei nicht verunreinigt worden.

Unerlässliche Bedingung für den vollen Erfolg ist jedoch die Erfüllung der beiden anderen Postulate, nämlich die Asepsis der Knochenhöhle und die Trockenlegung derselben. Am sichersten ist die Asepsis der zu plombirenden Höhle dadurch gewährleistet, dass man die Wände aus der gesunden Umgebung bildet, d. h. im gesunden Knochen schneidet. Dies geschah bis vor einiger Zeit bei uns nur mittelst Meissel und Hammer, insbesondere mit einem von meinem Chef angegebenen Winkelmeissel, der sich beim Ausstemmen der ersten Knochenrillen vorzüglich bewährte. Seitdem wir aber einen starken Elektromotor zur Verfügung haben, arbeiten wir auch mit Kreissäge und Fräse.

Bei den Versuchen stellte es sich jedoch heraus, dass die Kreissäge an dem üblichen Handgriff nicht zu verwenden war. Bei den ersten Constructionen bestand nämlich die Kreissäge nur aus einem Handstück und dem entsprechenden frei rotirenden Ansatzinstrumente. Beim Arbeiten mit diesen Handgriffen ergab es sich, dass in Folge des Gegenstosses der Säge eine planmässige Lenkung bei der raschen Rotation des Motors unmöglich war. Diesem Mangel suchte man durch Gegenlager am distalen Ende der Kreissäge abzuhelfen. Am meisten in Gebrauch sind Gegenlager in besonderen Griffen für die zweite Hand in der Verlängerung der Längsachse. Eine Modification ist ein Handgriff mit dem Gegenlager senkrecht auf die Längsachse, um die Actionsfreiheit der Säge grösser zu gestalten. Es ist jedoch klar, dass die Sägescheibe sehr gross sein müsste, damit die in der Horizontalen rechts und links haltenden Hände nicht alsbald an die Umgebung anstossen und mithin ein Tieferdringen der Säge in den Knochen verhindern.

Auf diesen Umstand machte mich mein Chef aufmerksam. Ueber ein gewisses Maximum des Durchmessers der Säge konnte ich jedoch nicht gehen, da die Grösse der Scheibe resp. die Stärke der Achse durch die Kraft des treibenden Motors begrenzt erscheint. Mein Bestreben war es nun, einen Handgriff für eine ohne Gegenlager frei rotirende Kreissäge zu ersinnen, wobei der Gegenstoss der Säge durch Mitbenutzung der zweiten Hand aufgehoben wird.

Mein Handgriff besteht aus einer 20 cm langen Metallhülse, welche an der Basis vollkommen offen, an der Spitze hingegen durch eine central perforierte, massive, halbkugelige Kappe geschlossen ist. In einem Winkel von ca. 40° biegt von der Kappe, mit ihr fix verbunden, eine 18 cm lange Handhabe ab. Demselben gegenüber, nahe der Spitze, ist eine etwa 5 mm breite, 4 cm lange Schlitz-

öffnung in die Hülse eingeschnitten. Die oben erwähnte massive Kappe ist ihrer ganzen Länge nach von einem 1 cm langen, 1 cm breiten centrischen Canal durchbohrt, der mit jener aussen sichtbaren Oeffnung endet. An der Basis der Hülse ist ein flacher Ring angelöthet, ein zweiter 12 cm von der Spitze entfernt. Letzterer trägt zwei Fixationsschrauben für das Handstück. Der Gebrauch vollzieht sich in folgender Weise: Handstück und Handgriff sind sterilisirt. Der Bohrschlauch, welcher mit dem Motor in Verbindung steht, wird von einem Gehilfen gehalten; der Assistent setzt nunmehr das sterile Handstück auf. An das untere Ende des sterilen Handgriffes wird ein sterilisirter Leinenschlauch befestigt; dieser Ueberzug kann in Folge des Ringes an der Basis nicht abrutschen. Durch die Hülle wird der Bohrschlauch sammt dem daran befestigten Handstück in die Hülse geschoben, bis das Ende des Handstückes mit der Aufnahmehülse für die Instrumente in der Oeffnung der Kappe erscheint, sodann das Handstück in der Hülse durch die beiden Schrauben fixirt. Dabei muss man darauf achten, dass die Auslösevorrichtung zum Wechseln der Instrumente (Säge, Fräse, Trephine etc.) dem oben erwähnten Schlitze an der Innenfläche der Hülse gegenübersteht. Hierauf wird das betreffende Instrument eingesetzt. Soll ein anderes Instrument zur Verwendung kommen, so wird mittels eines sterilen Hackens die federnde Hülse im Handstück nach abwärts gezogen, wodurch der Wechsel der verschiedenen Ansatzstücke ermöglicht ist. Da Handstück, Ansätze und Handgriff gekocht werden und der nicht

Fig. 2. Handgriff.

Fig. 3.

sterilisirbare Bohrschlauch mit einer sterilen Leinenhülle überzogen ist, ist es klar, dass bei allen Manipulationen mit den Instrumenten die Asepsis gewahrt bleibt.

Der Ausschlag gebende Vortheil meines Handgriffes liegt also darin, dass man mit der Kreissäge planmässig nach allen Richtungen hin, senkrecht, schief, parallel zur Längs- oder Querachse, horizontal oder vertical, unbehindert durch die Umgebung sägen kann.

Die hierzu gehörigen Sägen sind Stahlblechplatten von 2,5 bis 5 cm Durchmesser, mit gezähntem Rand und einem centralen, 3 mm im Durchmesser haltenden quadratischen Achsenloch. Dieses ist auf der einen Seite durch eine 2 mm dicke quadratische Metallscheibe verstärkt. In das Achsenloch passt genau der 3 mm hohe quadratische Achsenbolzen, welcher das Ende der 7 cm langen, 4 mm dicken, runden Achse darstellt. Die Achsenlänge von 7 cm ist nach mehrfachen Versuchen angenommen worden, da kürzere Länge die Actionsfreiheit beeinträchtigt, für eine grössere aber die Stärke der Achse nicht ausreicht. Die Sägescheiben werden mit der ebenen Fläche auf den quadratischen Bolzen aufgesetzt und durch eine Schraube, welche in den Bolzen eingelassen wird, fixirt.



Fig. 4.
Kreissäge.

Zum Herstellen flacher Mulden, Entfernen kleiner Herde im Knochen, insbesondere aber zum Glätten des hergestellten Defectes wurde eine besonders starke, 15 mm breite, 22 mm lange Olivenfräse angefertigt; die Höhe und Breite der schneidenden Gänge, welche mit der Längsachse der Olive gleichgerichtet sind und an der Spitze zusammenlaufen, beträgt je 2 mm.

Von grösster Wichtigkeit für das reactionslose Verbleiben der Plombenmasse in der Höhle ist die Trocknung der Höhlenwände vor dem Eingiessen der Plombe; denn anderenfalls kann sich die Plombe nicht anschmiegen. Es entstehen Hohlräume zwischen dieser und dem Knochen, in denen sich Secret und ergossenes Blut sammelt. Anfangs geschah die Trockenlegung durch Austupfen mit sterilen Gazetampons; später wurden die Wände zuerst mit einem in Alkohol, dann mit einem in Aether getauchten Gazebauschen abgerieben und abgewartet, bis der Aether verdunstet war. Trotz der noch belassenen Constrictionsbinde zeigten sich immer wieder kleine Blutungen an dieser oder jener Stelle der Wandung, insbesondere in den Nischen und Winkeln der Höhle.

Seitdem wir elektrischen Strassenstrom zur Verfügung haben, wird die Trockenlegung der Knochenhöhlen auf elektrischem Wege besorgt. Das Instrument, dessen wir uns hiezu bedienen, ist keineswegs eine neu erfundene Construction, vielmehr nach einem bestehenden Principe von mir den Bedürfnissen, Knochenhöhlen auszutrocknen, angepasst. Denn den Gedanken, einen glühenden Platindraht zur Erwärmung darüberstreichender Luft zu verwenden, haben schon amerikanische und deutsche Zahnärzte (Telschow, v. Wunschheim), dann auch Holländer, Lang und Andere bei ihren Heissluftbrennern verwerthet. Doch muss

ich nochmals betonen, dass es sich in unseren Fällen nicht um Kauterisation, sondern ähnlich wie bei den Zahnärzten, um subtilste Trocknung eines gewöhnlich durchfeuchteten Hohlraumes handelt.

Der Trockner besteht aus einer 13 cm langen Durithandhabe, an welche sich ein 7 cm langes Metallrohr anschliesst. Dieses trägt an seinem Ende, stumpfwinkelig abgeknickt, ein Schraubengewinde, das zur Fixirung verschieden geformter, 4 cm langer Metallkappen dient. Die Basis der Handhabe zeigt im Centrum das Ansatzstück für das Gebläse und seitlich die Poldrähte für die Kabelklemmen. Der Duritkörper ist centrisch (Luftweg) und seitlich (Stromleitung) durchbohrt; die Drähte ziehen dann von einander isolirt durch das Metallrohr und enden, das Gewinde überragend, in zwei federnden Aufnahmsklemmen, in denen eine mehrfach gewundene Spirale aus sehr dickem Platindraht steckt. Die Fortsetzung des Luftweges im Duritstück wird durch das Metallrohr dargestellt. Der Durchmesser der Kappen ist so gewählt, dass die Spirale auch nach ihrer Ausdehnung durch das Glühen nirgends tangirt, aber auch nur einen minimalen Zwischenraum zwischen Kappenwand und ihren Windungen lässt. Als Fortsetzung des Luftweges in der Handhabe ist mit Absicht der ganze übrige Raum des Metallrohres benutzt, weil durch das Warmwerden der Leitungsdrähte in denselben der durchgepumpte Luftstrom gleichsam vorgewärmt wird.

Fig. 5. Heissluft-trockner.

Fig. 6. Heissluft-trockner (Längsschnitt).

Beim Gebrauch werden die Poldrähte des Instrumentes mit den Kabelklemmen verbunden und durch entsprechende Stellung des Rheostaten die Platinspirale bis nahe an die Weissgluth erhitzt, hierauf die kalte Kappe aufgeschraubt und nun langsam stossweise Luft durchgepumpt. Durch Aenderung der Stromstärke ist man im Stande, den Hitzegrad der ausströmenden Luft zu variiren.

Soll eine Höhle mit überdachten Nischen getrocknet werden, so muss eine Kappe mit spitz zulaufendem, bei allseits offen liegendem Defect eine solche mit halbkugeligem Ende genommen werden. Erstere hat nur 3 Ausströmungsöffnungen an der Spitze, die letzteren jedoch 9—15, welche an der Spitze, der Aussen- und den Seitenflächen des Winkels in die Kappe gebohrt sind; an der Winkelaussenseite deshalb, damit jegliche Berührung der unreinen Handhabe mit der reinen Wundfläche vermieden wird. Man trocknet die Wände partieenweise, indem man so lange den heissen Luftstrom auf eine Stelle einwirken lässt, bis diese ihren gelblichen Ton verloren hat und weiss erscheint. Besonders dort, wo eventuell eine Art. nutricia blutet, ist es nothwendig, die heisse Luft so lange hinzublasen, bis durch die Hitze die offene Arterie embolisirt ist und die Blutung steht.

Wir verwenden diese von mir angegebenen Behelfe seit längerer Zeit

bei allen entsprechenden Fällen und haben gefunden, dass dieselben auf das exacteste ihren Zweck erfüllen.

Die elektro-chirurgischen Instrumente wurden von der Firma Reiniger, Gebbert und Schall in Wien, der Plombenbehälter von Paul Haack, Glasbläserei in Wien, auf das Beste ausgeführt.

XXXIII.

Aus dem Diakonissenkrankenhause in Danzig.

Ein Fall von doppelseitiger Luxatio tibiae anterior compl.

Mitgetheilt vom

Oberarzt Dr. **Franz Fischer.**

(Mit 1 Abbildung im Text und Tafel IV.)

Fast gleichzeitig mit der in Nr. 38 der Münchener med. Wochenschrift 1902 erschienenen Veröffentlichung eines Falles von Luxatio tibiae anter. aus dem Krankenhause Bergmannstrost in Halle, beobachteten wir eine doppelseitige, vollständige Verrenkung des Unterschenkels nach vorne.

In den Nachmittagsstunden des 10. September 1902 wurde dem Diakonissenkrankenhause ein Mann überwiesen, der von einer Sämaschine überfahren sein sollte.

Der Kranke wurde uns in ziemlich erschöpftem Zustande zugeführt und konnte wegen heftiger Schmerzen die Beine nicht bewegen, jammerte bei der leisesten Berührung. Durch die Beinkleider hindurch erschienen beide Oberschenkel verkürzt, sodass wir eine doppelseitige Oberschenkelfractur vermutheten.

Nach der Entkleidung fanden wir die Oberschenkelcondylen tief in die Wade heruntergeschoben, die Haut über denselben straff gespannt, an einer Stelle eine kleine oberflächliche Hautabschürfung. Die Patella hatte ihre Stelle verlassen und sass deckelartig auf den Gelenkflächen der Unterschenkel; am oberen Rande derselben war eine tiefe, furchenartige Einziehung der Haut sichtbar, welche etwa zwei Drittel des Oberschenkelumfanges umfasste. Die Unterschenkel standen in leicht gebeugter Stellung zum Oberschenkel; bei Rückenlage des Verletzten bildeten sie mit den Oberschenkeln eine fast gerade Linie, eine seitliche Abweichung war nicht vorhanden. Die Gelenkflächen der Tibia und Fibula waren in ihrer ganzen Ausdehnung abtastbar und wir konnten die Tasche bis zur Vorderfläche des Oberschenkels mit den Fingerspitzen verfolgen. Eine Herabsetzung der Körpertemperatur an den Unterschenkeln, wie eine Pulsverlangsamung oder Verkleinerung wurde nicht beobachtet.

Nach diesem Befunde war die Diagnose der doppelseitigen, vollständigen Verrenkung nicht zweifelhaft.

Um dieses Krankheitsbild objectiv festzulegen, wurde in Narkose eine Röntgenaufnahme des rechten Beines in seitlicher Lagerung (Tafel IV), eine zweite in Rückenlage des Verletzten vom linken Beine gemacht (Fig. 1).

Die Reposition gelang unter Zug und bei mässigem Druck auf die Condylen des Oberschenkels in etwas gebeugter Stellung eigentlich unerwartet leicht. Auffallend nach der Reposition war die verhältnissmässig grosse Festigkeit beider Kniegelenke.

Nach Bindeneinwicklung wurden die Beine einige Tage in Schienen gelagert, diese dann abgenommen und nach 16 Tagen mit vorsichtigen Bewegungen begonnen. In die Kniekehlen liess ich Rollen legen, welche täglich grösser gewählt wurden und kamen durch die Schwere der Unterschenkel die ersten Beugeversuche zu Stande.

Grössere, ausgedehnte Hautverfärbungen zeigten sich nur an den Aussenseiten der Beine, doch waren dieselben nicht über handtellergross.

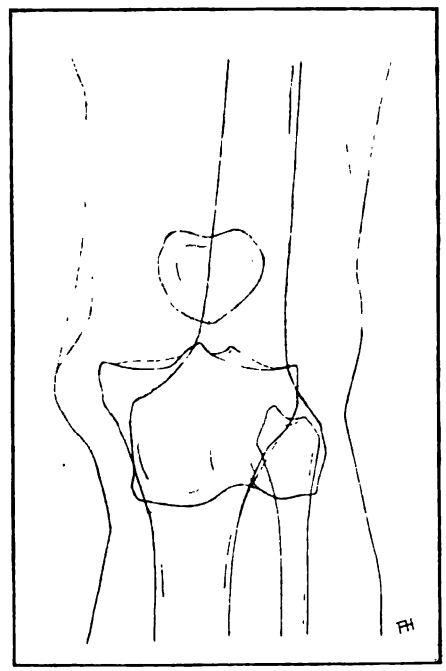

Fig. 1.

Sieben Wochen nach der Verletzung verliess Schw. mit Gummikniekappen versorgt das Krankenhaus; heute arbeitet er auf dem Lande wie früher.

Der so günstige Verlauf der sonst so schweren Verletzung lässt sich wohl erklären einmal durch die geringe Zerreissung der Seitenbänder, dann auch dadurch, dass Verletzter bereits 2 Stunden nach dem Unfalle in ärztliche Behandlung kam.

Ueber die Anatomie und das Zustandekommen von Unterschenkelluxationen sind zahlreiche Studien wie Versuche an Leichen angestellt und haben im Allgemeinen zu einem abschliessenden Resultat geführt.

Den Vorgang des Unfalles schildert unser Kranker folgendermaassen: Er war beim Säen mit der Sämaschine auf dem Felde beschäftigt und ging seitwärts hinter der Säemaschine her. Plötzlich gingen die Pferde durch, und beim Versuche, die Zügel zu ergreifen, wozu er um die Maschine herumlaufen wollte, bekam er einen Schlag mit einer eisernen Stange in die Kniekehle und stürzte zu Boden.

Diese eiserne Stange ist schräg gestellt und bezweckt eine festere Verbindung zwischen Deichsel und eigentlicher Sämaschine (Kasten). Wahrscheinlich hat der Schlag die Unterschenkel des Schw. getroffen in dem Augenblick, als Schw. der von den wild gewordenen Pferden nachgeschleiften Maschine auszuweichen versuchte. Der Boden war aufgelockert und sanken die Füsse in denselben hinein, sodass hier gewisser-

maassen ein fester Punkt oder Widerstand gegeben wurde. Der Schlag erfolgte in der Richtung von hinten nach vorne gegen das obere Ende der Unterschenkel, sodass diese direct nach vorne gerissen wurden. Hierdurch, wie durch den Sturz auf die Gesichtsseite, kam die Luxation zu Stande; anders kann ich mir dieselbe nicht erklären, wunderbar bleibt immer die doppelseitige Luxation bei dem sonst vollkommen gesunden Manne.

In der Literatur sind die Verrenkungen im Kniegelenk recht selten vertreten; nach Helferich betragen sie nur 1 Proc. sämmtlicher Verrenkungen. Von diesen entfallen 40 Proc. auf die Luxatio anterior, je 20 Proc. auf die seitlichen Luxationen.

Nach der Zusammenstellung von Brüning sind von der Anterior im Ganzen vielleicht heute schon 110 Fälle beobachtet, einen Fall von doppelseitiger, wie wir ihn sahen und im Bilde festlegen konnten, habe ich in der mir zugänglichen Literatur nicht finden können.

Literaturverzeichniss.

1) Brüning, Ueber die Luxatio tibiae anter. Münchner med. Wochenschr. 1902. Nr. 38.
2) Cramer, Casuistik der traumatischen Luxationen des Kniegelenkes. Inaug.-Diss. Würzburg 1894.
3) Helferich, Fracturen und Luxationen.
4) Hoenigsschmidt, Leichenexperimente über die Zerreissungen der Bänder am Kniegelenk. Deutsche Zeitschr. f. Chirurgie. 1893. 36. Bd. 7.
5) Hoffa, Luxationen.
6) Kroenlein, Luxationen. Deutsche Chirurgie.
7) Kuhlenkampf, Doppelfall. Centralbl. f. Chirurgie. 1892. Nr. 40.
8) Lossen, Verl. der unteren Extremitäten. Deutsche Chirurgie.
9) Reichel, Prakt. Chirurgie. Handbuch. IV.
10) Schüller, Doppelfall. Deutsche Zeitschr. f. Chirurgie. 1876.
11) Schlange, Deutsche med. Wochenschr. 1892. Nr. 15.
12) Unruh, Deutsche med. Wochenschr. 1880. Nr. 24.

Besprechungen.

1.

O. Hildebrand, Tuberculose und Scrophulose. Ferd. Enke, Stuttgart 1902.

Das Buch ist als Lieferung 13 der deutschen Chirurgie erschienen. Es handelt von der Tuberculose im Allgemeinen und ist überaus anziehend geschrieben. Welch grosses Literaturmaterial zu bearbeiten war, ergiebt sich aus der Literaturübersicht, welche eng gedruckt 158 Seiten füllt. Das Buch selbst enthält 292 Seiten. Der Inhalt gliedert sich nach einer allgemeinen Einleitung in folgende Abschnitte: I. Die Anatomie, Histologie und Histogenese des Tuberkels und des tuberculösen Gewebes, II. Die Aetiologie der Tuberculose (ihre Infectiosität, die Einwanderung des Tuberkel-Bacillen in den Körper, die Eingangspforten der Tuberculose), III. Die Verbreitung und Localisation der Tuberculose, IV. Die klinischen Erscheinungen der chirurgischen Tuberculose (locale und allgemeine Symptome), V. Die Behandlung der Tuberculose (Local- und Allgemeinbehandlung). — Alle Abschnitte sind mit voller Sachkenntniss und vortrefflich geschrieben. Es ist ein Vergnügen z. B. das Capitel von der Infectiosität der Tuberculose zu lesen, wo über die früheren Experimente, dann die Koch'schen Versuche und Arbeiten, über Baumgarten's Entdeckung gehandelt wird. Ganz besonders lehrreich ist auch der Abschnitt, welcher von den Eingangspforten der Tuberculose handelt. Das Buch ist eine vortreffliche Bereicherung unserer chirurgischen Literatur. Helferich.

2.

E. Zuckerkandl, Atlas der topographischen Anatomie des Menschen. IV. Heft (10 Mark). W. Braumüller, Wien und Leipzig, 1902.

Auch das vorliegende Heft des in seinen bisherigen Theilen so trefflichen Werkes enthält eine Anzahl neuer, origineller Bilder. Im Ganzen machen die Abbildungen einen etwas mehr schematischen Eindruck, so z. B. die Darstellung der Harnblase, Prostata, Corpora cavernosa und Harnröhre. Aber der lehrreiche Charakter wird dadurch nicht geändert, und viele topographische und Specialdarstellungen, wie z. B. die Mastdarmmusculatur und ihre Verbindungen sind als vorzüglich zu bezeichnen. Mit Interesse sehen wir der nächsten, Schlusslieferung, des schönen Werkes, welche die Bruchpforten und die Extremitäten behandeln wird, entgegen. Helferich.

3.

Wilms und Sick, Die Entwickelung der Knochen der Extremitäten von der Geburt bis zum vollendeten Wachsthum. Röntgen-Archiv Bd. 9. (M. 16). L. Gräfe und Sillem, Hamburg, 1902.

Der vorliegende Band enthält die Entwicklung der Knochen der oberen Extremität von Dr. Wilms (Leipzig), die der untern von A. Sick (Hamburg). Der oberen Extremität sind 34 Röntgenbilder auf 7 Tafeln, der unteren sind 58 Röntgenbilder auf 9 Tafeln gewidmet. Die Bilder sind vortrefflich und zeigen, aus einem grossen Material ausgewählt, die normale Entwicklung. Gerade dieser Band mit seinem Inhalt dürfte ein unentbehrliches Hülfsbuch für Alle werden, welche ihre Röntgenbilder gründlich zu verstehen und richtig zu verwerthen streben. Denn der mit den einschlägigen Verhältnissen Unbekannte ist, wie bekannt, gerade auf diesem Gebiet leicht und häufig Irrthümern unterworfen.

Helferich.

4.

A. Hoffa, Lehrbuch der orthopädischen Chirurgie. 4. Auflage. Ferd. Enke, Stuttgart, 1902.

Hoffa hat mit seinem vortrefflichen Lehrbuch einem grossen Bedürfniss entsprochen, als sich dies Interesse für orthopädische Aufgaben an manchen Orten zu heben begann, und hat durch dasselbe zur weiteren Förderung der Orthopädie in Deutschland angeregt. Die Gründung einer deutschen orthopädischen Gesellschaft, welche im Jahre 1902 erfolgte, war eine neue Frucht dieser Bemühungen. Die vorliegende 4. Auflage des Buches ist vermehrt und verbessert. Der Verfasser hat die neuen Arbeiten auf dem Gebiete der orthopädischen Chirurgie fleissig verwerthet, und seine eigene Erfahrung herangezogen, namentlich eine Anzahl Abbildungen durch neue, eigene ersetzt. Das Buch steht ganz auf der Höhe und entspricht der Absicht des Verfassers auf's Vollkommenste.

Helferich.

5.

A. Socin und E. Burkhardt, Die Verletzungen und Krankheiten der Prostata. Ferd. Enke, Stuttgart, 1902.

Das vorliegende Werk, Lieferung 53 der deutschen Chirurgie, ist nur in seinem Anfangstheil von Socin bearbeitet, fortgeführt und vollendet aber von seinem Schüler Professor E. Burckhardt in Basel. Der Abschnitt über pathologische Anatomie der Prostata-Carcinome und Sarkome ist von Professor E. Kaufmann, dem Director des pathologisch-anatomischen Instituts zu Basel. Trotz dieses Zusammenwirkens hat das Werk einen einheitlichen Charakter bekommen, da der Geist und die Anschauung Socin's auch in der Arbeit seiner Collegen zur Geltung kommt. Das Werk enthält in 14 Capiteln: 1. anatomische Bemerkungen, 2. die Darstellung der Untersuchung der Prostata am Lebenden, wobei die Palpation per rectum, die Urethraluntersuchung mit der Sonde und

die endoskopische Untersuchung gewürdigt werden, sodann 3. angeborene Missbildung der Anomalie, 4. Verletzungen, 5. Entzündungen der Prostata, 6. chronische Prostatitis, 7. Tuberculose, 8. Syphilis, 9. Hypertrophie, 10. Atrophie der Prostata, 11. Prostatasteine, 12. die Cysten, 13. die malignen Neubildungen, 14. die Neurosen der Prostata. Den grössten Umfang hat natürlich das Capitel von der Hypertrophie der Prostata, welches den Raum von Seite 54 bis 332 einnimmt und namentlich die Therapie in überaus eingehender und dazu übersichtlich geordneter Weise behandelt. Neben sehr zahlreichen Textfiguren sind zur Erläuterung noch drei Tafeln beigegeben, Tafel 1 und 2 Mediane Beckendurchschnitte, im ersten Falle normal, im zweiten mit verschiedenen Blasen-Divertikeln. Der Referent hat mit Vergnügen von der dritten Tafel Kenntnis genommen, welche farbig hergestellt, wichtige bei Prostata-Hypertrophie vorkommende Veränderungen in ausgezeichneter Weise darstellt nach Abbildungen, welche vor Jahren von Herrn Dr. Martens in künstlerischer Weise nach Präparaten der Greifswalder chirurgischen Klinik angefertigt waren, und von dem Referenten gern zur Reproduction überlassen sind. — Das Buch ist wegen seiner Gründlichkeit und der kritischen Bearbeitung des massenhaften literarischen Materials ausserordentlich werthvoll. Helferich.

6.

Aerztliche Kriegswissenschaft. Vierzehn Vorträge, herausgegeben vom Centralcomitée für das ärztliche Fortbildungswesen in Preussen. Abdruck aus dem klinischen Jahrbuch. Jena, 1902. Verlag von Gustav Fischer.

Das vorliegende Werk enthält 14 Vorträge über die wichtigsten Capitel der ärztlichen Kriegswissenschaft. In erster Linie für den Militärarzt von höchster Bedeutung, bietet die ärztliche Kriegswissenschaft aber auch für den beamteten Arzt und Civilarzt eine reiche Fülle interessanten Stoffes, zumal dieser von den berufensten Vertretern zusammengetragen ist. Kein Geringerer, als Professor Dr. Robert Koch hat die Frage der Seuchenbekämpfung im Kriege behandelt. Das wichtige Thema der Ernährungs- und Trinkwasserversorgung im Felde erörtert Professor Dr. Martin Kirchner nach den neuesten Erfahrungen, während Oberstabsarzt und Privatdocent Dr. Schumburg die Hygiene des Marsches und der Truppenunterkunft bespricht.

Die zweckmässigste Bekleidung und Ausrüstung des Soldaten behandelt Generaloberarzt Professor Dr. Krocker in seinem Vortrage, eine beigegebene Tafel zeigt die Bekleidung und Ausrüstung der Ostasiatischen Besatzungsbrigade.

Den Vortrag über die so oft und intensiv erörterte Frage der ersten Hülfe auf dem Schlachtfelde, der Asepsis und Antisepsis im Kriege hat Excellenz von Bergmann als der Berufenste übernommen und hat ihn durch 12 Abbildungen trefflich illustrirt. Auch über die Schusswunden des behaarten Kopfes hat von Bergmann in einem zweiten Vortrage ausführlich gesprochen. Professor Dr. Küttner, welcher in den letzten Feldzügen als Chirurg thätig war, hat seine reichen Erfah-

rungen, besonders über die Wirkung der kleinkalibrigen Mantelgeschosse an den Extremitäten in einem mit zahlreichen Abbildungen versehenen Vortrage niedergelegt, während Professor Dr. F. König das Capitel der Schussverletzungen am Rumpf ausführlich bespricht. Ueber Hieb- und Stichwunden im Kriege berichtet Professor Dr. A. Köhler.

Die Darstellung der Organisation des Sanitätsdienstes im Kriege hat Generalarzt Dr. Schjerning übernommen und in klarer übersichtlicher Weise dieses wichtige Thema bearbeitet. Ein beigegebenes Schema der Organisation erläutert den Vortrag auf's Beste. Den Krankentransport und die Krankenunterkunft im Kriege haben Generalarzt Dr. Werner, die Krankenpflege Generalarzt Dr. Schaper eingehend und sachgemäss dargestellt, während zum Schluss Oberstabsarzt Dr. Kübler über Kriegsstatistik an der Hand von 14 Diagrammen im Text und 2 Zahlentafeln interessante Mittheilungen macht. Dr. Oertel, Kiel.

7.

Das Unfallkrankenhaus zu Strassburg i. E. Festschrift zur Erinnerung an die Einweihung des Hauses am 27. November 1901. Strassburger Druckerei und Verlagsanstalt vorm. R. Schultz & Co. 1902.

In der hübsch ausgestatteten Broschüre, welche als Beigaben eine photographische Gesammtansicht des Hauses, einen Lageplan und fünf Grundrisse der verschiedenen Stockwerke enthält, sind neben einer bautechnischen Beschreibung des Hauses die Festreden des 1. Geschäftsführers, Herrn M. Schahl und des leitenden Arztes Herrn Professor Dr. Ledderhose wiedergegeben.

Herr Schahl giebt in seiner Rede eine Uebersicht der Geschichte des Unfallkrankenhauses. Das kleine Reconvalescentenhaus am Weissthurmring, welches durch den Zusammenschluss verschiedener Berufsgenossenschaften 1892 mit 30 Betten eingerichtet wurde, genügte bald, trotzdem es nach wenigen Monaten auf 50 Betten vergrössert wurde, den Anforderungen nicht mehr. Im Jahre 1897 wurde auf eine Eingabe von Prof. Ledderhose der jetzige Neubau beschlossen und unter thatkräftiger Beihülfe mehrerer Berufsgenossenschaften und der Landesversicherungsanstalt Elsass-Lothringen ein modernes Unfallkrankenhaus mit 110 Betten erbaut.

Herr Prof. Dr. Ledderhose legt in längerer Rede seine reichen Erfahrungen über die zweckmässige Behandlung Unfallverletzter nieder. Seiner Anregung ist zu danken, dass das Unfallkrankenhaus eine Combination von chirurgischer Krankenabtheilung und Reconvalescentenanstalt darstellt, welche allen modernen Anforderungen genügt.

Die wichtigste Rolle spielt die psychische Beeinflussung des Verletzten, daneben sind einfache Methoden örtlicher Behandlung complicirten Uebungsmaschinen vorzuziehen.

Die Baubeschreibung bringt genaue Details über das schöne, zweckmässig eingerichtete Unfallkrankenhaus. Dr. Oertel, Kiel.

8.

Privatdocent Dr. L. Wullstein, Assistenzarzt an der Königl. chirurgischen Universitätsklinik zu Halle a. S., Die Skoliose in ihrer Behandlung nnd Entstehung nach klinischen und experimentellen Studien. Verlag von Ferdinand Enke, Stuttgart 1902.

Auf Grund eingehenden Studiums und sorgfältiger Beobachtung empfiehlt Verf. in dieser Monographie die Behandlung der Kyphoskoliosen mit forcirtem Redressement. Er schildert eingehend seine energische Behandlungsmethode mit dem von ihm construirten Redressionsapparat und zeigt an den erreichten Resultaten, dass diese Methode des Redressements und der Gypsverbände in der That einen erheblichen Fortschritt in der Skoliosenbehandlung darstellt.

Die Arbeit gliedert sich in drei Abschnitte. Im ersten, dem medicinisch-klinischen Theil bringt Verf. nach kürzerer Angabe der auscultatorischen und percutorischen Befunde bei Skoliosen und Kyphoskoliosen und der Versuchsanordnungen erschöpfende Protokolle von 18 Fällen über die durch Prof. Reineboth festgestellten physikalischen Befunde vor und bei forcirter Streckung des Rumpfes. Es zeigt sich, dass sich bei forcirtem Redressement sowohl die Lungen- wie die Herzgrenzen verschieben, die Pulszahl grösser, nur in einem Fall wohl in Folge Vagusreizung kleiner wurde. Auch das Zwerchfell und die Bauchorgane weisen Lageveränderungen auf. Den Protokollen sind gute Photographien beigegeben.

Der wichtigste und interessanteste Theil der Arbeit ist der zweite Abschnitt, die Behandlung der Kyphoskoliose durch forcirtes Redressement.

Nach kurzem historischen Ueberblick macht uns Verf. mit dem von ihm construirten Redressionsapparat genau bekannt. Die Anwendung und Wirkungsweise desselben schildern die nächsten Kapitel. Die Detorsion nicht nur der Brustwirbelsäulenverkrümmung, sondern speciell der Verkrümmung der unteren Lendenwirbelsäule muss erreicht werden. Mit seinem Apparat hat Verf. vollständige Hypercorrection selbst von Kyphoskoliosen 3. Grades erzielt.

Weitere Capitel beschäftigen sich mit der Technik der Gypsverbände, der Dauer dieser Nachbehandlung und dem Ersatz der Gypsverbände durch abnehmbare Apparate nach den Principien des Verfassers.

Der dritte Abschnitt der Monographie ist der Wiedergabe von Versuchen der experimentellen Darstellung der Skoliose bei Hunden gewidmet. Durch passend construirte Bandagen wurde die Wirbelsäule in kyphotische bez. kyphoskoliotische Stellung gebracht und es gelang, Präparate zu erzielen, welche die Veränderungen der Wirbel und Zwischenwirbelscheiben und die Lageveränderungen der inneren Organe zeigten.

Das beigegebene Literaturverzeichniss enthält fast alle seit 1880 erschienenen Arbeiten über Skoliose. Dr. Oertel, Kiel.

9.

B. Riedel, Die Pathogenese, Diagnose und Behandlung des Gallensteinleidens. (Mk. 3,60). Verlag von G. Fischer, Jena 1903.

Die vorliegende Monographie ist ein erweiterter, mit vielen Zusätzen versehener Abdruck aus dem „Handbuch der Therapie innerer Krankheiten", herausgegeben von Penzoldt und Stintzing. Der Verfasser hat sich dabei eine vielseitige Aufgabe gestellt: er wünscht den engeren Fach- und Kunstgenossen die von ihm geübte Technik der Gallensteinoperationen ausführlicher mitzutheilen; ferner wurde er von der Absicht geleitet, für Dirigenten kleiner Krankenhäuser eine Art Specialinstruction zu geben und zwar durch ausführlichere Darstellung der pathologischen Anatomie des Gallensteinleidens, besonders in dessen Anfangsstadium („Der Operateur muss wissen, wie es bei noch heilbaren Fällen in der Tiefe aussieht") und der Nachbehandlung dieser Operirten; für den praktischen Arzt endlich ist die Pathogenese und der klinische Verlauf geschildert, damit die Indicationen für interne und chirurgische Behandlung klar liegen. Der Verfasser ist diesen Zielen vollauf gerecht geworden und hat uns mit einer mustergültigen Darstellung beschenkt, welche trotz ihrer Kürze einen guten Ueberblick über das Gallensteinleiden und seine Behandlung gewährt. Möge das Buch eine sehr grosse Verbreitung finden, die günstige Wirkung wird nicht ausbleiben. Helferich.

10.

Dr. Jul. Fessler, Privatdocent an der Universität München, Nothhilfe bei Verletzungen. Mit 20 Figuren. Veröffentlichungen des Deutschen Vereins für Volkshygiene. Im Auftrage des Centralvorstandes in zwanglosen Heften herausgegeben von Dr. K. Beerwald, Berlin. Heft III. München und Berlin. Druck und Verlag von R. Oldenbourg. 1902.

Verfasser giebt in allgemein verständlicher Weise nach kurzer Besprechung des menschlichen Körperbaues zweckentsprechende Erläuterungen über die Krankheitserscheinungen bei Unfällen und klare Anweisungen über die Behandlung derselben für den ersten Augenblick. Immer wieder wird eindringlich darauf hingewiesen, dass alle weiteren Maassnahmen dem sofort zu benachrichtigenden Arzte zu überlassen sind.

Die dem berühmten v. Esmarch'schen Werk entnommenen Abbildungen bedürfen wohl keiner weiteren Besprechung.

Das Büchlein ist Vereinen, Behörden und Industriewerken zur Anschaffung und ev. Vertheilung sehr zu empfehlen, der billige Preis macht es für diesen Zweck besonders geignet. Dr. Oertel, Kiel.

Anzeigen literarischer Neuigkeiten, welche der Redaction zugeschickt worden sind:

Die Therapie der Gegenwart. November, December 1902, Januar 1903.
Bäumler, Die Balneotherapie in ihrem Verhältniss zur Gesammtmedicin.
Rosenheim, Foetor ex ore gastro-intestinalen Ursprungs.
G. Klemperer, Die Behandlung der Nierensteinkrankheit.
Zuelzer, Zur Therapie des Pneumothorax.
Kraus, Zur Sauerstofftherapie.
Ercklentz, Ueber Infusionsbehandlung.
Lexer, Ueber die örtliche Behandlung der chirurgisch wichtigen Infectionen.
Hoffa, Zur Pathologie und Therapie einiger Kniegelenkserkrankungen.
Lesser, Zur Behandlung der Syphilis mit Calomelinjectionen.

Deutsche Aerztezeitung. Nr. 22, 23, 24 (Novbr., Decbr. 1902).
v. Noorden, Bemerkungen zur Pathologie und Therapie des Diabetes.
Beck, Das Wachthum des deutschen Ansehens in Amerika und die Niederlassungsfrage.
Camerer, Urach, Gicht, Rheumatismus und verwandte Gelenkleiden.
Weisz, Ueber Gicht.

Nordiskt Medicinskt Arkiv, Kirurgi. 1902. Afd. I. Häft. 3.
Schmiegelow, Die otogene Pyämie (Schluss).
Naumann und Sundberg, Ueber retroperitoneale Sarkome.
Dahlgren, Ein Fall von cavernösem Angiom in der Leber, nebst einigen Worten über Leberresection.
Ekehorn, Zwei Fälle von Haargeschwulst im Magen.
Reinsholm, Die verschiedenen Methoden für circuläre Vereinigung abgeschnittener grösserer Arterien- und Venenstämme.

Revue Française de Médecine et de Chirurgie. Nr. 2—5. Decbr. 1902.
Etienne, Luxations spontanées.
Bégonin, Appendicite et oxyures.
Dévé, Des greffes hydatiques post-opératoires (pathogénie et prophylaxie).

Revue de Chirurgie. Decbr. 1902, Jan. 1903.
Féré, L'hérédité des ganglions synoviaux.
de Hints, Du mécanisme des Luxations de l'humérus, causées par action musculaire.
Quénu et Duval, L'ulcère simple du gros intestin (Suite et fin).
Girard, Le chlorure d'Éthyle en Anesthésie générale (Suite et fin).
Bazy, Contribution à la Pathogénie de l'hydronéphrose intermittente. Bassiness et Uretéres des nouveau-nés (avec 73 fig.).
Cahier, Des occlusions aigues de l'intestin grèle et de leur Différenciation avec les Appendicites.
Géraud et Mignot, Kyste hydatique costal (avec 2 fig.).
Aquaviva et Roux de Brignoles, Traitement chirurgical des salpingites (Étude historique et clinique).
Vignard et Gallavardin, Du myélome multiple des os avec albumosurie. Contribution á l'étude des tumeurs primitives multiples du squelette (avec 2 fig.).

Archives provinciales de Chirurgie. Novbr., Decbr. 1902, Jan. 1903.

Jeannel, La Hernie lombaire (Suite).

de Rouville et Soubegran, Des Nephrectomies partielles (Suite et fin).

Gayet, Phlébite et embolie pulmonaire au cours d'une fracture. Mort rapide. Autopsie.

Fontoynont et Joudrau, Un cas d'abscès de la rate des pays chauds (1 fig.).

Vignard, Inversion utérine puerpérale ancienne. Reduction après laparotomie et hystérotomie postérieure. Guérison (3 fig.).

Sorel, Nouveau stérilisateur d'eau (2 fig.).

Mencière, Ostéotome revolver destiné à sculpter les extrémités osseuses et les surfaces articulaires à pratiquer l'evidement, la perforation, la trépanation et la section des os.

Pantaloni, La Clinique de Chirurgie de Marseille, par Marcel Baudonin (32 fig.).

The St. Paul Medical-Journal. Novbr., Decbr. 1902, Jan. 1903.

Schwyzer, A case of Cerebellar Tumor with Escape of Cerebrospinal Fluid through the Nose.

Sherwood, A Brief Resume of Brain Tumors, with Report of two Cases.

Mayo, The Radical Cure of Cancer of the Stomach.

Schwyzer, A case of Intestinal Obstruction.

Schadle, Adenoid Growths in Children.

Lando, Acute Hemorrhagic Pancreatitis.

Bulletin of the John Hopkins Hospital. Octbr., Novbr., Decbr. 1902.

Cornell, A case of Tabetic Vertebral Osteo-arthropathy, with Radiograph.

Erving, Actinomycosis in America, with Report of six Cases.

Carey, Report of two Testicular Teratomata with a Review of the Recent Literature.

Sampson, The Importance of a more Radical Operation in Carcinoma Cervicis uteri as suggested by Pathological Findings in the Parametrium.

La Clinica Chirurgica. Ott., Nov., Dic. 1902.

Ferrari, Contributo allo studio della patologia del ventricolo e della gastro-enterostomia.

Mori, Contributo alla deviazione chirurgica del sangue della vena porta.

Tonarelli, Contributo allo studio clinico ed istologico dei tumori dei muscoli.

Gelati, Sopra un caso di ano perineale.

Cavazzani, Tuberculosi Peritoneale pseudo-appendicolare.

Oliari, Sopra un caso di Tumore primitivo della Testa.

Pietro, La Nefro-Cisti-Anastomosi come cura dell'idronefrosi.

Pietro, Onfaloide del Periodo Embrionario macroglossia congenita criptorchismo con ernia inguinale bilaterale nello stesso soggetto.

Dr. Baum, Kiel.

Druck von J. B. Hirschfeld in Leipzig.

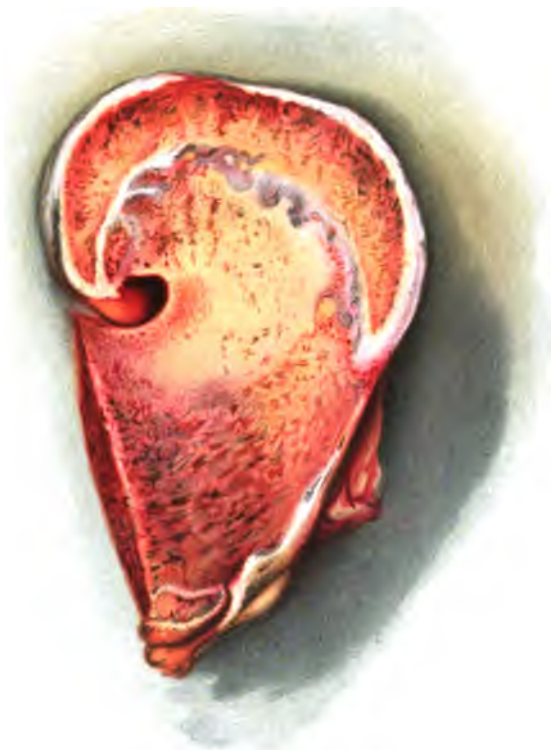

Fig. 2

M. Haedke. F. C. W. Vogel

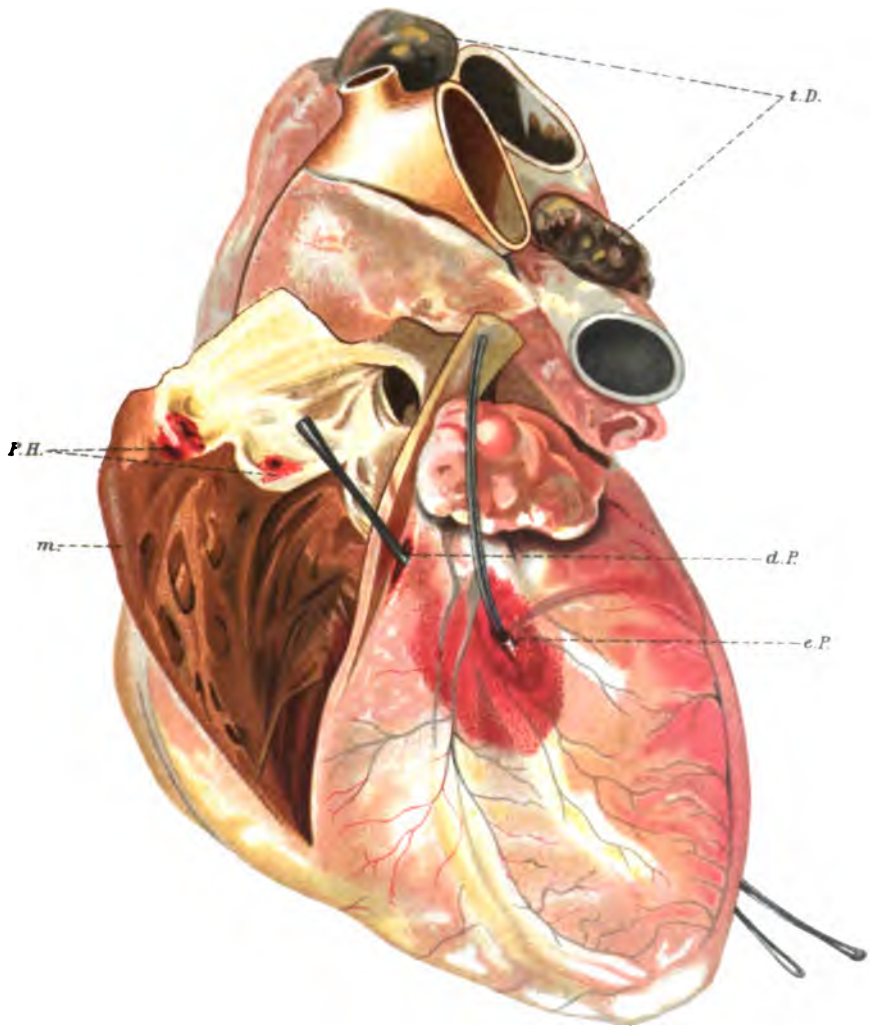

Dr. H. Ebbinghaus Lith. Anst. Julius Klinkhardt, Leipzig
Verlag von F. C. W. Vogel in Leipzig

1.

2.

3.

ST

1748